

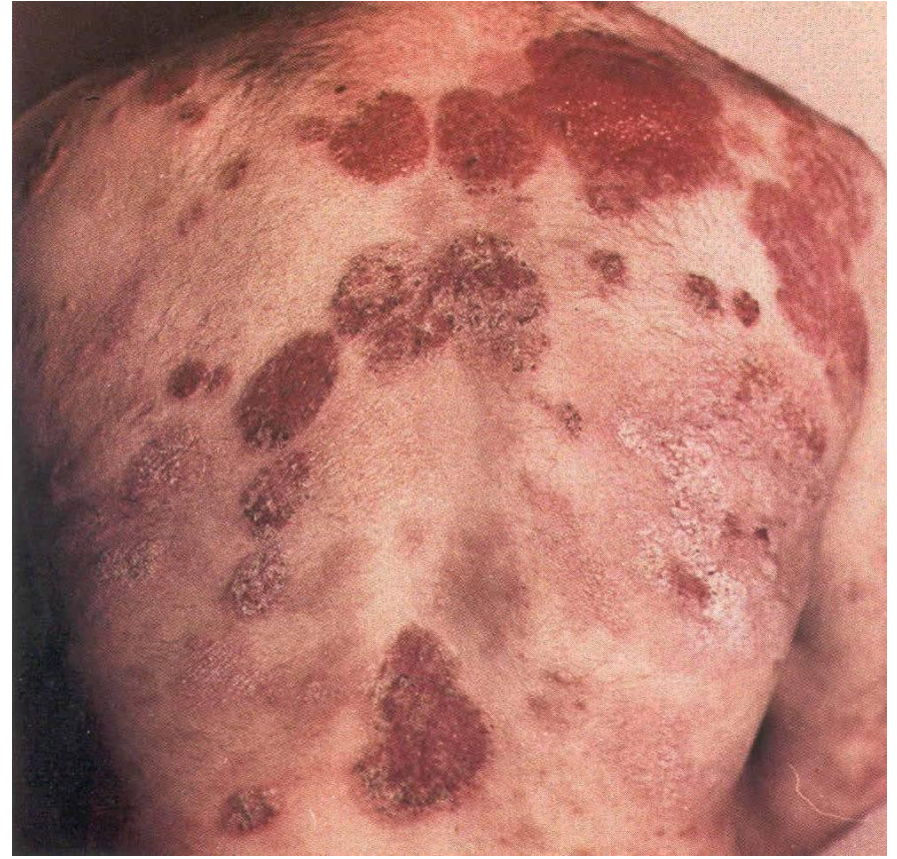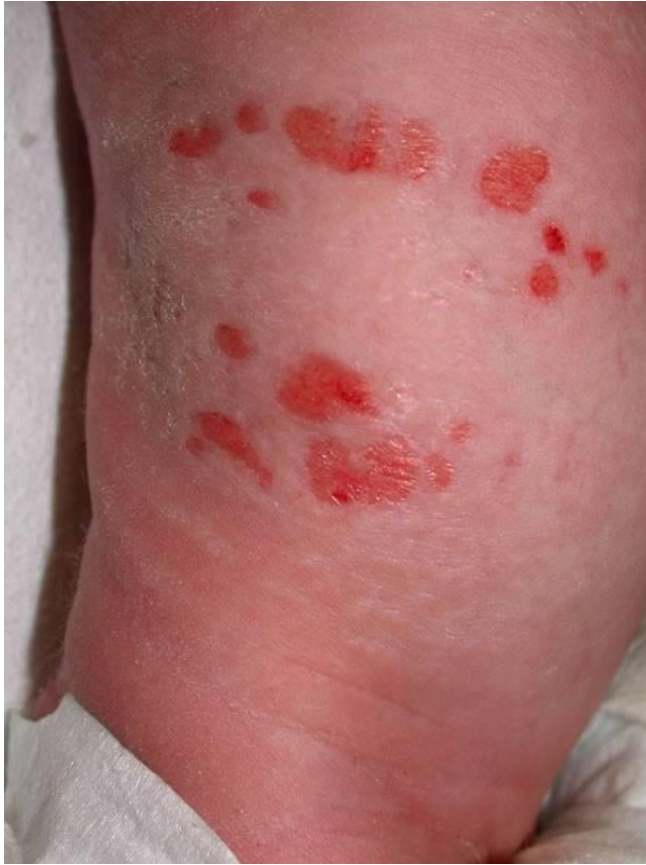# **20 КОЖНЫХ заболеваний**

Студентки группы 02-2ПЭ  
Немоляевой Ольги

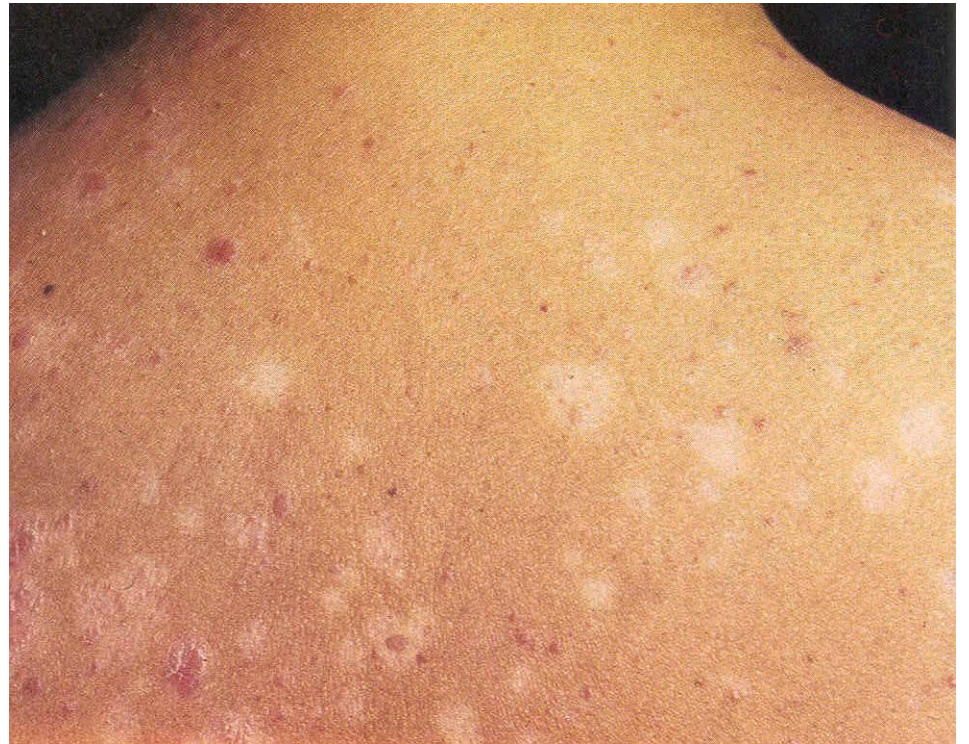
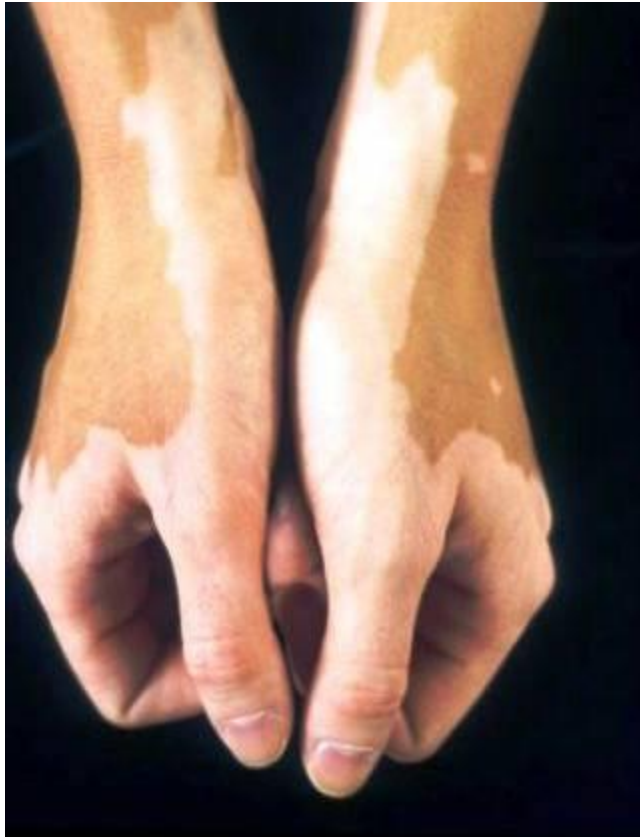
# Эрозия



Erosio (pemphigus vulgaris)

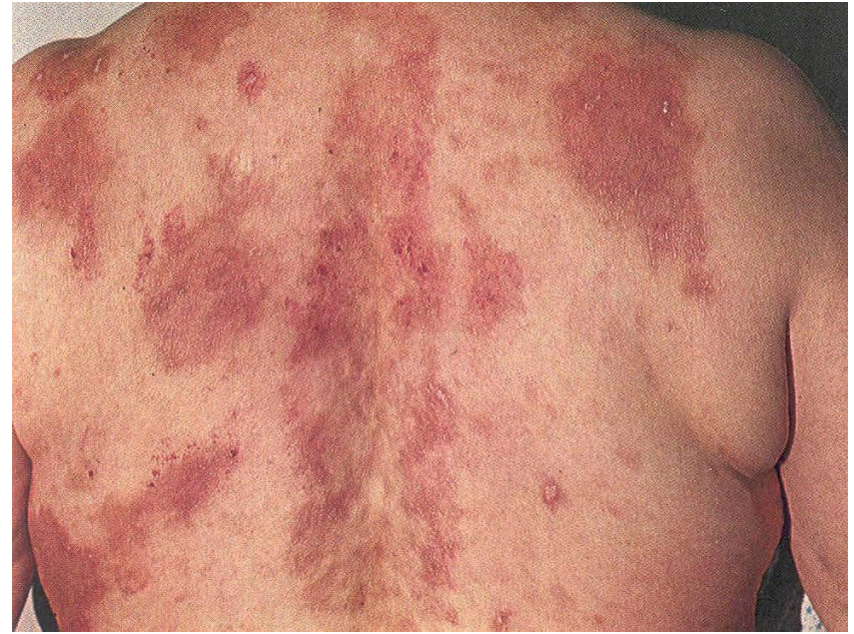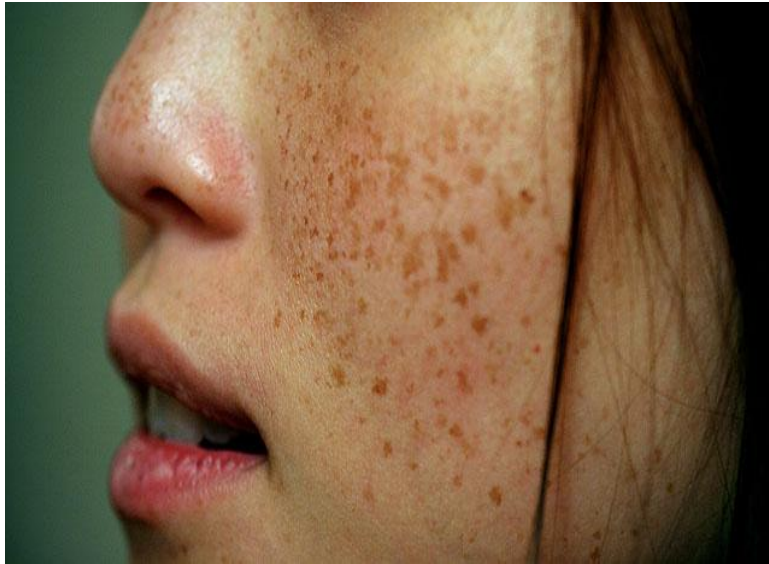# Депигментация



Depigmentatio (psoriasis)

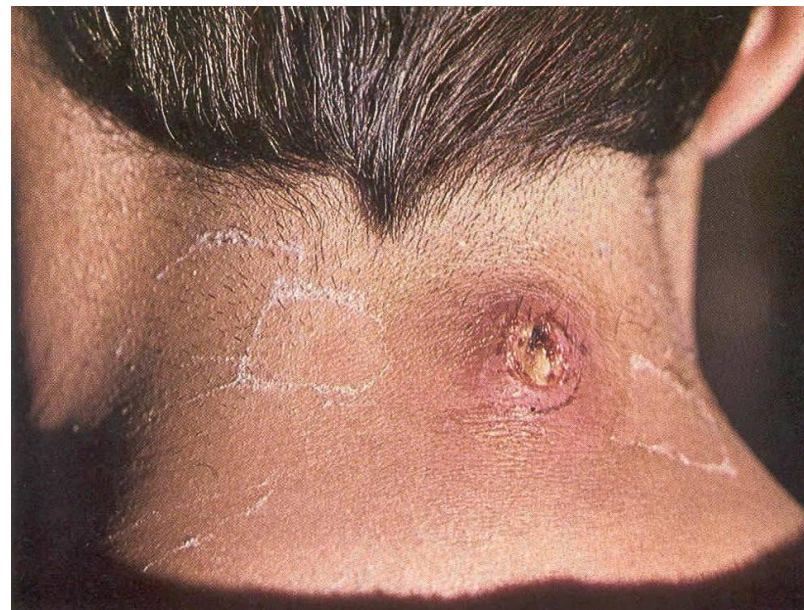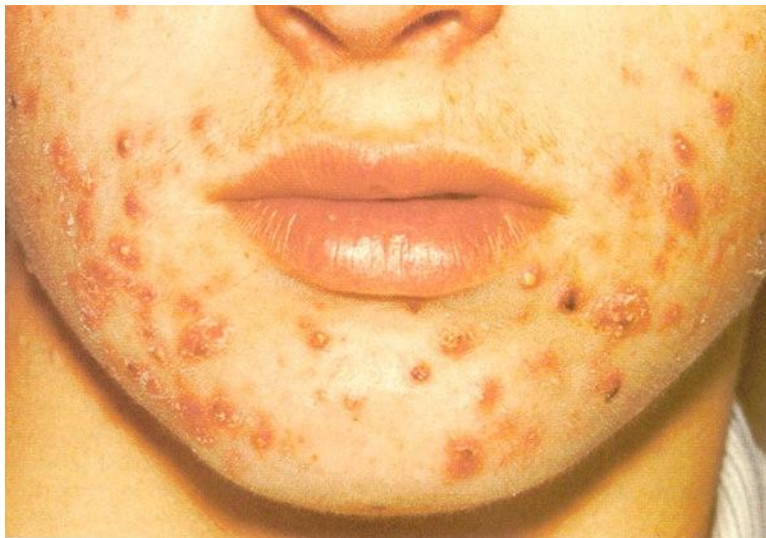


# Гиперпигментация



**Hyperpigmentatio (pemphigus vulgaris)**

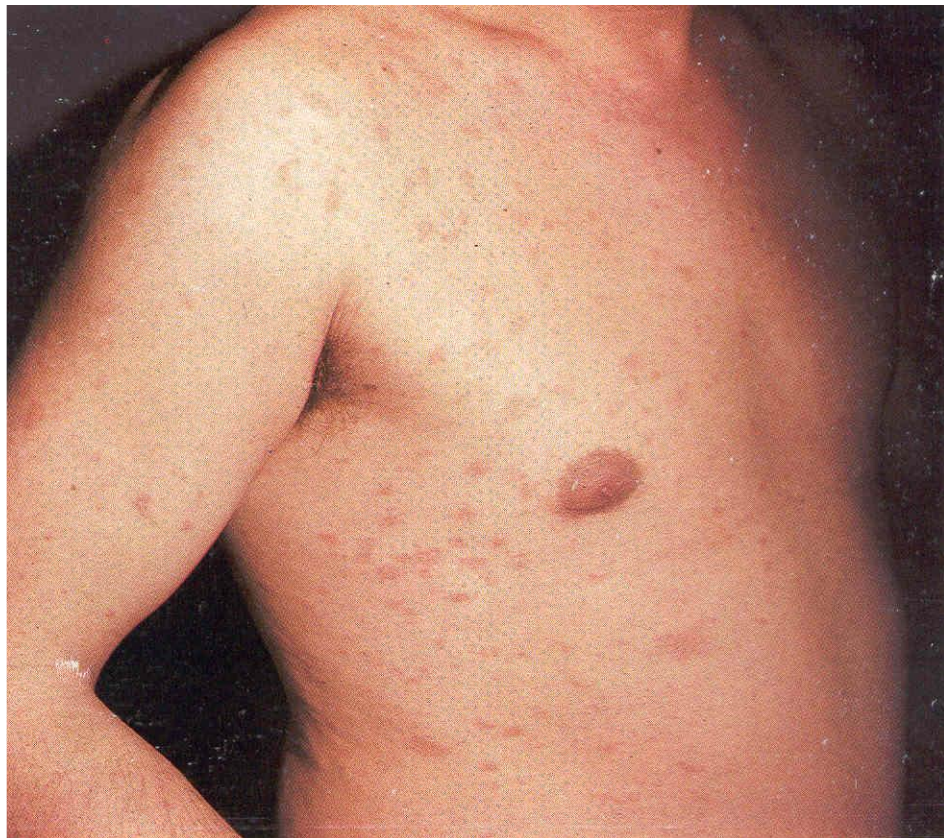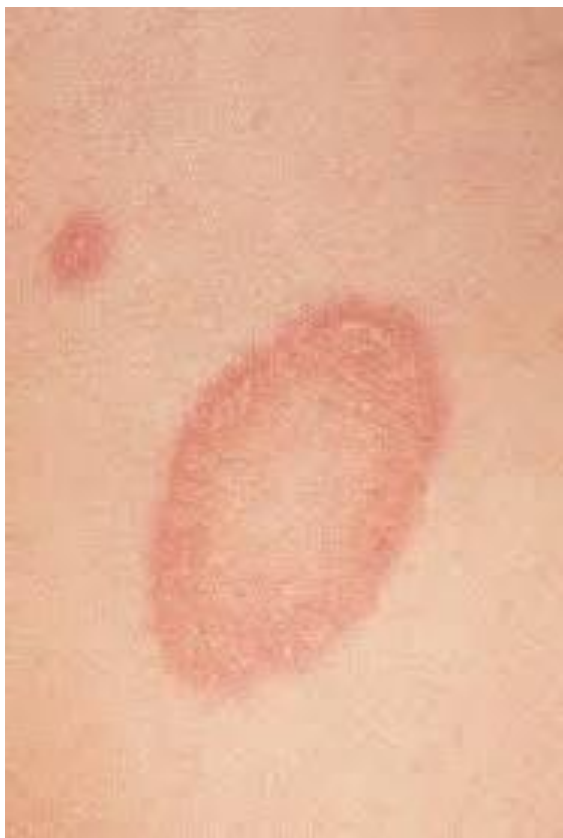# Гнойничок



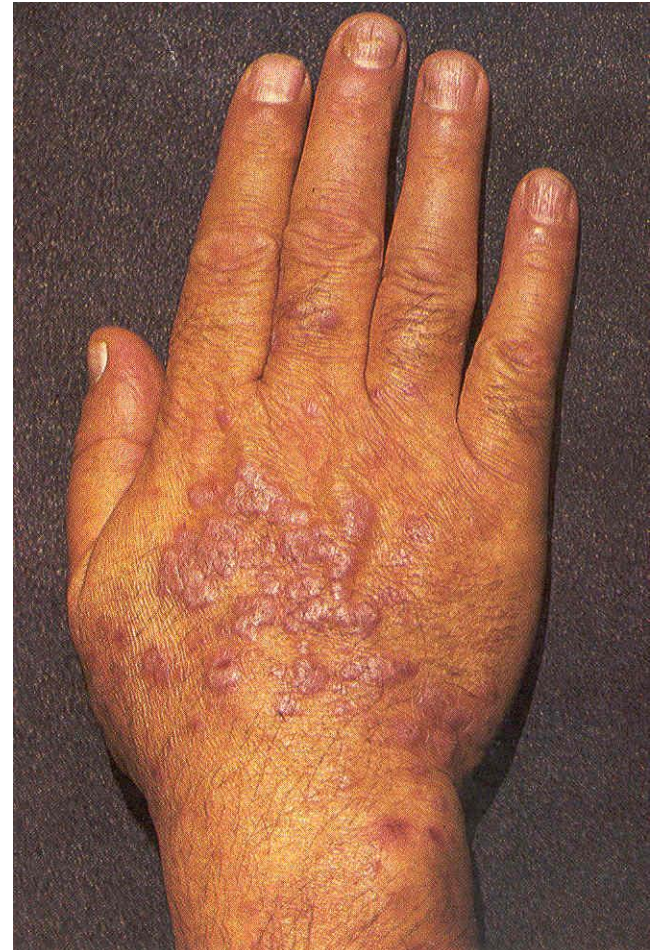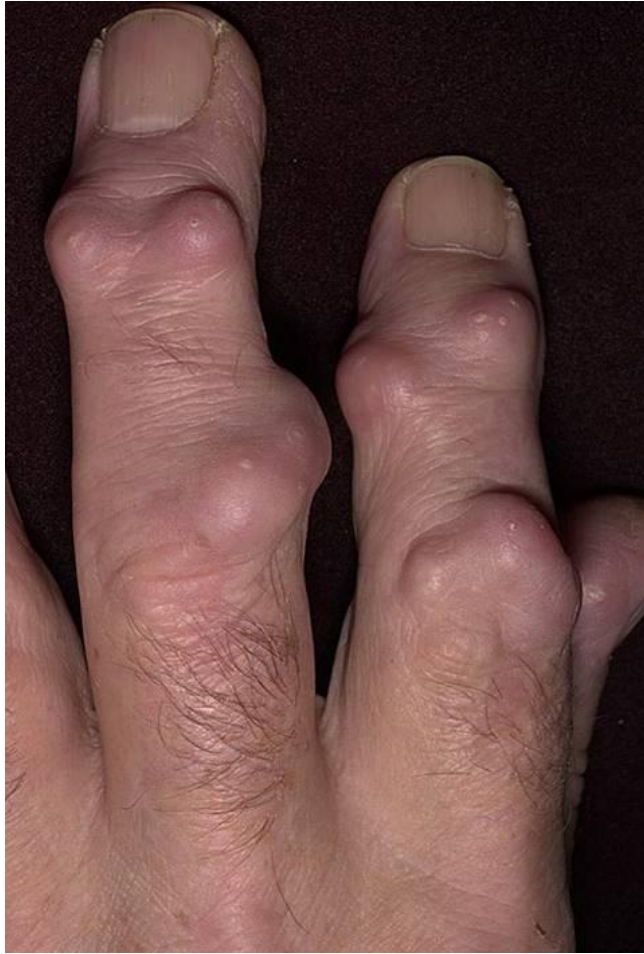**Pustula (furunculus)**



# Пятно



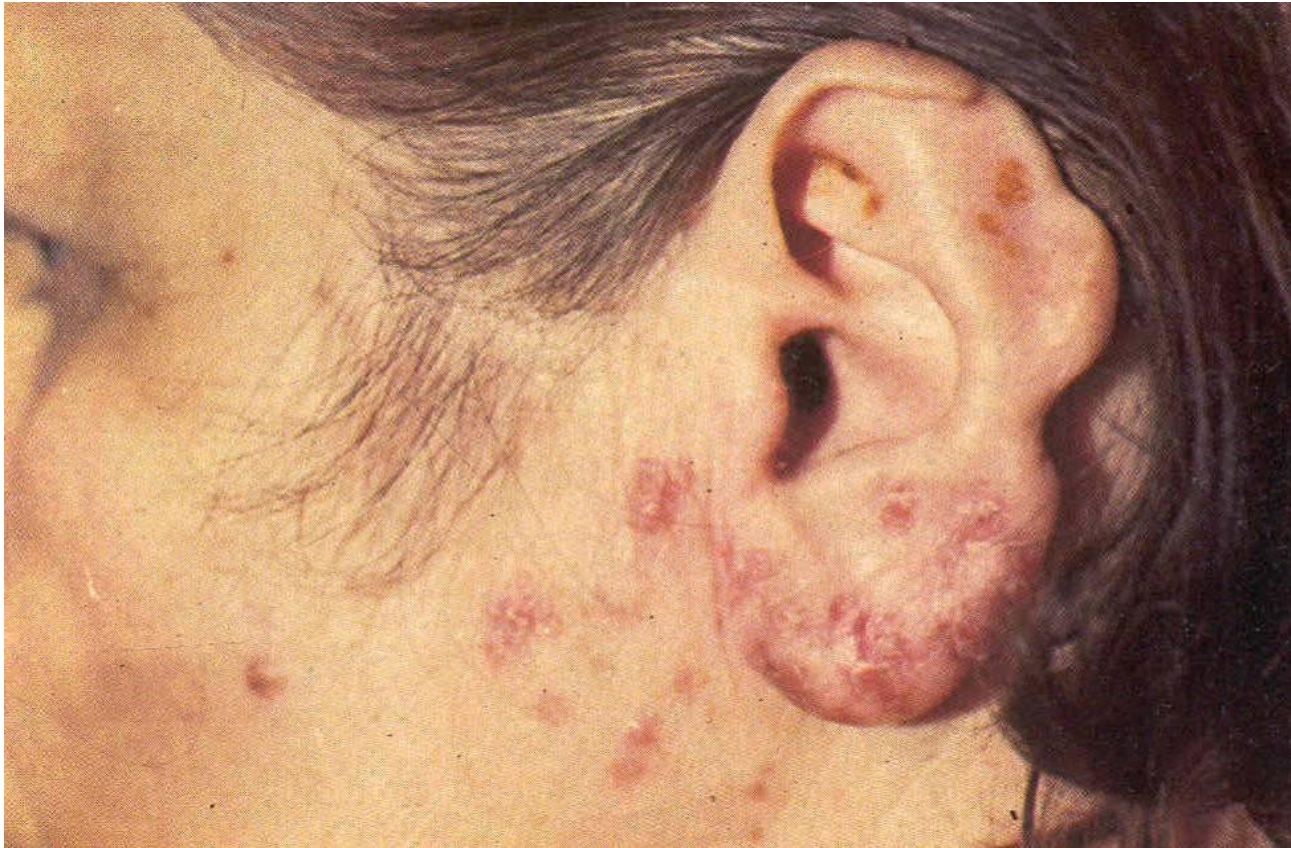# Узелок



**Papula (lichen ruber planus)**



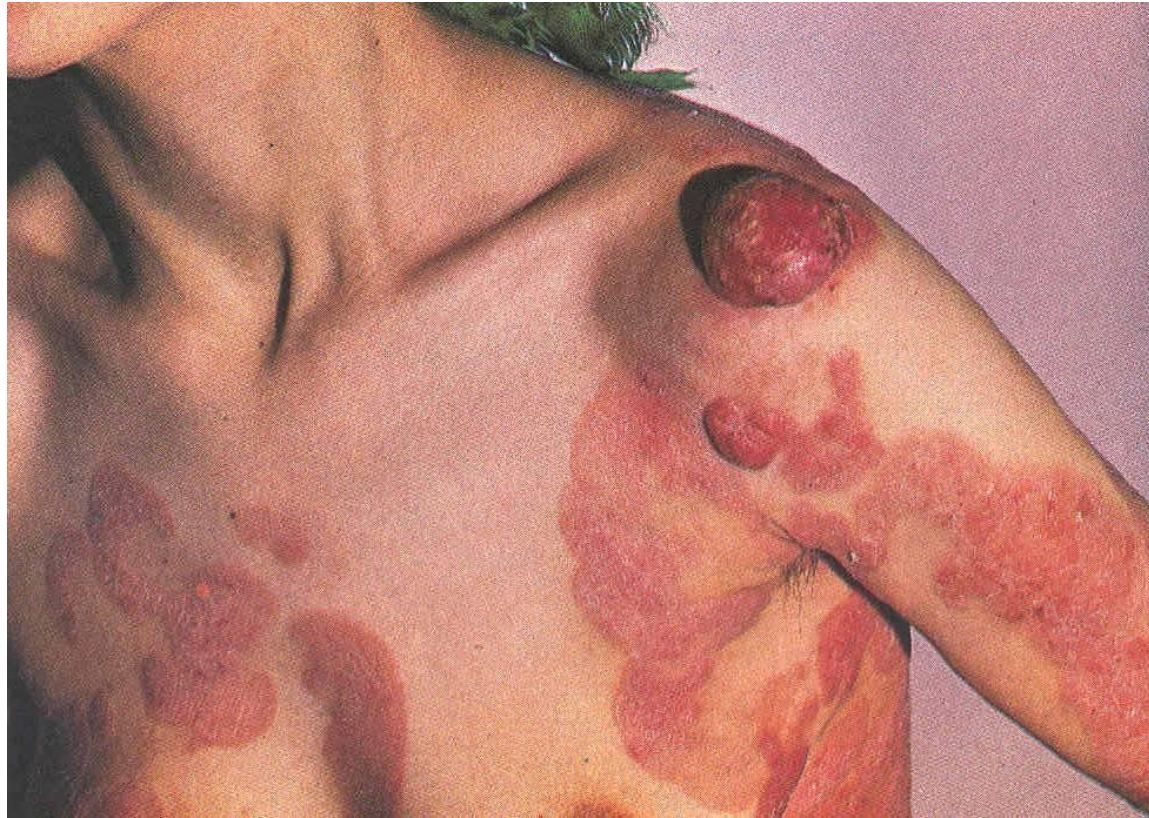
# Бугорок



**Tuberculum (lupus vulgaris)**

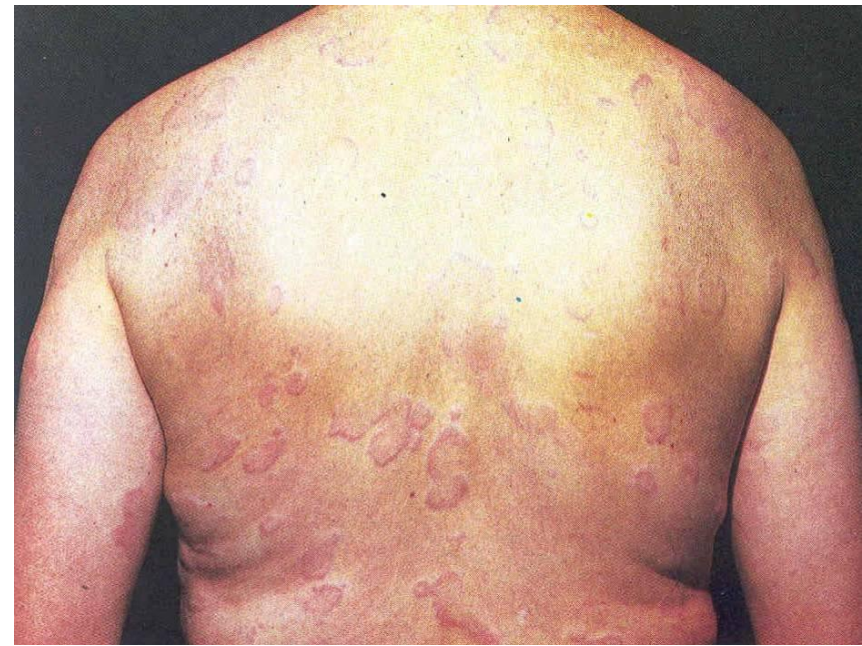
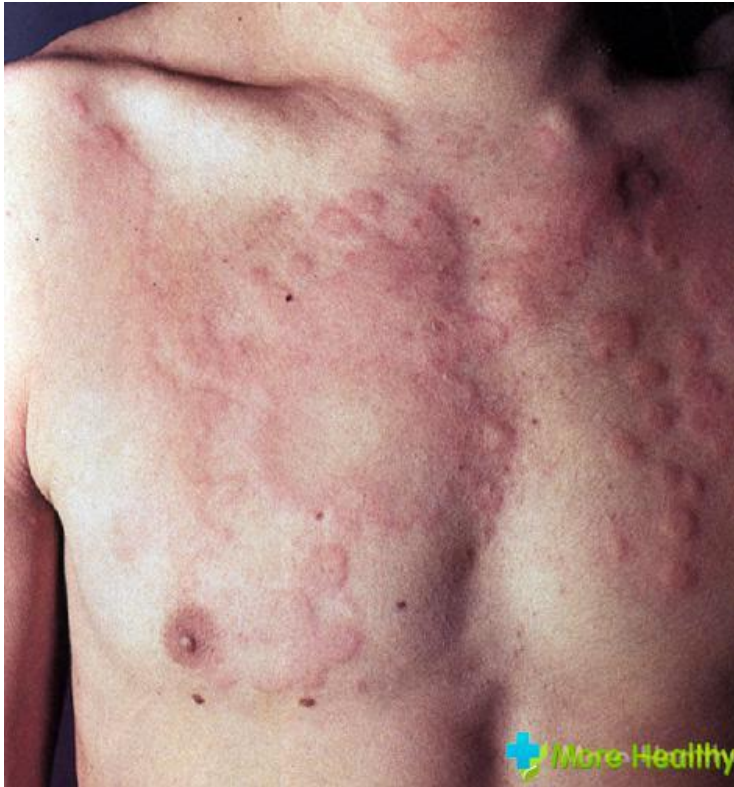
# Узел



**Nodus (reticulosarcomatosis cutis)**

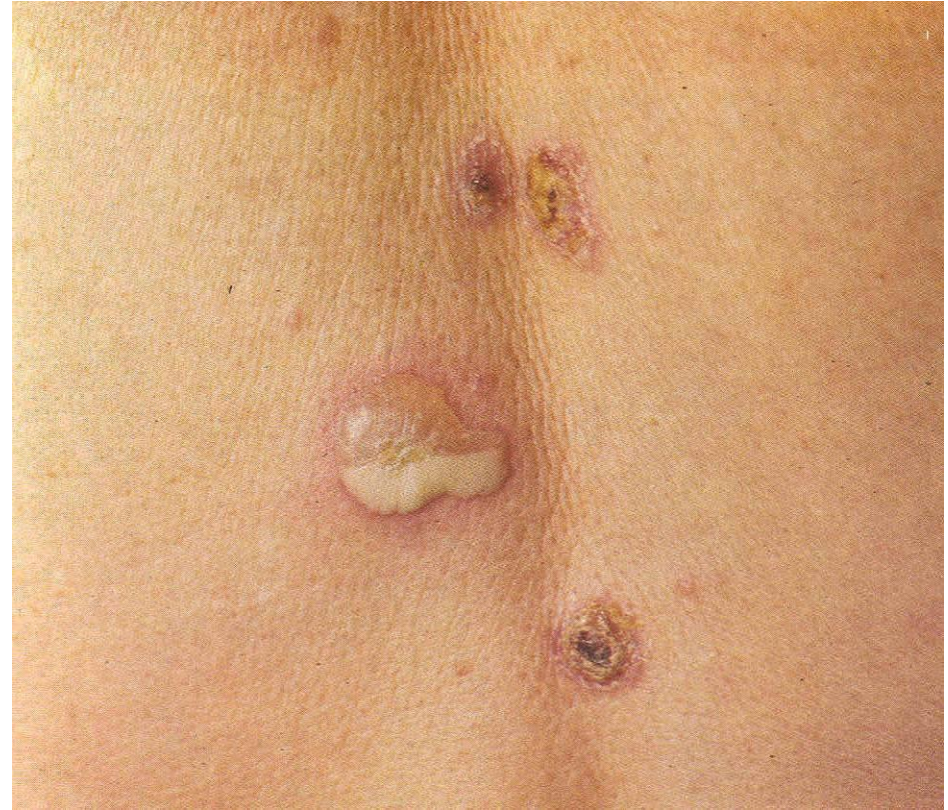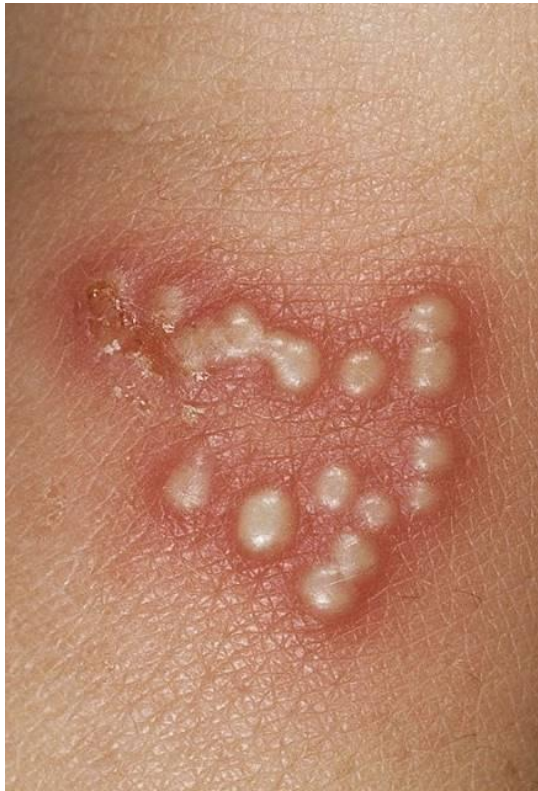# Волдырь



**Urtica (urticaria)**

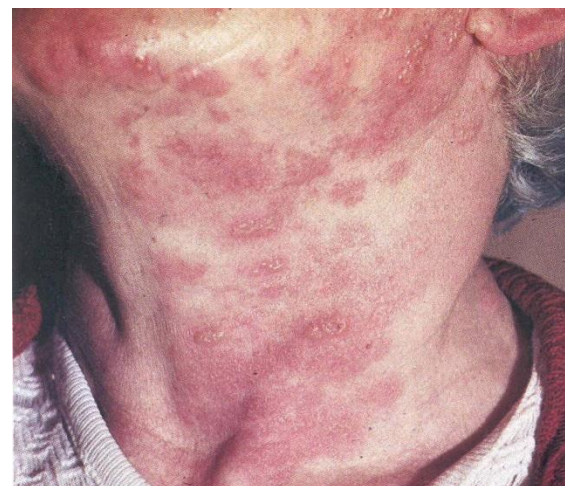


# Пузырёк.



**Vesicula (herpes zoster)**

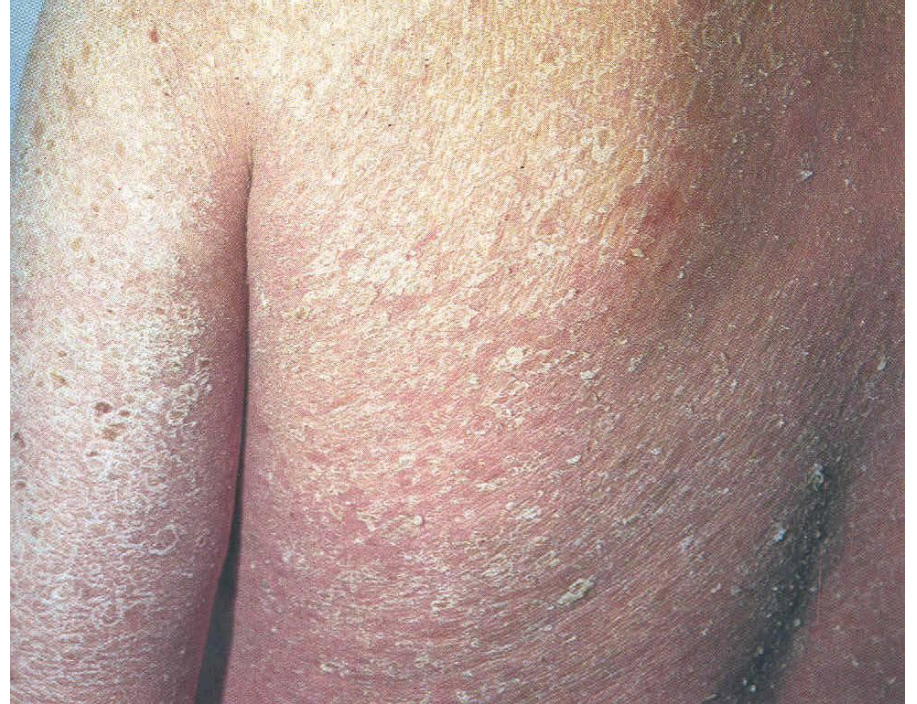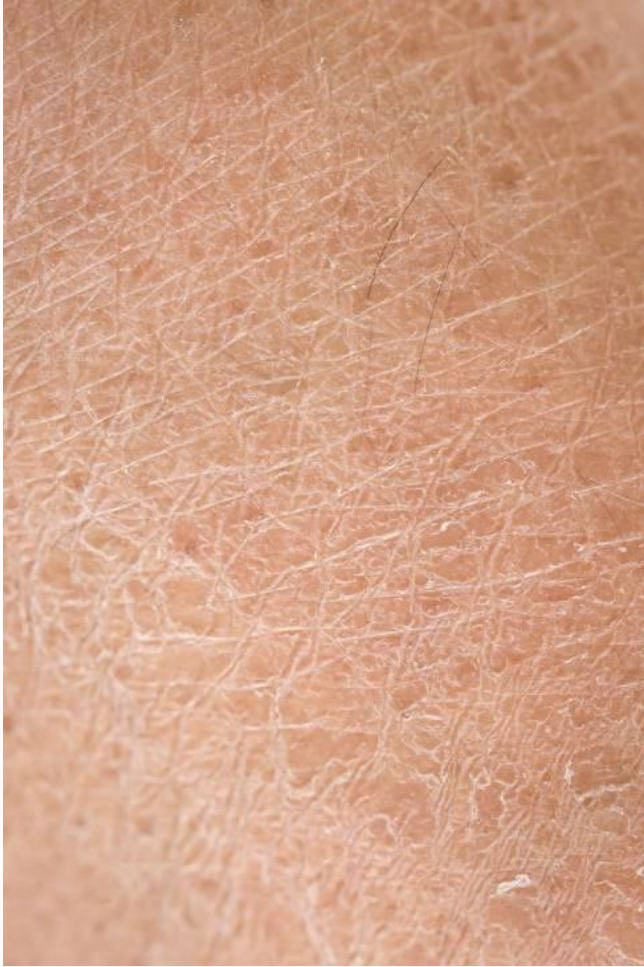# Пузырь



**Рис.19 Bulla (pemphigus vulgaris)**



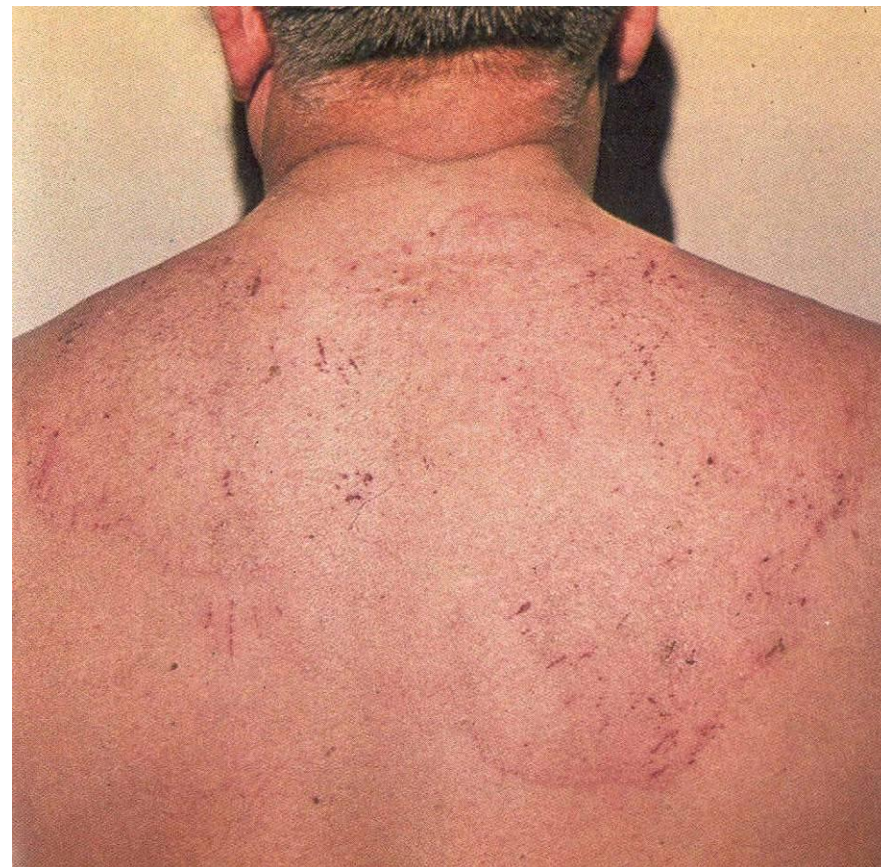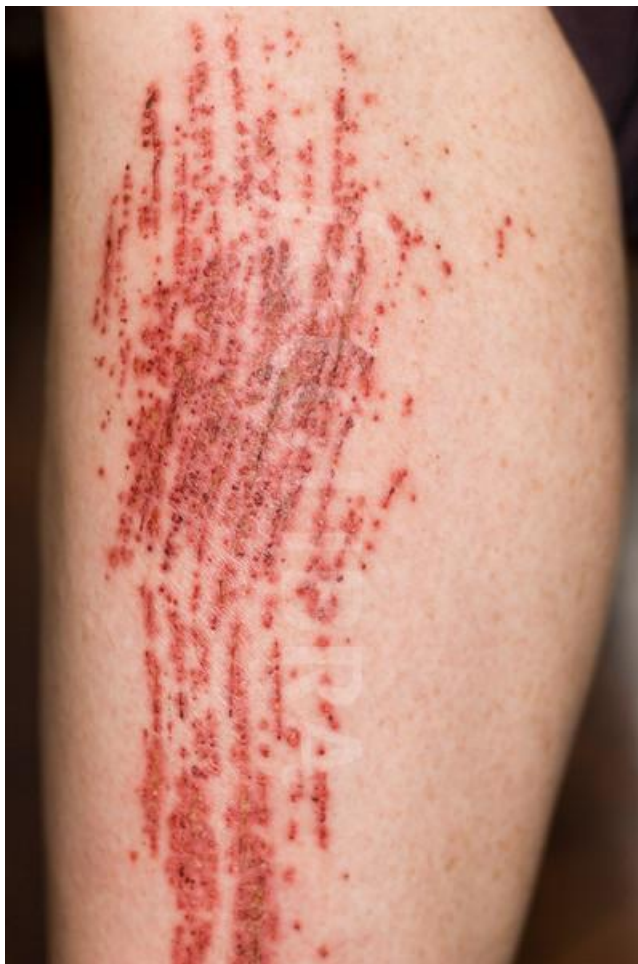# Чешу́йка



Squama (erythrodermia)



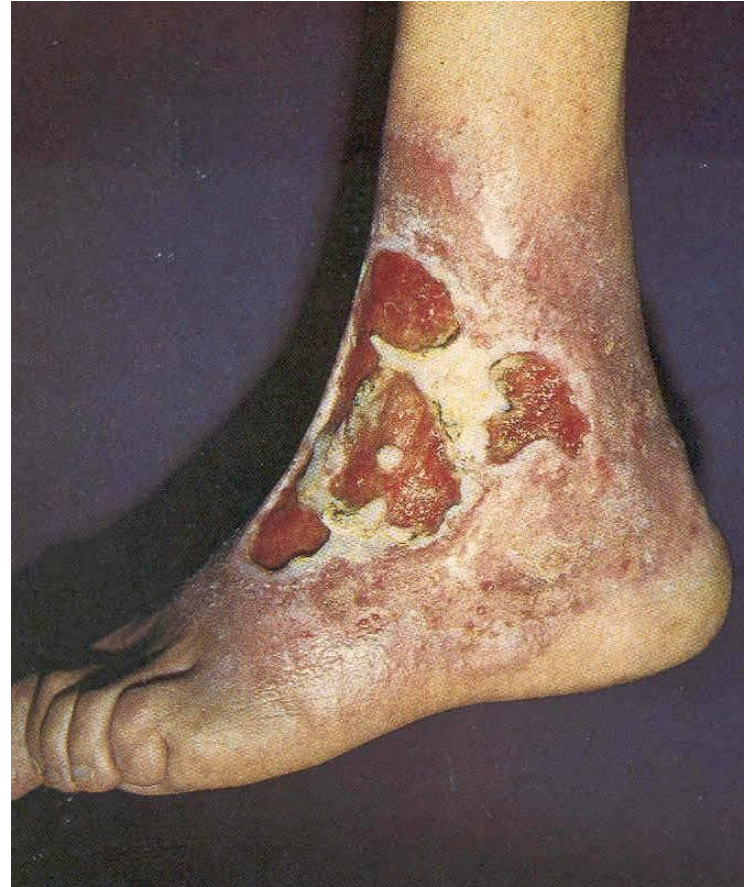
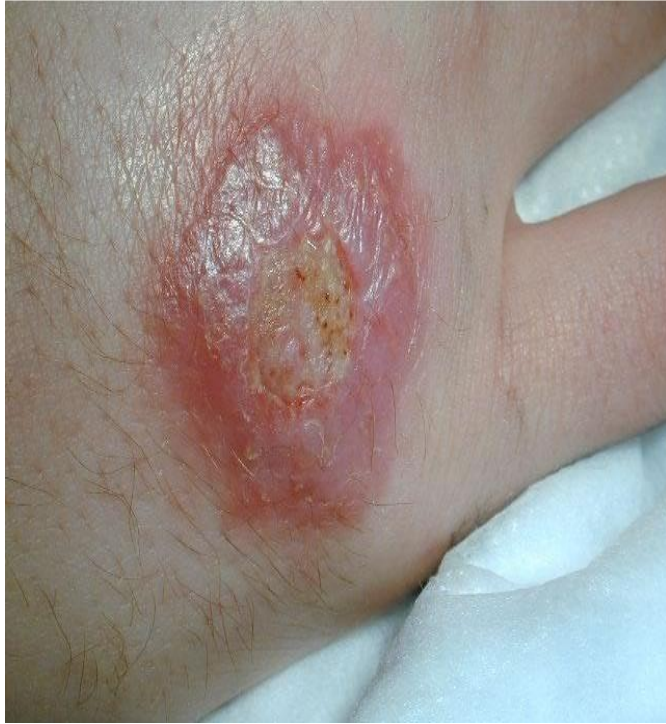# Ссадина



**Excoriatio (rubromycosis)**

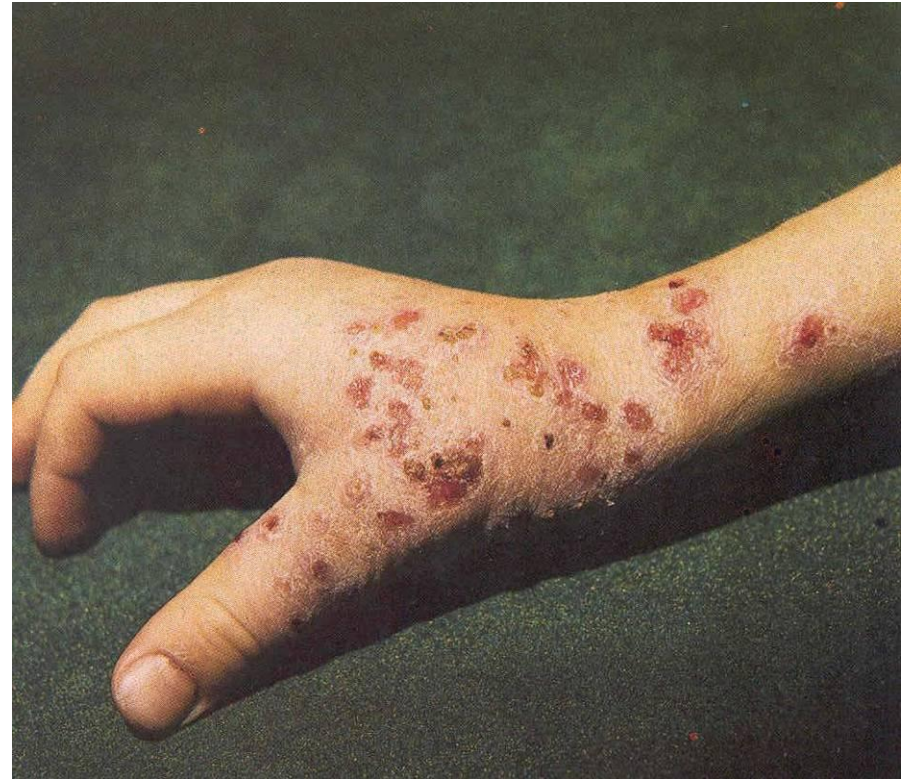
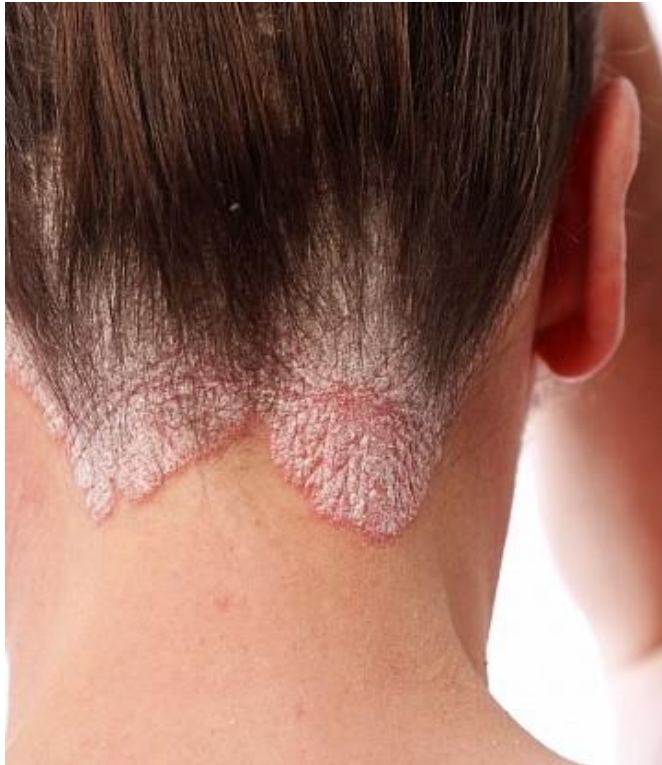
# Язва



Ulcus (trophicum)

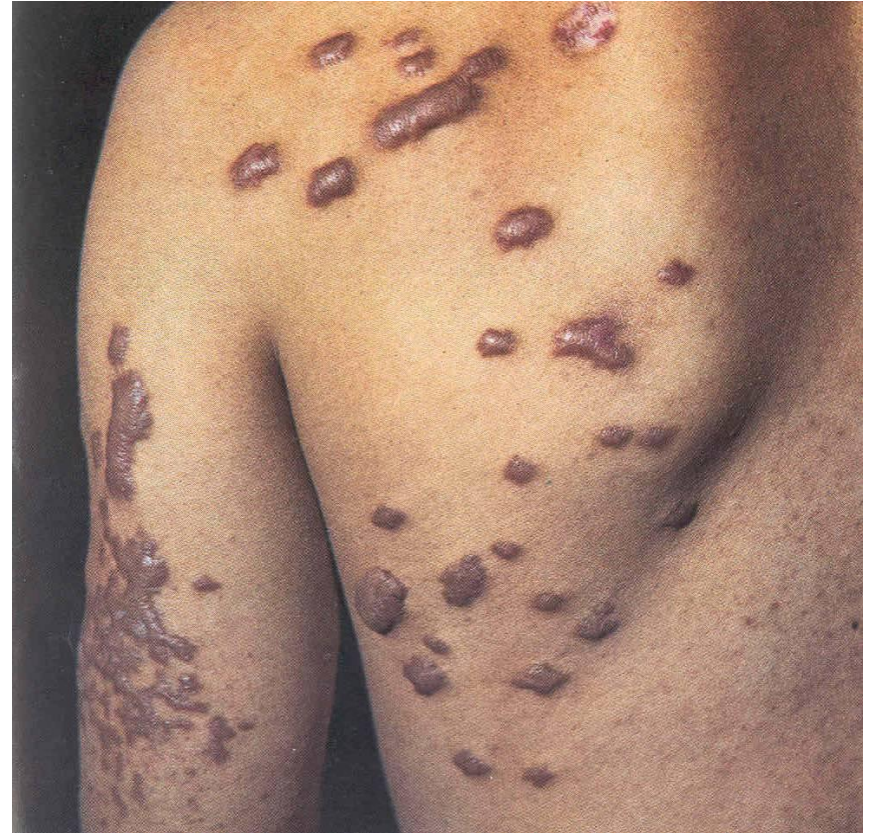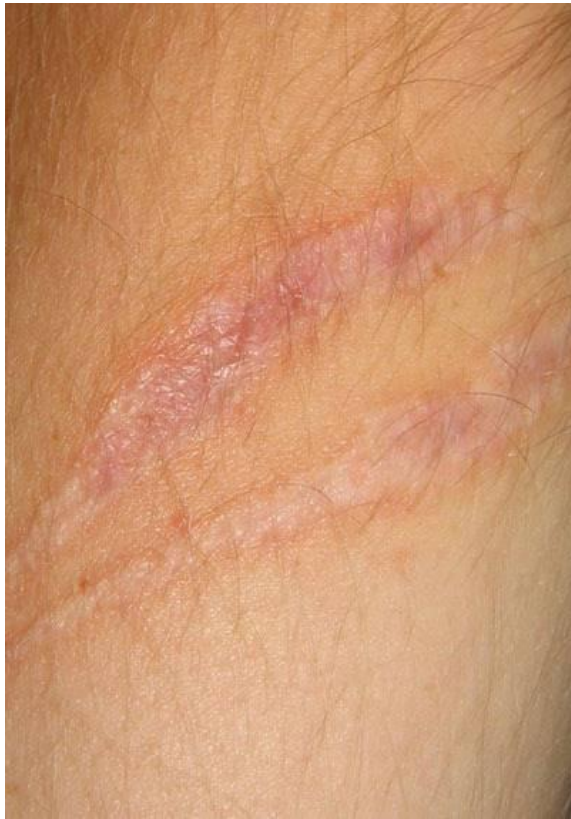# Корка



**Crusta serosi purulenti haemorrhagici  
(pyodermia secundaria)**

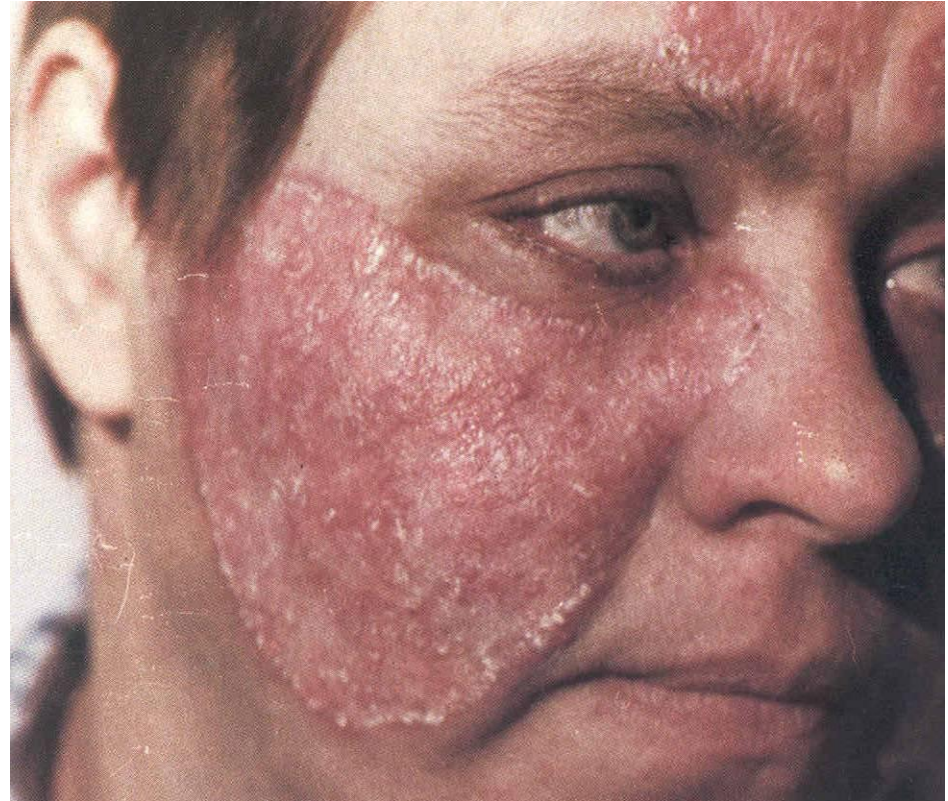
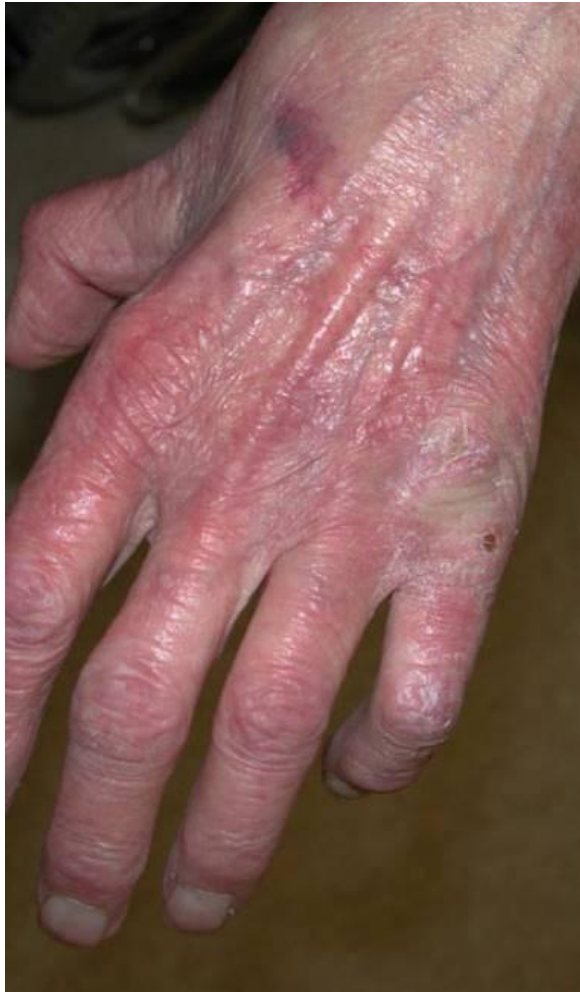
# Рубец



Cicatrix (acne vulgaris, keloid)

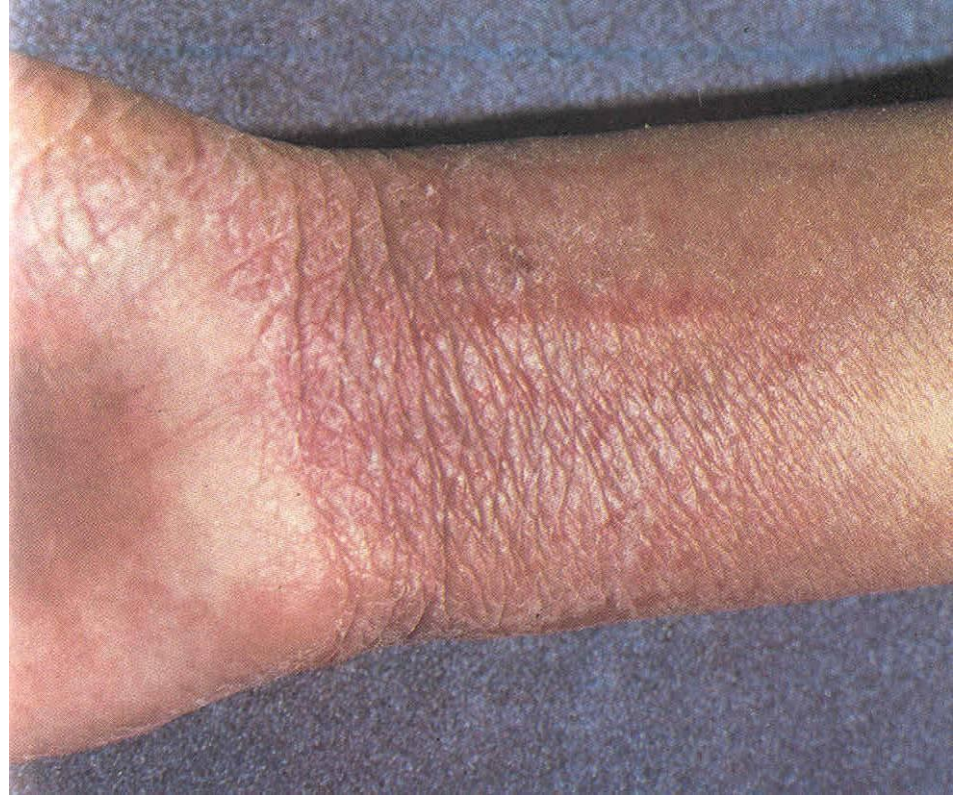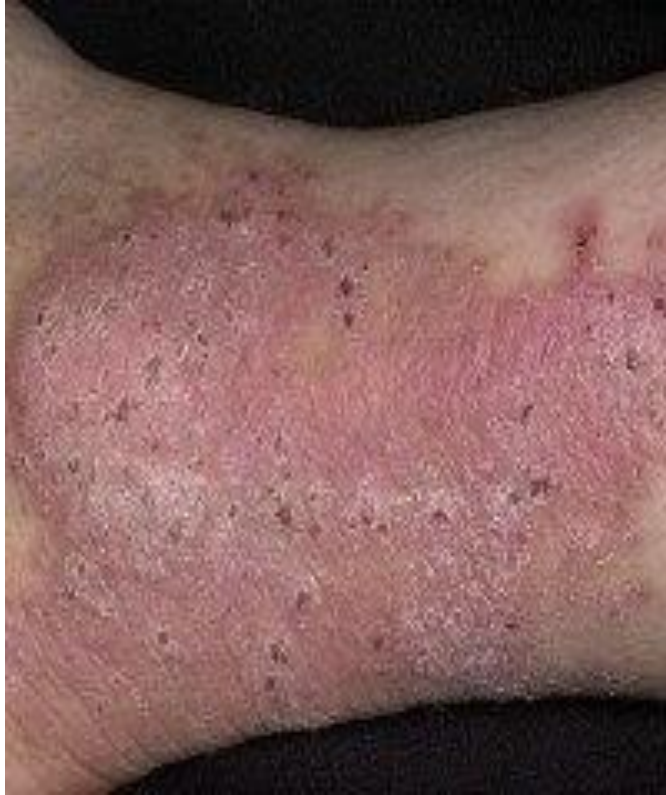# Атрофия



Atrophia (lupus erythematoses)

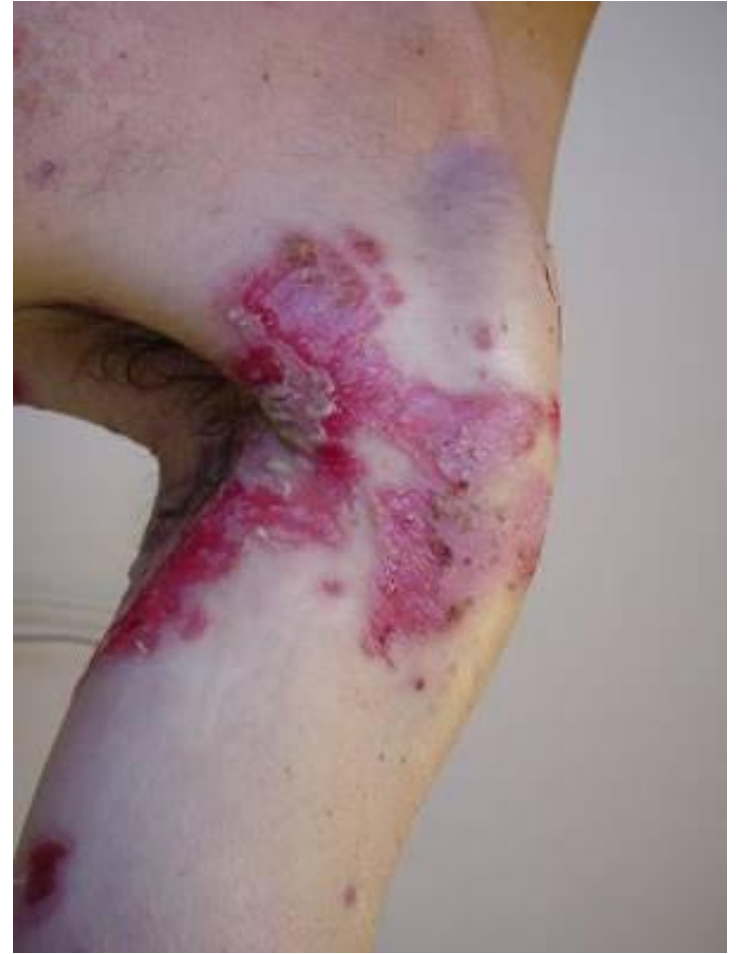
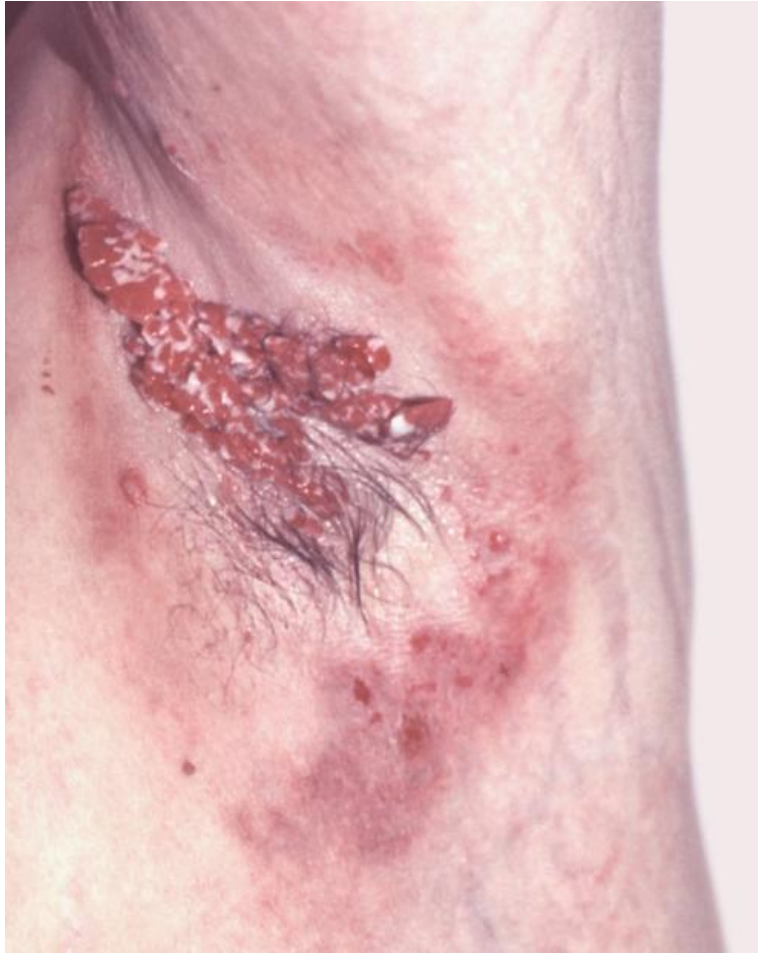
# Лихенификация



**Lichenificatio (neurodermitis)**

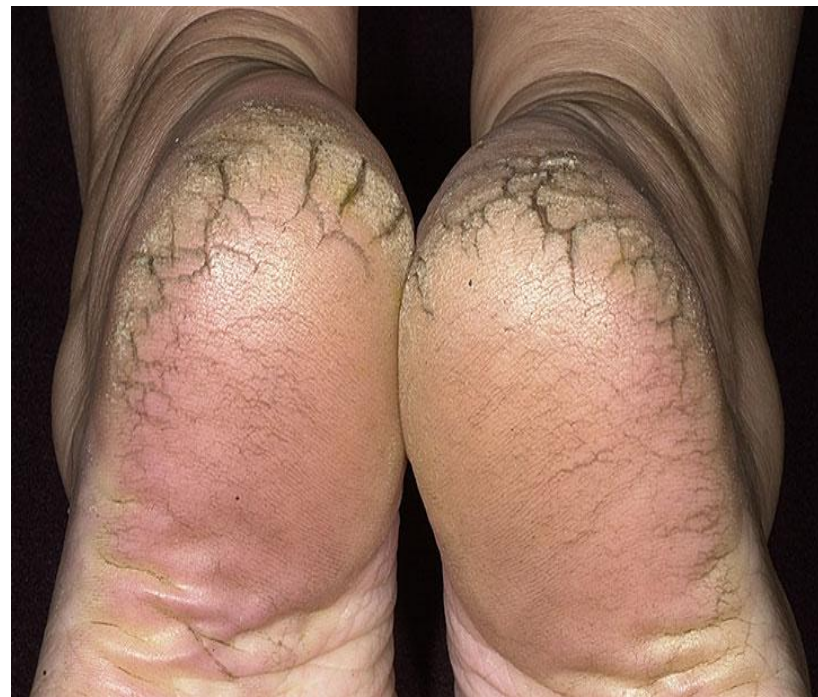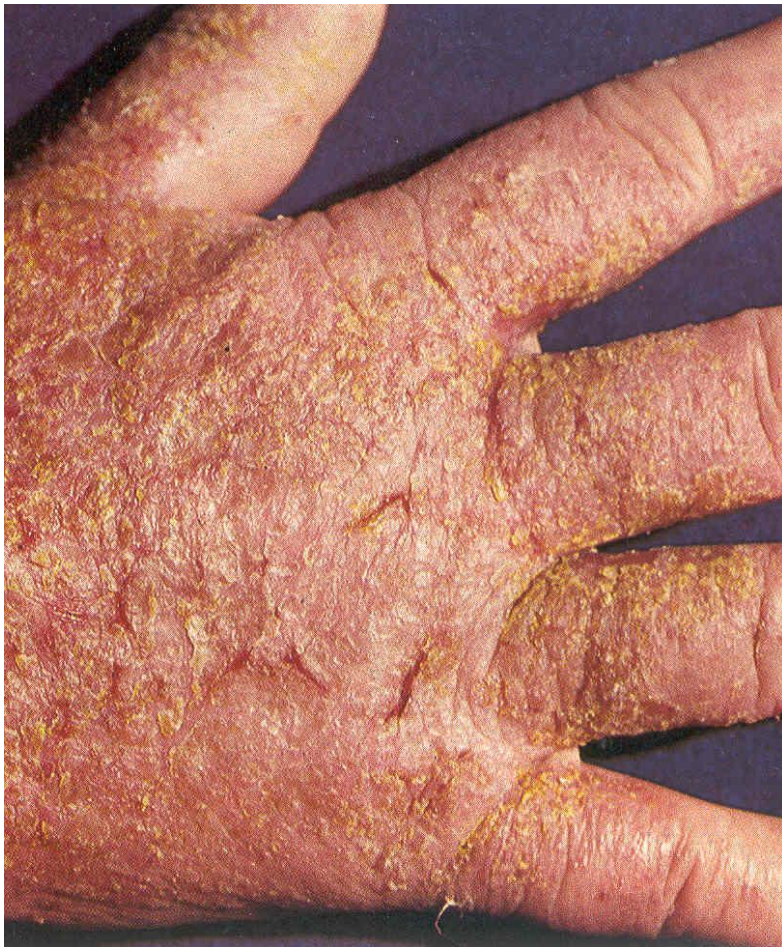# Веgetация



**Vegetatio (lues secundaria)**



# Трещина



**Fissura (eczema)**



**Спасибо за  
внимание**