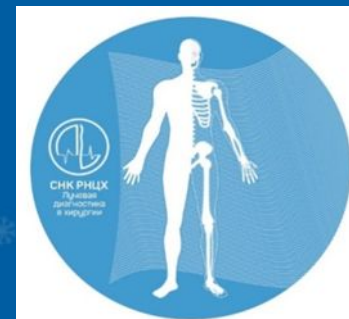

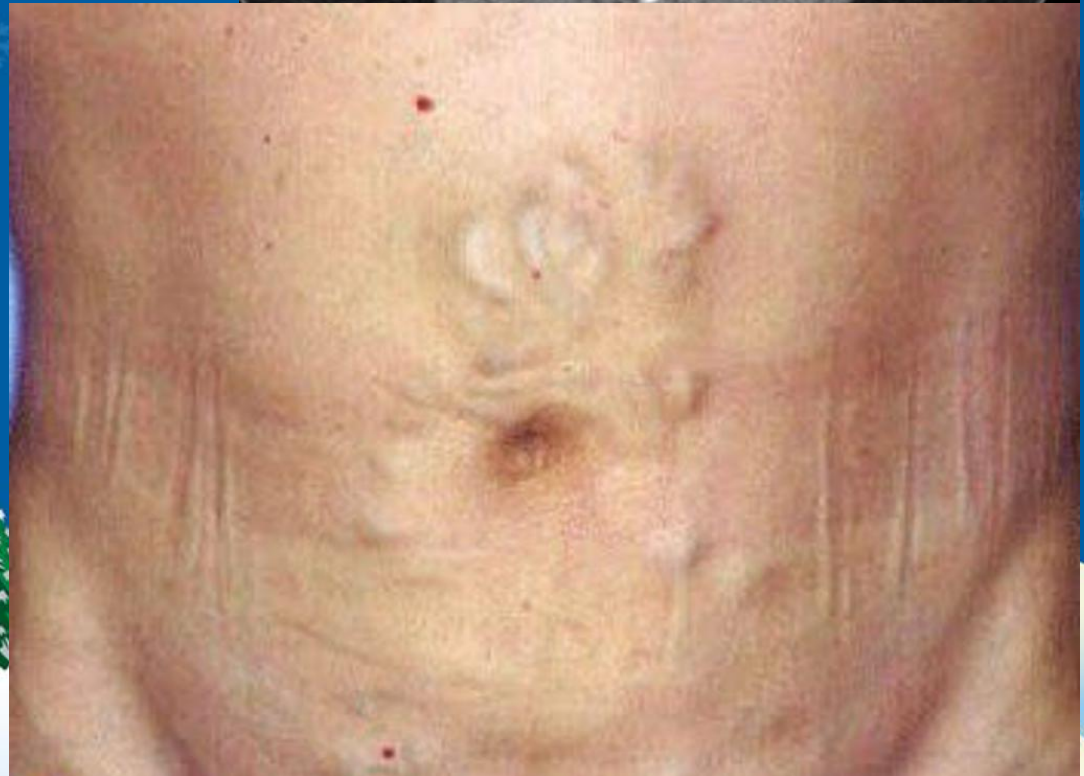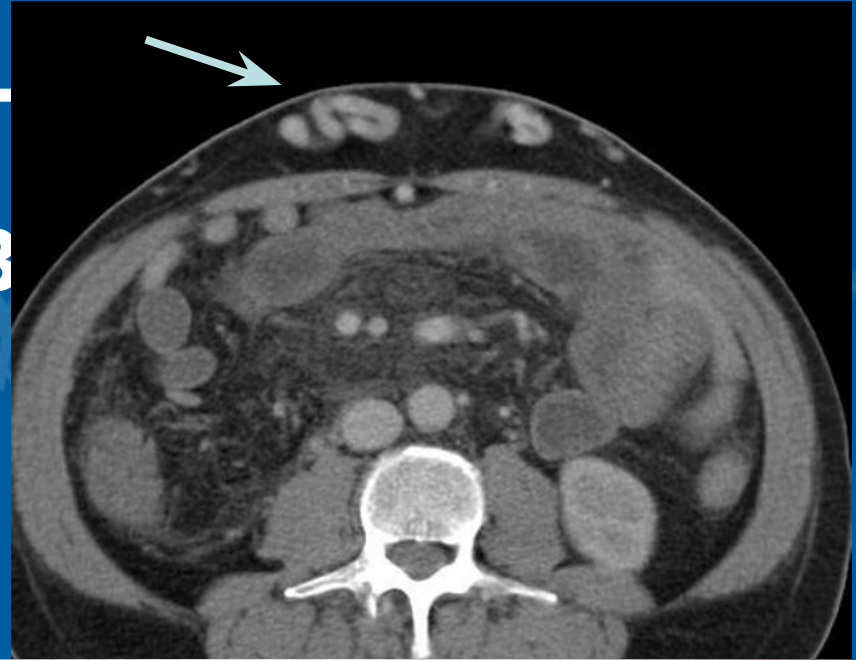


Клинический случай

Подготовил: Груздев Иван



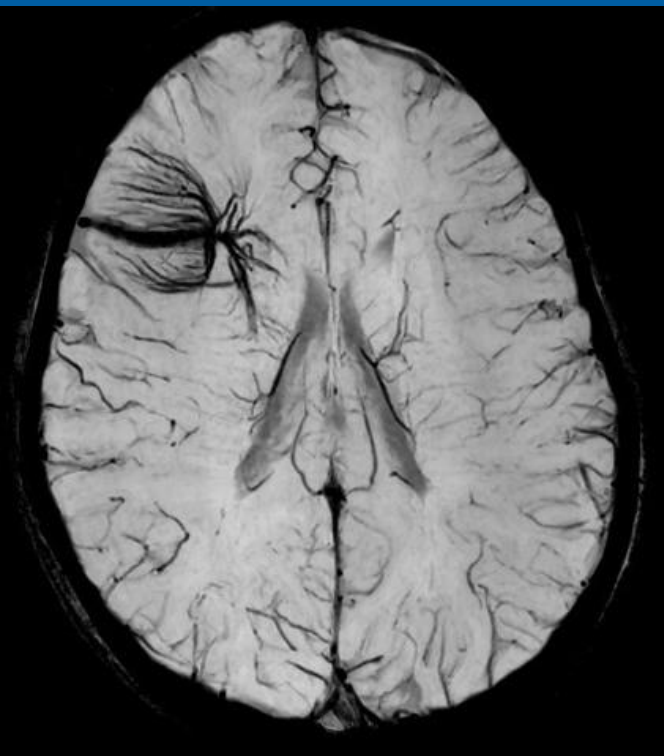Что такое симг медуз



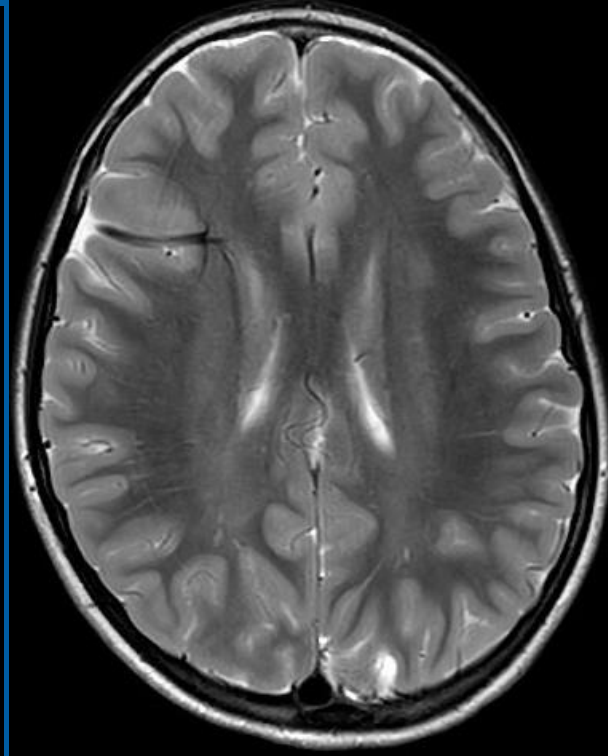
Данные анамнеза

- Мальчик, 9-лет при катании на коньках ударился головой об лёд;
- Из-за жалоб сына на головные боли, родители обратились в медицинский центр для проведения МРТ головного мозга.

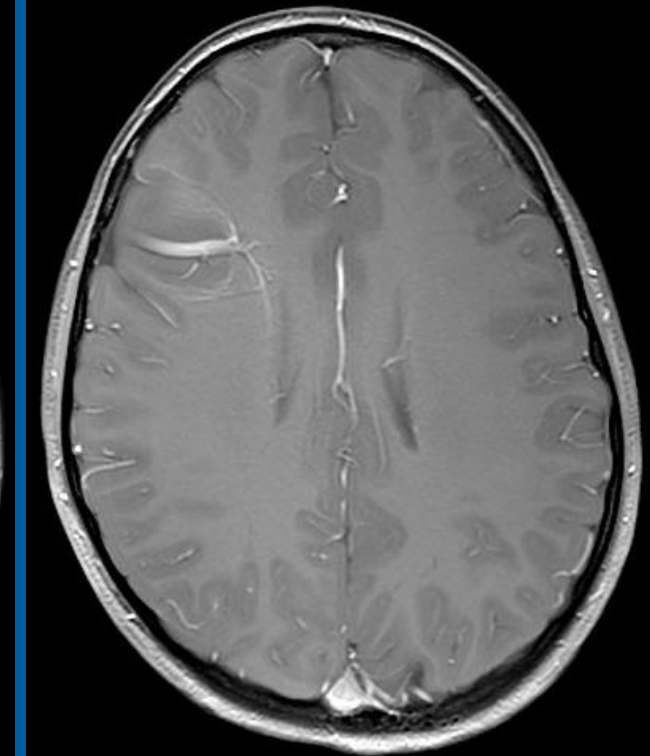




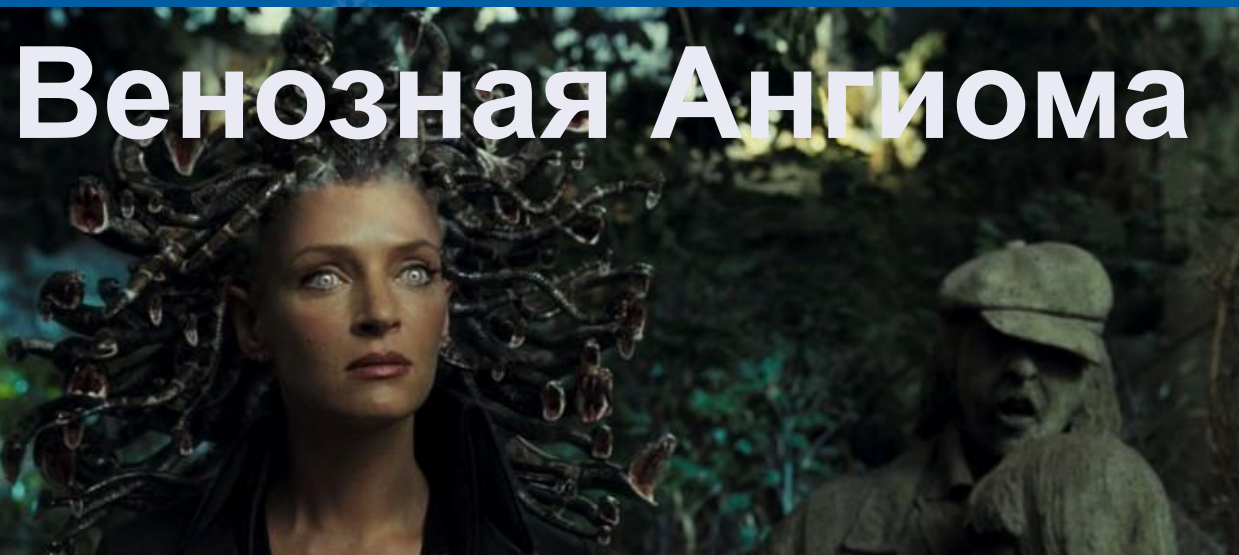
• SWI



• T2



• T1 C+



Венозная Ангиома



Проявления и лечение

- Отсутствуют/ Слабовыраженные неврологические симптомы;
- Лечение, как правило, не требуется;
- Тромбирование при проведении эндоваскулярной катетеризации;
- Кибер-нож (Гамма-нож).



**С Наступающим
Новым Годом!**

