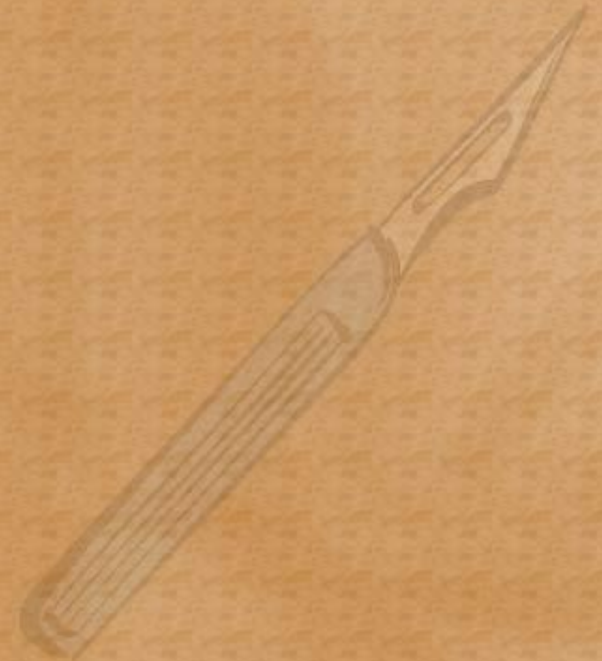
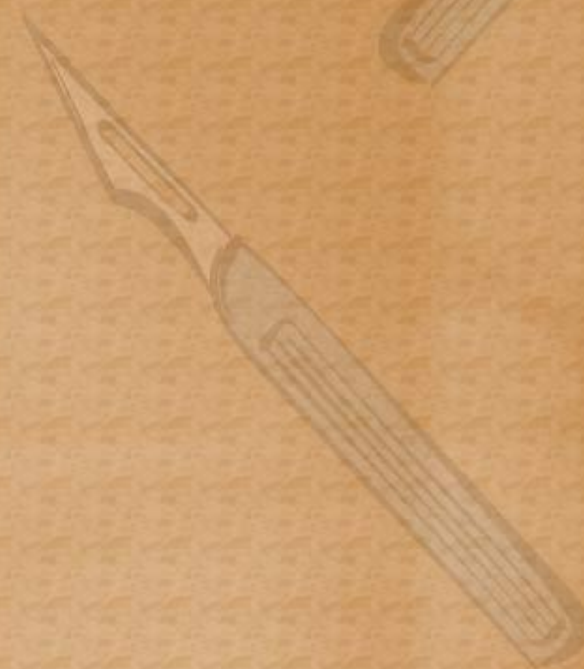
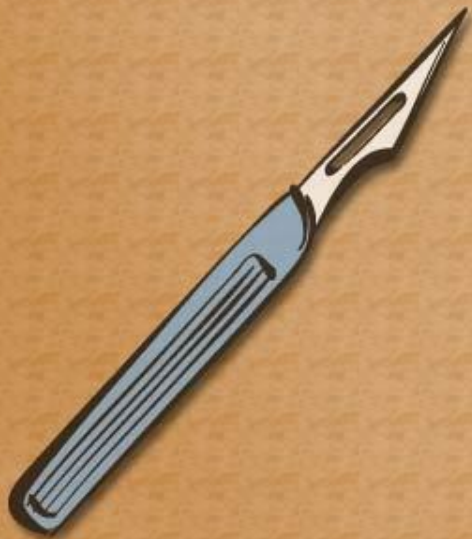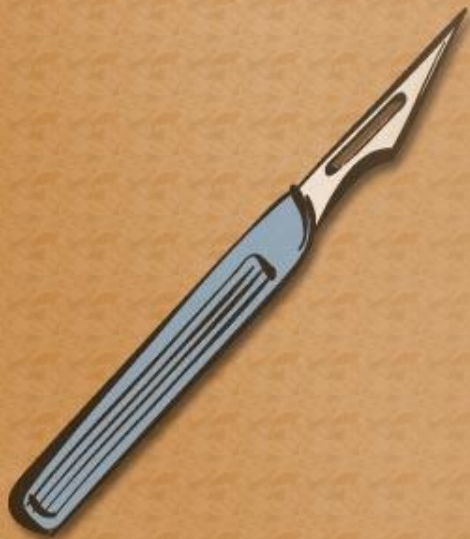Абсцессы и флегмоны языка



Содержание

- Топографическая анатомия
- Пути проникновения и распространения инфекционных агентов
- Признаки поражения
- Методика операции

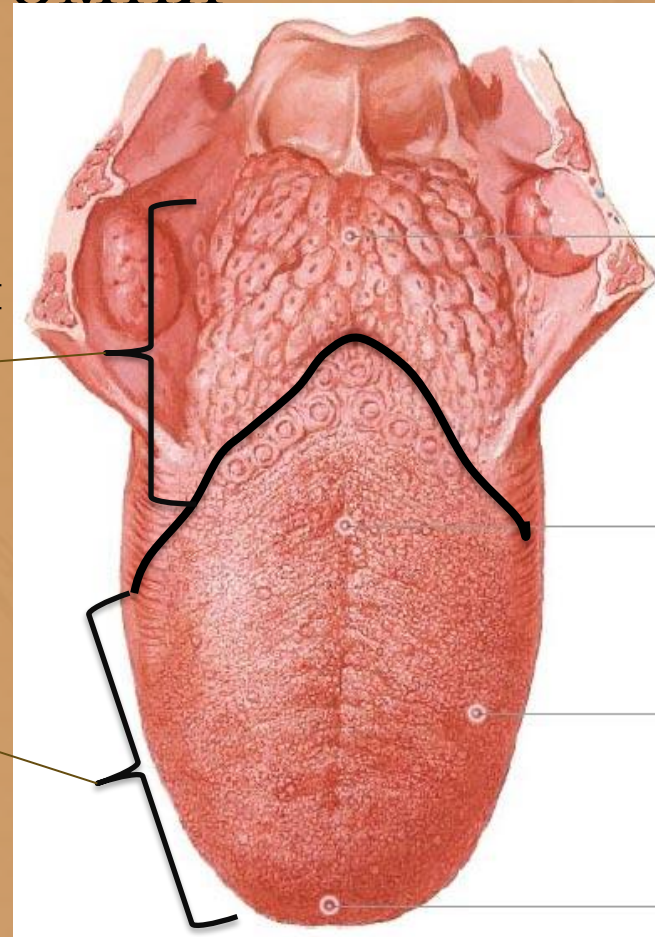


Топографическая анатомия

- Отделы:

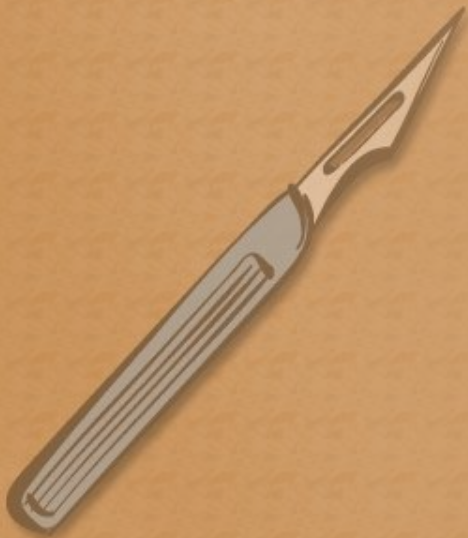
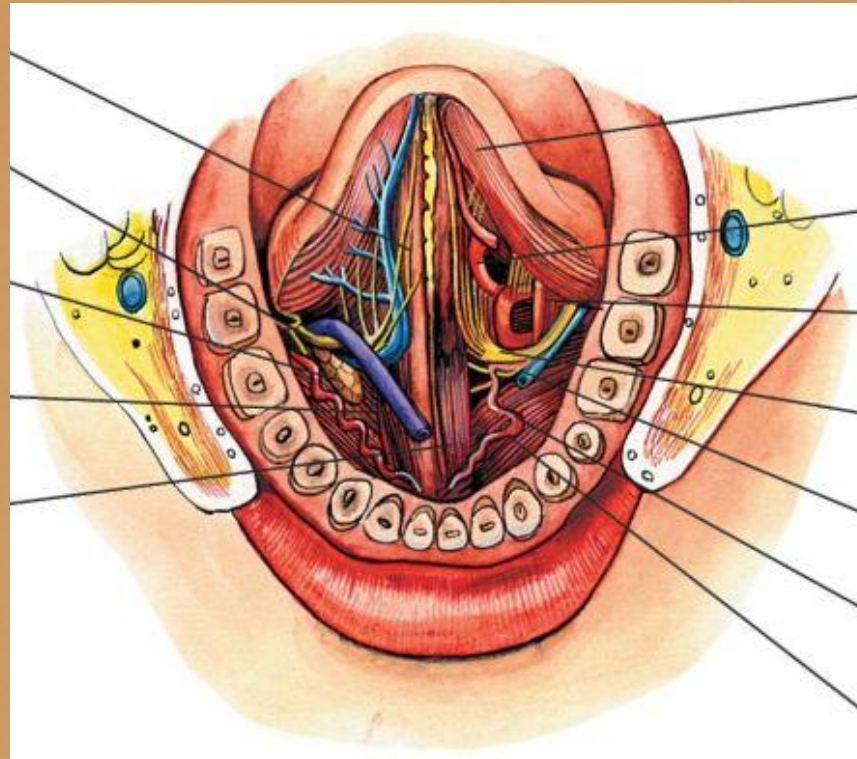
- корень языка – обеспечивает фиксацию языка к нижней челюсти и телу подъязычной кости

- спинка языка - мышечный массив, разделенный на две части посредством *septum linguae*



Топографическая анатомия

- Кровоснабжение:
 - a. lingualis
 - v. lingualis
- Иннервация
 - n. lingualis
 - n. hypoglossus



Топографическая анатомия

- Клетчаточное пространство :

Сверху –

слизистая челюстно –
язычного желобка

Снаружи –

подъязычно-язычная мышца

Снизу –

Подбородочно-язычная
Мышца

Сзади –

Сообщение с подъязычным
пространством

