Бас, бет және ауыз қуыстарының жарақаттары және аурулары

Бастан, мидан болатын жарық

Бастан, мидан болатын жарық бас сүйегінің арасынан шығатын жарықтарды атайды. Егер жарық жұлын-суына байланысты болса,онда менингоцеле ал ми ұлпаларымен байланысты болса онда энцефалоцеле дейді.

Ми жарықтары көбінесе бас сүйектердің астасқан жерірінен шығады, бастың алдынғы жағынан (маңдайдан т.б), желке сүйектерінің арасынан пайда болады. Желке сүйектерінің арасынан болған жарықтан көлемі үлкен,ал маңдайдан болған жарықтың көлемі үлкен болмай,екі көздің арасын ала орналасады.

Клиникалық сипаттары. Жарықтың ішінде су болады, жарықты саусақпен басып ұстағанда жұмсақ, былқылдап тұрады.Бала қатты жылағанда жарықтың көлемі үлкейеді,бала есінен танып қалуы мүмкін.Ішінде су болса жарықтың терісінен көрініп тұрады. Бастың сүйегінің кемсіздігі рентген сәулесімен жақсы көрінеді.

Емі. тек қана операциялық жол болып есептелінеді, жарықтың қабын алу, сүйектегі қуыстығы пластикалық жолмен жабу. Балаға 6-12 ай мерзімінде жасалады.

© Caters News Agency

Қоян ерін (заячья губа) жоғарғы ерінде бір жағынан не болмаса екі жағынан болады. Емі - тек қана операция.

Таңдайдың жарық болып тууы (волчья пасть).

Клиникалық көрінісі: сүт өнешке бармай,мұрынға кетеді.Баланың сөйлеген сөзі түсініксіз болады.

Емі: операция,бала 1 жасқа келгенде жасалады.

Частичная
Полная

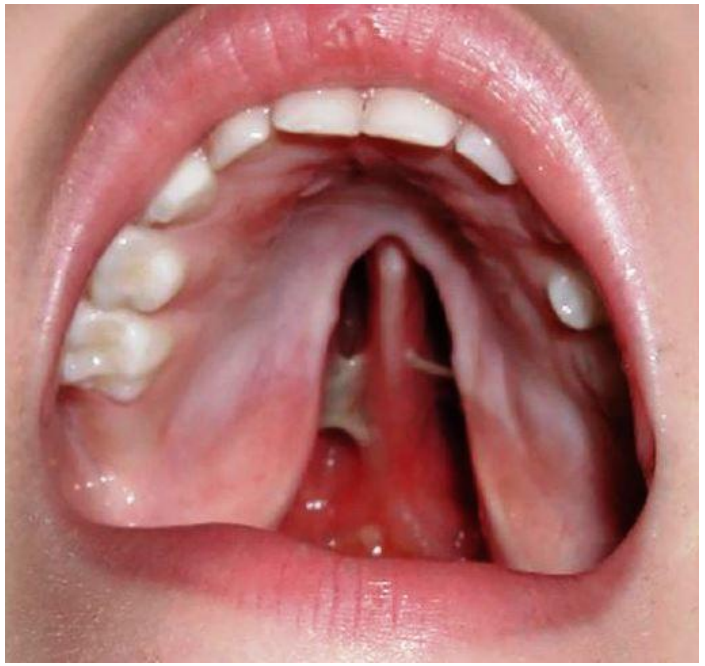

- **Атерома -** қатерсіз ісік. Терінің май бездерінде ботқа тәріздес заттар жиналғанда ісік пайда болуы. Өте жай өседі. Үсті тегіс,ауырмайды, терімен тығыз байланысты.

Көлемі үлкен атеромаларды саусақпен басып қарағанда флюкутуация белгісі болады. Атерома көбінесе бас терісінде жиі кездеседі.Саны біреу,кейде бірнешеу болады. Атерома қатерлі ісікке айналмайды.

Емі-операциялық жол.Атероманың асқынып- іріңдген түрі болса,онда атероманың ішіндегі іріңдеген ботқа затты операция жасап сыртқы шығару. Ал атерома ботқа затпен бірге оның сыртындағы қалтасы алып тастау шарт,қалтасы қалып қойса,ол қайтадан өсуі мүмкін.

- **Фиброма-** дәнекер ұлпа элементінде (волокнистосоединительная ткань) пайда болатын қатерсіз ісік. Фиброма дененің қай жерінде дәнекер ұлпа болса сол дәнекерлерде кездеседі. Мысалы, тері шелінде, шандырда, қалақ сіңірде, жатырда,жүйке бар жерлерде жиі кездеседі. Бұл ісік теріде көп кездесіп,сүйел тәрізді бұлтиып шығады. Емі- операция.
- **Липома-** майлы ісік: қатерсіз ісік тобына жатады. Саусақпен басып қарағанда жұмсақ, жақсы қозғалады, терімен байланысы жоқ. Жиі кездесетін жерлері: кеуде, арқа, іште, қолда, аяқта т.б. жерлер. Емі-операция.
- **Гемангиома -** қан тамырларының, көбінесе қызыл қан тамырларының қатерсіз ісігі. Емі-операция.

(c) Н.Мендель, 2014

Бас-мидың жарақаттануы

- ***Бас терісінің жарақаты ашық және жабық болып бөлінеді.***

Соғып алу, мыжылу (ушибы) жағдайы басты қатты затпен ұрып алғанда болады.Ұрылған жердің терісің астына қанжиналады (гемотама), қан кейде бастың сіңір қабатының астына үймелейді.

Бас терісінің астына қан жиналғанда оның көлемі үлкен болмайды, томпиып тұрады, ал сіңір астына кеткен қанның көлемі үлкен болып, бастың көп жеріне тарап, саусақпен басқанда солқылдап тұрады.

Бас сүйек жарақаты тек қана рентген сәулесімен анықталады.Әсіресе жаңа туған жас баларда басында гематома болуы мүмкін,ондай үймелеген қан кейін өзінен өзі тарап кетеді.

Емі: қан үймелеген жерге таңғыш салып, суық су,мұз қою емі көмек береді. Көлемі үлкен қанды ісіктерді,тесігі кең инемен тесіп ағызу керек.

Бас терісінің жарасы

- **Бас терісінің жарасы ерекшелігі :** қан көп кетуі, оған себеп басқа қанның жақсы келуі. Бас терісінің сіңір қабаты жараланса, жараның ауызы ырсиып түрады,жара әр түрлі заттармен ластануы мүмкін.
- Емі-бас терісіндегі жараның жан-жағындағы шашты қырып, 0,25% новокаин ерітіндісімен жансыздандырып, бас сүйектің сынған-сынбаға нын тексеріп, жараланған терінің шеті жалбаланып қалған болса оны тегістеп,жара тігіледі (АХӨ).
- Бастың терісін тіккенде жара кейін іріндеуі мүмкін деп күмәнданса,онда тіккен жіптерідің арасынды резеңке түтіктерден дренаж жасайды.Операциядан 4-5 күндері жараның іріндеген белгілері білінсе, жараға салынған жіптеріді шешіп жараның ауызын ашып ірің шығару керек.

Laerdal
HeadBed II

© 2008 Expert
© 2008 www.forens-rus.net

а

б

06.01.00.
02-00

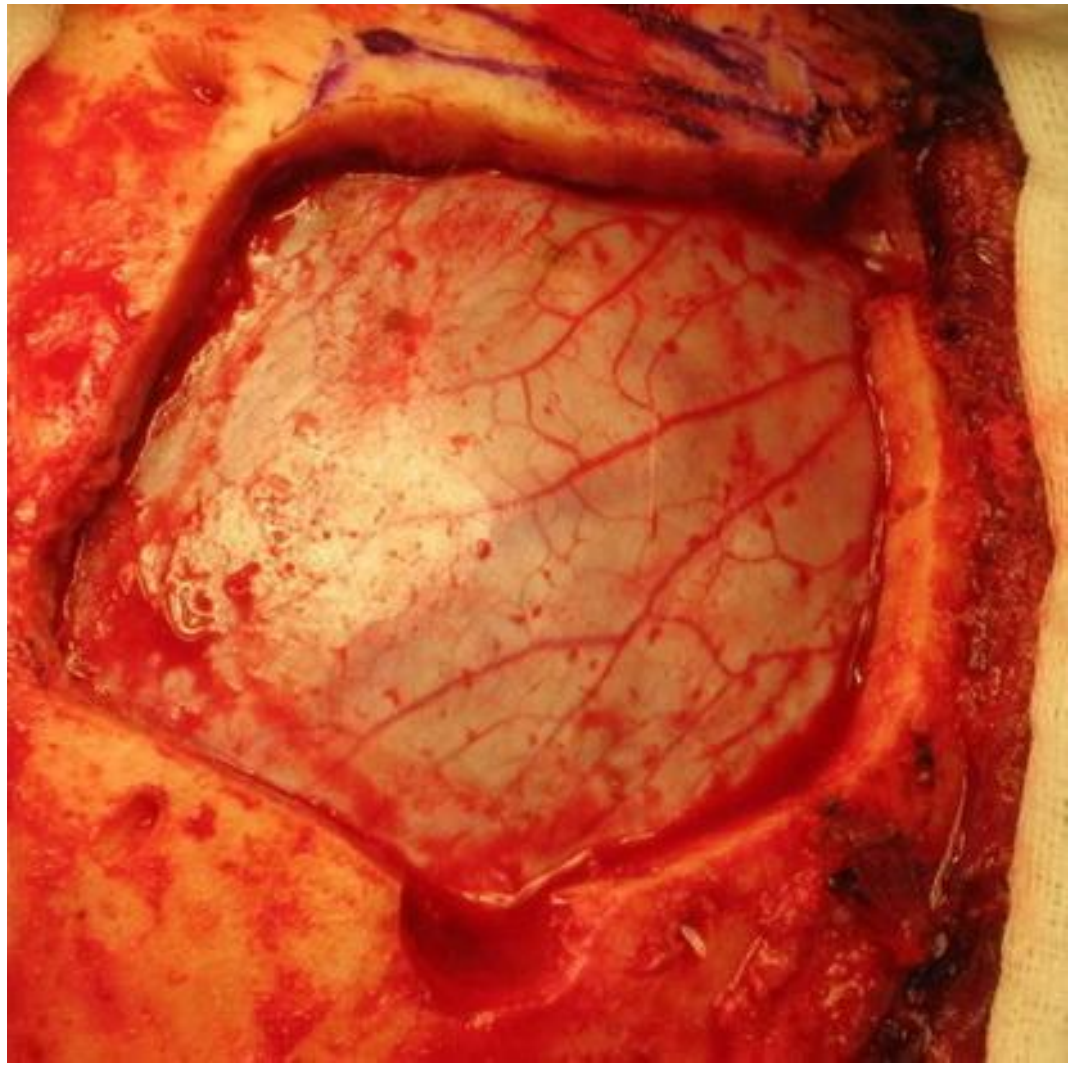

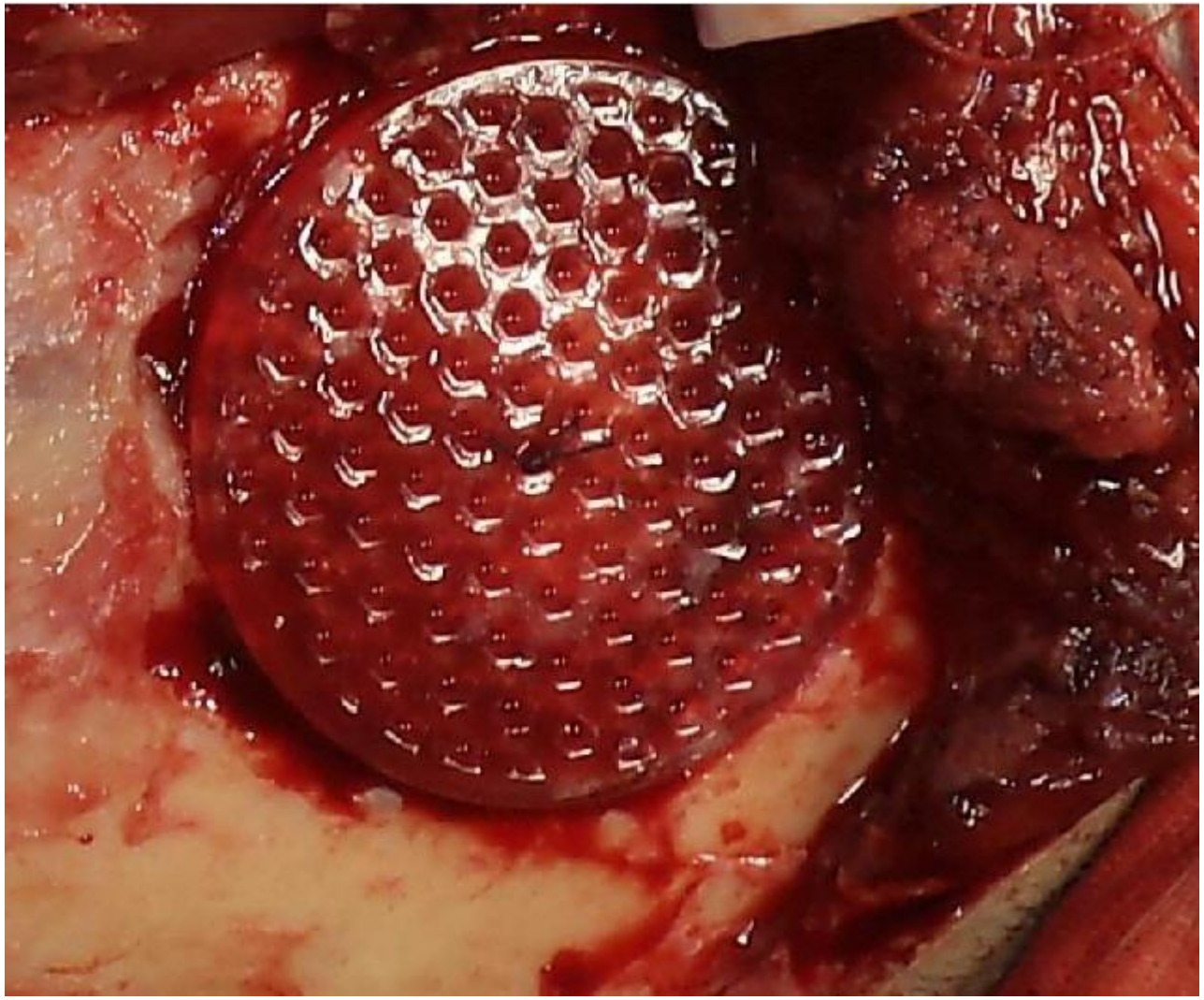

Бассүйек-ми жабық жарақаты – бассүйек пен мидың, бастағы жұмсақ тіндердің,бассүйектің апоневрозының бүтіндігі бұзылмай болған зақымдануы

Бассүйек-ми ашық жарақаты – бастың жұмсақ тіні және бассүйектің апоневрозының (шандыр) бүтіндігі бұзылуы жатады, ол сынық аймағына сәйкес келеді.

Ми жарақатының өтпелі зақымдануына бассүйектердің сынуы және мидың қатты қабығының зақымдануы жатады.

Бас сүйектің зақымдануы

- Жалпы сүйектің сыныуының ішінде бас сүйектерінің сынуы 10% жуық. Бас сүйектерінің сыныуы екіге бөлінеді.
- Біріншісі – бас сүйегінің ***күмбезінің*** сыныу, екіншісі- бас сүйегінің ***негізі*** сынуы. Кейде бас сүйегінің күмбезі сынғанда ол жарықша беріп бастың астына дейін кетуі мүмкін. Сондықтан бас сүйегі шатынай сыну, көп жарқыншақ және тесік болып үшке бөлінеді.
- *Бас сүйегінің сынуы ашық және жабық болады. Бас сүйегі сынған жерде тері жараланса, ол ашық сынық деп атайды.*Ашық сыныққа бас сүйегінің астыңғы негізгі (основание черапа) сынғанда ашық сынық тобына жатады.

Бас сүйегінің күмбезінің сынуы

Клиникасы

- сынған жердің катты ауруы, сүйектердің формасының өзгеруі (деформация-майысу)
- сипалап көру кезінде сынған сүйектердің сықырлауы, жергілікті ауырсыну.
- Неврологиялық симптомдар пайда болуы:

Науқастар басы ауыратынын, айнатынын, жүрек айнитыныҢ, құсатынын, көзін қозғалтқанда ауырсынатынын, әл-дәрмені жоқтығын айтып шағымданады.

Сіңір рефлексінің жеңіл ассимитриясы болуы мүмкін. Қысқа мерзімді ретроградтық амнезия. Ми шайқалуына көрсетілген көріністер ми функциональдық зақымдануымен шақырылады және 5-8 күннен кейін өтеді. Диагнозды қою үшін берілген барлық симптомдардың болуы аса қажет емес. Мидың шайқалуы бірдей форма болып табылады және ауырлық дәрежеге бөлінбейді.

Бас сүйегінің күмбезінің сынуында субдуральды гематома болуы мүмкін, науқас біраз уақыт өткененсоң есін жоғалтады «ашық аралық уақыт» (светлый промежуток)

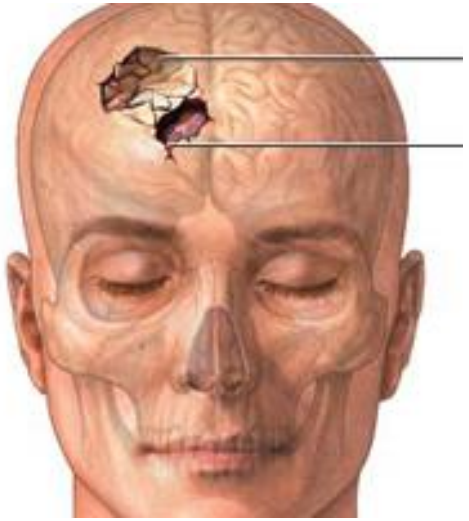

2
3

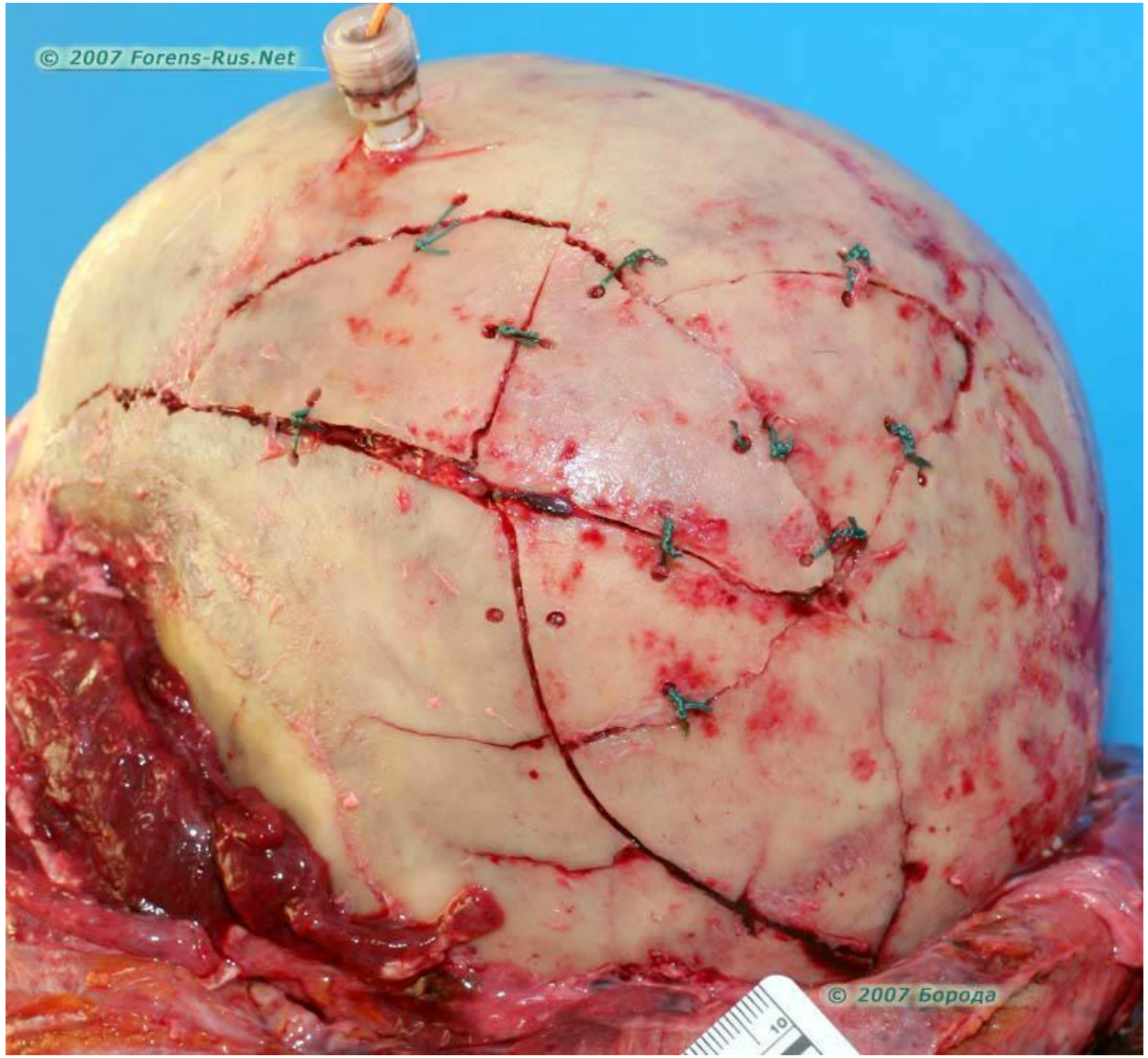
© 2007 Forens-Rus.Net
© 2007 Борода

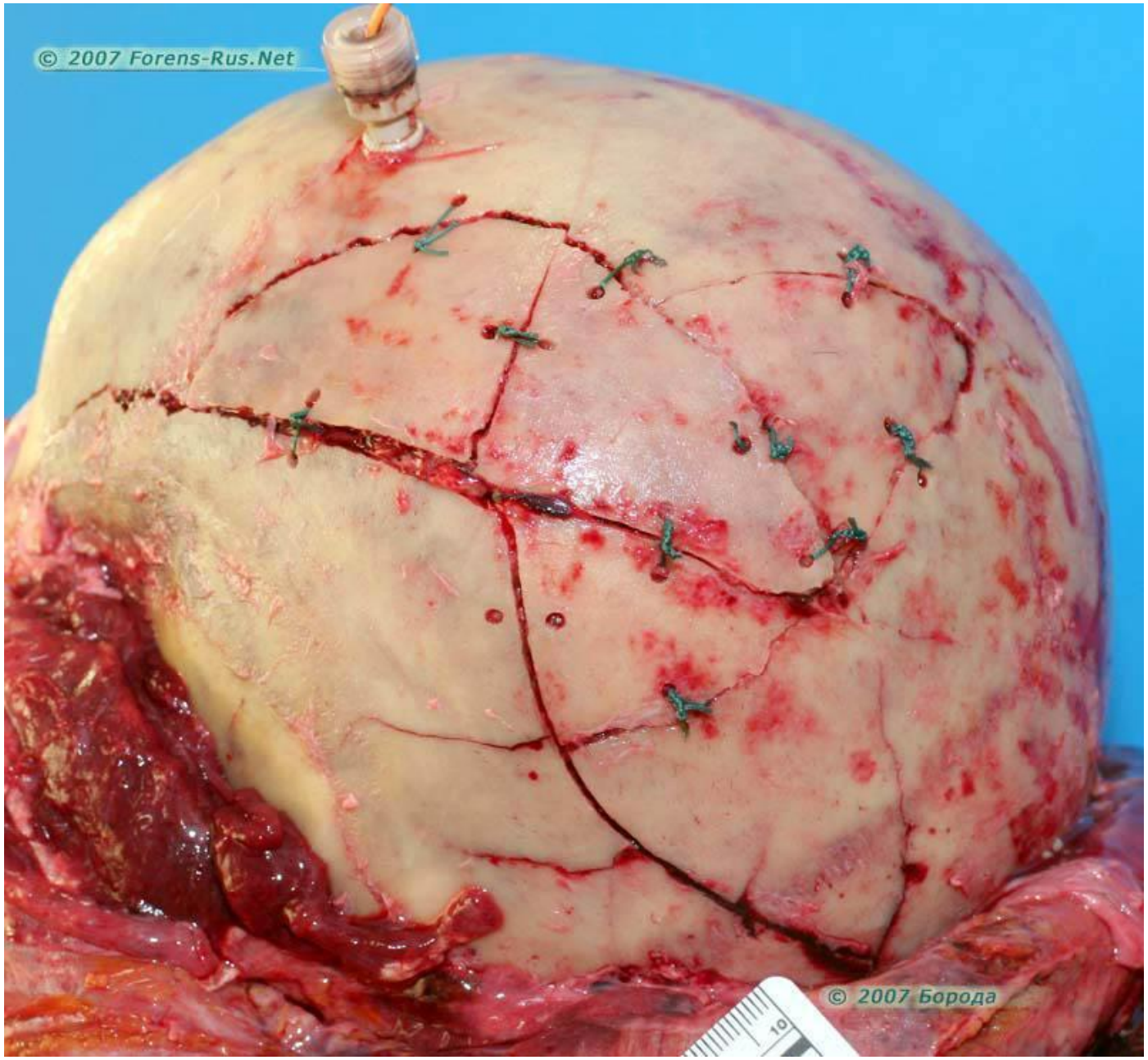
© 2007 Forens-Rus.Net
© 2007 Борода

Бас сүйегінің негізінің сынуу

Клиникасы

Бірнеше сағаттан сон немесе 1-2 тәуліктен кейін периорбитальдық гематома пайда болады ***(«көзілдірік» симптомы,*** «енот көздері») – алдыңғы бассүйек шұңқырының түбінің сынығын білдіреді.

Мұрың немесе құлақтан қан аралас ликворея ағады, ***«екі дақ» симптомы*** (симптом «двойного пятна»), мұрыннан қан аралас ликворея аққанда «***шәйнек» симптомы*** пайда болады»(«симптом чайника»).
Бас сүйегінің перкуссиясы кезіндегі «шатынаған ыдыс» дыбысы бас сүйек байланысындағы сүйек сынығындада кездеседі.

Коньюктиваның ісінуімен жүретін ***экзофтальм ретробульбарлы гематомалардың*** құрылуларына бағыт береді. Неврологиялық симптомдар дамиды:перифирияда парез, параличтер, мененгиальді симптомның көрінуі, қарашықтың жарыққа реакциясы, бас сүйек жүйкесінің қызметі бұзылуы байқалады.

Бас сүйегінің сынуы ашақ сынықтарға жатады.

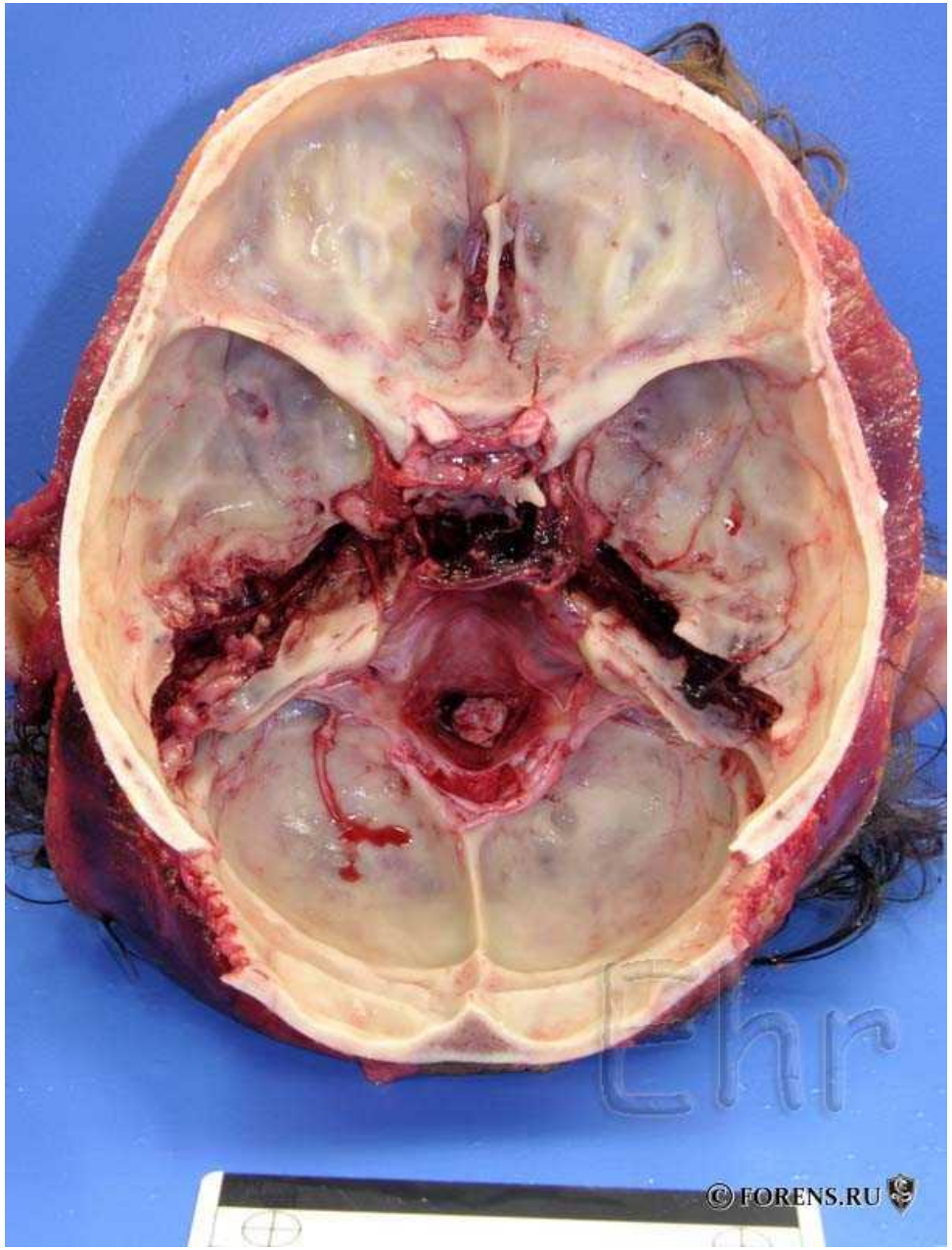
© FORENS.RU

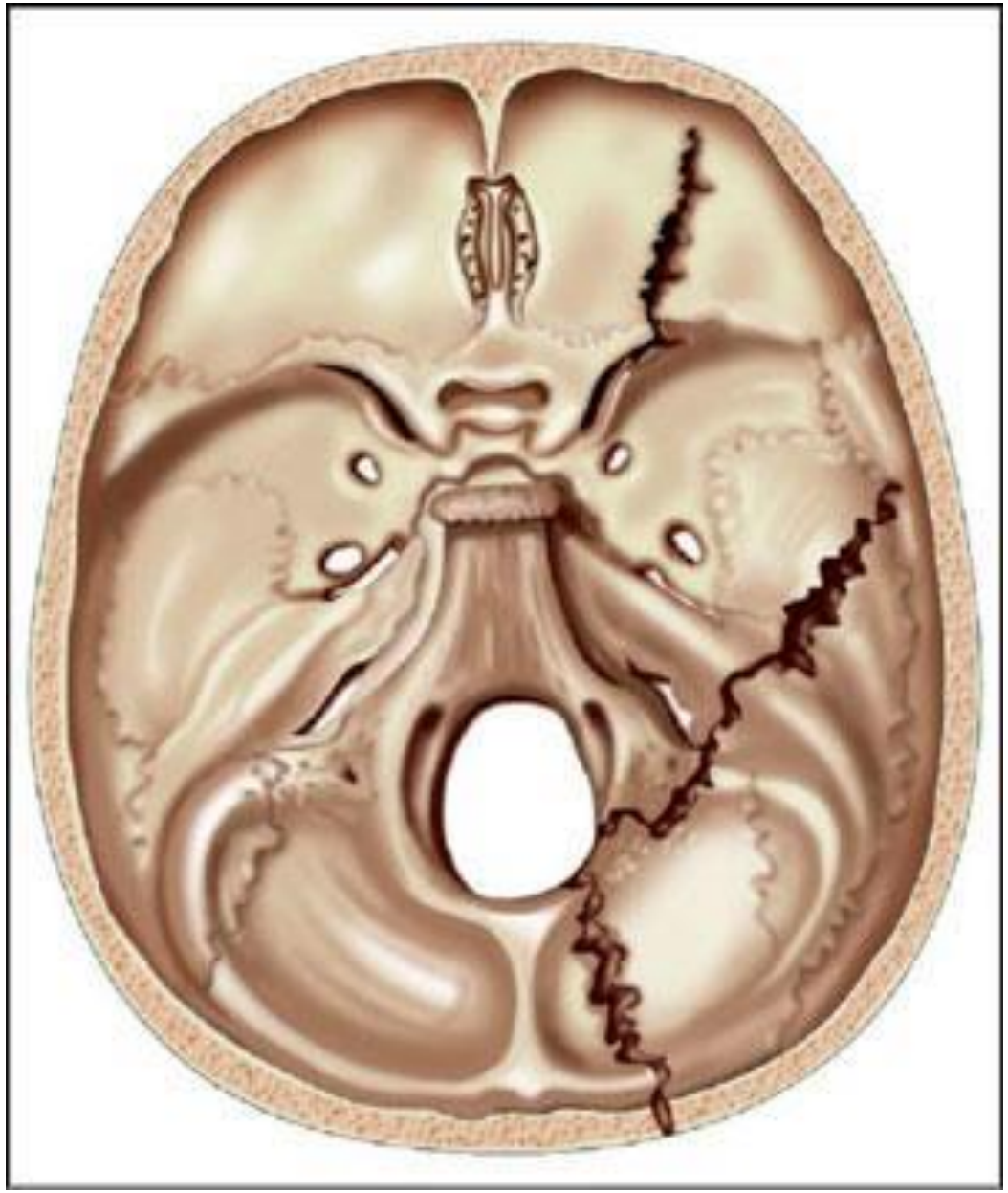

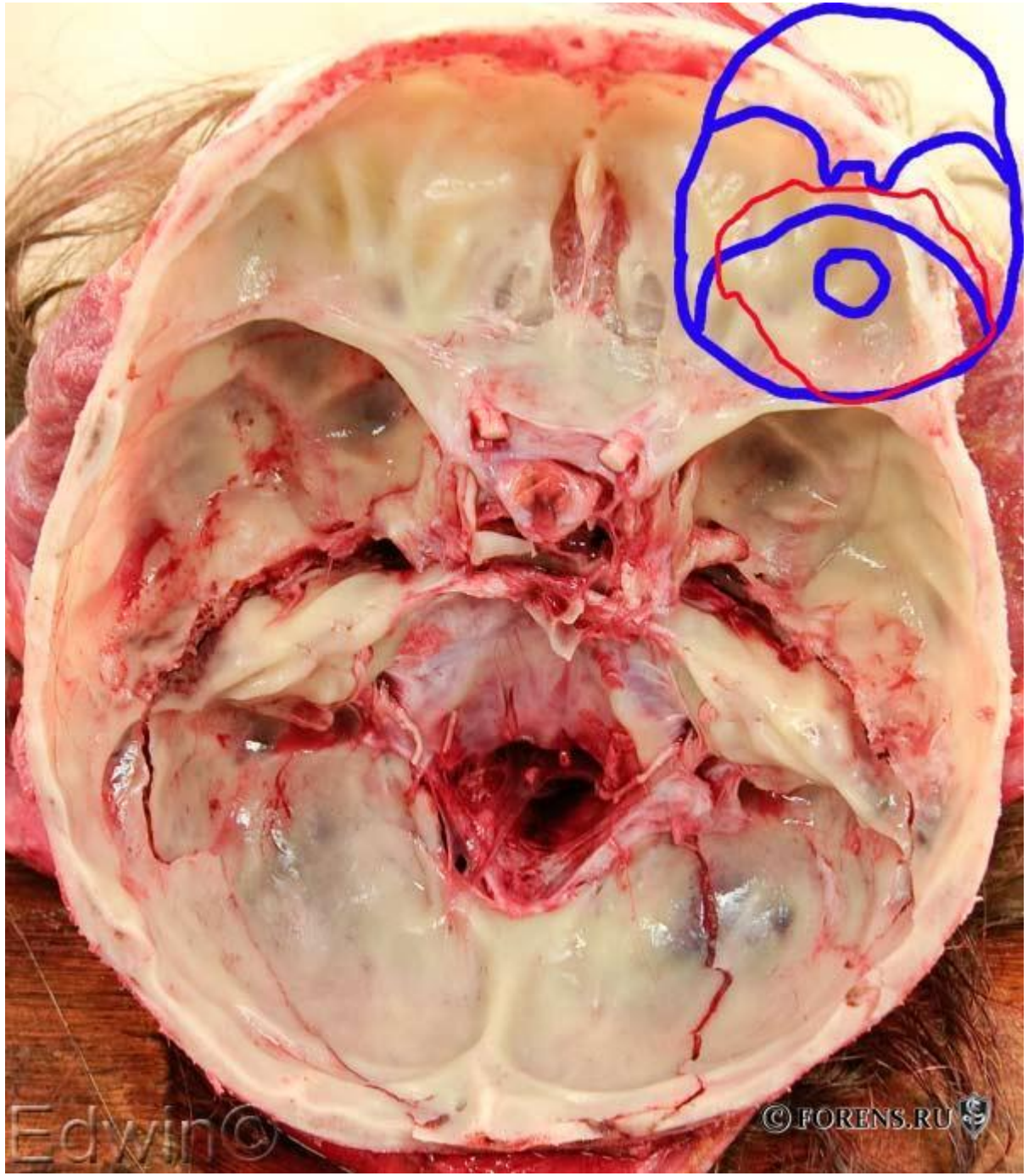
Edwin
© FORENS.RU

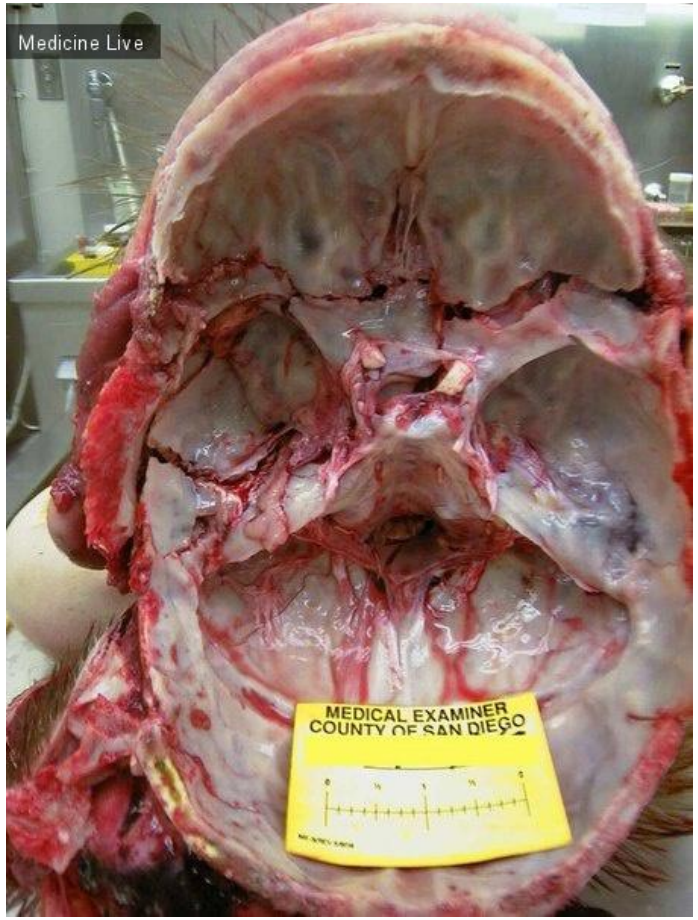
Medicine Live
MEDICAL EXAMINER
COUNTY OF SAN DIEGO

Рис. 124. «Симптом очков» при переломах основания черепа.

анизокория
MyShared

Бас сүйегінің жарақаттарында мида гематомалар пайда болуы мүмкін

- Бас ми жарақаттарында қан тамырлары үзіліп қан кету болып мида гематомалар пайда болады: ***эпидуралдық, субдуралдық, миішілік болады.***
- Клиникасы: «жарық арақашықтық» (светлый промежуток), анизокория, гемипарез, жиі кездесетін брадикардия, перифирияда неврологиялық бұзулыстар контрлатеральды (гематома орналасқан жақтан қарамақарсы), аяқ-қолдын парез, параличтары, қозгалыс,сезімтал бұзылыстары, бет (лицевой), жұтқыншақ нервтардын бұзылыстары. Асқынғанда рефлекторды жүрек, дем алу тоқтап қалуына әкеледі.

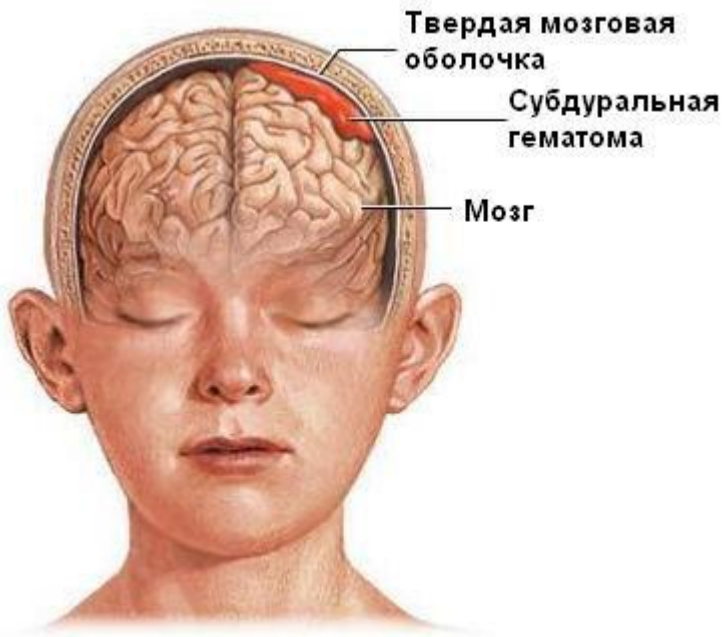

Субдуральная гематома

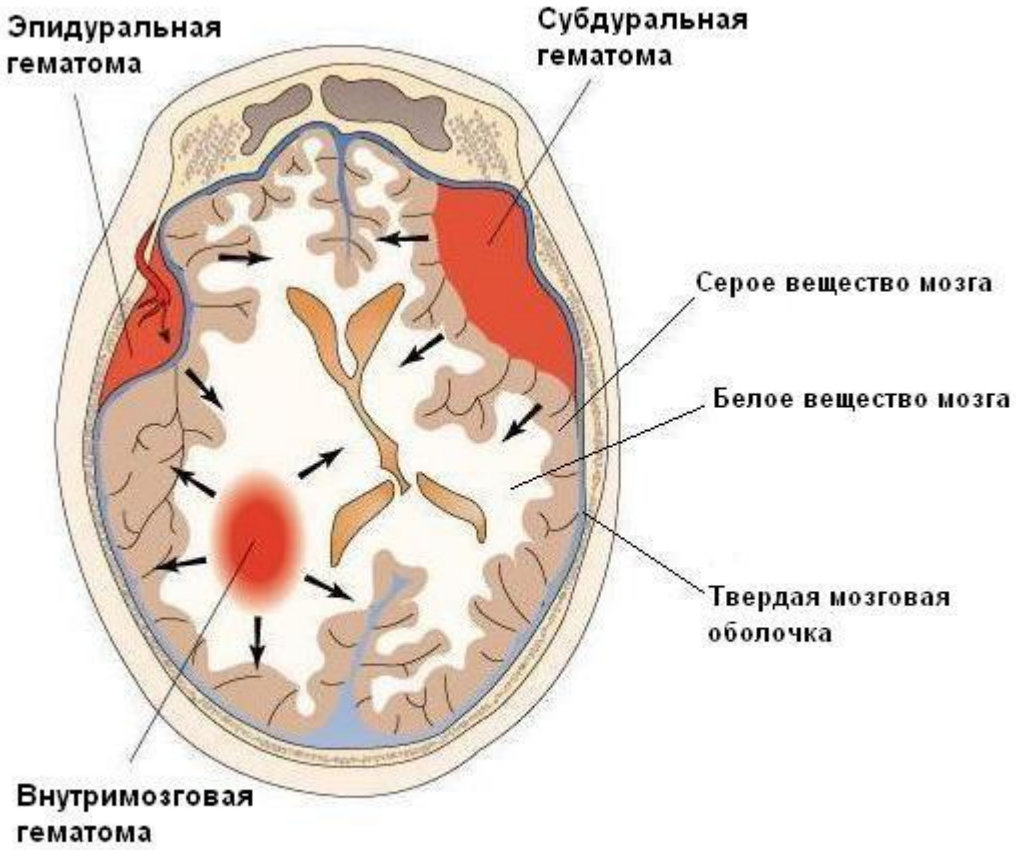

Разные варианты гематом головного мозга

Эпидуральная гематома

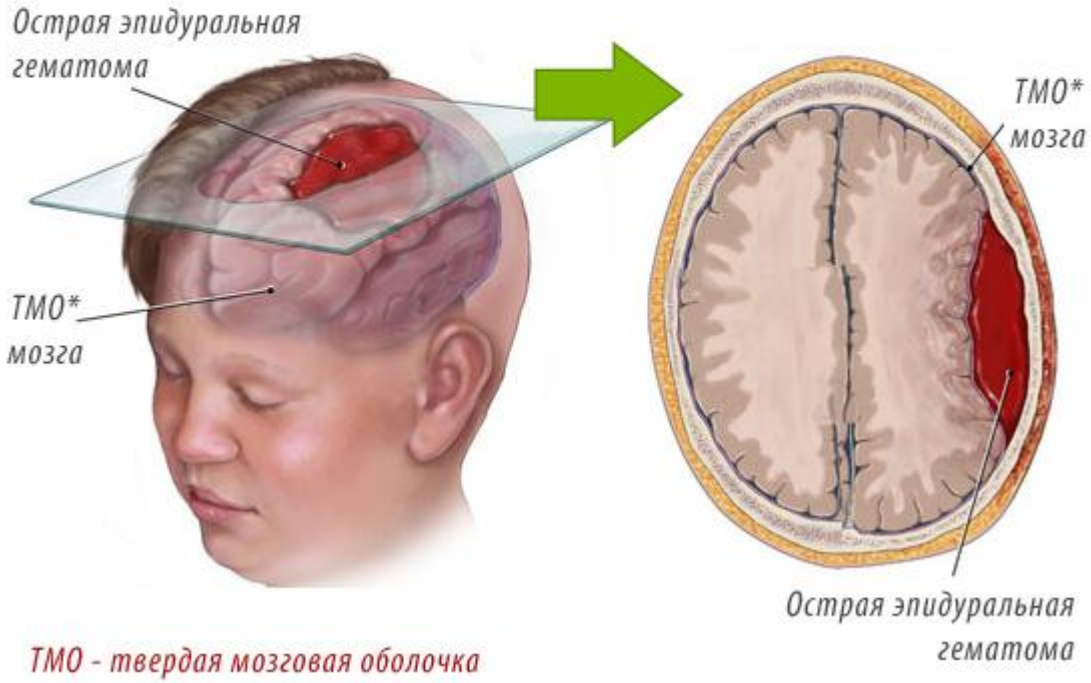

ТМО - твердая мозговая оболочка

Бас- мидың жабық жарақаттануы

- **Мидың жабық жарақаттануына мидың шайқалуы (сотрясение головного мозга), мыжылуы (ушибы) және бас миының сырттан қысылуы (сдавление головного мозга) жатады.**
- Мидың жабық жарақаты көбінесе басты ауыр затпен соққанда,биектен құлағанда болады.
- **Мидың шайқалуы (сотрясение головного мозга).** Барлық жарақанттардың арасында мидың шайқалуы жиі кездеседі,бас сүйегінің сынуы және мида органикалық өзгерістер болмайды.

Клиниакалық белгілер: науқас есінен айырылуы бірнеше секундтан 1-2 минутқа дейін, ауыр түрінде бірнеше сағатқа созылады, науқас өзіне не болғанын білмейді ***ретроградтық амнезия,*** кейде құсық пайда болады,басы айналады,басы аурады, құлағы шулайды,көзінің қарашықтары үлкейеді, бірақ жарықты сезеді,аяғын былғалақтап басады, ұйқысы бұзылады, сіңір рефлекстері осалданады, сұраққа кідіріп жауап береді, қан қысымы көтерілуі мумкін горизонталды нистагм

- **Диагностика:** бас сүйегінің рентгені, бастын УЗИы. Ми шайқалған науқастар ауруханаға жатып емделеді,1-2 жұма төсек режимы, жүруге рұқсат жоқ, психоэмоциалдық, физикалық тыныштық.
- Дегидротациондық терапия: Көк тамырға 40-60мл 40% глюкоза ертіндісі, 10-20 мл 0,9% натрий хлорид ерітіндісі, 5% -5-10мл аскорбин қышқылы, 5-10мл 40% уротропин ерітіндісі, 10% -10мл кальций хлориды көк тамырға, бұлшықетке 10мл 25% магнезия сулфат ерітіндісі жіберіледі, анальгетиктер, ұйықтататын дәрілер.
- Ауыр жағдайларда қосымша көк тамырға 5-10мл 2% гексония ерітіндісі, 1%-2мл димедрол ерітіндісі, 50-100 мл гидрокортизон тағайындалады.Ми қысымын азайту үшін көк тамырға 0,9% натрий хлор ерітіндіні құйған жөн.

Мидың мыжылуы (ушиб головного мозга).

Мидың шайқалуына қарағанда мидың мыжылуы ауыр клиникалық сипаттармен өтеді.

Ми тінінде күрделі морфологиялық өзгерістер болады: тамырлардың үзілуі, қан ағу, мидың мыжылуы. Осы өзгерістер көбінесе мидың сыртқы қабатында (кора),сыртқы қабатының астында (подкорка) және ми қабықшаларында (мозговые оболочки) орналасады.

- Мидың бағанасына (ствол мозга), кішкене миға (мозжечок), ми қалташаларына (мозговые желудочки) қан кеткен науқастың өмірі қауіпті. Мидың мыжылуы ***жеңіл, орта, ауыр дәрежеге бөлінеді***

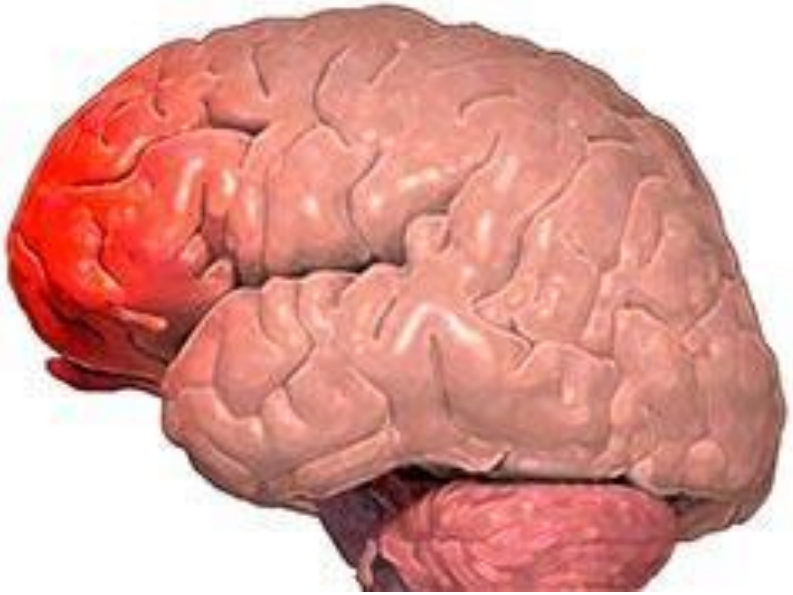

Ми мыжылуының жеңіл дәрежесі (10-15% жарақаттанушы). Жарақаттан кейін бірнеше минуттан 40 минутқа дейін естен тану. Көбінде 30 мин. дейінгі уақытта ***ретроградтық амнезия*** көрінеді. Егер антероградтық амнезия пайда болса, онда ол ұзақ емес. Ес қалпына келгенде жарақаттанушы бас ауруына, жүрек айнуына, құсу, бас айналуына, назардың әлсізденуіне шағымданады.

Нистагм, анизорефлексия, кейде жеңіл гемипарез көрінуі мүмкін. Кейде патологиялық рефлекстердің көрінуі болады. Субарахноидальдық қан құйылу әсерінен айқын емес менингеальдық синдром көрінеді. Бради және тахикардия көрінуі мүмкін. АҚ 10-15 мм.с.б. транзиторлық көтерілуі

Ми мыжылуының орта дәрежесі.

Естің тануы бірнеше ондықтан 2-4 сағ. созылады. Беткей немесе терең есеңгіреуге дейін естің тежелуі бірнеше сағат немесе тәүлік сақталуы мүмкін. Айқын бас ауыруы, жиі қайталамалы құсу. Горизонтальдық нистагм, жарыққа қарашық реакциясының төмендеуі, кейде аса айқындалмаған гемипарез, және патологиялық рефлекстер.

Сезімталдықтың бұзылуы мүмкін, сөйлеу бұзылыстары болуы мүмкін. Менингиальді синдром сәл айқындалған, ал ликворлы қысым сәл көтерілген.

Тахи немесе брадикардия көрінеді. Тыныстың сәл тахипноэ күйде бұзылысы,ритм қалыпты аппарат коррекциясын керек етпейді. Температурасы субфебрильді бірінші тәүлікте психомоторлық қозу, кейде тырысу ұстамалары болуы мүмкін.

Ми мыжылуының ауыр дәрежесі.

- Естен тану бірнеше сағаттан бірнеше тәулікке дейін болады. Естің сопор немесе комаға дейін тануы. Айқын психомоторлық қозу атонияға дейін ауысуы көрінеді.
  Бағаналы симптомдары айқын көз алмасының балқымалы қозғалысы, көз алмасының ара қашықтығының әртүлілігі, анизокория.
- Қарашықтың жарыққа реакциясы және қасаң қабық рефлекстері жоғалған. Жұтыну бұзылған.
  Екі жақтылық табан патологиялық рефлекстері бұлшық ет тонусының өзгерістері көрінеді – гемипарез, анизорефлексия, діріл ұстамалары болуы мүмкін. Орталық немесе шеткі тип бойынша тыныстың бұзылысы (тахи немесе брадипноэ).
- АҚ жоғары немесе төмен, ал атониялық кома жағдайында тұрақты емес және бірқалыпты дәрілердің көмегін қажет етеді. Менингиальді синдромы айқын.
  Ми бағанасының қызметінің айқын бұзылысы болады – есінің терең комаға дейін түсуі,ретро, антеградтық амнезия.

Алғашқы медициналық көмек

БМЖ-мен жарақаттанғандарға ең алғаш жәрдем негізінде- артериалдық гипотензияға, гиповентиляцияға, гипоксияға, гиперкапнияға жол бермеу өйткені ол асқынулар мидың ауыр ишимиялық зақымдануына алып келеді және өлімге қауіптілігі жоғары.

Бас сүйегінің ашық жарақаттарында оқиға орнындарында жараға асептикалық байлам немесе бублик тәрізді мақта – дәкеден жара айналасына салып асептикалық байлам салу.

Мұрыннан, құлактан қанды ликвор ақса женіл тампонада жасау.

Бас аймағына суық басу.

Мойына Шанс жағасын кигізу (воротник Шанса), егер ол болмаса жастықпен, киіммен бас-мойын айналасына жайгастыру.

Науқастын тіршілігін анықтау, клиникалық өлім белгілерінде: Сафардың А,В,С әдісін қолдану, науқасты оң қырына жатқызады, зардап шегушіні зембілге жатқызып, тезірек емдеу мекемесіне жеткізуді камтамасыз ету керек.

Жүрек қызметі бұзылған кезде камфора немесе кофеин,

ал тыныс алу әлсізденгенде—лобелин және жасанды тыныс алдыру қолданылады. Ми шайкалғанда морфин енгізуге болмайды (өйткені, тыныс алуды жауып калуы мүмкін).

- Тасымалдау кезінде зардап шегушінің жағдайын (тамыр соғуы, тыныс алуы) бакылап отыру кажет, басын бір қырына жатқызып (құсыққа түншығып калмауы үшін) және оны мақта-дөкеден жасалған дөңгелек үстіне жаткызады (көрпе, киім, макта, немесе үрмелі резеңке дөңгелекке) .
- Стационарға тасымалдау, нейрохирургиялық қызметі бар жерге, ауыр жағдайда – реанимациялық бөлімге жатқызу қажет.

Бассүйек ішілік гипертензияның алдын алу үшін, ауруханаға дейінгі сатыда глюкокортикоидты гормондар және салуретиктер қолданады.

Олар мидағы жарақат аймағындағы перифокальдық ісінудің түсуіне көмектеседі.

- Ауруханаға дейін көмекте венаға немесе бұлшықетке ***30 мг преднизолон*** енгіземіз. Бірақта преднизолонның минералкортикойдтық әсерінің болуы ағзадағы натрийді ұстап, калий элиминациясын жоғарылатады, осының салдарынан БМЖ мен науқастың жалпы жағдайы жақсармауы мүмкін.
- Сондықтан минералокортикойдтық құрылымы жоқ ***4-8 мг дозада дексаметазон*** қолданған жөн.
- Қан айналым бұзылысының болмауында глюкокортикойдтардың гормондармен қатар мидың дегидратациясы үшін тез әсер ететін салуретиктер, мысалы 20-40 мг (2-4 мл 1% ерітіндісін) ***лазиксті*** тағайындаймыз.

- **Бас ми жарақаттарындағы диагностикасы:**

Бас сүйегінің рентгені, КТ, эхоэнцефалография(ЭЭГ), электроэнцефалография, пневмоэнцефалография, жұлын-ми пункциясы.

- **Емі.** Науқастар реанимация бөліміне жатқызылады, лобелин, цитотон егіледі, өз бетімен дем алуы нашарлай бастаса трахеостомия жасалып аппаратпен (искусственная вентиляция легких-ИВЛ) дем алдырады. Жүректамыр қызметін жақсарту үшін кофеин,кордиамин жіберіледі, оттегімен дем алдыру керек. Дегидротациялық, инфузиондық терапия, зәр жүргізетің, ыстық түсүретін дәрілер, гормондар, нейролептиктер, антибиотиктер.
- Бас-ми гематомаларында ***хирургиялық операция – трепанация.***

- **Бас сүйек ішілік қысымды төмендету үшін** – тыныс алудың және қан айналымның ауыр бұзылыстарымен жүретін, бас миының дислокациясына қауіп төнеді. – осмотикалық белсенді заттарды (манит) – тыныс алудың және қан айналымның ауыр бұзылыстарымен жүретін, бас миының дислокациясына қауіп төнеді. Осы жағдайда осмотикалық белсенді заттарды 20% ерітінді венаға ***манит (маннитол***) енгіземіз.
- **Психомоторлық қозу, тырысу кезінде:** 2-4 мл 0,5% седуксен (релланиум, сибазон) ерітіндісін венаға; . Психомоторлық қозу жағдайында, тырысу және премедикация ретінде:

0,5-1,0 мг 0,1% ***атропин*** ерітіндісін тері астына, көктамырға ***пропофол*** 1-2 мг/кг немесе ***тиопентал натрий*** 3-5 мг/кг немесе 15-20 мг 20% ***натрий оксибутират*** ерітіндісін енгізу.

- Қан айналымның декомпенсациясы кезінде: ***реополиглюкин, кристаллоидтық ерітінділер*** көктамырға тамшылатып.
- ***допамин*** 200 мг 400 мл изотониялық натрий хлор ерітіндісін немесе барлық басқа кристаллойдтық ерітіндіні көктамырға, жылдамдықпен, АҚ 120-140 мм.с. б. болғанда жасау;
- Ауру сезімі кезінде: бұлшық етке, көк тамырға наркотикалық емес анальгетиктер енгізу: ***трамадол, кеторолак, баралгин.*** Наркотиктар қолдануға болмайды.