ТЕМАТИЧЕСКИЙ ПЛАН ЛЕКЦИЙ

№	дата	Тема
1.		Вступительная лекция.
2.		Антисептика. Виды антисептики.
3.		Асептика. Источники хирургической инфекции. Методы профилактики.
4.		Обезболивание в хирургии. История вопроса. Ингаляционный и неингаляционный наркоз. Клиника наркоза.
5.		Местное обезболивание. Виды и методы проведения.
6.		Терминальные состояния. Принципы сердечно-легочной реанимации.
7.		Кровотечение. Классификация, клиника, диагностика. Временная и окончательная остановка кровотечения.
8.		Переливание крови. Донорство. Показания и противопоказания к переливанию крови. Ошибки и осложнения переливания крови.
9.		Травма и травматический шок. Классификация, клиника, лечение, профилактика.
10.		Переломы костей. Клиника, лечение, профилактика. Вывихи.
11.		Термические поражения. Классификация, клиника, принципы лечения.
12.		Основы клинической онкологии.
13.		Общие вопросы хирургической инфекции.
14.		Учение о ранах.
15.		Инфекция кожи и подкожной клетчатки. Мастит.
16.		Инфекция костей и суставов.
17.		Инфекция кисти и пальцев.
18.		Сепсис.

Иркутский государственный медицинский университет
Кафедра общей хирургии с курсом урологии

Травма и травматический шок. Классификация, клиника, лечение, профилактика.

проф. В.А. Белобородов

План лекции

- Актуальность темы
- Классификация травм
- Клиническая картина и диагностика
- Хирургическая тактика
- Литература

Актуальность

- Повреждение груди занимают 10% от общего числа механических травм. В последние годы, с ростом автомобильного транспорта на дорогах страны, частота травм груди возрастает и достигает 35 – 50% от числа всех пострадавших.

Классификация повреждения груди

Различают: одно- и двухсторонние.

1. Открытые повреждения /ранения/.

2. Закрытые повреждения.

В зависимости от повреждения плевры:

1. Непроникающие ранения.

2. Проникающие ранения.

3. Сочетанные ранения /торакоабдоминальное ранение/, грудь + живот, грудь + голова и др.

4. Множественные повреждения груди /сердце + легкие и др./.

5. Повреждения с нарушением внутренних органов и без повреждения.

Переломы ребер

- приводят к ограничению дыхательной экскурсии грудной клетки, ателектазу, пневмонии. В результате может развиться острая дыхательная недостаточность.
- Наиболее опасны окончатые переломы — множественные двойные или двусторонние переломы ребер с образованием «реберного

Круговая повязка при переломах ребер.

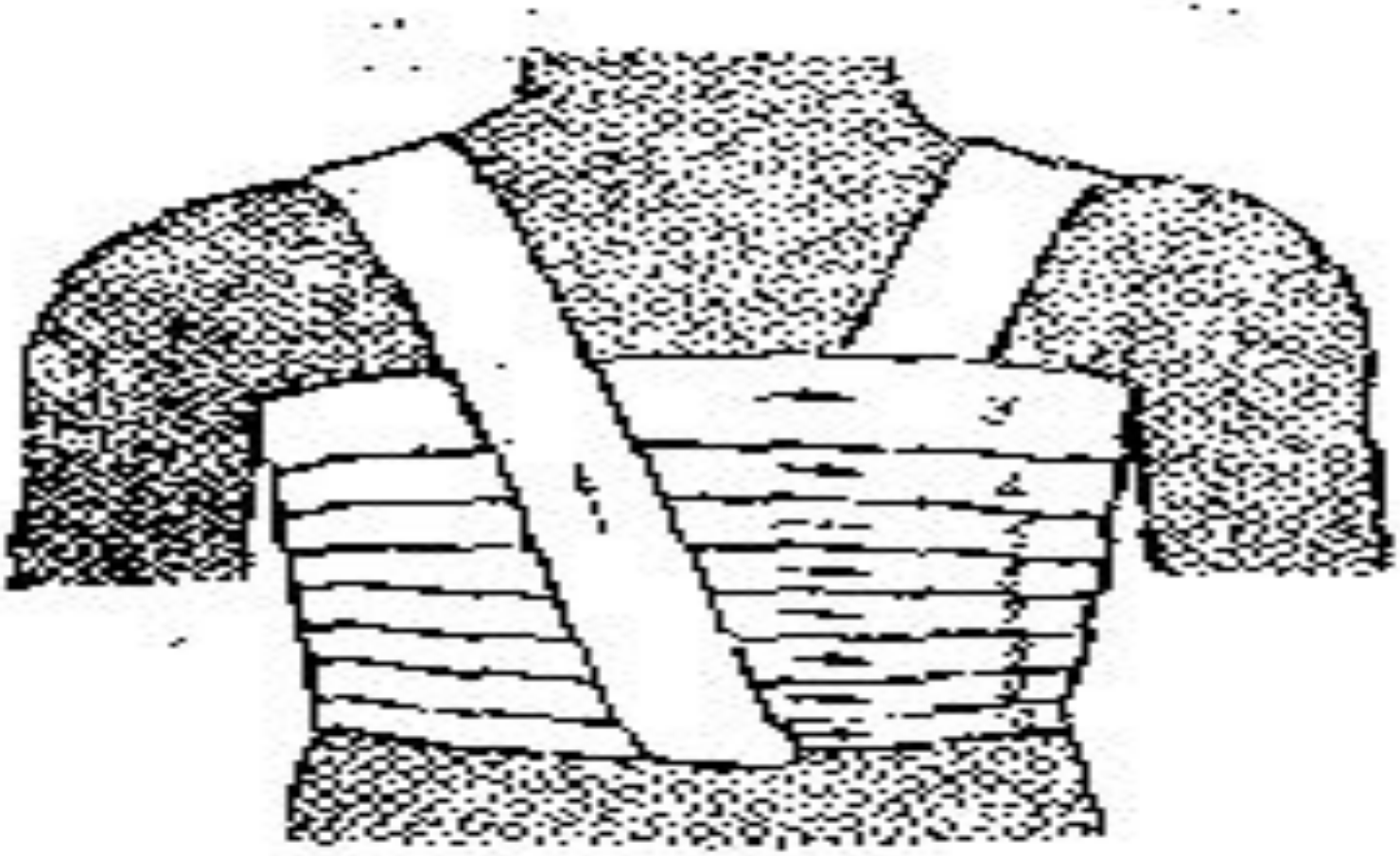

Пневмоторакс

скопление воздуха в плевральной полости.

Причины:

повреждение легкого, трахеи, бронха или грудной стенки либо сочетание этих повреждений.

При «сосущих» ранах грудной стенки плевральная полость сообщается с атмосферой; исчезновение отрицательного давления в плевральной полости делает дыхательные движения неэффективными (открытый пневмоторакс).

Если во время вдоха воздух поступает в плевральную полость, а во время выдоха мягкие ткани грудной стенки или паренхима легкого перекрывают раневой канал и препятствуют выходу воздуха наружу, пневмоторакс называется клапанным.

Признаки напряженного пневмоторакса

а. Подкожная эмфизема.

б. Громкий тимпанический (коробочный) звук на стороне пораженного легкого при перкуссии.

в. Смещение трахеи в сторону здорового легкого.

г. Ослабленное дыхание.

д. Нестабильность гемодинамики.

Лечение

а. Дренаж устанавливают во II м/р по среднеключичной линии или в V м/р по средней подмышечной линии.

б. До установки дренажа - экстренная плевральная пункция. Игла 16—18 G или сосудистый катетер (Angiocath). Удалив воздух, иглу или катетер оставляют открытыми. Набор для плевральной пункции, укомплектованный дренажной системой с односторонним клапаном (клапан Геймлиха). Конец дренажа должен быть направлен к верхушке легкого. Наружный конец его подключают к трехбаночной дренажной системе; отрицательное давление должно быть равным 15—20 см вод. ст.

Гемоторакс

скопление крови в плевральной полости. При гемотораксе вакуум в плевральной полости сохраняется, поэтому нарушения вентиляции существенно меньше, чем при пневмотораксе. Однако при сильном кровотечении кровь сдавливает легкое и смещает средостение в противоположную сторону.

Тотальный гемоторакс считается самым серьезным осложнением травм груди, поскольку один плевральный мешок может вместить более половины ОЦК.

Особенно опасны колотые раны у основания шеи, которые часто сопровождаются повреждением крупных сосудов и кровотечением в плевральную полость. Дренирование плевральной полости начинают как можно раньше; отсасываемую кровь используют для обратного переливания.

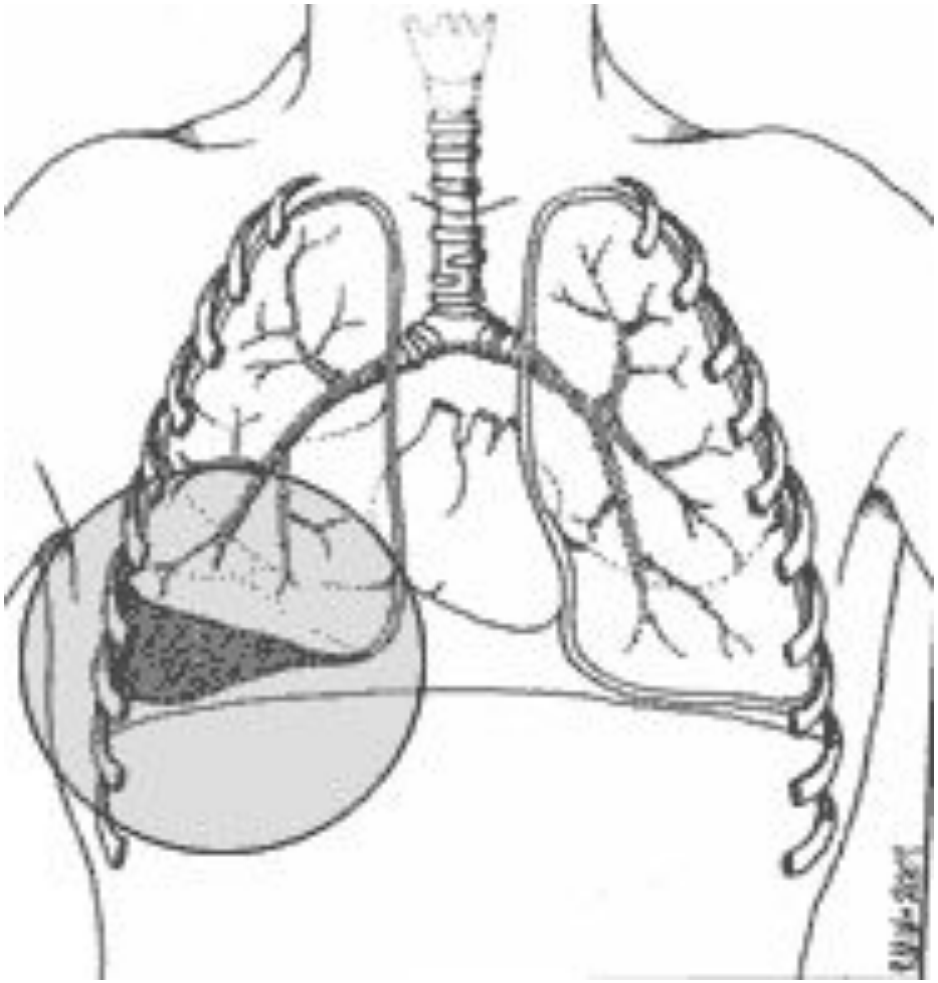

Показаниями к экстренному вмешательству в приемном отделении служат:

1) Прогрессирующее падение АД несмотря на переливание крови, инфузионную терапию и введение сосудосуживающих средств.

2) Внезапная остановка кровообращения после тупой травмы или проникающего ранения груди.

Признаки тотального гемоторакса:

а. Ослабленное дыхание на стороне пораженного легкого.

б. Притупленный звук при перкуссии.

в. При рентгенографии — полное или частичное затемнение легочного поля на стороне поражения.

г. Смещение средостения в сторону здорового легкого.

Лечение

а. Плевральную полость дренируют в пятом межреберье по средней подмышечной линии, используя трубку большого диаметра (36 F). Если кровь удалось полностью удалить из плевральной полости и это подтверждено рентгенологически, операцию можно отложить на 1—2 ч. Дальнейшая тактика лечения зависит от объема кровопотери и от того, продолжается кровотечение или нет. При тотальном гемотораксе кровопотеря обычно велика и хирургическое вмешательство необходимо.

б. Состояние больного может быть настолько тяжелым, что предоперационная подготовка и перевод в операционную оказываются невозможными. В этом случае для остановки кровотечения торакотомию проводят в приемном отделении.

Повреждения аорты и крупных сосудов.

При проникающем ранении аорта может быть повреждена в любом месте. При тупой травме груди обычно происходит разрыв дуги аорты под левой подключичной артерией на уровне артериальной связки. Самый частый механизм подобных травм — резкое торможение при ударе грудью о неподвижный предмет. Реже встречаются разрывы восходящей аорты и нисходящей аорты у аортального отверстия диафрагмы. При разрыве аорты большинство пострадавших погибает на месте происшествия. Среди госпитализированных летальность в первые сутки достигает 50%, если не установлен диагноз и не проведено лечение.

Диагностика

а. В анамнезе тяжелая тупая травма груди, механизм которой — резкое торможение при ударе грудью о неподвижный предмет.

б. При обзорной рентгенографии грудной клетки — расширение тени средостения (более 8 см в передней прямой и задней прямой проекциях).

в. Отсутствие контура аорты.

г. Отклонение назогастрального зонда вправо.

д. Переломы верхних ребер со смещением, жидкость в плевральной полости, перелом позвоночника.

е. Для подтверждения диагноза проводят аортографию.

Лечение

- Больного интубируют двухканальной эндотрахеальной трубкой;
- Оперативный доступ — левосторонняя заднебоковая торакотомия.
- Если повреждена только восходящая аорта, а нисходящая аорта не затронута - продольная стернотомия.
- Проводят пластику аорты протезом из дакрона; иногда возможно ушивание раны.
- Больным с признаками разрыва аорты, артериальной гипотонией и подозрением на сопутствующую тупую травму живота проводят диагностический перитонеальный лаваж.

Повреждения паренхимы легких

(разрыв, ранение) часто возникают при переломах ребер, проникающих ранениях груди и как осложнение СЛР.

Для эвакуации крови и воздуха из плевральной полости, расправления легкого и заживления раны обычно достаточно дренирования плевральной полости.

Длительное выделение воздуха по дренажам (дольше 7—10 сут) и выделение большого количества воздуха — показания к хирургическому лечению.

Лечение

- Поврежденный участок легкого прошивают хромированным кетгутом (2/0 или 3/0) или полипропиленовой нитью. Швы можно укрепить мышечным лоскутом. Кровотечение иногда бывает сильным, но обычно легко останавливается.
- Резекция более чем одного сегмента легкого требуется крайне редко. Внутрилегочная гематома, как правило, рассасывается самостоятельно.
- Повреждение легочных вен может осложниться воздушной эмболией сосудов большого круга кровообращения, поэтому на корень легкого немедленно накладывают зажим, а затем перевязывают или ушивают поврежденный сосуд.

Благодарю за внимание!

ЛИТЕРАТУРА

1. Гостищев В.К. Общая хирургия. – М., 1997
2. Петров С.В. Общая хирургия. – СПб., 1999
3. Пальцев М.А., Н.М. Аничков Патологическая анатомия – М., 2000
4. Черезов А.Е. Общая теория рака: тканевой подход. – М., 1997.