Моче-выделительная система

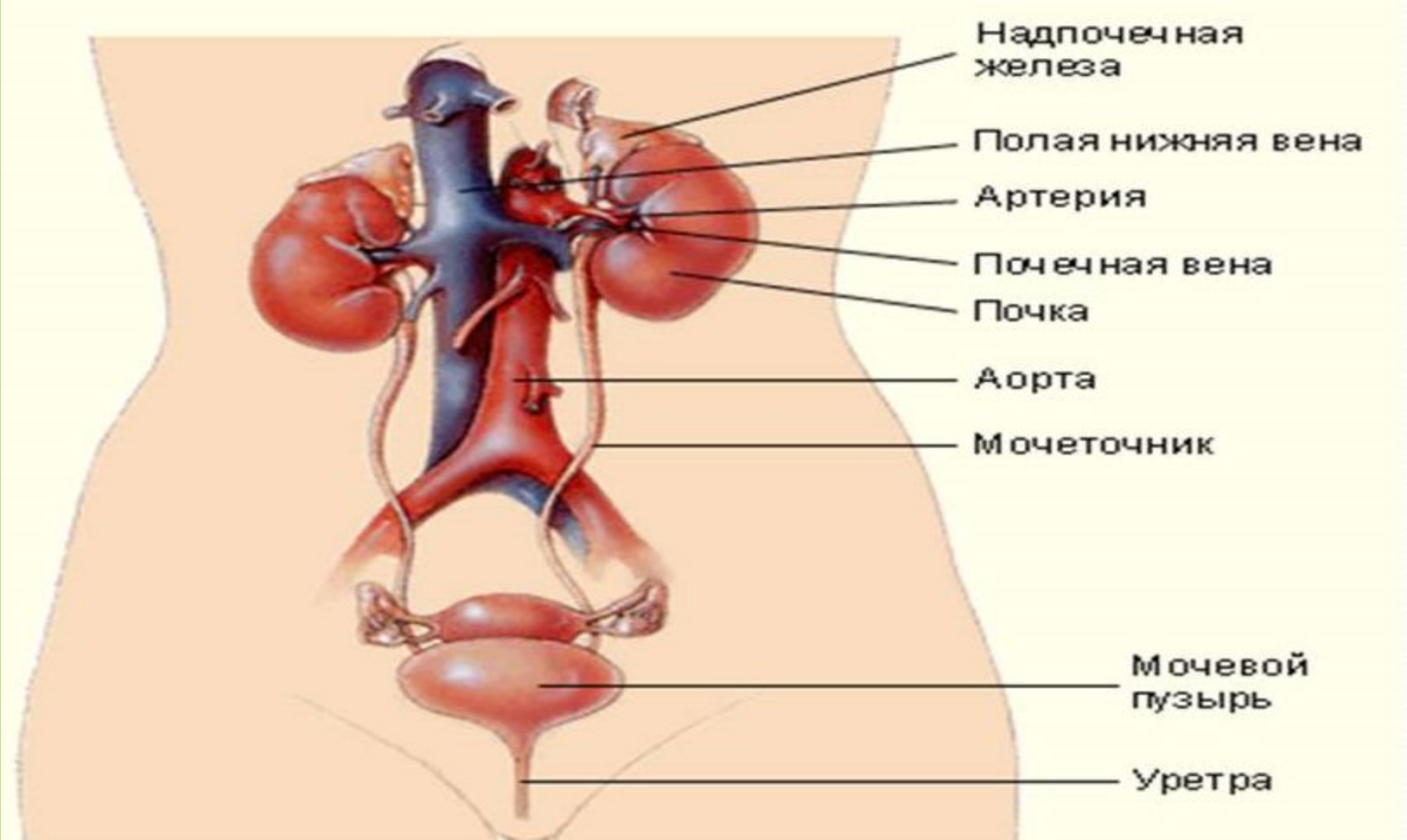

Выделительная система подразделяется
на мочеобразующую часть (почки) и мочевыводящие пути (почечные чашечки, лоханки, мочеточники, мочевой пузырь, мочевыводящий канал).

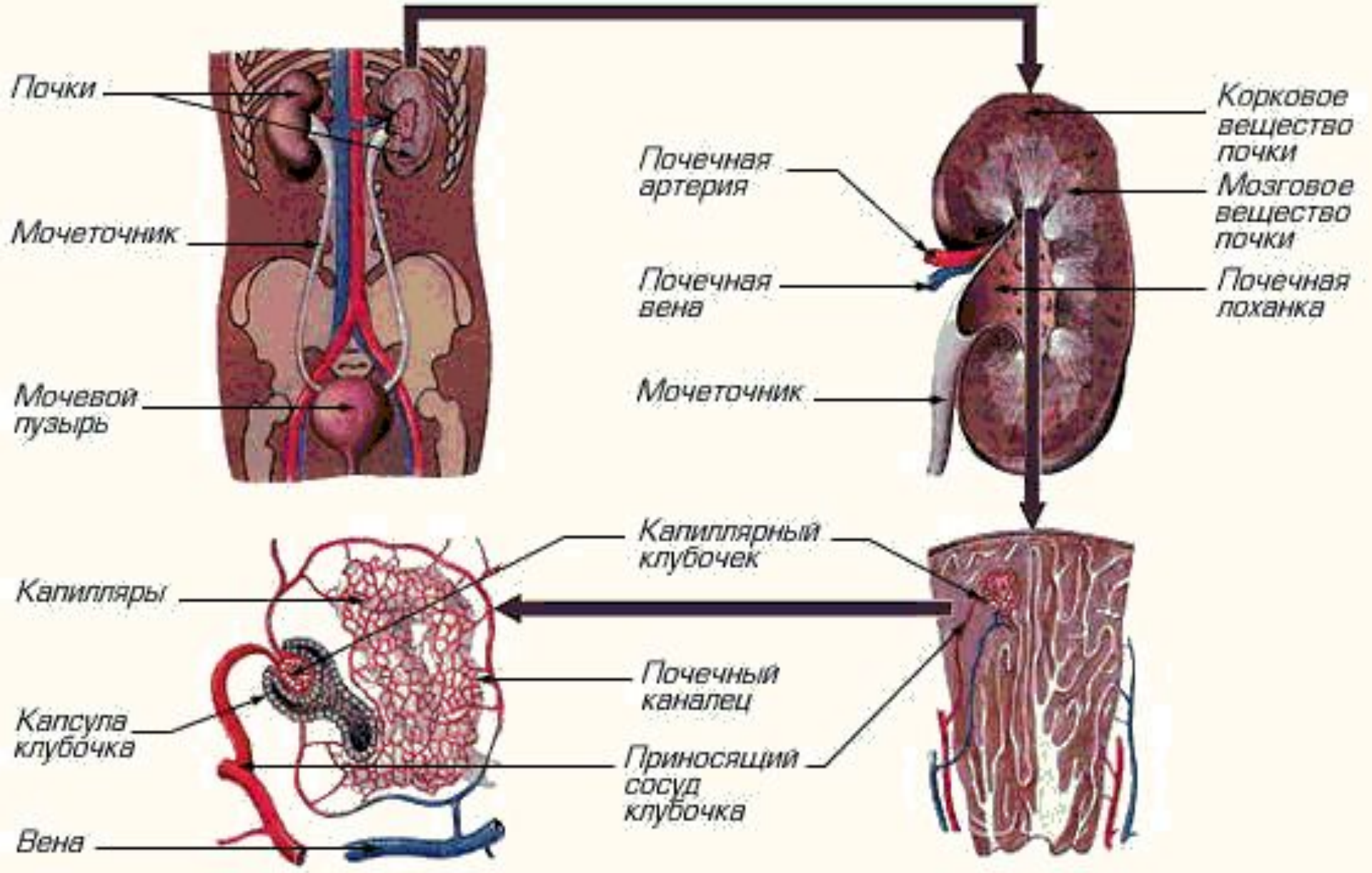
Почки
Мочеточник
Мочевой пузырь
Почечная артерия
Почечная вена
Мочеточник
Корковое вещество почки
Мозговое вещество почки
Почечная лоханка
Капиллярный клубочек
Капилляры
Капсула клубочка
Вена
Почечный каналец
Приносящий сосуд клубочка

Внутреннее строение почки (ren)

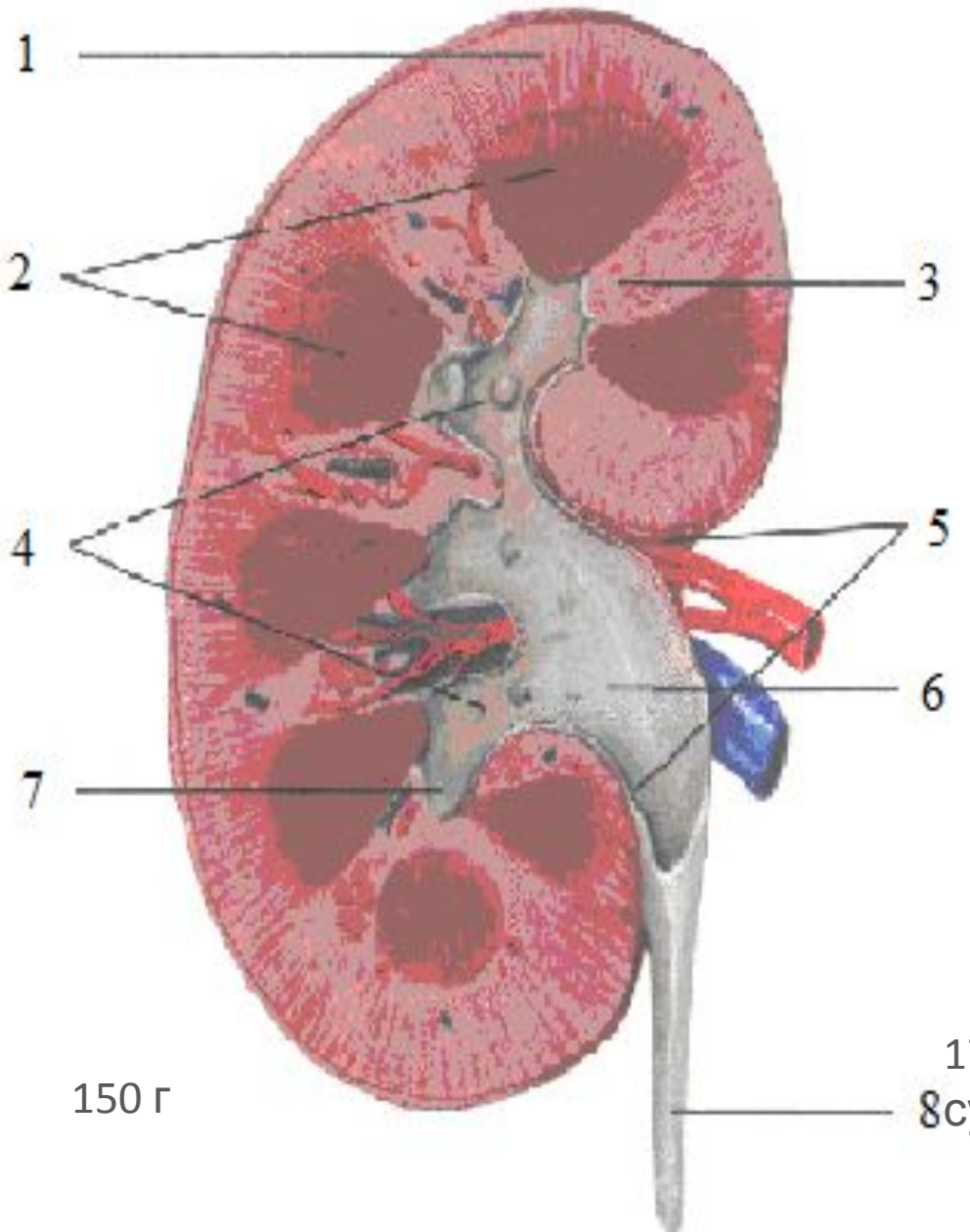

1 - корковое вещество почки
2 - почечные пирамиды (мозговое вещество)
3 - столб почки
4 - большие почечные чашки
5 - ворота почки
6 -почечная лоханка
7 - малая почечная чашечка
8 - мочеточник

150 г

1700 л крови за сутки

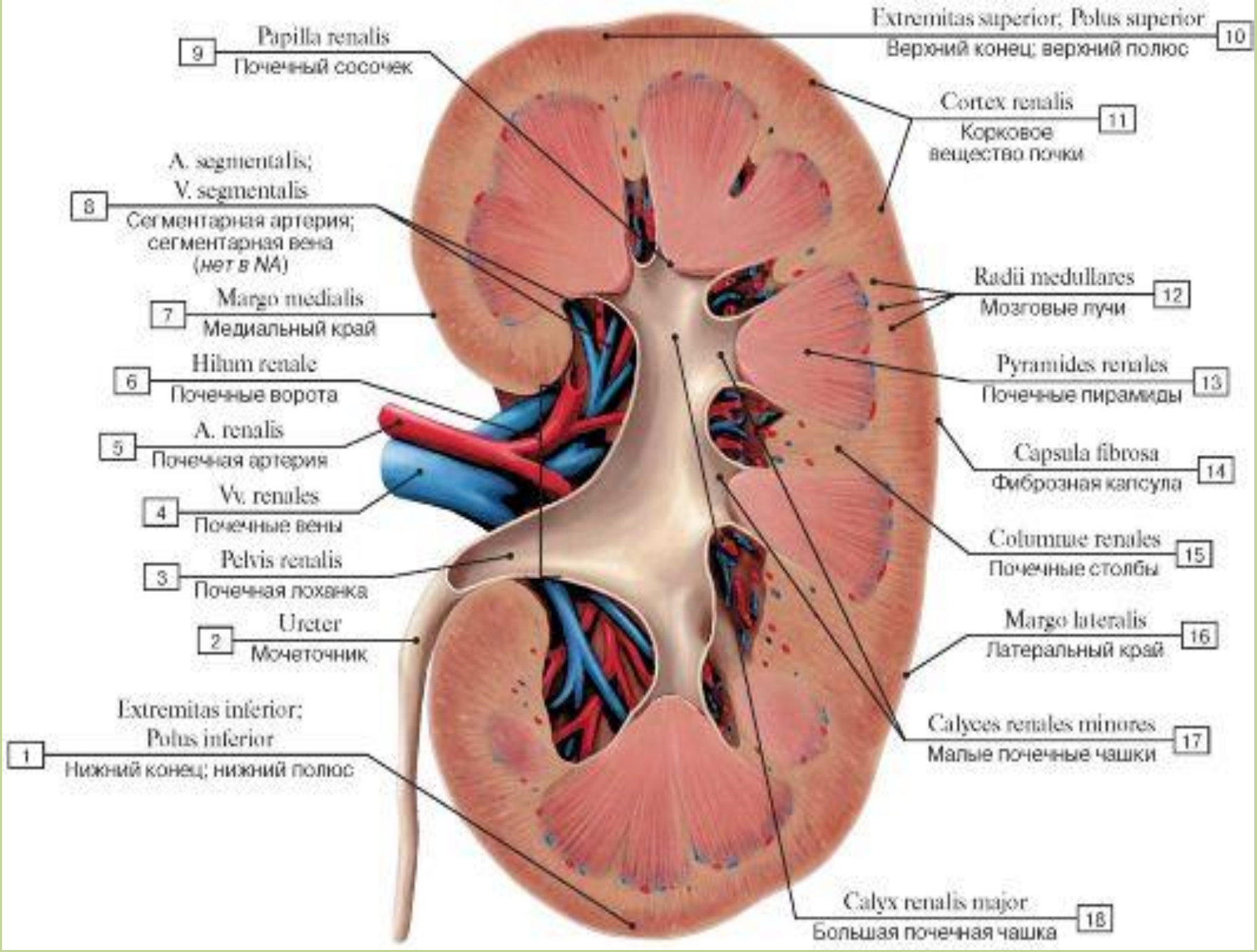
9
Papilla renalis
Почечный сосочек
8
A. segmentalis;
V. segmentalis
Сегментарная артерия;
сегментарная вена
(нет в NA)
7
Margo medialis
Медиальный край
6
Hilum renale
Почечные ворота
5
A. renalis
Почечная артерия
4
Vv. renales
Почечные вены
3
Pelvis renalis
Почечная лоханка
2
Ureter
Мочеточник
1
Extremitas inferior;
Polus inferior
Нижний конец; нижний полюс
10
Extremitas superior; Polus superior
Верхний конец; верхний полюс
11
Cortex renalis
Корковое
вещество почки
12
Radii medullares
Мозговые лучи
13
Pyramides renales
Почечные пирамиды
14
Capsula fibrosa
Фиброзная капсула
15
Columnae renales
Почечные столбы
16
Margo lateralis
Латеральный край
17
Calyces renales minores
Малые почечные чашки
18
Calyx renalis major
Большая почечная чашка

Схема строения и кровоснабжения нефрона

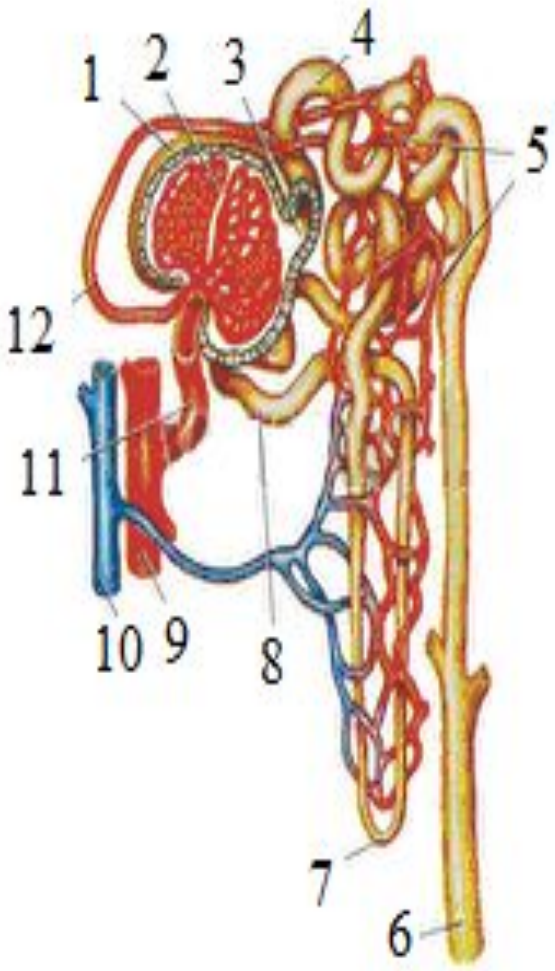

1 - капсула клубочка (Шумлянского- Боумена)

2 - клубочек почечного тельца

3 - просвет капсулы клубочка

4 - проксимальная часть канальца нефрона

5 - кровеносные капилляры

6 - собирательная трубочка

7 - петля нефрона (петля Генле)

8 - дистальная часть канальца нефрона

9 - артерия

10 - вена

11 - приносящая клубочковая артериола

12 - выносящая клубочковая артериола

Схема микроскопического строения почечного тельца

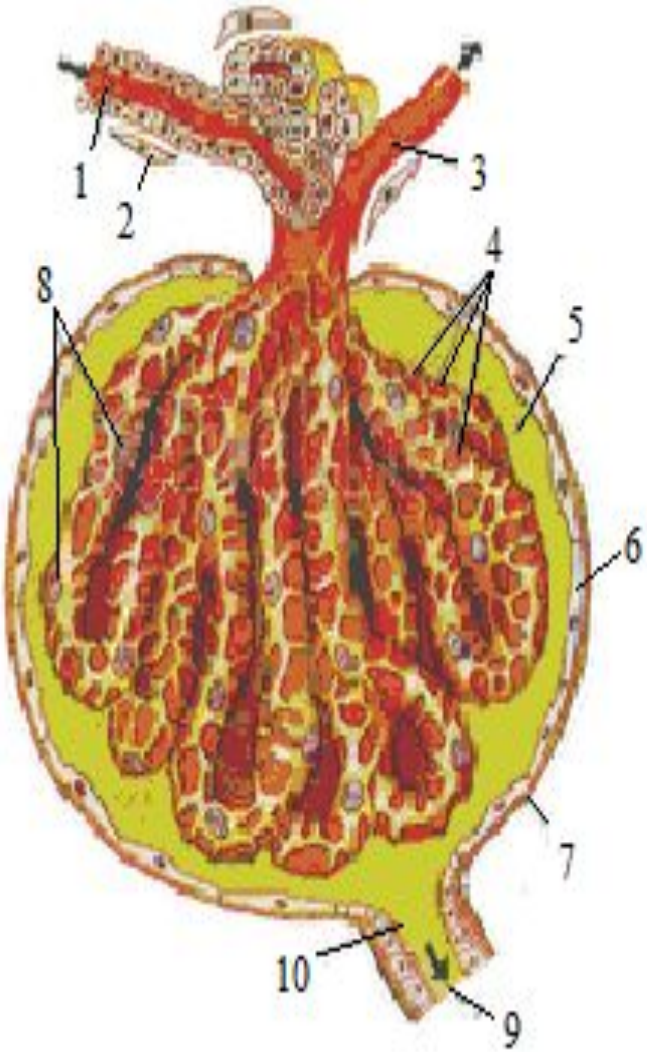

1 - приносящая клубочковая артериола
2 - адвентициальная клетка
3 - выносящая клубочковая артериола
4 - клубочковые кровеносные капилляры
5 - просвет капсулы клубочка
6 - клетки наружной части капсулы клубочка
7 - базальная мембрана наружной части капсулы клубочка
8 - подоциты
9 - проксимальная часть кнальца нефрона
10 - щеточная каемка

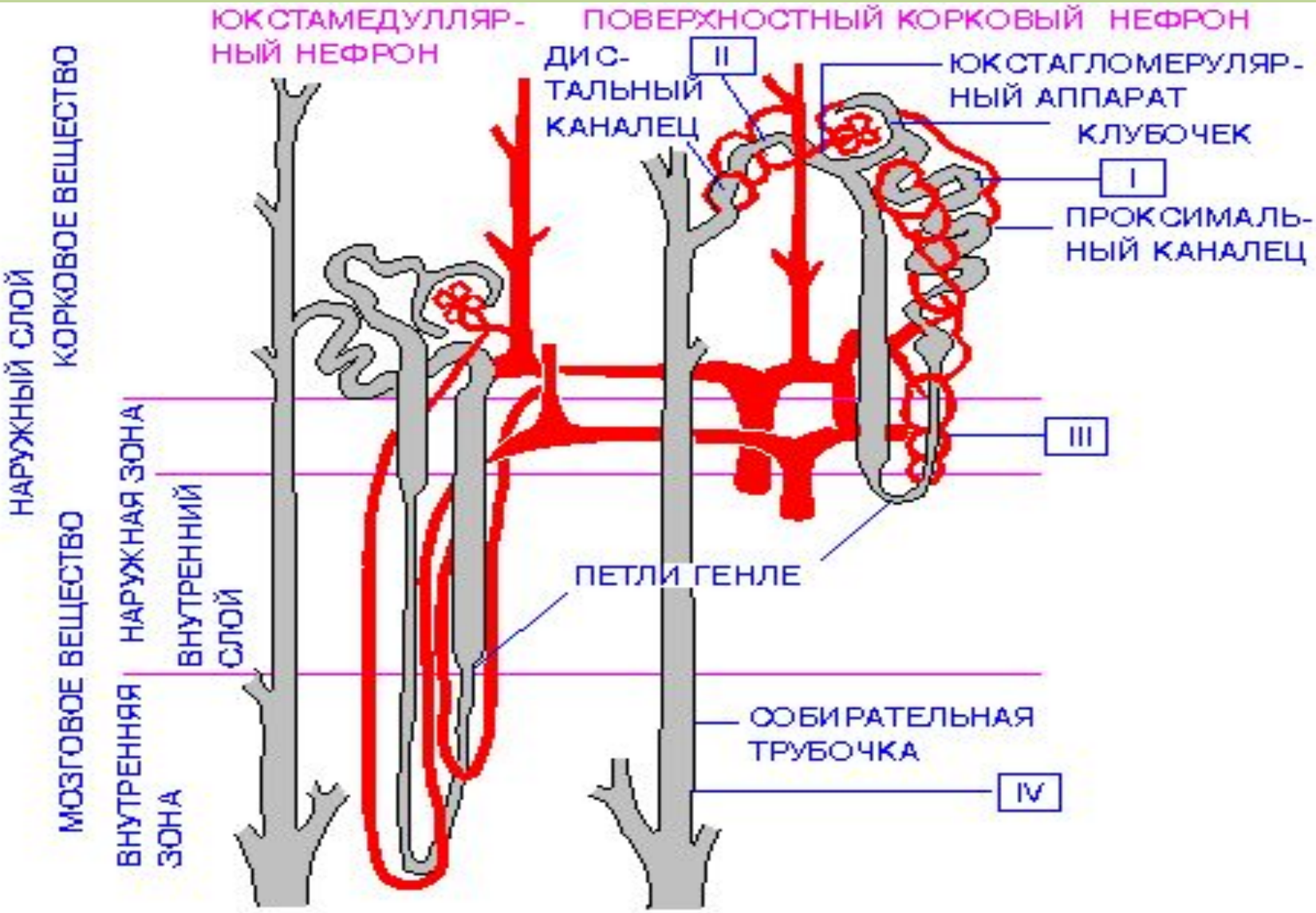

Схема строения и кровоснабжения корковых и юкстамедуллярных нефронов. Особенности микроскопического строения отделов нефрона см. на маркерах.

(Schmidt R.F., Thews G., "Human Physiology", 1989.)

Функции почек:

1. Важнейшая функция - **удаление** продуктов, которые не усваиваются организмом (азотистых шлаков - мочевина, мочевая кислота, креатинин).
2. Обеспечение **гомеостаза** организма и крови. Осуществляется регуляцией количества воды и солей - поддержание водно-солевого баланса. Регулируют кислотно-щелочное равновесие, содержание электролитов. Почки препятствуют превышению нормы количества воды, адаптируются к изменяющимся условиям. В зависимости от потребностей организма почки могут изменять показатель кислотности от 4.4 до 6.8 pH.

3. Почки **участвуют в обмене** липидов, углеводов и белков (расщепляя до аминокислот профильтровавшиеся белки и полипептиды).

4. Инкреторная. Почки **участвуют в регуляции артериального давления**, секреции альдостерона. Синтезируют ренин, брадикинин и эритропоэтин

(регуляция эритропоэза) и простогландины (расширение сосудов, снижение давления), калликреин. В почках неактивная форма витамина D 3 превращается в активную (регулирует всасывание кальция в кишечнике, почечных канальцах и его обмен в костной ткани).

5. **Обезвреживают** ядовитые вещества в случае выхода из строя печени.

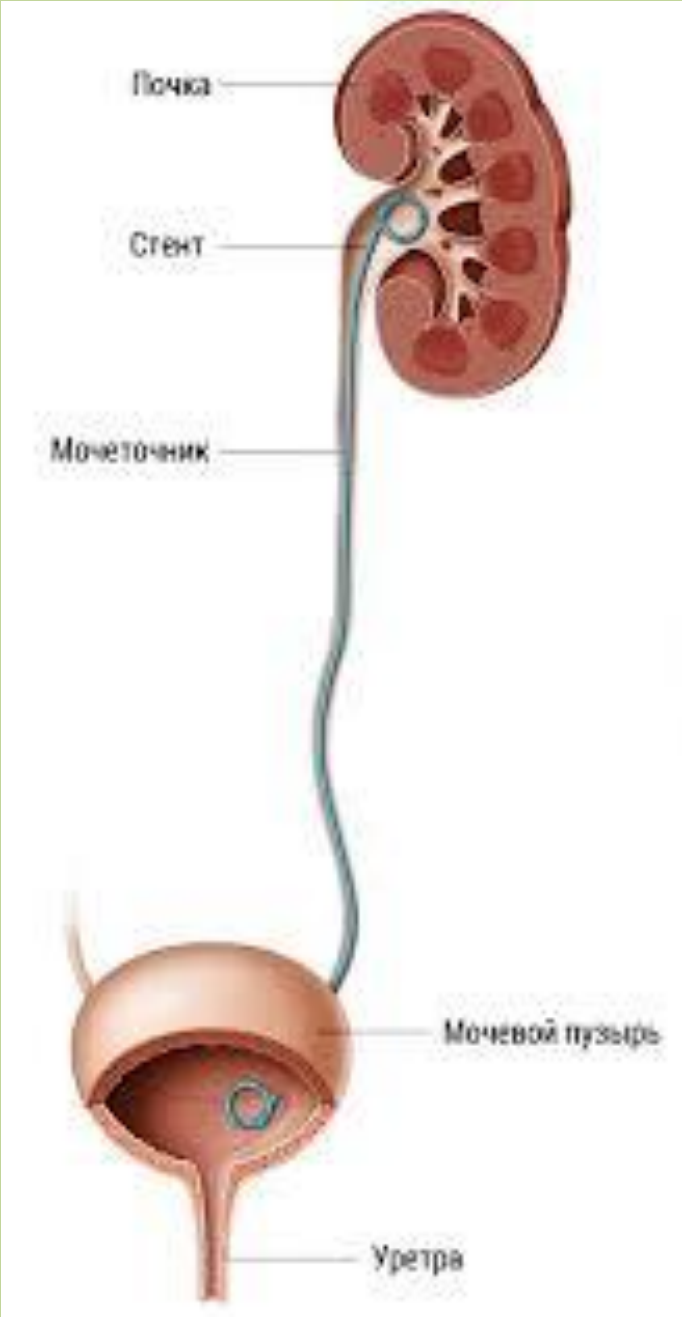

Мочеточник (*ureter*) человека – цилиндрическая трубка, парный орган. Мочеточники представляют собой протоки длиной от 27 до 30 см, диаметром от 5 до 7 мм.

А – строение стенки мочеточника;
Б – схема – лоханочно-мочеточниковые сегменты

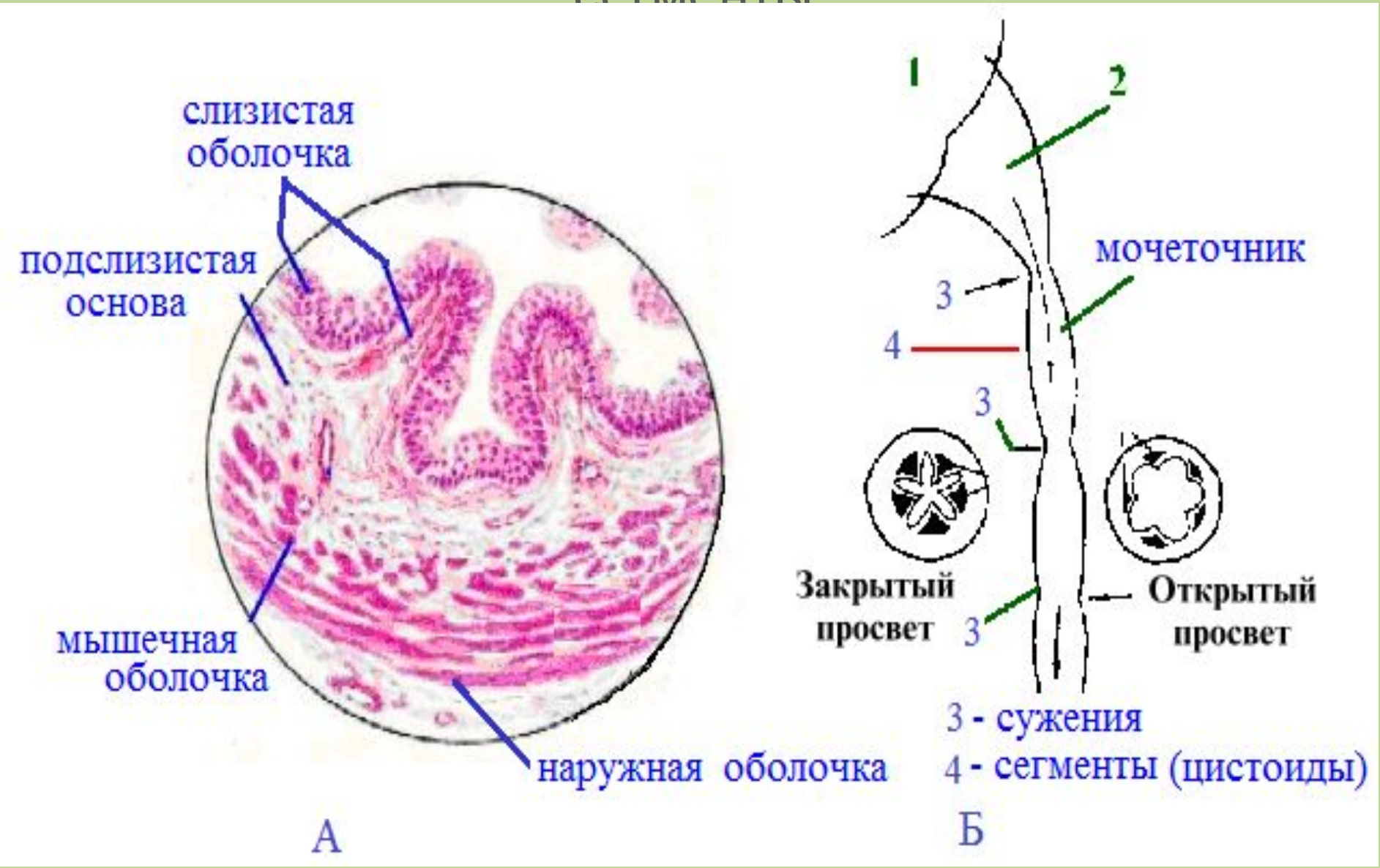

Мочевой пузырь

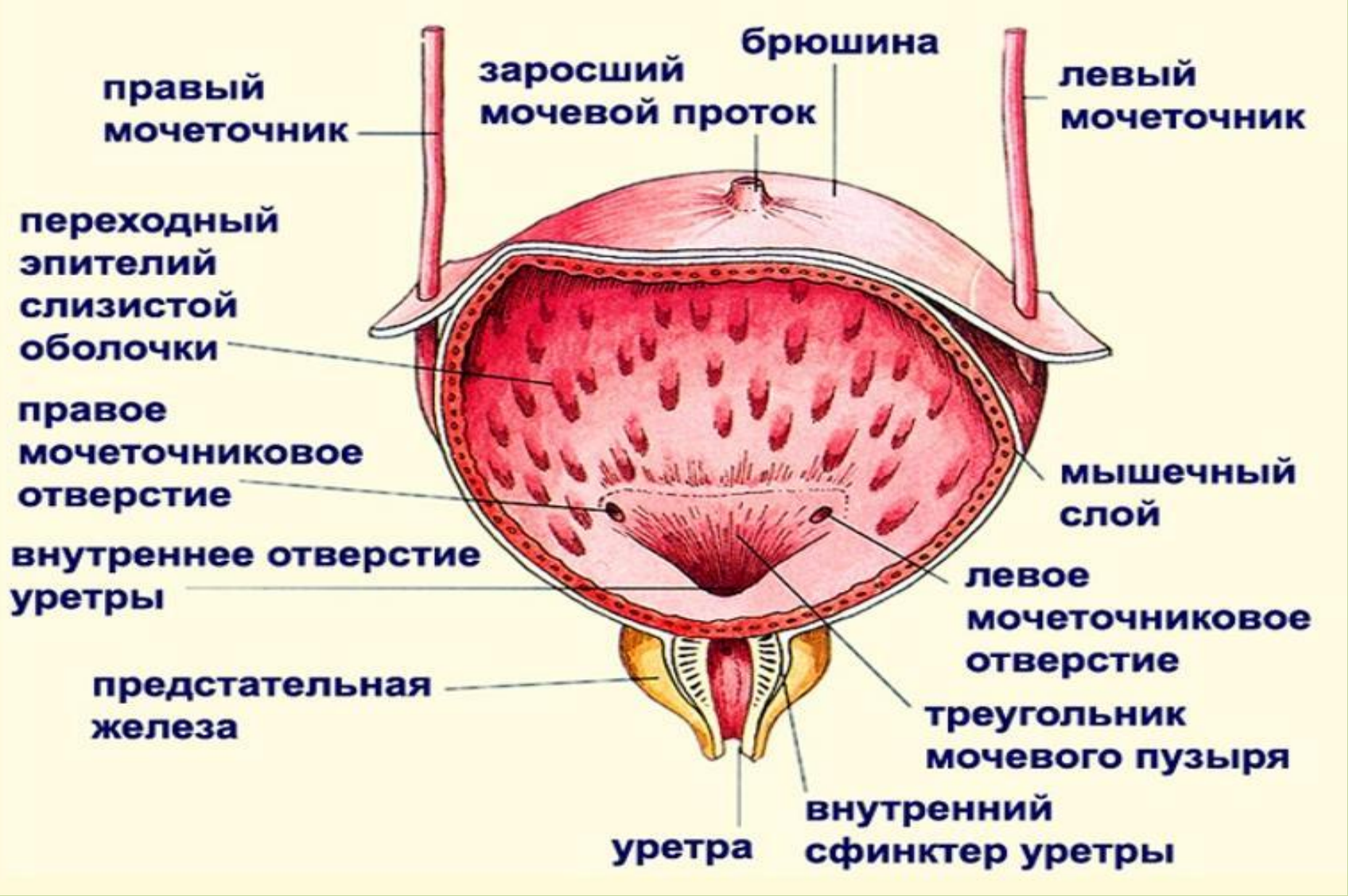

Вопросы к фильму

1 К органам выделения относятся: перечислить орган выделения – какие вещества выделяются.

2 Какие компоненты входят в состав моче-выделительной системы?

3 Сколько нефронов в почке?