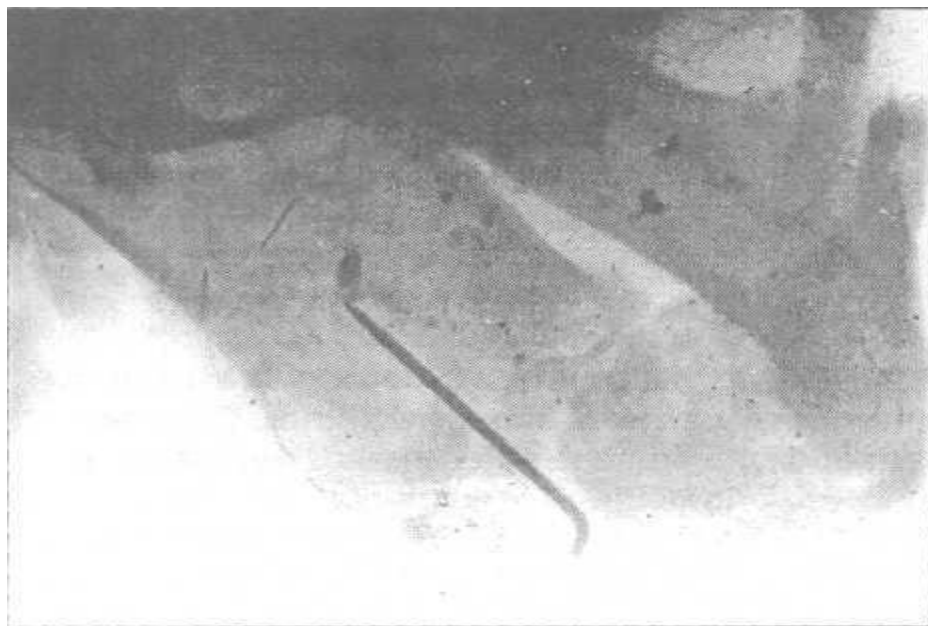


# Посттравматический остеомиелит


# К осложнениям переломов челюстей относят:

- Посттравматический остеомиелит;
- Травматический гайморит  
(верхнечелюстной синусит);
- Замедленная консолидация отломков;
- Сращение отломков в неправильном  
положении;
- Ложный сустав;

- Среди осложнений переломов челюстей посттравматический остеомиелит встречается от 9 до 30% (чаще всего нижних челюстей)



а)

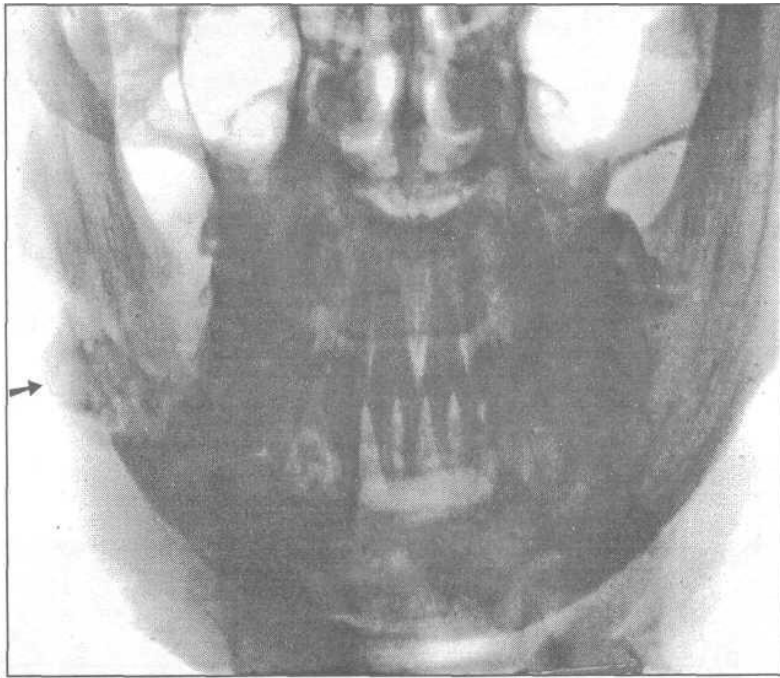


б)

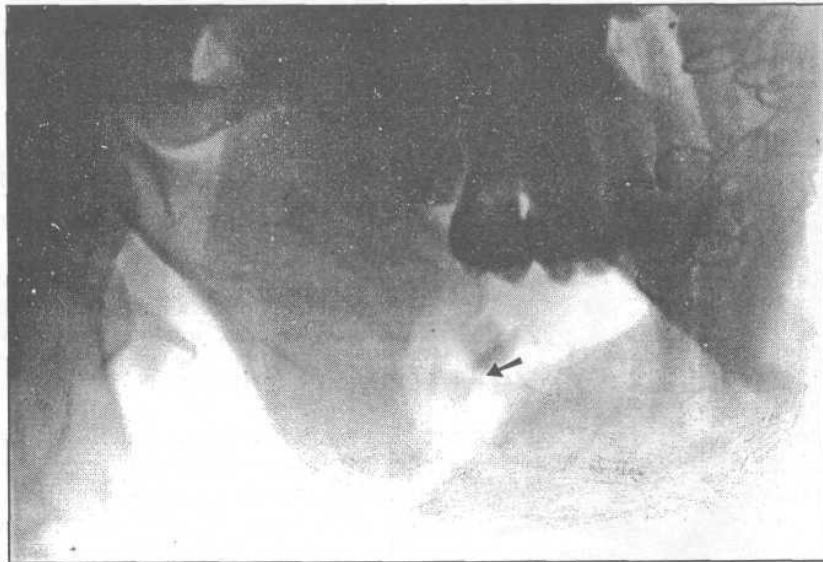
Посттравматический остеомиелит нижней челюсти, который вызван коррозией скрепителей: а) спицы; б) коррозия разнородных металлов (спицы и минипластинки из нержавеющей стали).

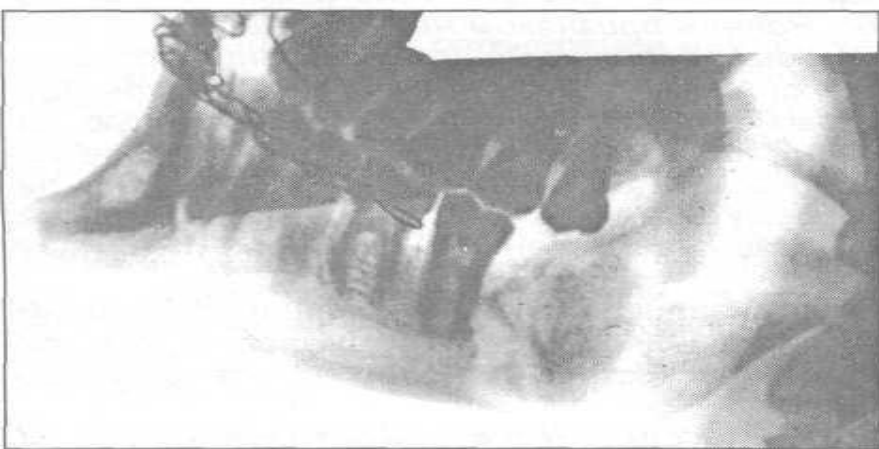
# Этиология

- • позднего оказания специализированной помощи больному с переломом челюсти и длительного инфицирования костной ткани;
- значительного скелетирования концов костных фрагментов, что ухудшает кровообращение и трофику тканей в зоне перелома;
- наличия зубов (корней) в щели перелома, а также расположенных рядом зубов с хроническими одонтогенными очагами инфекции;
- несвоевременного удаления зуба из щели перелома;
- недостаточно эффективной иммобилизации отломков челюстей или её отсутствия;
- снижения иммунологической реактивности организма и при наличии тяжёлых сопутствующих заболеваний;
- несоблюдения лечебного режима больным и неудовлетворительного гигиенического состояния полости рта;
- совокупности нескольких вышеперечисленных факторов.

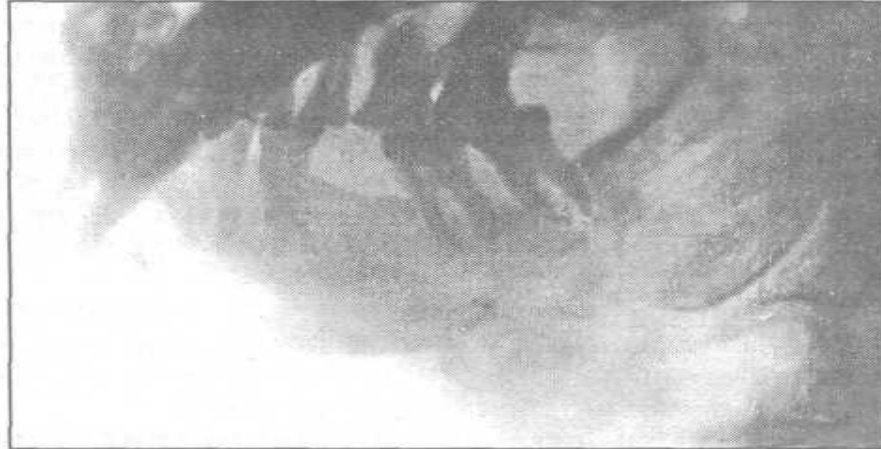

Обзорная (а) и боковая (б) рентгено-граммы нижней челюсти больных с посттравматическим остеомиелитом нижней челюсти в области угла.

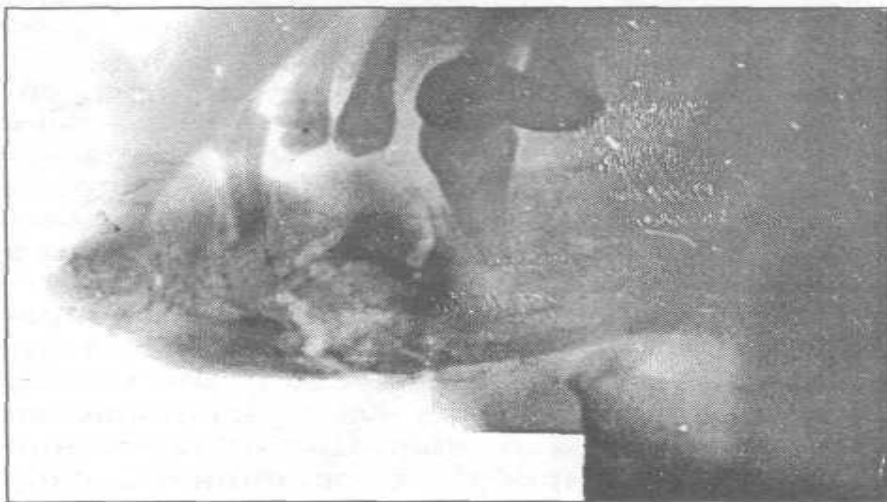




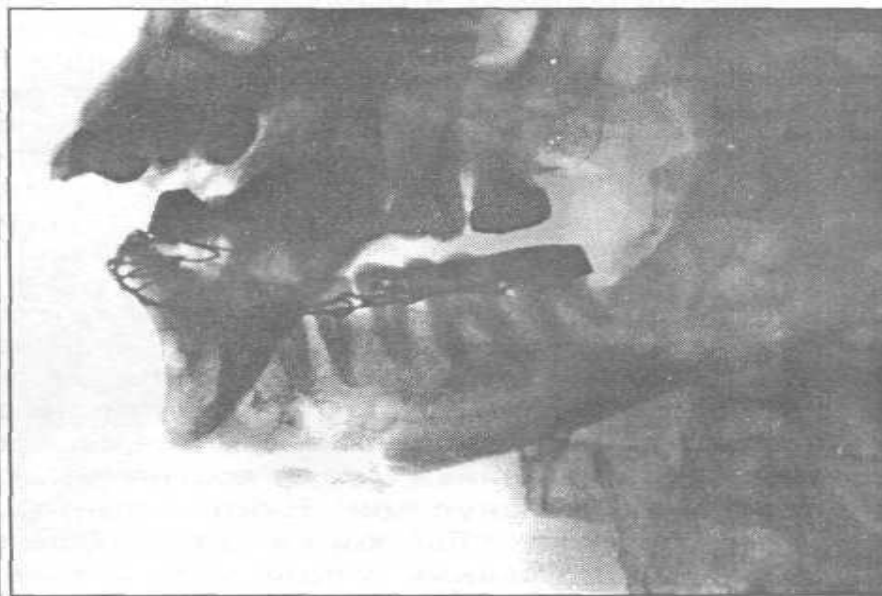
а)



б)

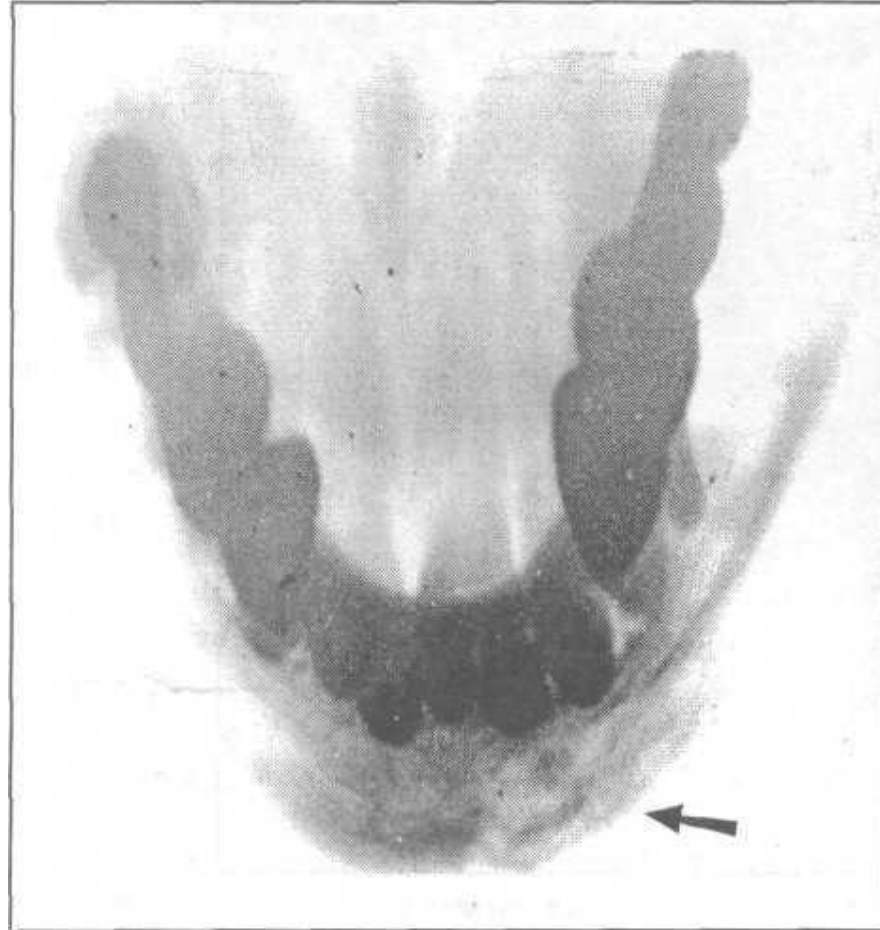
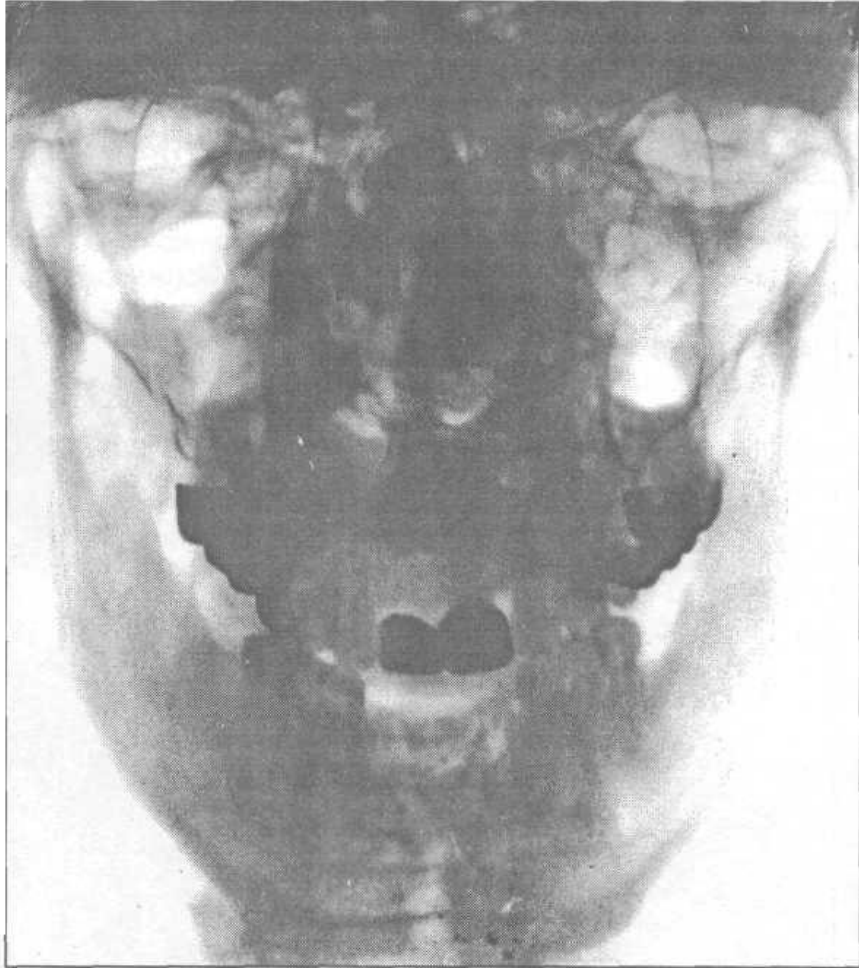

в)



г)

**Рис. 18.1.6.** Боковые рентгенограммы нижней челюсти больных с посттравматическим остеомиелитом в области угла (а, б) и тела (в, г).



б)

Посттравматический остеомиелит подбородочного отдела нижней челюсти:

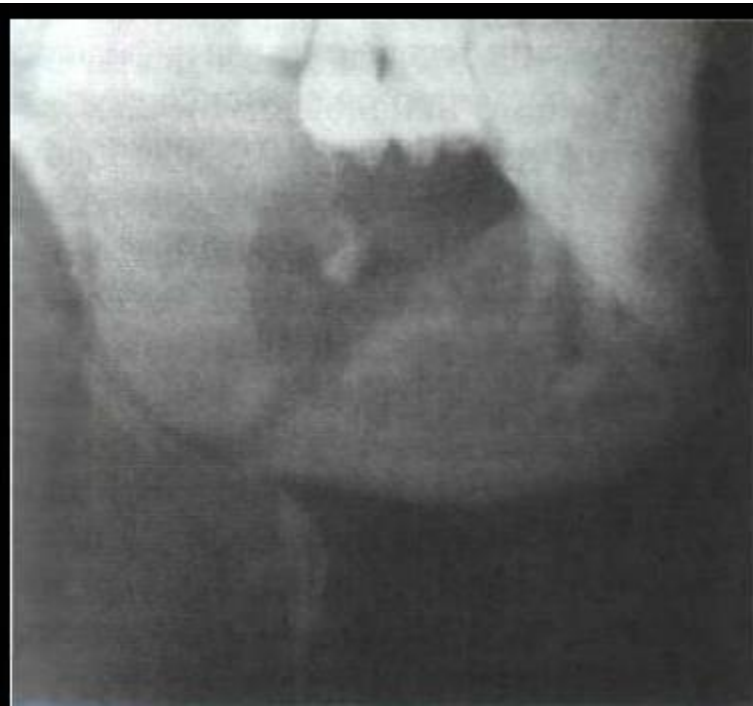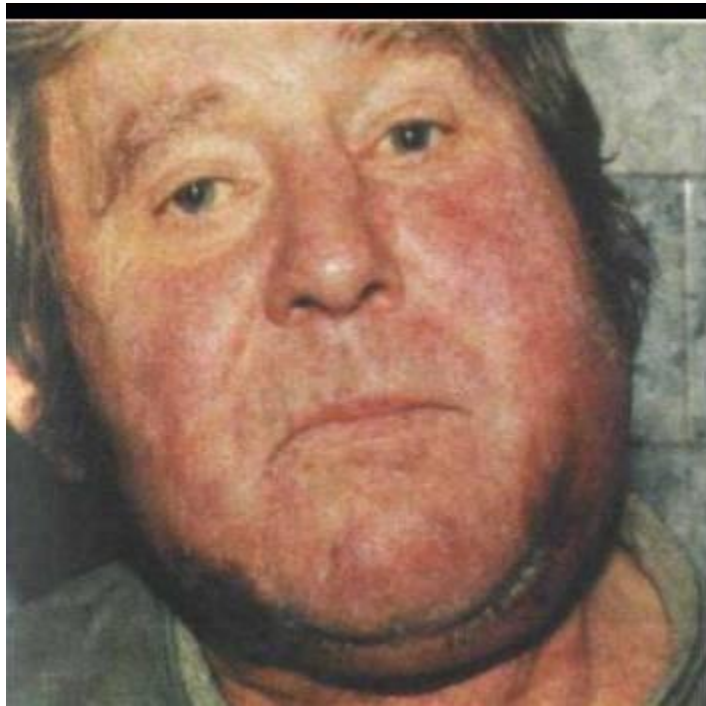
а) обзорная рентгенограмма;

б) прицельная рентгенограмма подбородочного отдела нижней челюсти.

# Стадии :

## 1. Острая стадия:

Развивается через 3-4 дня от начала травмы





## Лечение в острой стадии :

- Вскрытие гнойников;
- Удаление зуба из щели перелома;
- Проведение антимикробной дезинтоксикационной, десенсибилизирующей , общеукрепляющей и симптоматической терапии;
- Обязательна эффективная иммобилизация отломков челюсти;

## 2. Подострая стадия:

- Погибшая костная ткань начинает отграничиваться от здоровой с формированием *секвестра*;
- Длится 7-10 дней;

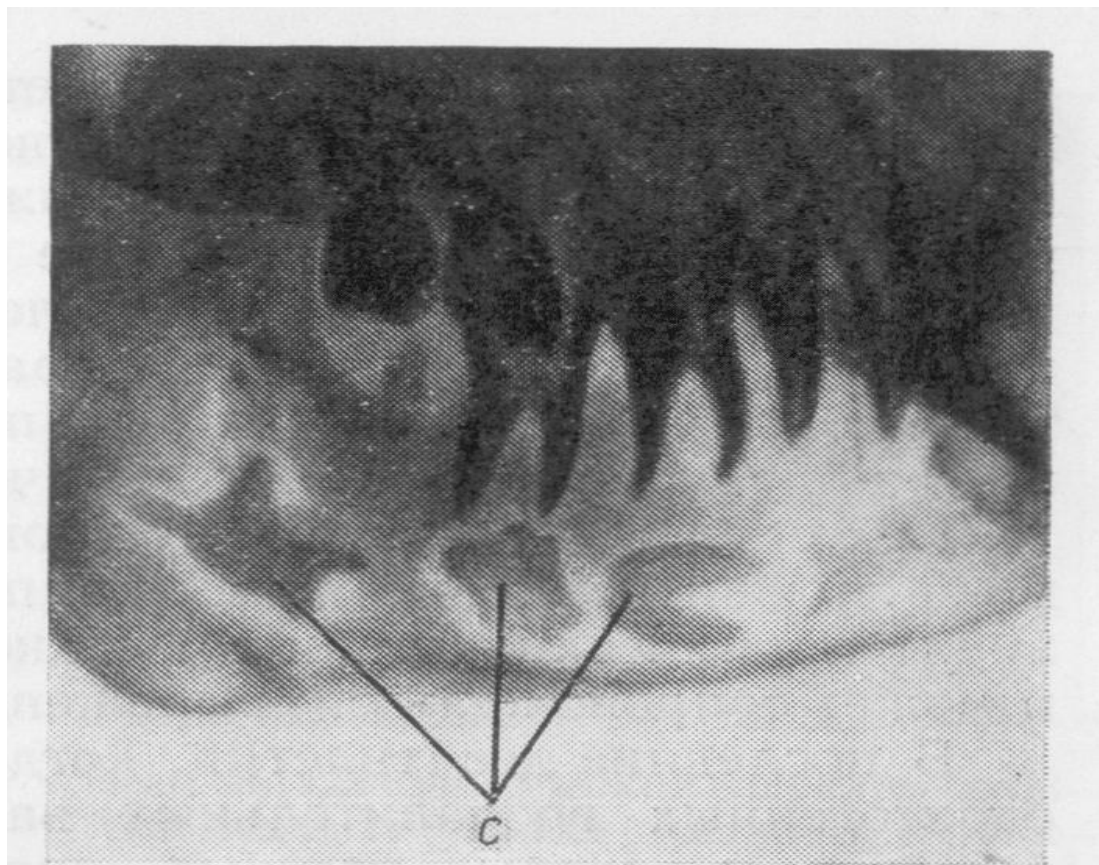
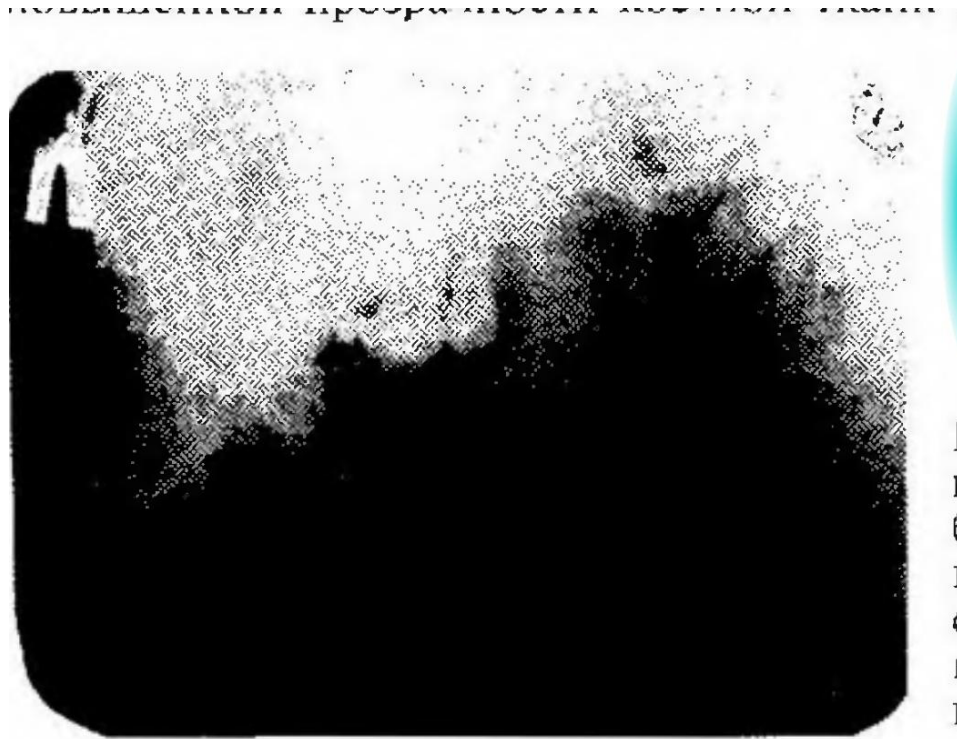


Рис. 7. На фоне деструкции альвеолярного отростка, тела и угла нижней челюсти видны три крупных секвестра (с)

## Лечение подострой стадии:

- Предупреждать обострение воспалительного процесса;
- Стимулировать защитные силы организма с целью ускорения формирования секвестров и образование костной мозоли (витаминотерапия, аутогеммотерапия, УФО, УВЧ и т.д)

# Хроническая стадия:



И  
Г  
С  
И  
С  
Н  
И

Рис. 11-55. Рентгенограмма нижней челюсти, боковая проекция. Хронический травматический остеомиелит. Отмечается наличие секвестров в зоне перелома

# Лечение :

- Удаление секвестра внеротовым , реже внутриротовым доступом(обычно удаляют небольшие секвестры)

# Профилактика

- Ранняя иммобилизация костных отломков.
- Своевременное удаление зубов из щели перелома.
- Проведение терапии, направленной на восстановление микроциркуляции в отломках (назначение антикоагулянтов; введение растворов, улучшающих реологические свойства крови, и др.).
- Раннее применение антибиотиков, чувствительных к костной ткани.
- Проведение общеукрепляющей терапии, направленной на создание оптимальных условий для репаративного остеогенеза;
- Использование физиолечения.
- Тщательный уход за полостью рта, соблюдение гигиенических мероприятий.

**СПАСИБО ЗА ВНИМАНИЕ**