ФГБОУ ВО ТГМУ Минздрава России

*Кафедра дерматовенерологии и косметологии*

# Актуальность применения метода компьютерной световой микроскопии в практике врача-трихолога

***Докладчик:*** **студентка педиатрического факультета 503 группы Самигулина Алина Александровна**

***Научный руководитель:*** **ассистент кафедры Голещихина Ирина Николаевна**

**Россия, г. Владивосток**

**2017 год**

# АКТУАЛЬНОСТЬ

# ЦЕЛЬ

- Изучить данные компьютерной световой микроскопии у пациентов с жалобами на изменение кожи головы и волос в разных возрастных группах.

# ЗАДАЧИ

- Проанализировать полученные данные компьютерной световой микроскопии пациентов, обратившихся на прием к врачу-трихологу.
- Изучить особенности изменения структуры волоса и кожи головы в зависимости от пола и возраста.

# МАТЕРИАЛЫ и МЕТОДЫ

*Результаты компьютерной световой микроскопии волосистой части головы, которые были получены от:*

- 50 пациентов;
- в возрасте от 16 до 65 лет, среди них:
  - женщин 36 человек,
  - мужчин 14 человек;
- обратившихся в косметологическую клинику ООО «Студия Эстетической Медицины» г. Владивостока к врачу-трихологу;
- за период октябрь 2016 г. – январь 2017 г..

# РЕЗУЛЬТАТЫ

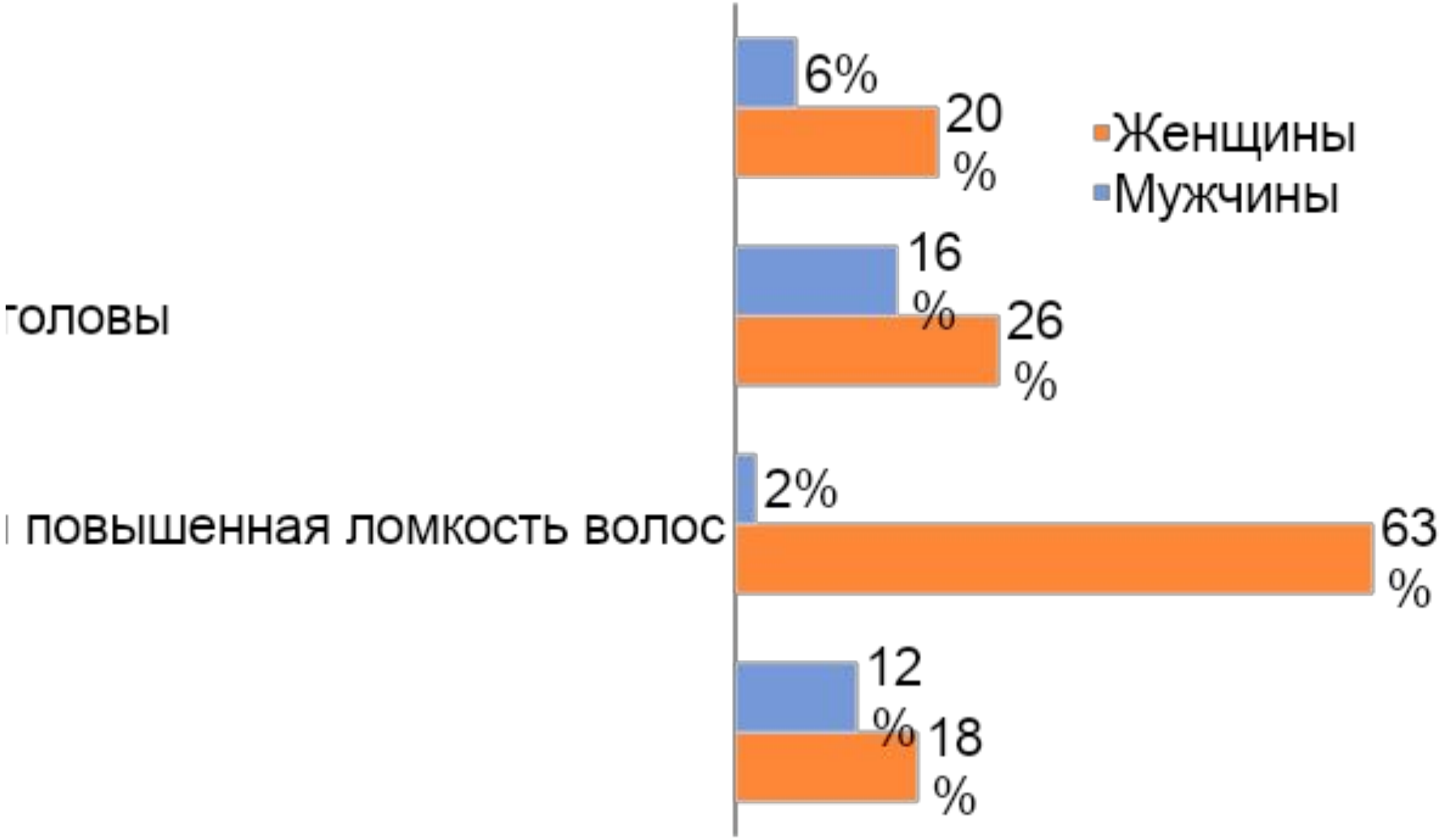


**Рис.1 Основные жалобы пациентов при обращении на прием к врачу-трихологу**

# РЕЗУЛЬТАТЫ

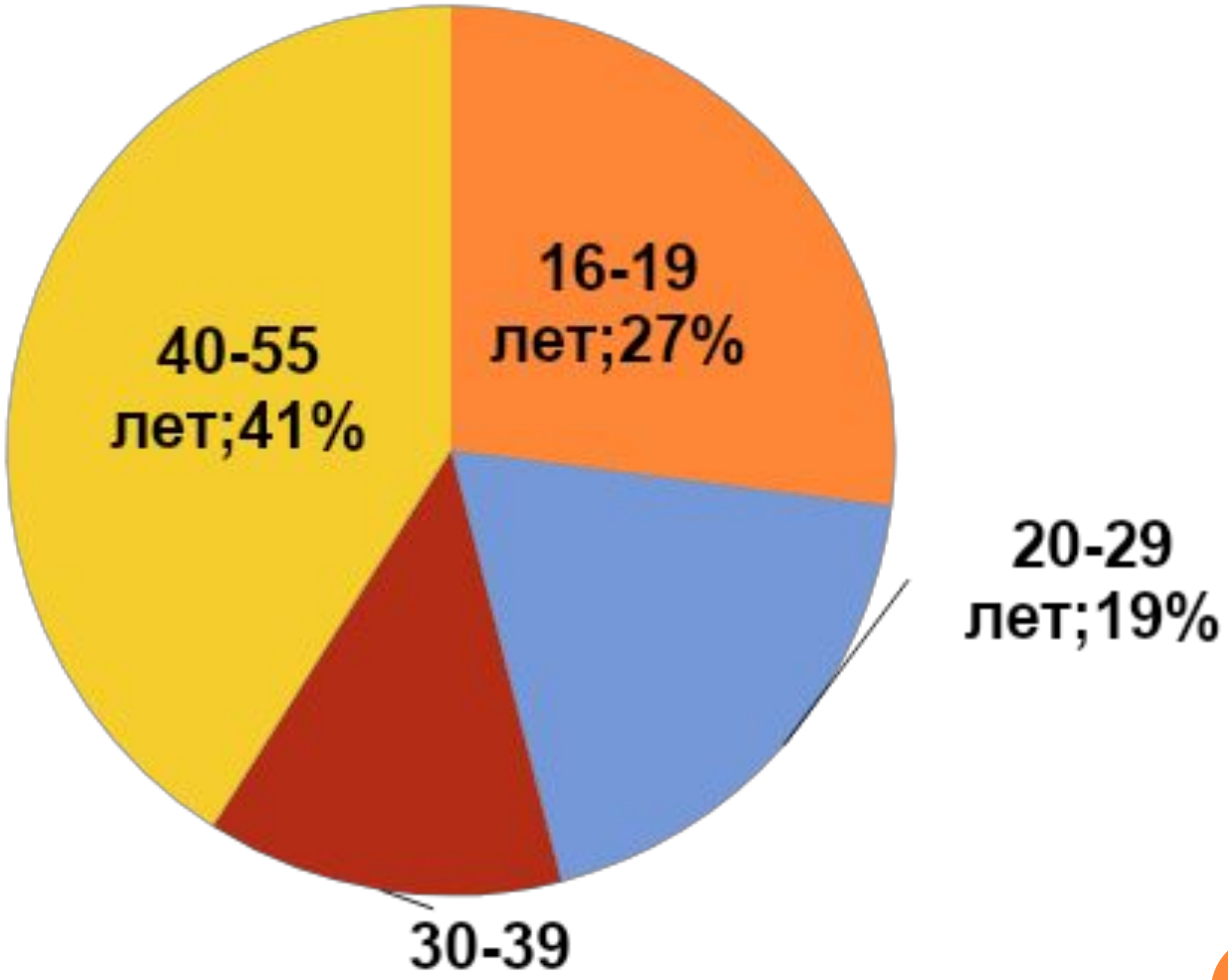


**Рис.2 Возрастной состав обратившихся пациентов на прием к врачу-трихологу**

# Возрастная группа 16 – 19 лет

**Рис.3 Результаты компьютерной световой микроскопии пациентов в возрастной группе 16-19 лет**

Фото 1. Увеличение толщины кожного сала

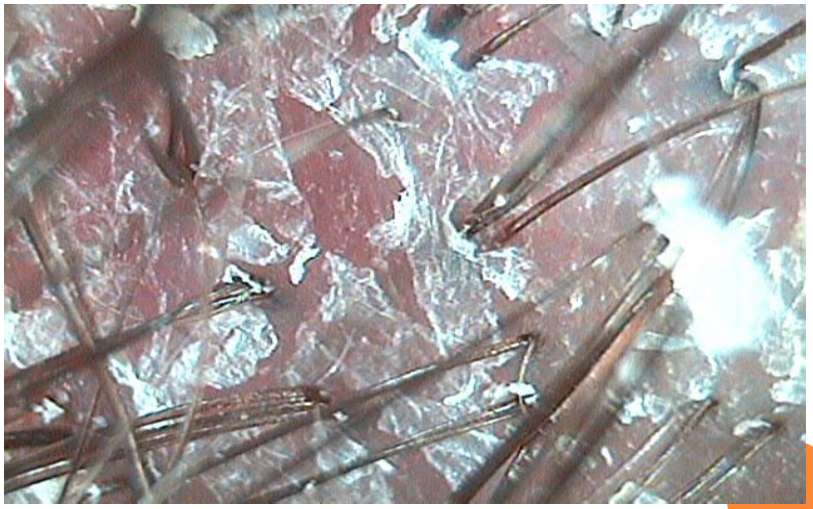

Фото 2. Воспаленная кожа головы

# Возрастная группа 20 – 29 лет

**Рис.4 Результаты компьютерной световой микроскопии пациентов в возрастной группе 20-29 лет**



Фото 3. Концевая деструкция волоса



Фото 4. Нормальный кончик волоса



Фото 5. Поврежденный кортикальный слой стержня волоса



Фото 6. Нормальный кортикальный слой стержня волоса

# Возрастная группа 30 – 39 лет

**Рис.5 Результаты компьютерной световой микроскопии пациентов в возрастной группе 30-39 лет**



Фото 7. Дисхромия стержня волоса

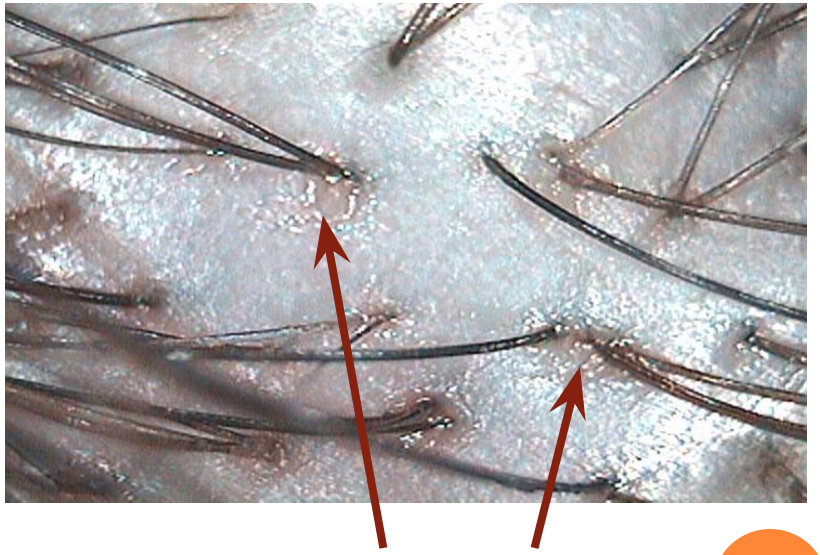

Фото 8. Расширение прохода волосяного фолликула

# Возрастная группа 40 – 65 лет

**Рис.5 Результаты компьютерной световой микроскопии пациентов в возрастной группе 40-65 лет**

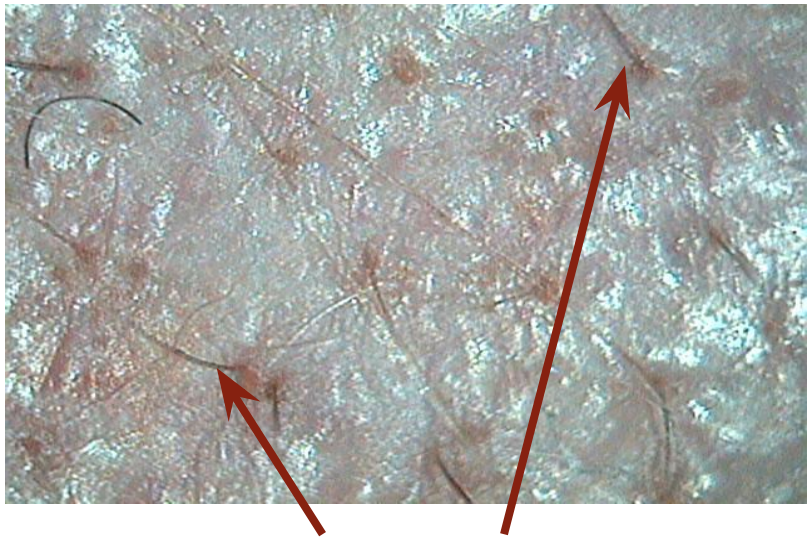

Фото 9. Дистрофия стержня волоса

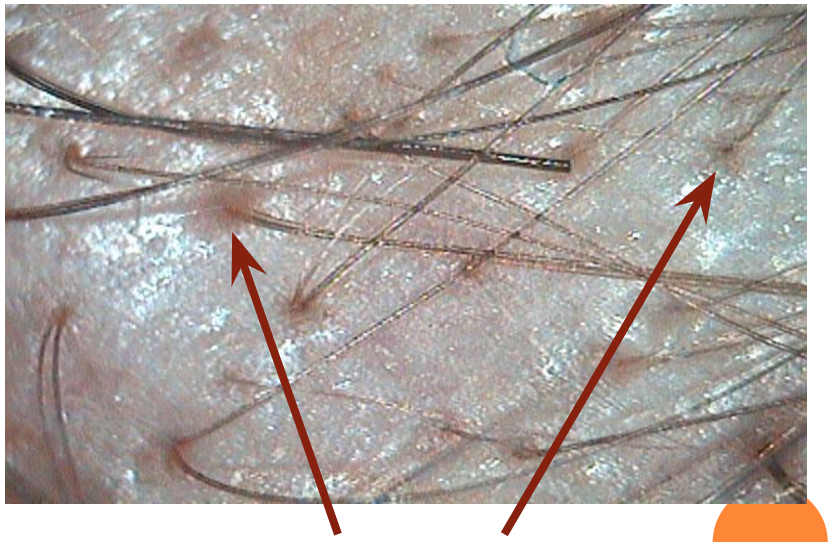

Фото 10. Атония волосяного фолликула

# ВЫВОДЫ

? Применение метода компьютерной световой микроскопии позволяет проследить не только *функциональные изменения в структуре волос*, но и выявить *воспалительные и патологические процессы на коже головы*, с последующим проведением комплексного специализированного лечения и разработки методов индивидуальной профилактики.

# *С П А С И Б О*
# *З А*
# *В Н И М А Н И Е !*