Институт повышения квалификации ФМБА России Кафедра клинической физиологии и функциональной диагностики
Сибирский Федеральный научно-клинический центр

ФМБА РОССИИ

СТАНДАРТИЗАЦИЯ ЭХОКАРДИОГРАФИИ

РАСПРОСТРАНЕННОСТЬ ЭХОКАРДИОГРАФИИ

Популярность метода достигла такого уровня, что он рутинно применяется на всех этапах обследования пациентов, начиная с оказания первичной медицинской помощи и заканчивая высокотехнологичным специализированным лечением

РАЗНОВИДНОСТИ ЭХОКАРДИОГРАФИИ

ЭХОКАРДИОГРАФИЯ ВЗРОСЛЫХ

- Трансторакальная эхокардиография
- Чреспищеводная эхокардиография
- Стресс-эхокардиография
- Интраоперационная эхокардиография
- Инвазивная эхокардиография

ЭХОКАРДИОГРАФИЯ ДЕТЕЙ

- Фетальная эхокардиография
- Неонатальная эхокардиография
- Педиатрическая и эхокардиография

УРОВНИ СЛОЖНОСТИ ТРАНСТОРАКАЛЬНОЙ ЭХОКАРДИОГРАФИИ

СКРИНИНГОВЫЙ УРОВЕНЬ
диспансеризация населения, специализированные медосмотры, исследования портативными аппаратами в неприспособленных условиях

КЛИНИЧЕСКИЙ УРОВЕНЬ
исследования в кабинете функциональной диагностики с использованием стационарного аппарата, оснащенного стандартным пакетом кардиологических программ

ЭКСПЕРТНЫЙ УРОВЕНЬ
исследования с использованием специализированного кардиологического экспертного аппарата высококвалифицированным специалистом с длительным стажем работы и ученой степенью

ВНЕДРЕНИЕ СКРИНИНГ- ЭХОКГ В ДИСПАНСЕРИЗАЦИЮ

В списки диспансерных исследований ЭхоКГ была включена недавно, ее появление было связано с невысокой диагностической надежностью стандартной ЭКГ в определении гипертрофий камер сердца, дилатации полостей, отсутствием возможности метода оценивать работу клапанов и насосной функции органа

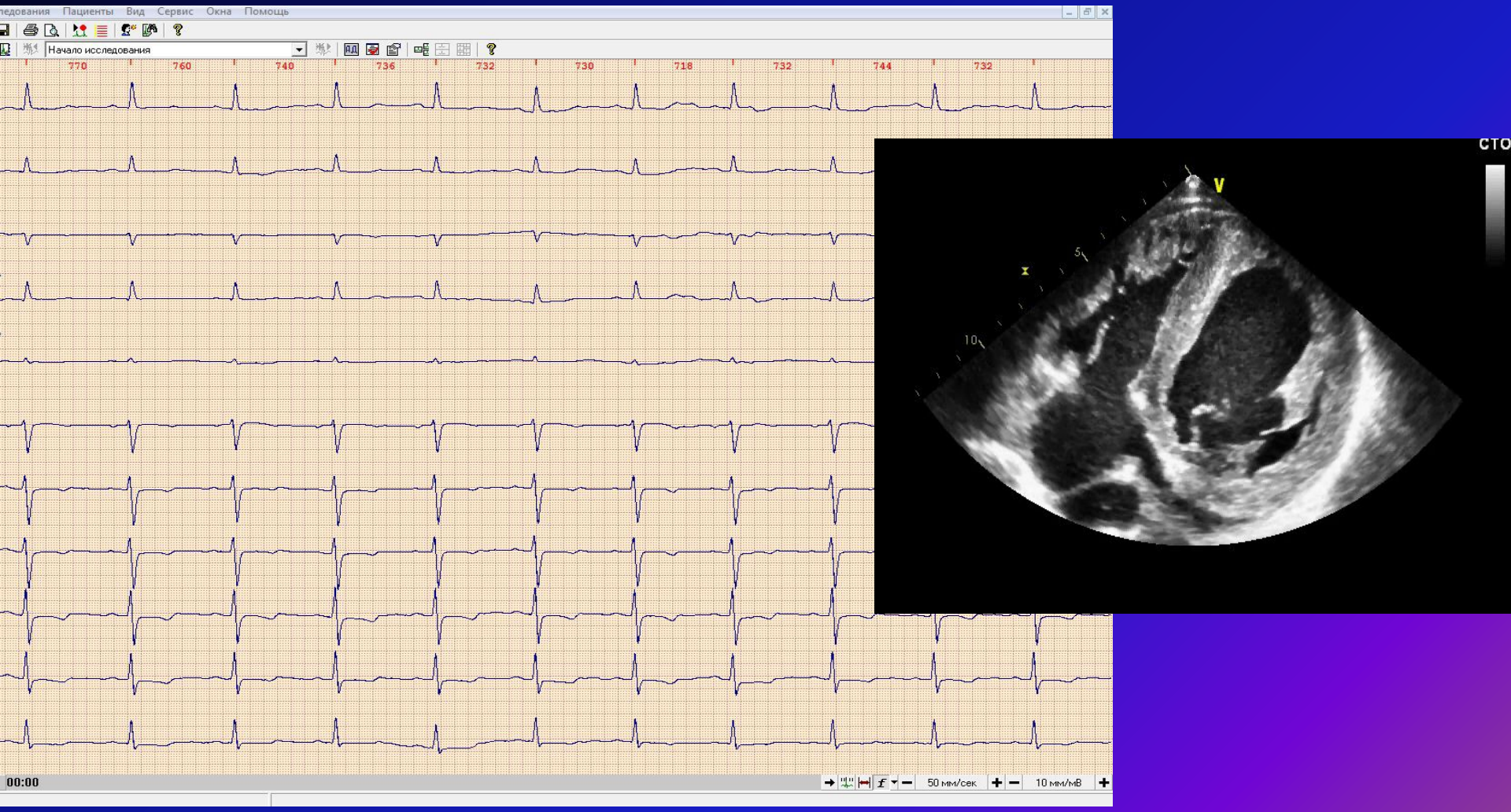

СКРИНИНГ СЕКВЕСТРАЦИЯ ЭХОКАРДИОГРАФИИ

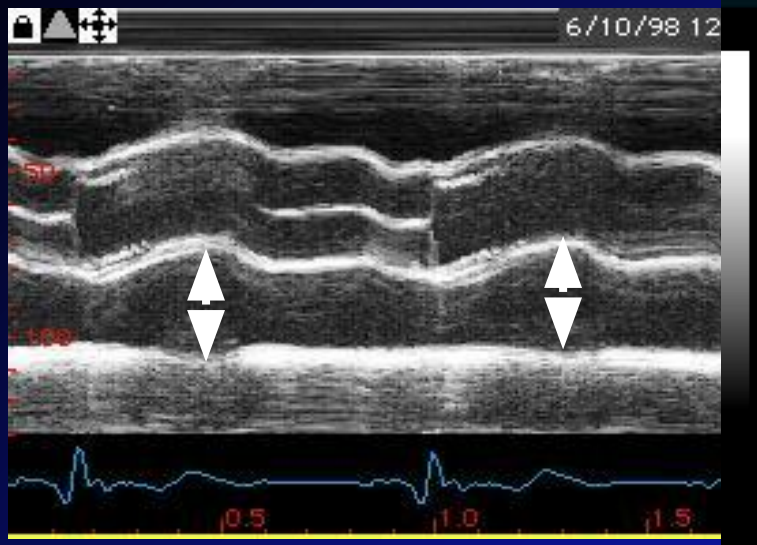

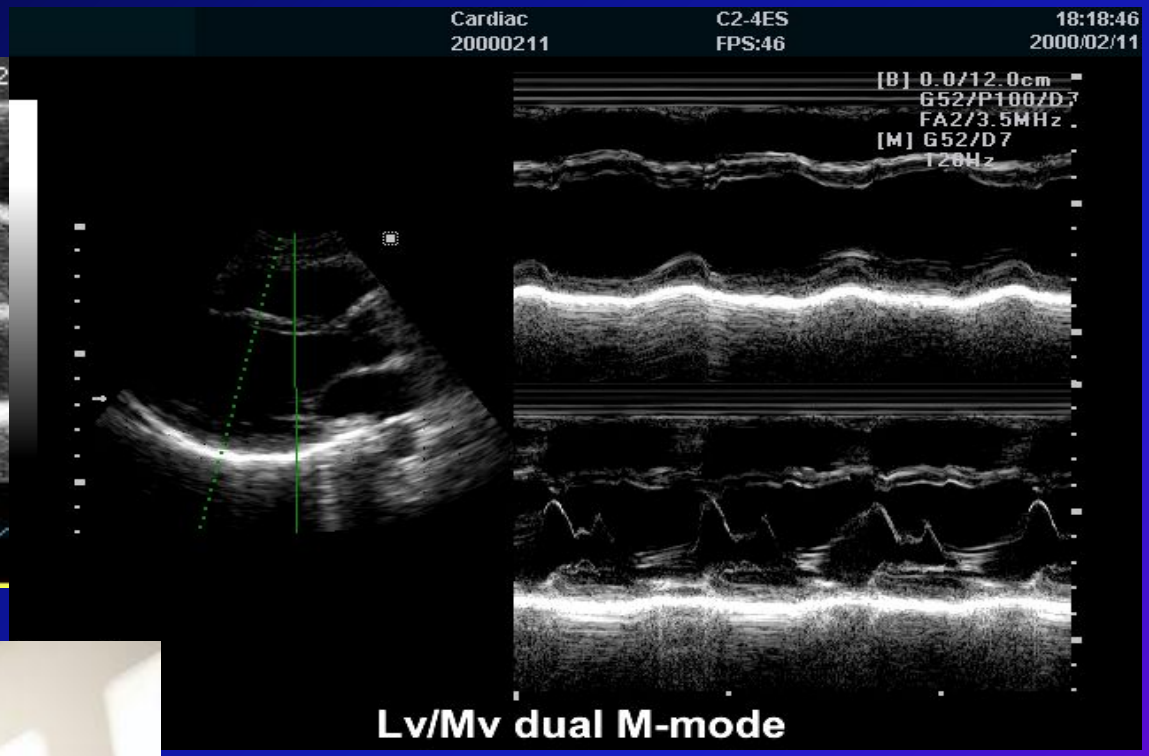

Добиться высокого качества ЭхоКГ при проведении массовой диспансеризации не представляется возможным, так как врач способен лишь «бегло» осмотреть сердце в парастернальных или апикальных ультразвуковых сечениях

ВИЗУАЛЬНАЯ ОЦЕНКА В СКРИНИНГ ЭХОКАРДИОГРАФИИ

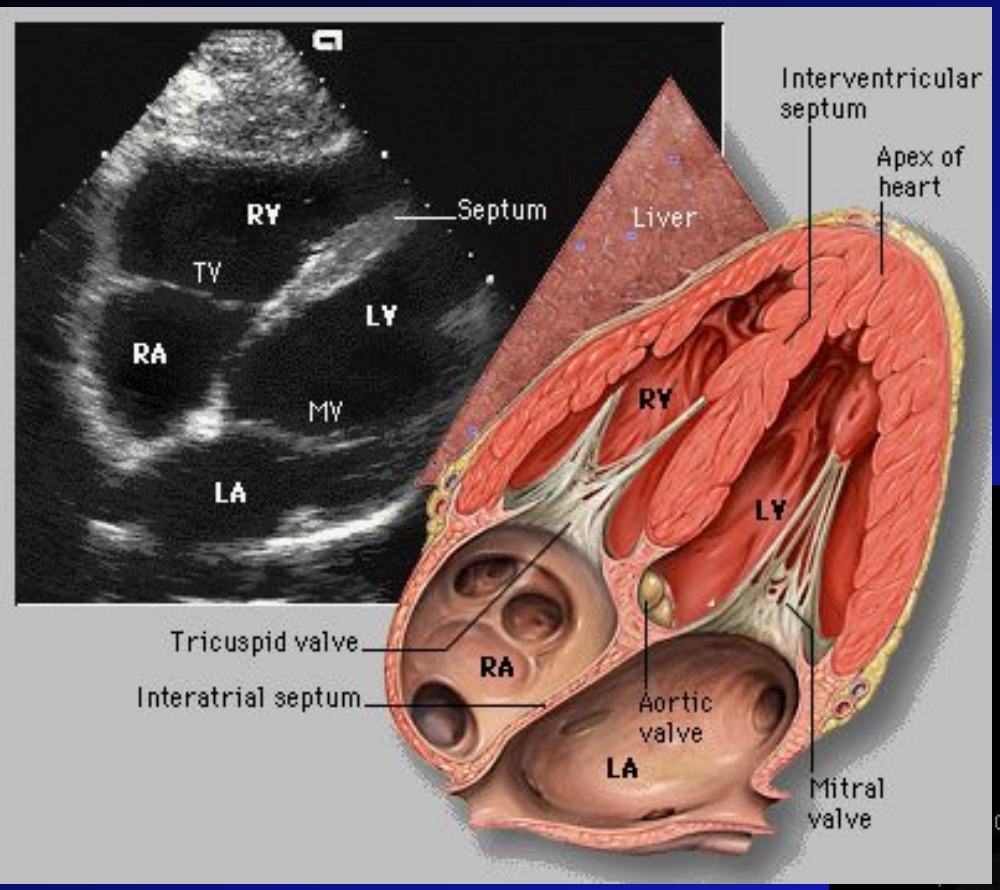

Измеряется минимальное количество показателей, визуально оценивается структурное состояние клапанов, локальная сократимость, выявляется клапанная регургитация и паталогические сбросы в процессе цветового допплеровского картирования

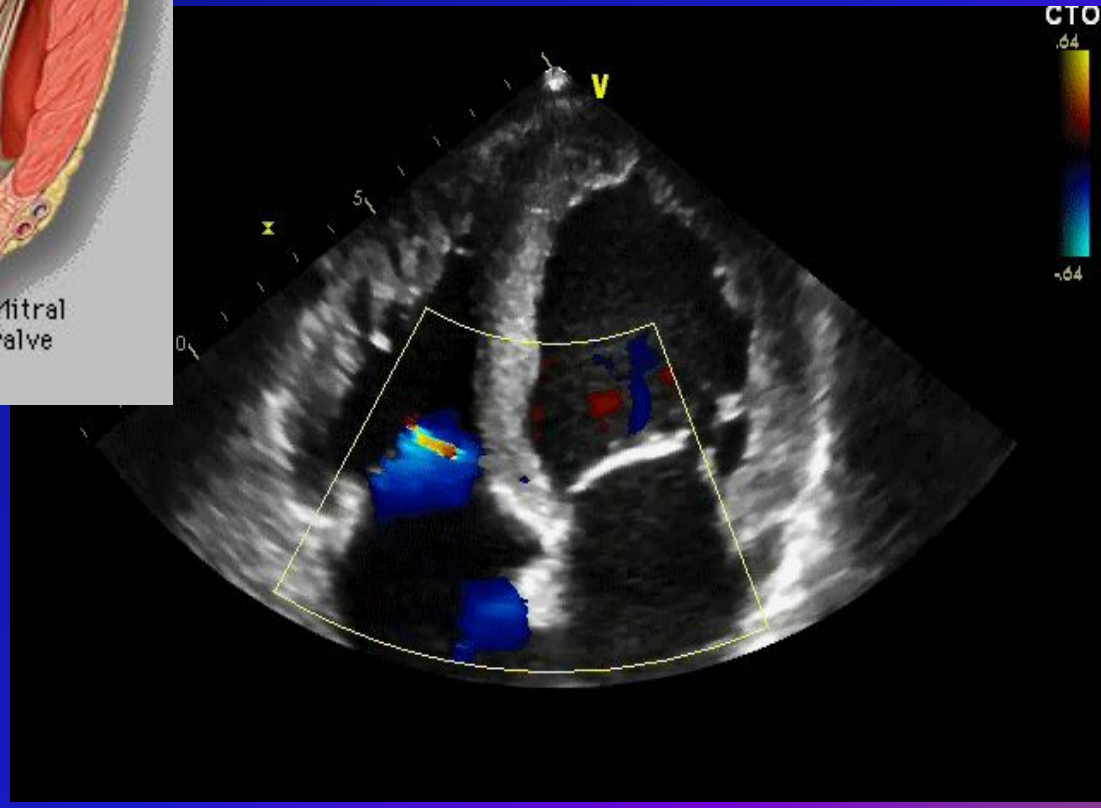

ИЗМЕРЕНИЯ В ПРОЦЕССЕ СКРИНГОВОГО ИССЛЕДОВАНИЯ

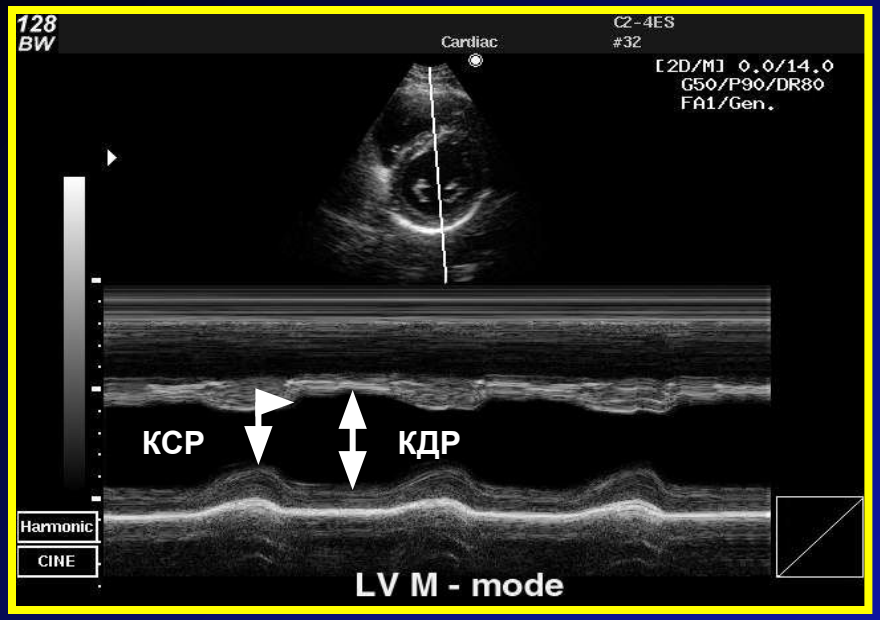

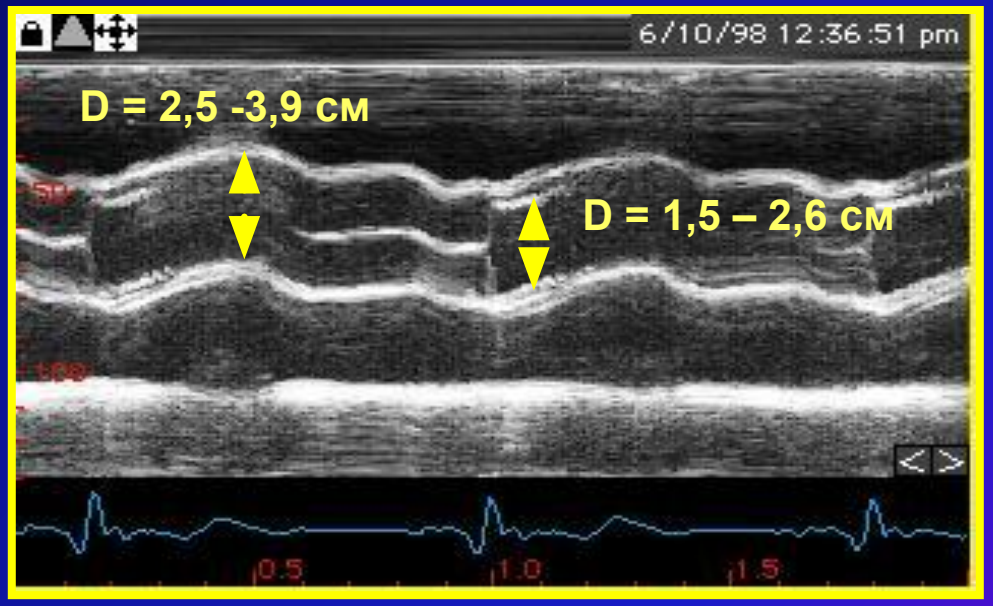

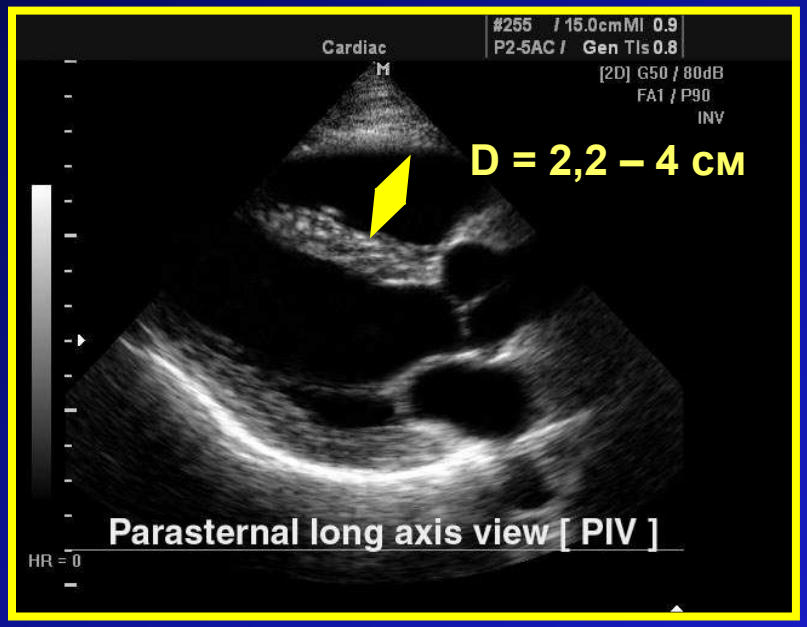

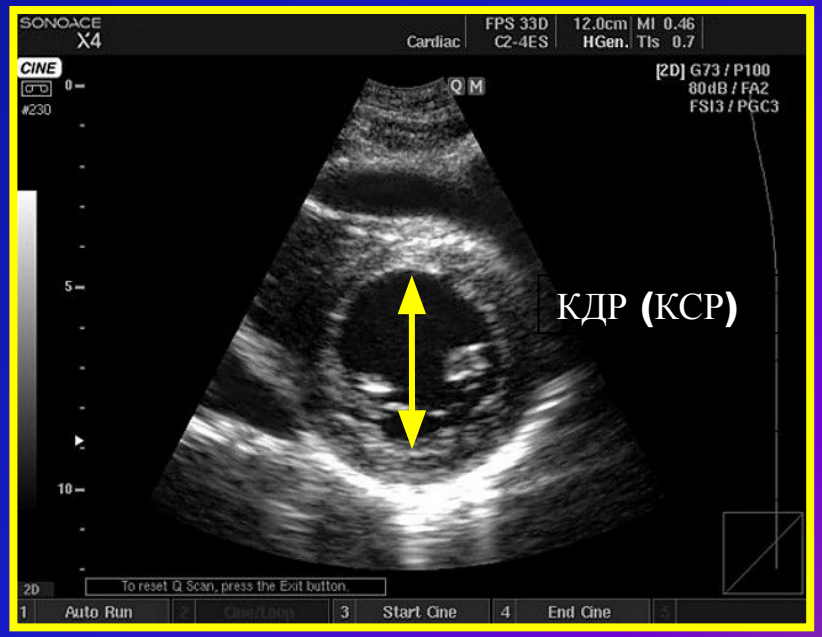

ОТЧЕТ СКРИНГОВОГО ИССЛЕДОВАНИЯ

СибФНКЦ, отделение функциональной диагностики

СКРИНИНГ – ЭХОКАРДИОГРАФИЯ (14)

Дата _**10.11.14**__ **Ф.И.О.** ___**Петров СЮ**_____ **Возраст**__**16**_

DAo _**26**_ мм (N22-30) DЛП_**30**_мм (N22-32) КДР _**49**_мм (N38-52) КСР _**30**_мм (N22-37)

Тмжп _**7**__мм (N6-9) Тзслж _**8**__мм (N6-9) ФВ_**62**_% (N60-75)

ЗАКЛЮЧЕНИЕ: Интегральная систолическая функция удовлетворительная, размеры камер сердца соответствуют возрасту. Структура и функция клапанов нормальная. Врожденных пороков и диплазий не обнаружено

Врач _____

Цель данного вида исследования **«**сортировочная**»** и предполагает **«**гипердиагностический подход**»** с последующим направлением любых **«**подозрительных**»** пациентов на полноценную ЭхоКГ

СКРИНИНГ ЭХОКАРДИОГРАФИЯ В НЕПРИСПОСОБЛЕННЫХ УСЛОВИЯХ

Повышая доступность метода для массовых диспансеризаций, исследования нередко проводятся в помещениях предприятий, школ, детских садов или на базе тех или иных транспортных средств, при этом используются недорогие мобильные аппараты низкого качества

Длительность скрининг ЭхоКГ не превышает 10-15 минут

КЛИНИЧЕСКИЙ УРОВЕНЬ ЭХОКАРДИОГРАФИИ

При проведении клинической ЭхоКГ врач практически не ограничен во времени, так как в соответствии с приказом №283 МЗ РФ, регламент исследования достигает 60 минут

Проводя исследование в специализированных условиях с применением стационарного аппарата, оснащенного кардиологическими программами, врач имеет большие возможности для полноценной диагностической процедуры

ИССЛЕДОВАНИЕ ЛЕВОГО ЖЕЛУДОЧКА В ПРОЦЕССЕ КЛИНИЧЕСКОЙ ЭХОКАРДИОГРАФИИ

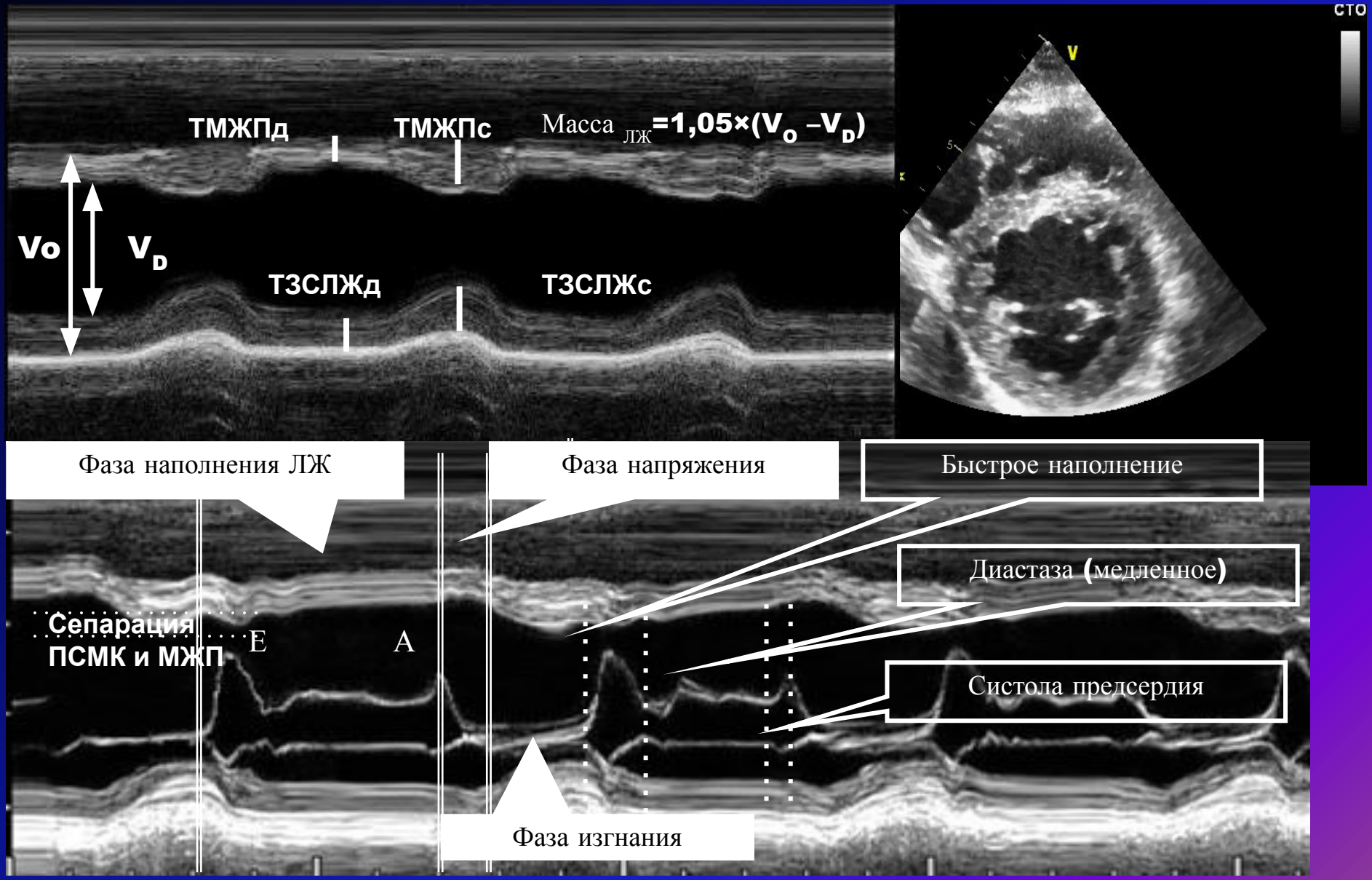

РАЗМЕРЫ ЛЕВОГО ПРЕДСЕРДИЯ

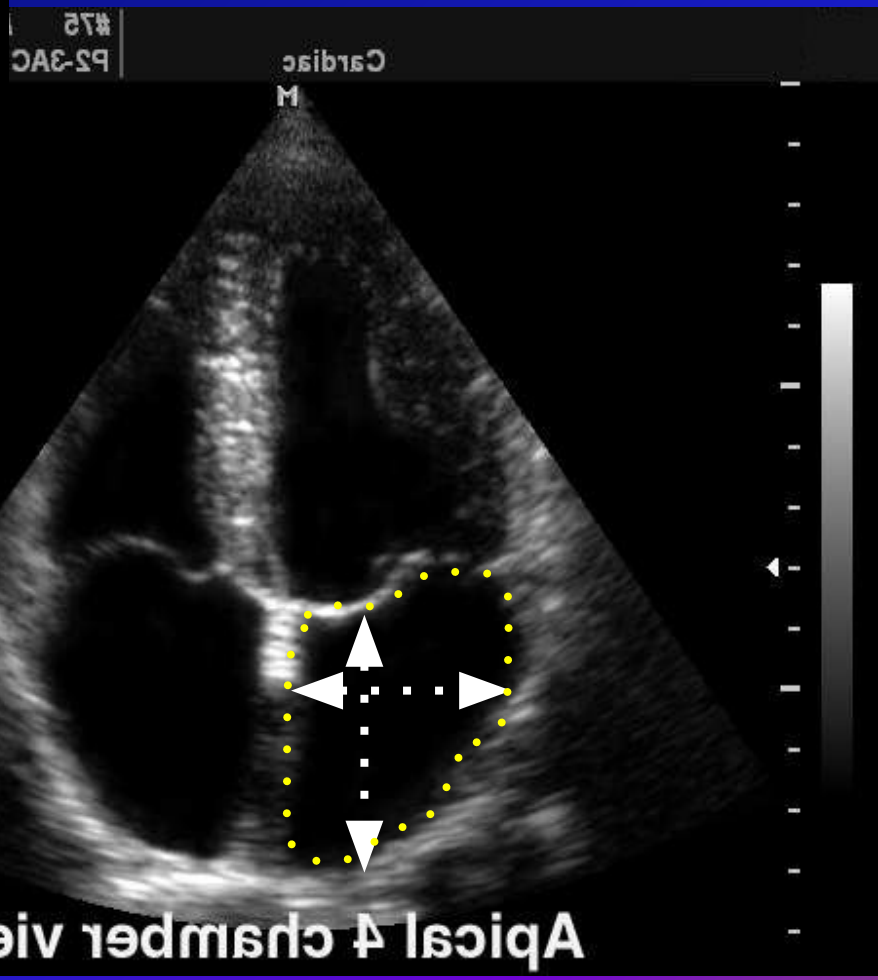

Оценка левого предсердия предполагает определение его переднезаднего размера, вертикального и латерального диаметров в четырехкамерном апикальном сечении.

ИЗМЕРЕНИЯ МИТРАЛЬНОГО КЛАПАНА

В парастернальной позиции по короткой оси выполняется измерение площади митрального отверстия.

Визуально оценивается состояние створок клапана

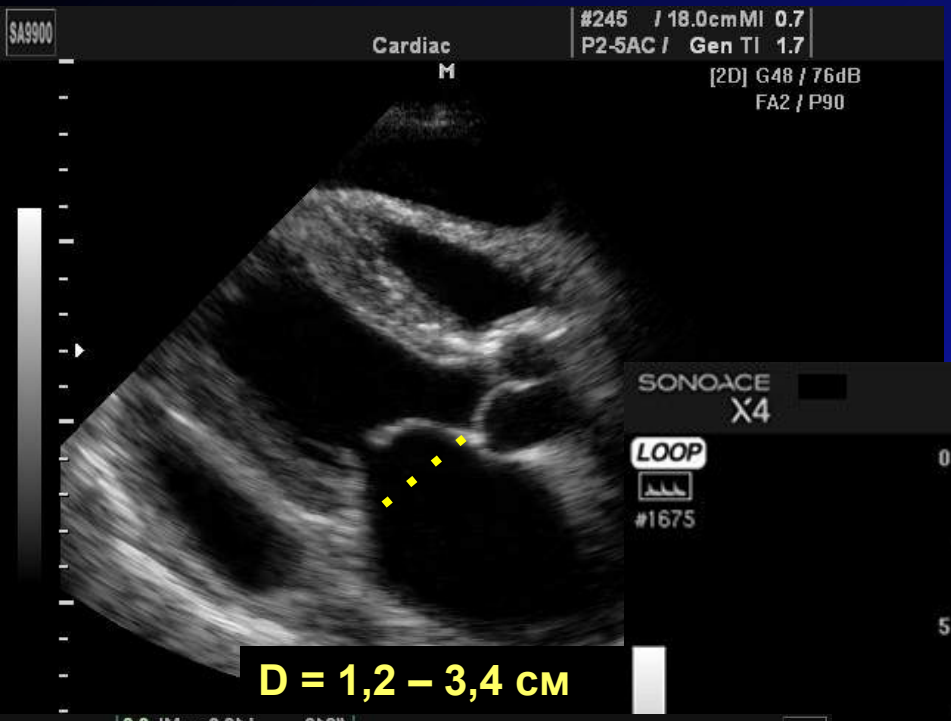

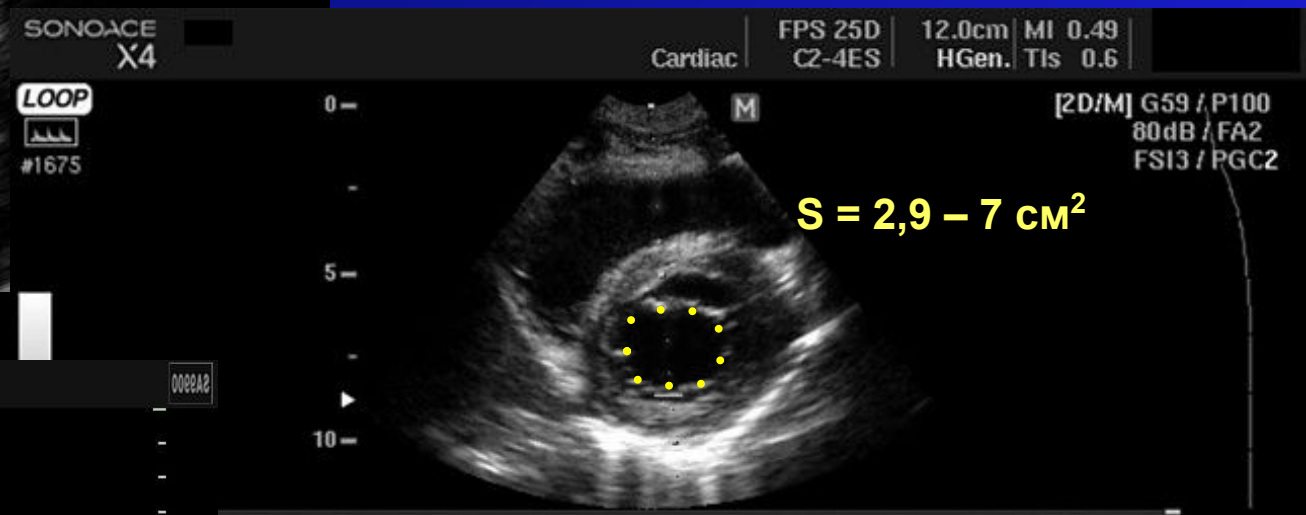

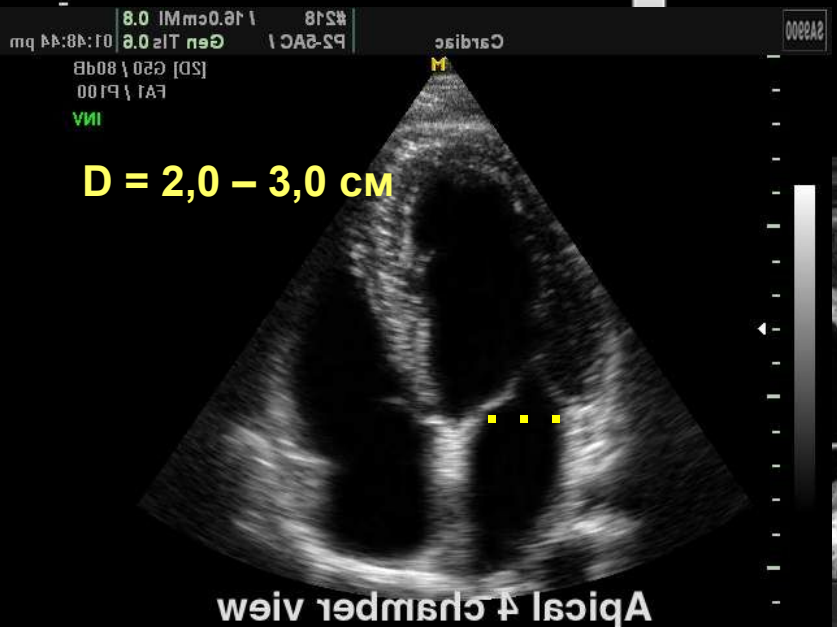

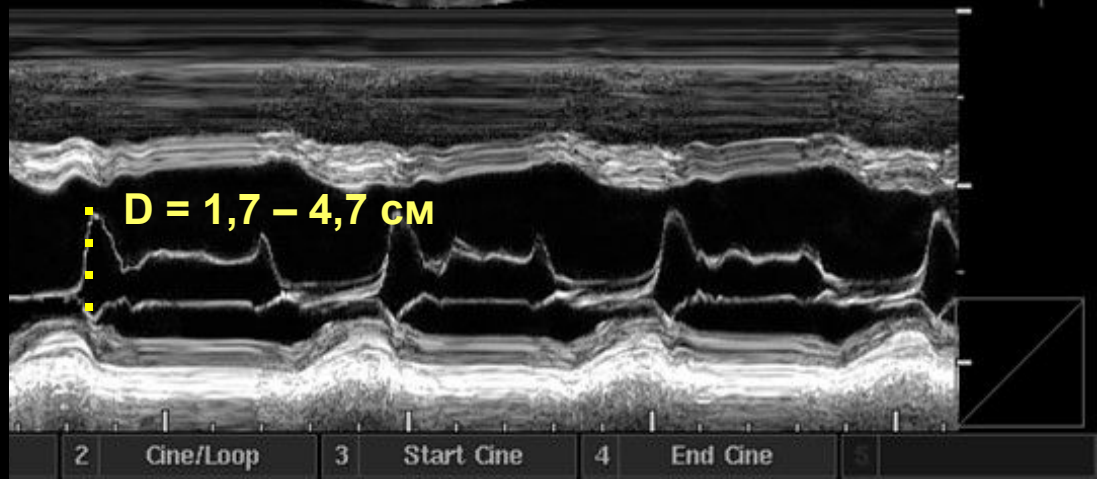

НОРМАЛЬНЫЕ ПОКАЗАТЕЛИ ТРАНСМИТРАЛЬНОГО КРОВОТОКА

Пик Е соответствует периоду раннего наполнения желудочков, эквивалентно пику Е при М – модальном исследовании. Далее следует диастаза - низкоамплитудный поток и за тем пик А, который, как известно, соответствует предсердной систоле.

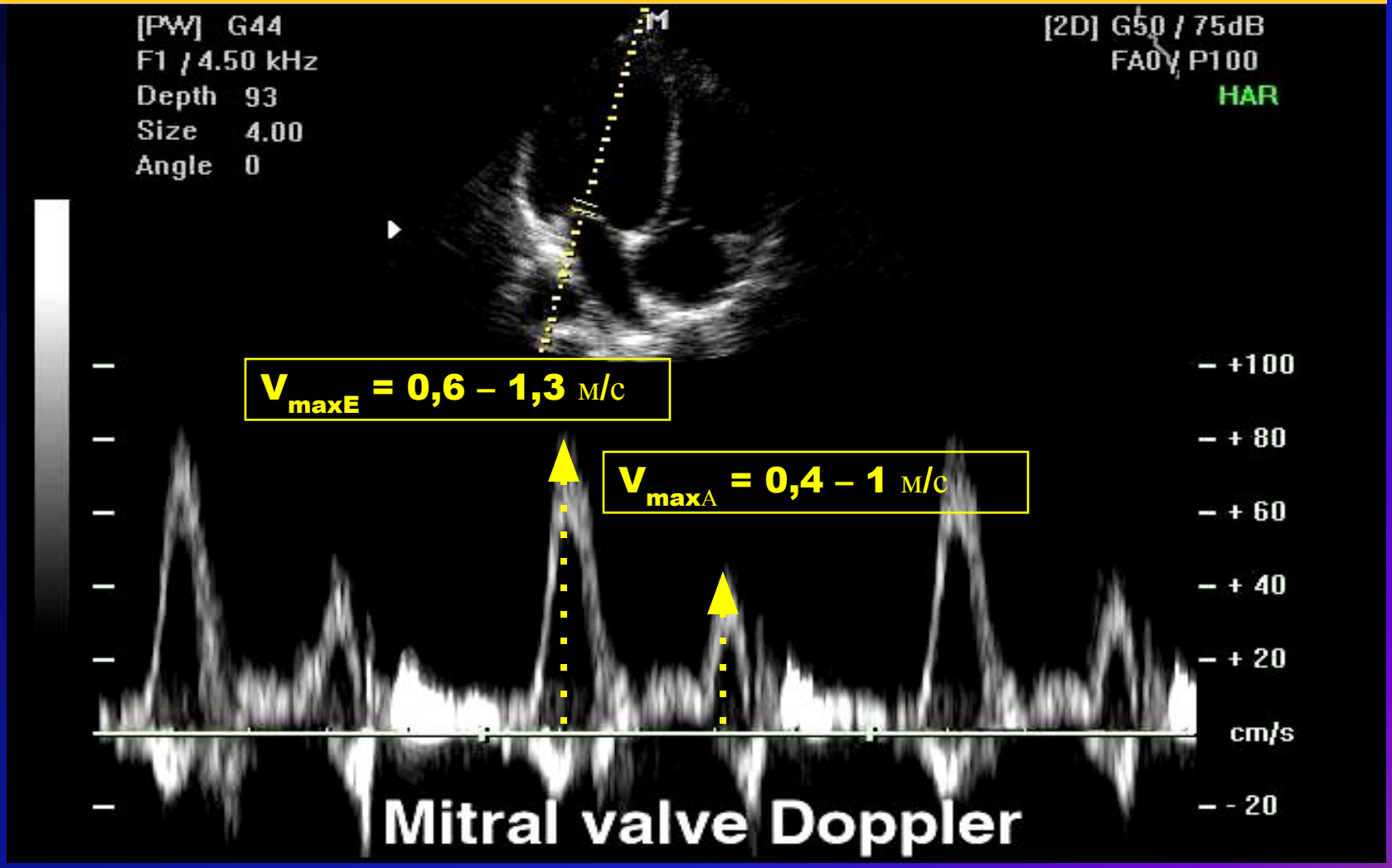

ИЗМЕРЕНИЯ АОРТЫ И АОРТАЛЬНОГО КЛАПАНА

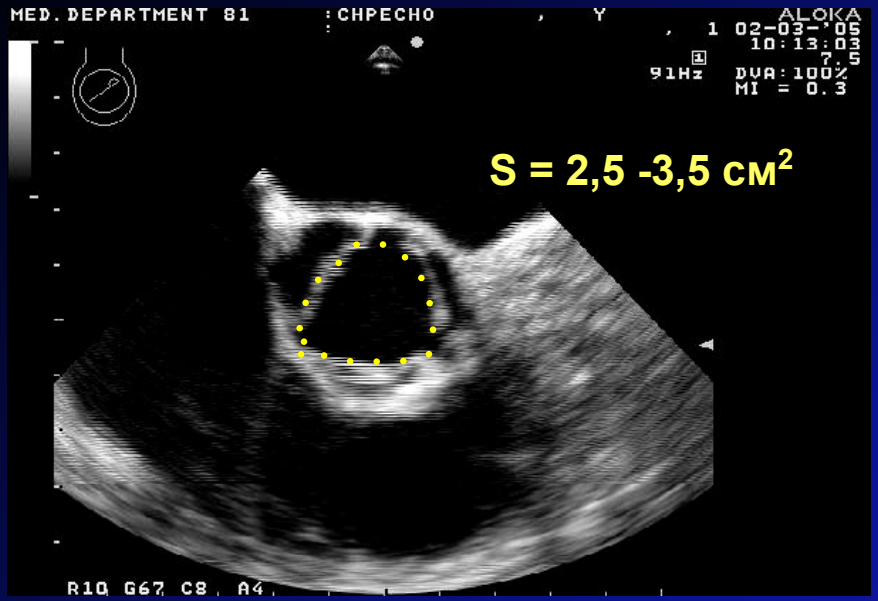

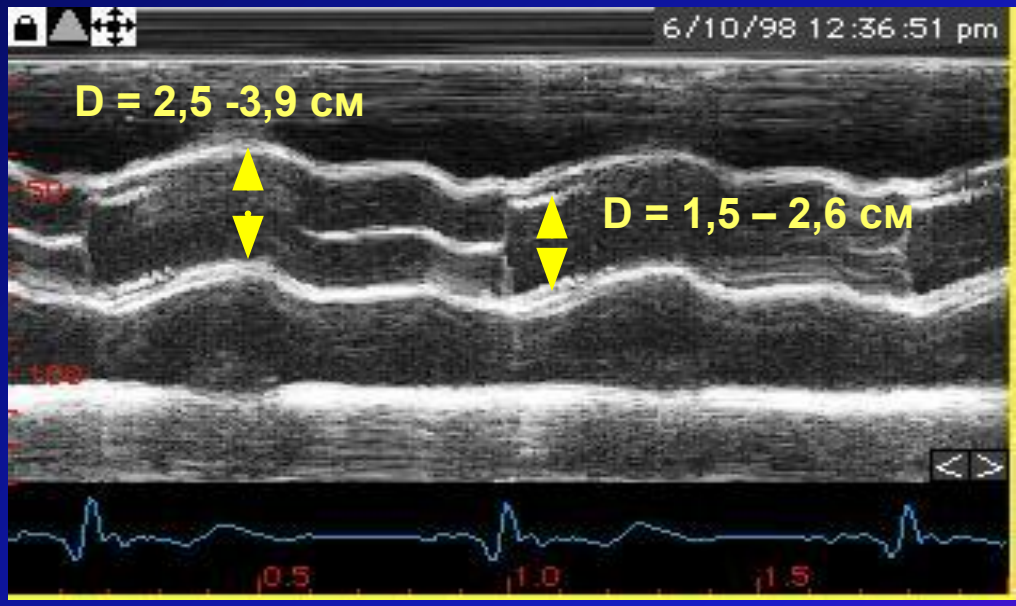

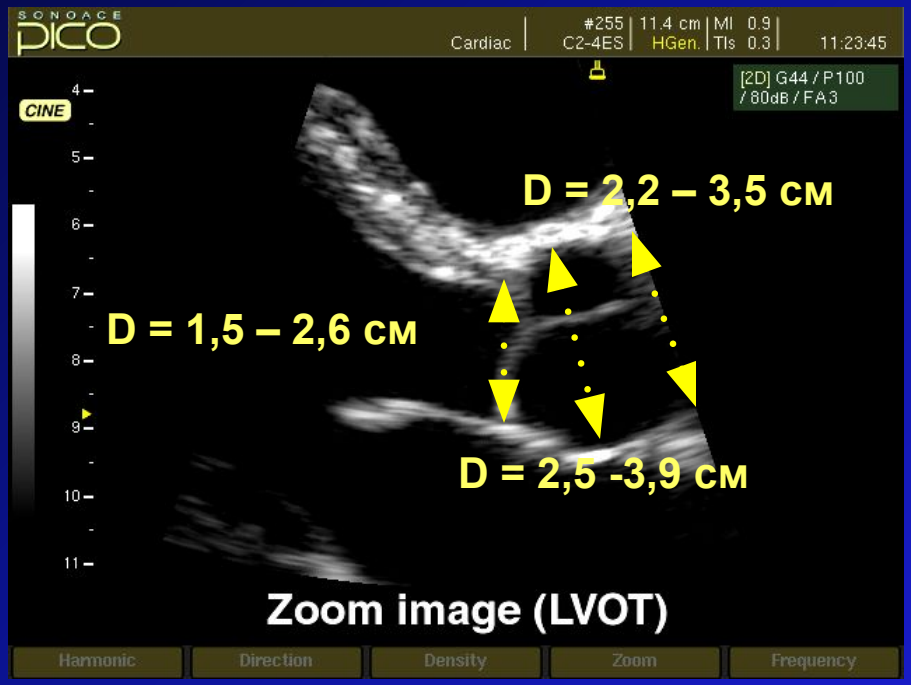

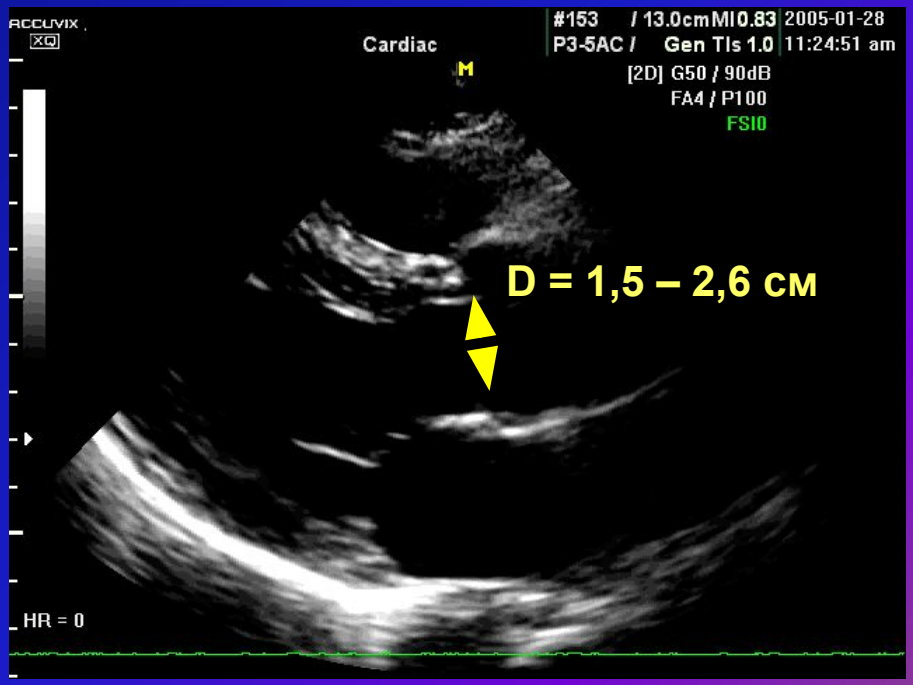

НОРМАЛЬНЫЕ ПОКАЗАТЕЛИ ТРАНСАОРТАЛЬНОГО КРОВОТОКА

Уравнение Бернулли **: G = 4×V²** , где **G** – градиент **(**перепад**)** давления между двумя точками до и после анатомического сужения**,** а **V** – скорость в месте сужения**.**

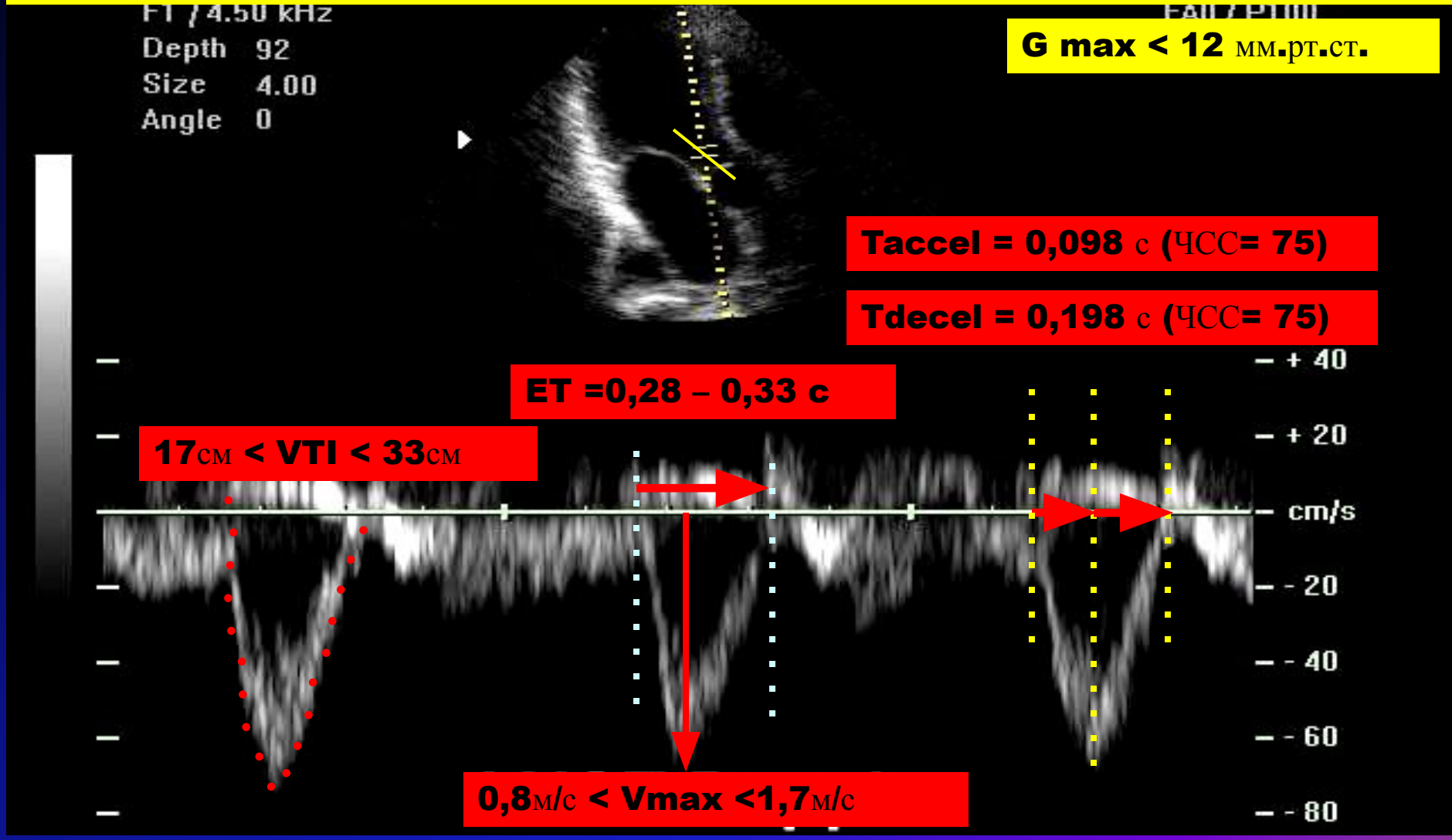

ИЗМЕРЕНИЯ ПРАВЫХ КАМЕР

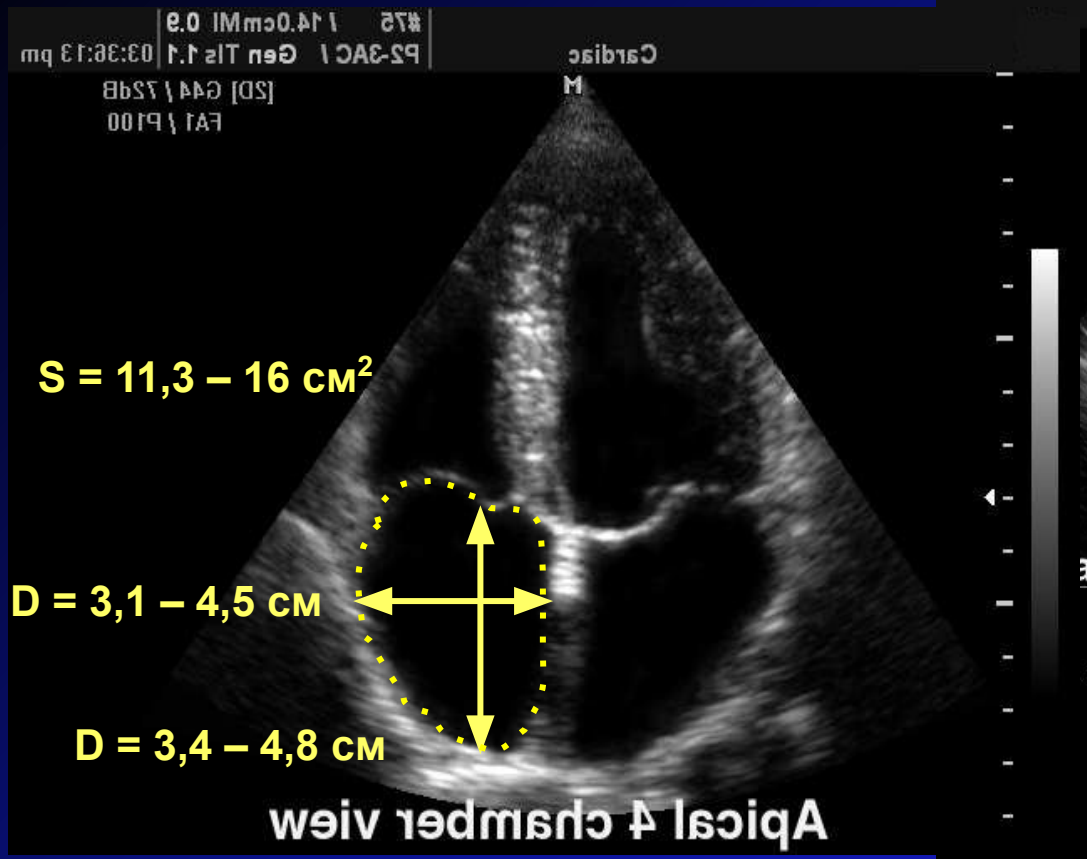

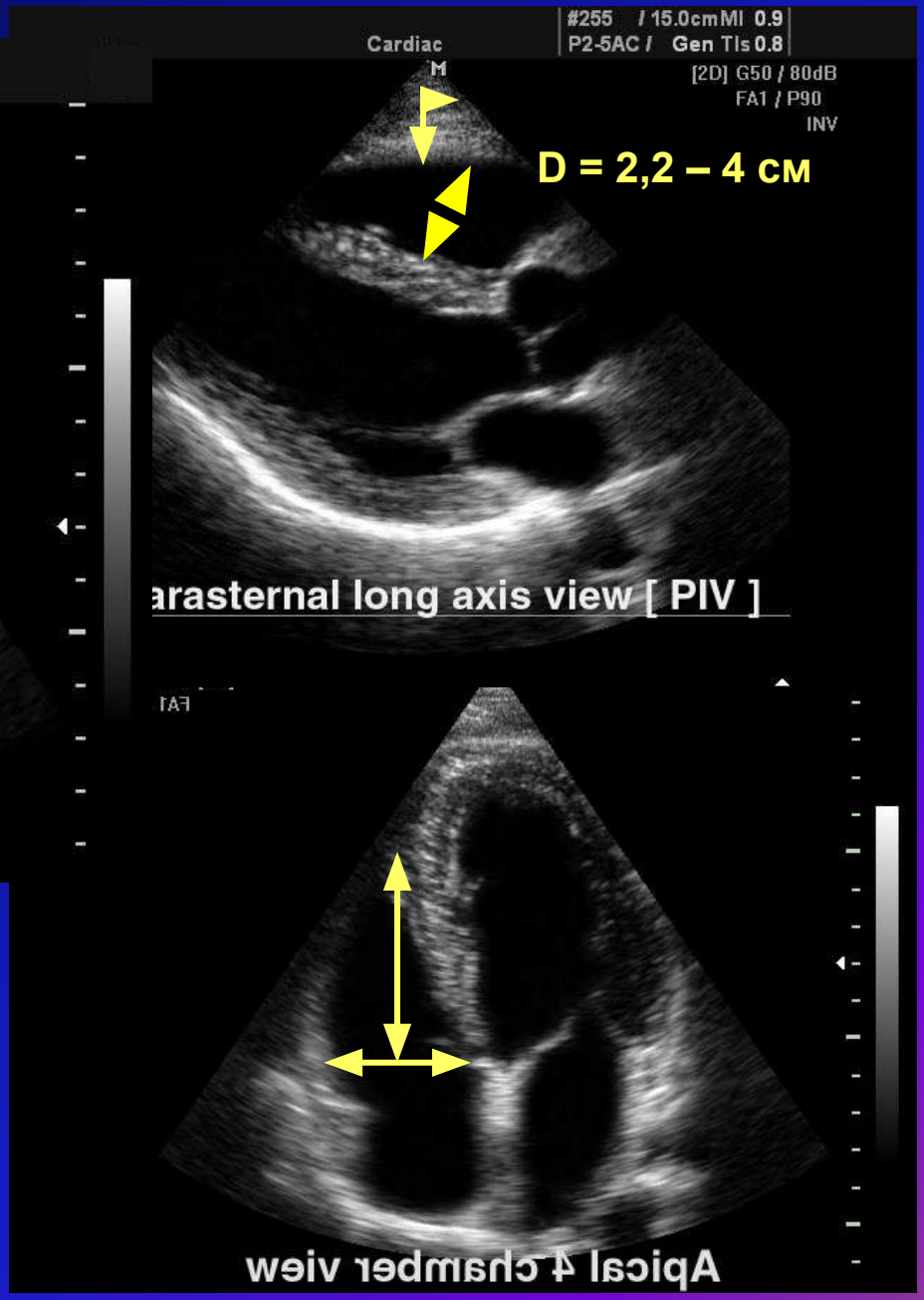

В норме верхушка сердца занята левым желудочком, если же она занята правым желудочком хотя бы частично, то он расширен. Переднезадний размер его выносящего тракта не должен превышать 4 см

ИССЛЕДОВАНИЕ КРОВОТОКА В ЛЕГОЧНОЙ АРТЕРИИ

(A. Kitabatake, 1983)

Среднее $P_{ЛА} = 10^{-2.8\times(AT/ET)+2.4}$

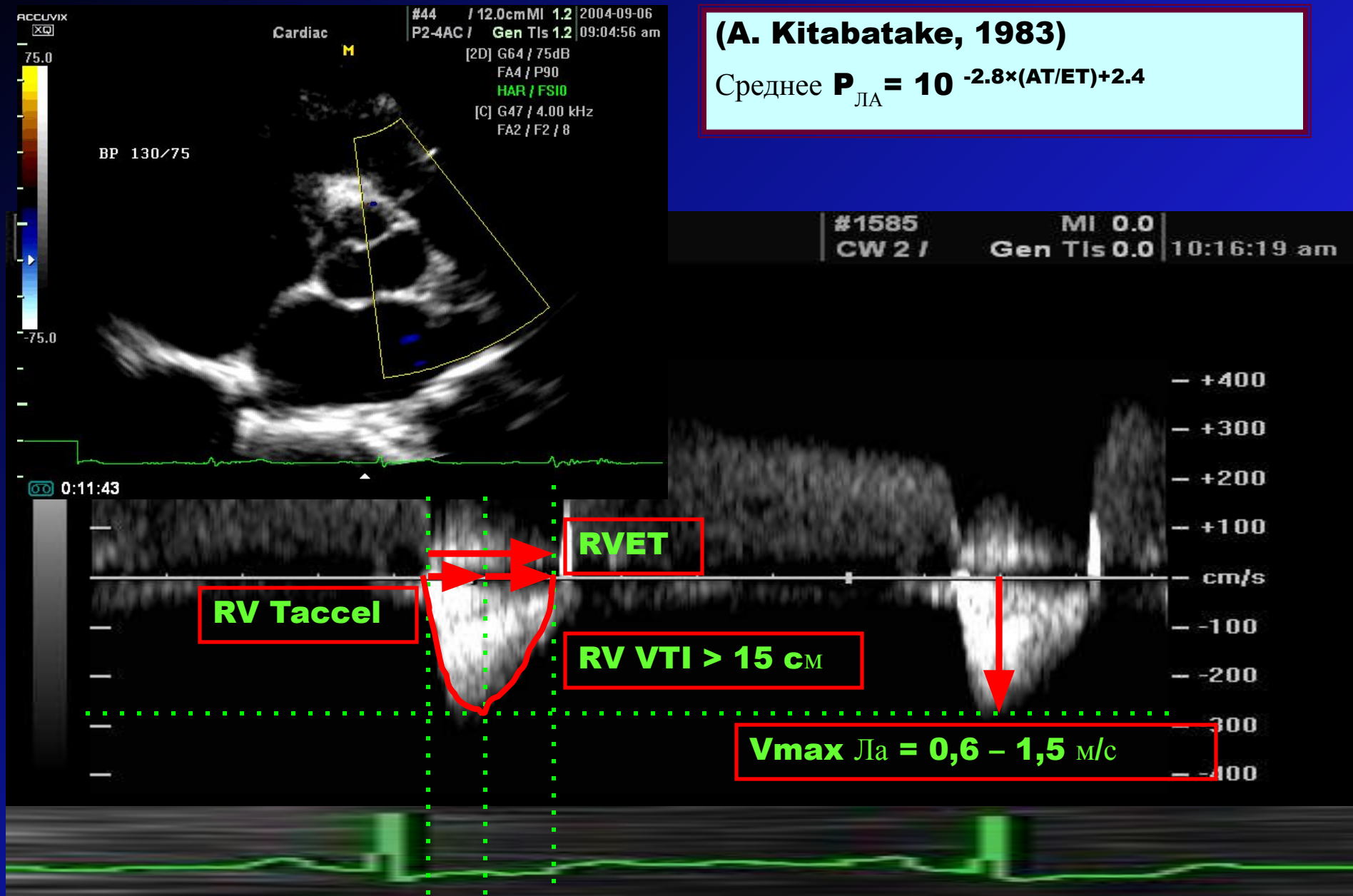

ИЗМЕРЕНИЕ ДАВЛЕНИЯ В ЛЕГОЧНОЙ АРТЕРИИ ПО КРОВОТОКУ ТРИКУСПИДАЛЬНОЙ РЕГУРГИТАЦИИ

Систолическое ДЛА **= Gmax TR +** Давление в правом предсердии

Систолическое ДЛА **= 65 + 15 = 80** мм.рт.ст.

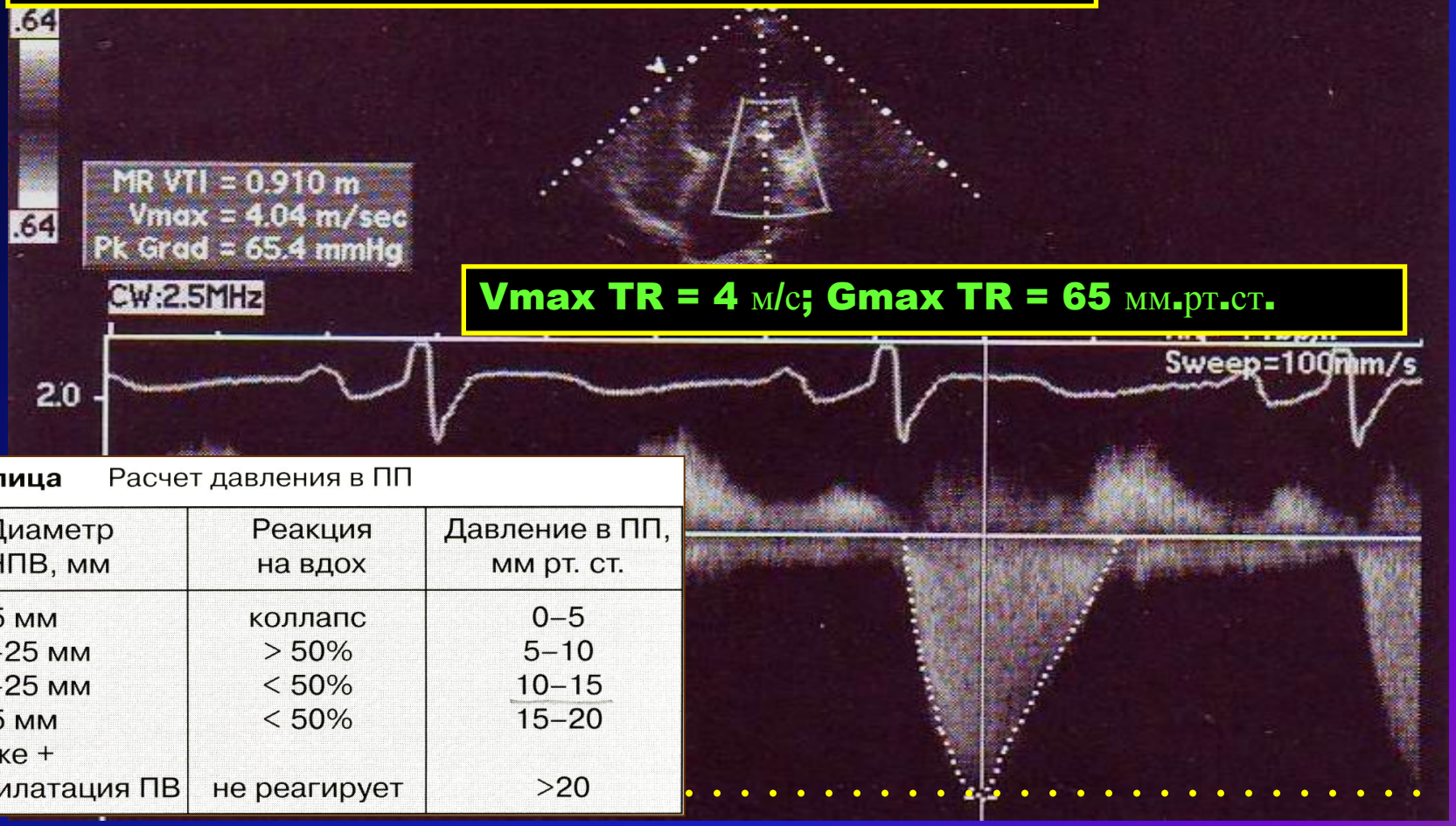

Vmax TR = 4 м/с**; Gmax TR = 65** мм.рт.ст.

Таблица Расчет давления в ПП

Диаметр НПВ, мм	Реакция на вдох	Давление в ПП, мм рт. ст.
<15 мм	коллапс	0–5
15–25 мм	> 50%	5–10
15–25 мм	< 50%	10–15
>25 мм	< 50%	15–20
То же + + дилатация ПВ	не реагирует	>20

ОТЧЕТ ПО ЭХОКАРДИОГРАФИИ

КЛИНИЧЕСКАЯ БОЛЬНИЦА №81, СЕВЕРСК

ЭХОКАРДИОГРАФИЯ

(ультразвуковое исследование сердца, сопоставимое с ЭКГ)

***Дата** 19,07,13 ***ФИО** Шапкин НВ ***Возраст** 66

Площадь поверхности тела м^2

Карта левого желудочка

bull eye

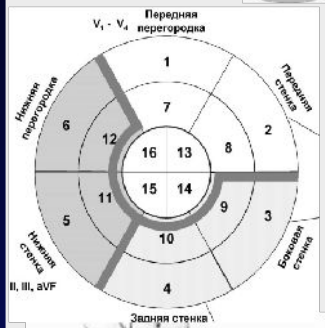

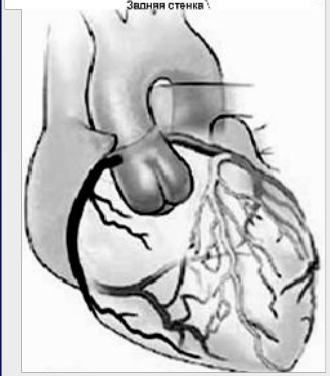

СОСТОЯНИЕ ЛЕВОГО ЖЕЛУДОЧКА:

Диастолический объем 170 мл **Систолический объем** мл

ФВ (планиметрически) % **ФВ (допплер) 23** %

МЖП 14 мм **ЗСЛЖ 13** мм **Масса миокарда (ASE) 330** г

Индекс массы миокарда г/м^2 dP/dt **800** *mmHg/c*

Локальная сократимость левого желудочка *(обозначена на рисунке)*:
Гипокинезия всех сегментов

СОСТОЯНИЕ АОРТЫ И АОРТАЛЬНОГО КЛАПАНА:

D синусного отдела аорты 37 мм **CSA клапана 3,0** см^2

Кровоток Vmax 80 см/с **Gmax** mmHg **VTI 13** см

Ударный объем 40 мл **Регургитация** *P ½T*

СОСТОЯНИЕ ЛЕВОГО ПРЕДСЕРДИЯ И МИТРАЛЬНОГО КЛАПАНА

Переднезадний D ЛП 52 мм **Латеральный D ЛП 55** мм

Продольный D ЛП 60 мм **CSA клапана** см^2

Кровоток VmaxE 80 см/с **VmaxA** см/с **IVRT** мс

Регургитация + *Vena contracta* **2-3** *мм PISA r мм Vol мл/с*

СОСТОЯНИЕ ПРАВЫХ ОТДЕЛОВ СЕРДЦА

Латеральный D ПП 55 мм **Продольный D ПП 60** мм

Пр. желудочек × мм *DЛа мм D НПВ мм*

Кровоток Vmax ЛА 50 см/с **Gmax ЛА** mmHg

Тр. Регургитация + Gmax 50 mmHg СДПЖ 70 mmHg

Заключение ***Умеренная дилатация, эксцентрическая гипертрофия левого желудочка.*** Интегральная систолическая функция ***снижена значительно.*** Акселерация внутрижелудочкового давления в фазе напряжения ***умеренно снижена***.
Выраженная дилатация левого предсердия. Фибрилляция предсердий.
Синусный и тубулярный отделы Ао не расширены, клапан не изменен, существенное снижение пиковой и средней скорости трансаортального кровотока («малый выброс»). Митральный клапан структурно не изменен, ***регургитация I степени вследствие эктазии фиброзного кольца нарушения, смыкания створок.***
Выраженная дилатация правого предсердия. Легочная гипертензия III степени.

Последовательно вносятся данные характеризующие состояние левых и правых отделов, а также клапанного аппарата и магистральных артерий

При формировании резюме следует избегать безапелляционных утверждений, желательно пользоваться стандартными фразами, упрощающими понимание выводов

ЭКСПЕРТНЫЙ УРОВЕНЬ ЭХОКАРДИОГРАФИИ

Используются специализированные кардиологические аппараты экспертного уровня, выпускаемые производителями ультразвуковой диагностической техники с длительной инженерно-производственной историей

Привлекаются высококвалифицированные специалисты, имеющих достаточный стаж, научную степень, разносторонний опыт, а также определенные знания в области кардиологии и кардиохирургии

STRAIN STRAIN RATE SPECKLE TRACKING

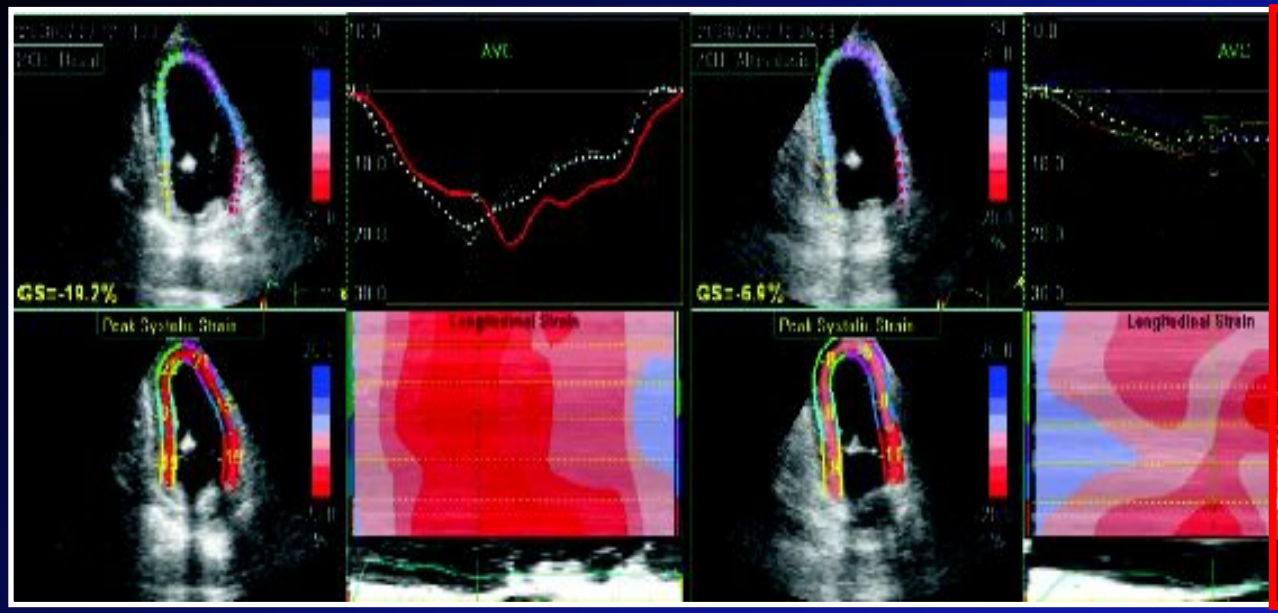

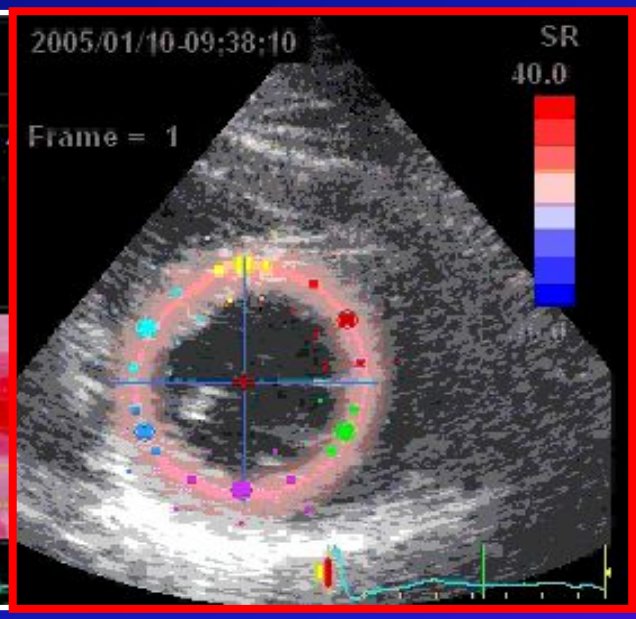

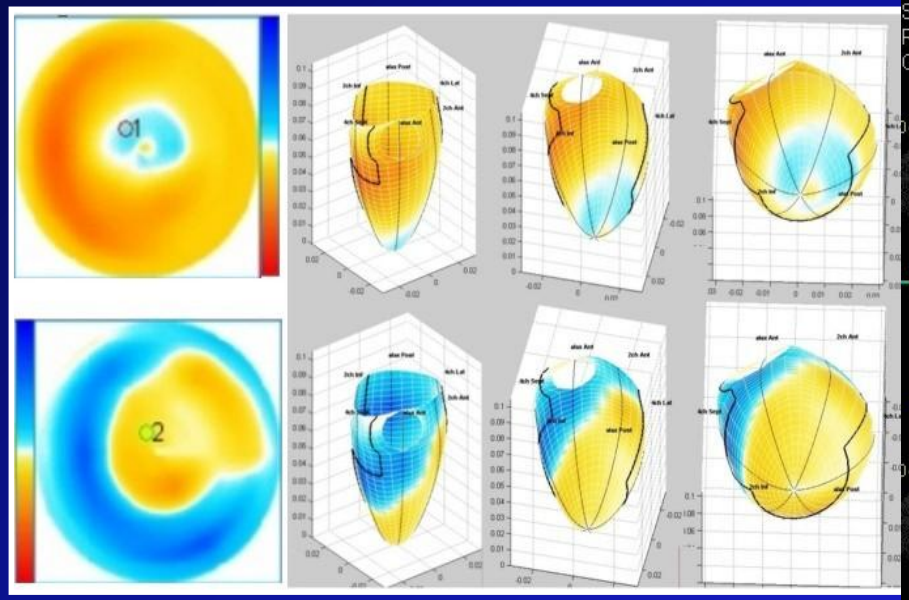

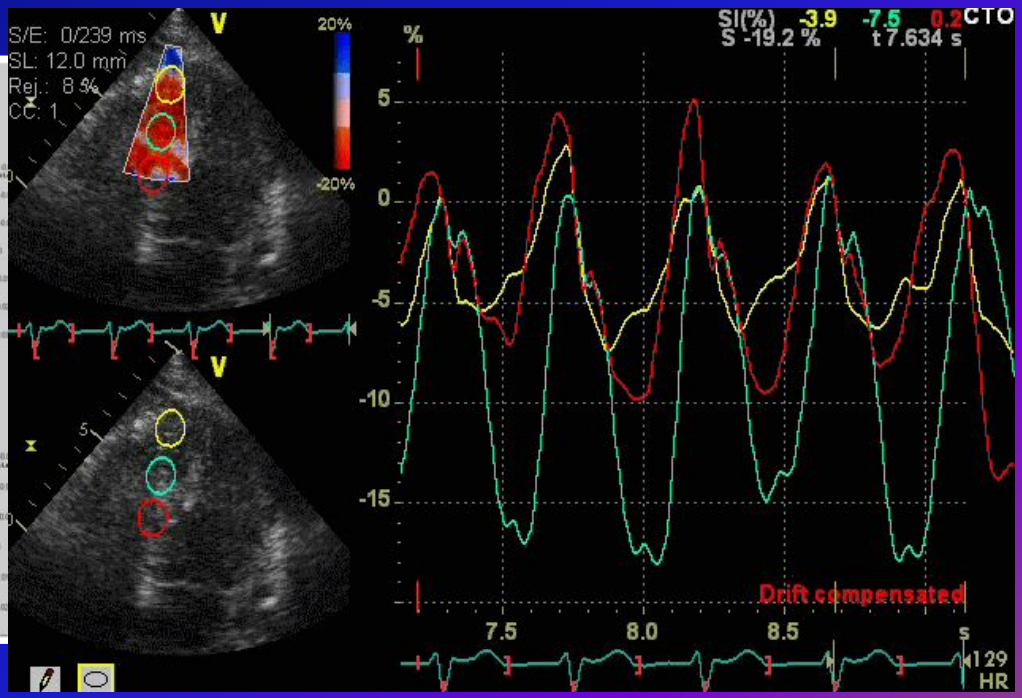

РАСЧЕТ ДАВЛЕНИЯ В ЛЕГОЧНОЙ АРТЕРИИ И ПРАВОМ ПРЕДСЕРДИИ ПО СКОРОСТИ ДВИЖЕНИЯ ФИБРОЗНЫХ КОЛЕЦ

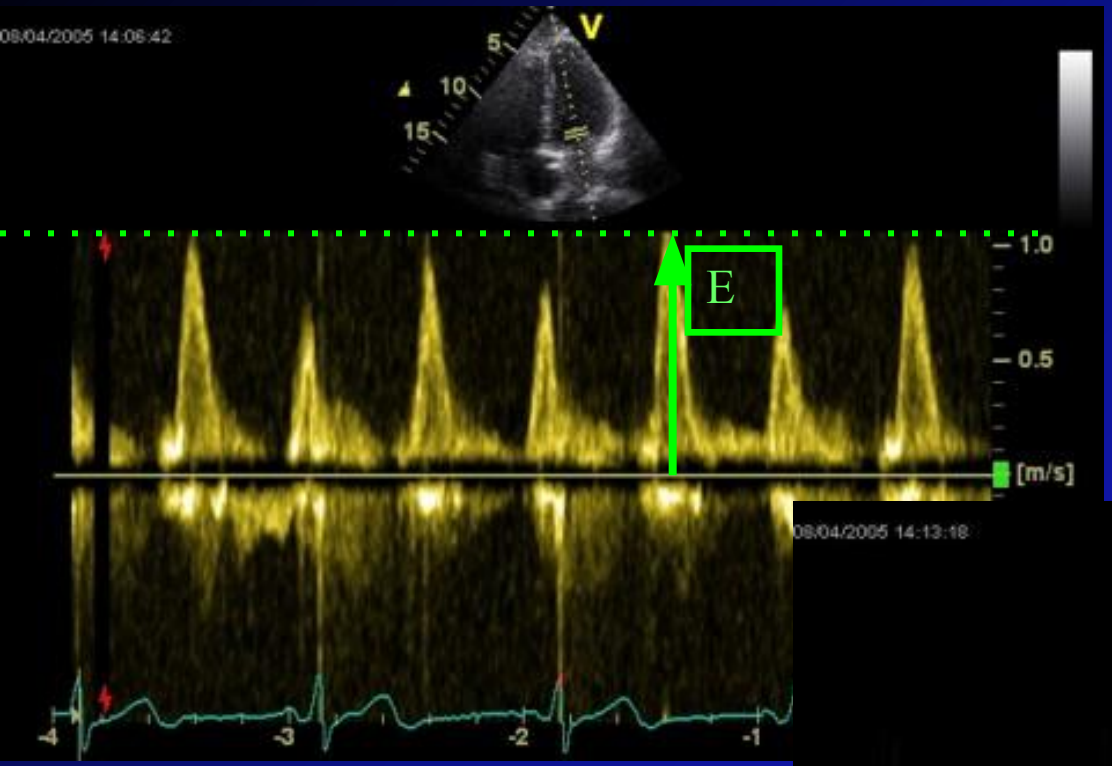

ДЗЛА = 1,9 + 1,24 ×(E/e) – синусовая нормокардия

ДЗЛА = 1,55 + 1,47 ×(E/e) – синусовая тахикардия

ДЗЛА = 6,5 + 0,82 ×(E/e) – фибрилляция предсердий

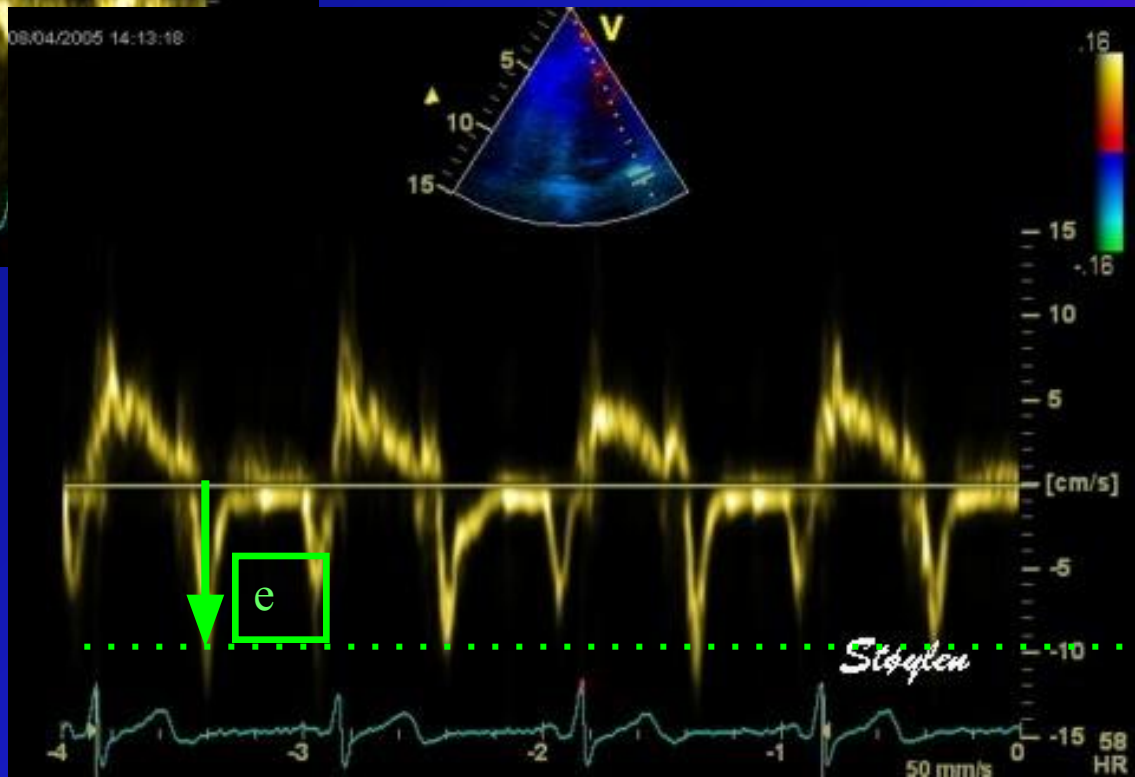

ДПП= **0,8 + 1,7 ×(**$E_{ТК}$ /e $_{ТК}$**)**

ИССЛЕДОВАНИЕ КОРОНАРНЫХ АРТЕРИИ В ПРОЦЕССЕ ЭКСПЕРТНОЙ ЭХОКАРДИОГРАФИИ

Экспертный уровень включает исследование магистральных коронарных артерий с целью поиска сосудистых стенозов

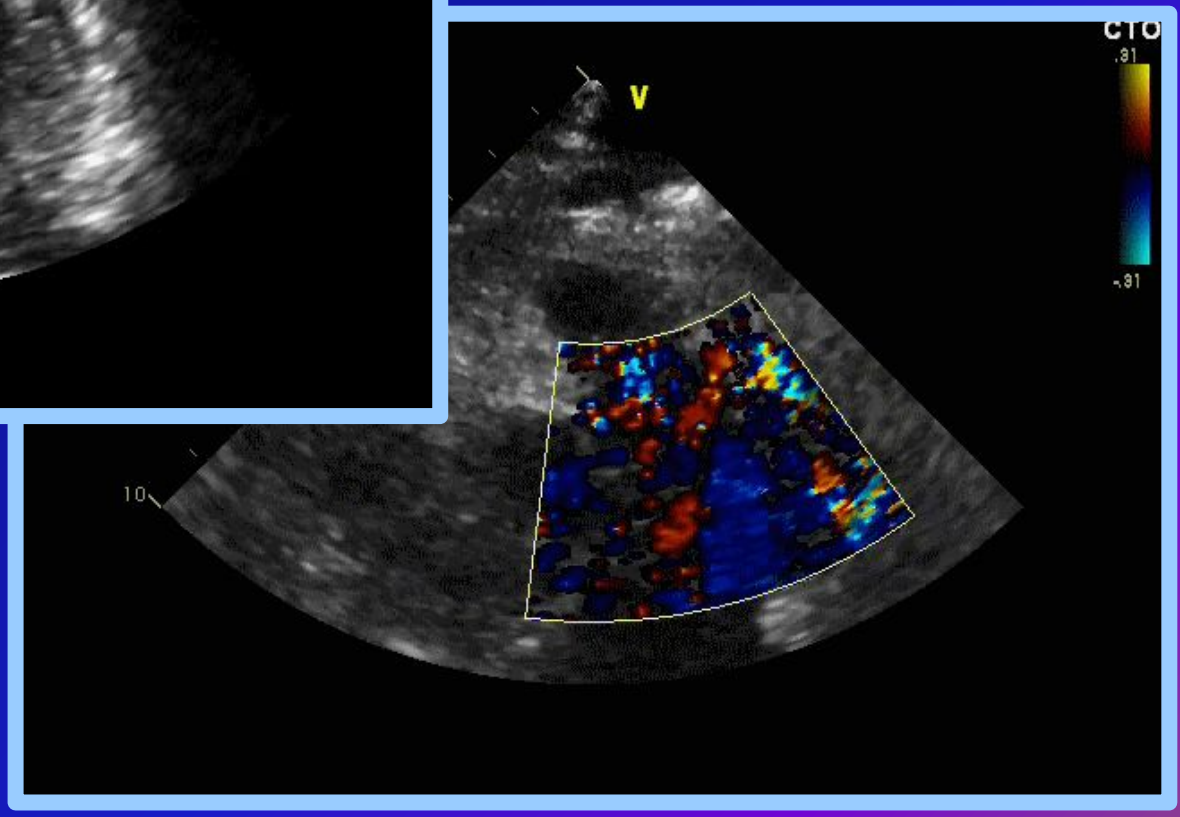

СИБИРСКИЙ ФЕДЕРАЛЬНЫЙ НАУЧНО-КЛИНИЧЕСКИЙ ЦЕНТР

ЭХОКАРДИОГРАФИЯ *GE VIVID E9*

(экспертное ультразвуковое исследование сердца)

***Дата** 1,01,15 ***ФИО** Иванов ИП ***Возраст** 60

Площадь поверхности тела **2,0** м^2

СОСТОЯНИЕ ЛЕВОГО ЖЕЛУДОЧКА:

Диастолический объем 100 мл *Индекс* **50** *мл/м^2* **Систолический объем 25** мл

ФВ (планиметрически) 75 % **ФВ (допплер) 70** % *dP/dt* **2100** *mmHg/c*

МЖП 10 мм **ЗСЛЖ 11** мм **Масса миокарда (ASE) 170** г *Индекс* **80** *г/м^2*

Локальная сократимость:

Снижение продольного систолического напряжения (STRAIN):

7передне-перегородочного сегмента на медиальном уровне (до -7-8%)

16перегородочного сегмента на апикальном уровне (до -5%).

СОСТОЯНИЕ АОРТЫ И АОРТАЛЬНОГО КЛАПАНА:

D синусного отдела Ао 32 мм **D тубулярного отдела Ао 28** мм

D фиброзного кольца 19 мм **CSA клапана 3,0** см^2

Кровоток **Vmax 120** см/с **Gmax 6** mmHg **Gmean** mmHg

VTI кровотока 23 см **Ударный объем 70** мл **Ао рег. -** *P ½ T*

СОСТОЯНИЕ ЛЕВОГО ПРЕДСЕРДИЯ И МИТРАЛЬНОГО КЛАПАНА

Переднезадний D ЛП 42 мм *Индекс* **21** *мм/м^2* **CSA клапана** см^2

Латеральный D ЛП 44 мм **Продольный D ЛП 52** мм *Площадь* *см^2*

Кровоток **VmaxE 70** см/с **VmaxA 80** см/с **Gmax** mmHg **IVRT** мс

Мит. рег. + *Vena contracta* **2** *мм* *PISA r* **2** *мм* *Vol* **40** *мл/с*

СОСТОЯНИЕ ПРАВЫХ ОТДЕЛОВ СЕРДЦА

Латеральный D ПП 38мм **Продольный D ПП 52**мм *Площадь* *см^2*

Пр. желудочек 35 × **47**мм *D Легочной артерии* **24** *мм* *D НПВ* **18** *мм*

Кровоток **Vmax Ла 100** м/с **Gmax ЛА** mmHg *Среднее ДЛА* **17** *mmHg*

Тр. рег + **Gmax 25** **mmHg** **СДПЖ 35** mmHg *P заклинивания* **10** *mmHg*

Заключение Внутренний объем левого желудочка и масса миокарда соответствуют антропометрическим параметрам. Глобальная сократимость удовлетворительная. Акселерация внутрижелудочкового давления в фазе напряжения нормальная. Релаксация характеризуется «***пролонгированным***» диастолическим наполнением ЛЖ - ***I степень диастолической дисфункции. Незначительная дилатация левого предсердия.***

Синусный отдел Ао не расширен, клапан не изменен. Митральный клапан структурно не изменен, ***минимальная, гемодинамически незначимая регургитация вследствие flopp пролабирования створок.***

Правые отделы не увеличены. Признаков легочной гипертензии нет.

Признаки нераспространенной ишемической дисфункции миокарда ЛЖ в бассейне ПНА. С учетом специфических изменений на ЭКГ, обнаруженные нарушения региональной сократимости, скорее всего, являются результатом острого ишемического повреждения (ПИКС).

Фрагментарное исследование коронарных артерий

Ствол ЛКА: кровоток без локальных ускорений. **Проксимальный (I) сегмент ПНА:** обнаружен стеноз, кровоток с элайзинг – эффектом (локальный гемодинамический сдвиг, обусловленный сужением сосуда), Vmax 55 см/с. **Медиальный (II) сегмент ПНА:** кровоток без локальных ускорений, Vmax 30 см/с. **Дистальный (III) сегмент ПНА**: кровоток без локальных ускорений, Vmax 20 см/с. **Проксимальный (I) сегмент ПКА:** кровоток без локальных ускорений. **Дистальный сегмент ОА, ВТК:** кровоток без локальных ускорений

Доктор мед.наук Тривоженко

Если целесообразно проведение чреспищеводного или стрессового исследования, то оно должно быть сделано самим врачом-экспертом в короткие сроки

Необходимо подчеркнуть, что разделение ЭхоКГ на клинический и экспертный уровни является весьма условным, так как в основном зависит от уровня подготовки специалиста, качества визуализации и технологической градации аппарата

БЛАГОДАРЮ ЗА ВНИМАНИЕ