

Карагандинский государственный медицинский  
университет

Эписклеральное секторальное  
пломбирование

подготовил: Ахметов А.Ж

- Секторальное пломбирование показано при нескольких рядом расположенных разрывах, при гигантских разрывах и отрывах от зубчатой линии, то есть в тех случаях, когда вал вдавления должен быть более выраженным и протяженным. В зависимости от величины и локализации разрывов выделяются и берутся на швы-держалки 2 или 3 прямые мышцы. При локализации гигантских разрывов и отрывов необходимо определять положение краев разрыва и в соответствии с этим проводить криокоагуляцию склеры и наложение швов. При секторальном пломбировании пломба располагается концентрично к экватору глаза, соответственно этому накладываются и ШВЫ.

- При локализации больших разрывов и отрывов необходимо последовательно отмечать на склере проекцию верхнего и нижнего краев разрыва, а также место проекции заднего края сетчатки в зоне максимальной ширины разрыва. При отрывах от зубчатой линии до  $100-120^\circ$  без заворота края сетчатки секторальное пломбирование дает неплохие результаты. При локализации отрыва должны быть отмечены его начало и конец, а также задний край разрыва в 2-3 местах

В соответствии с отметками на склере проводится коагуляция. Коагуляты должны проходить вокруг разрыва на 4-5 мм шире его краев. Чем больше разрыв, тем шире должна быть зона его коагуляции.

В случаях, когда разрывы расположены вблизи от зубчатой линии или имеются отрывы, зону коагуляции следует располагать в виде дуги, охватывающей разрыв. Края этой дуги должны быть обращены к лимбу и начинаться в 6 мм от него.

Зону разрыва или отрыва, которую сетчатка при прилегании не может закрыть, коагулировать не нужно. Любая коагуляция, а особенно криокоагуляция открытого пигментного эпителия, приводит к выходу клеток эпителия в полость СТ, оседанию этих клеток на поверхности сетчатки и задней гиалоидной мембране. Такая миграция клеток пигментного эпителия является одной из основных причин развития витреоретинальной пролиферации

- Иногда коагуляция должна проходить под прямыми мышцами. При этом хирург сдвигает мышцу тенотомическим крючком, а ассистент осуществляет натяжение шва-держалки в противоположном направлении так, чтобы глазное яблоко оставалось на месте. Таким образом, склера под мышцей становится доступной для проведения криокоагуляции или диатермокоагуляции. При необходимости процедура повторяется с другой стороны мышцы.

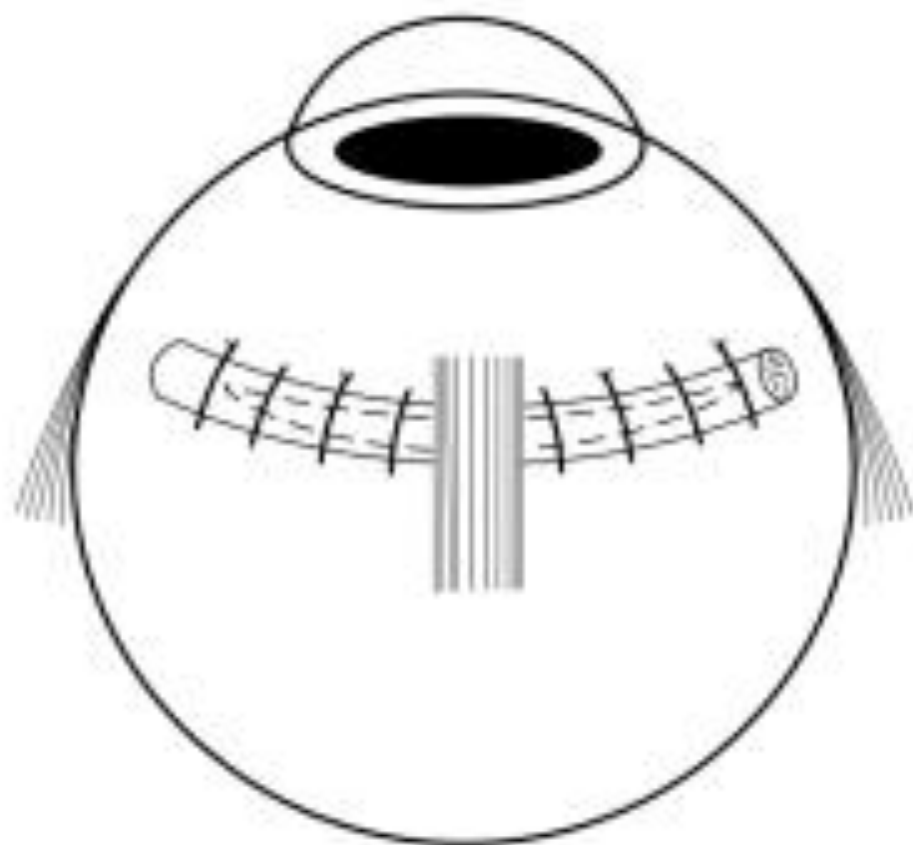


Рис. 4.11. Расположение швов под прямой мышцей

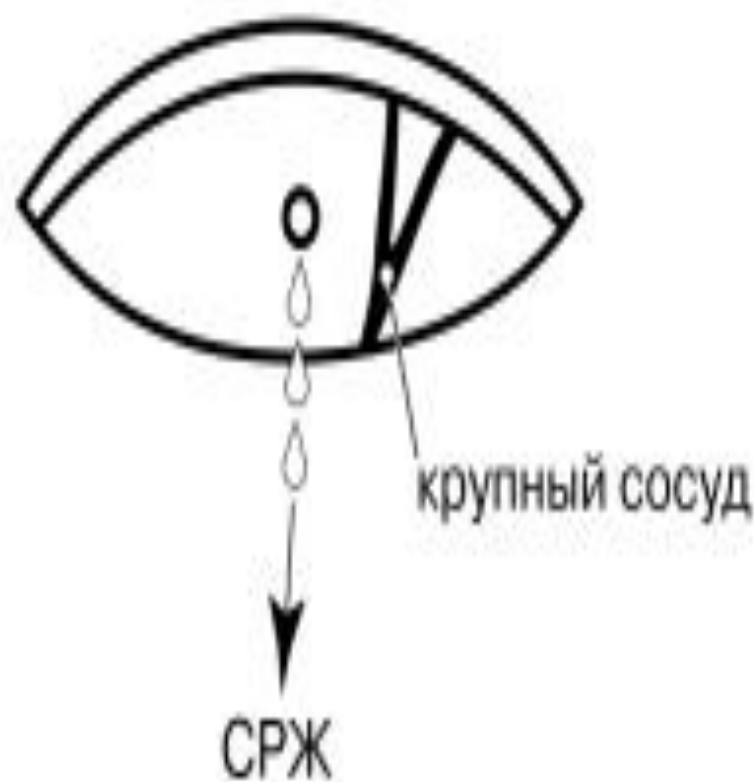

Рис. 4.12. Склеротомия для удаления субретинальной жидкости

- После проведения коагуляции на склере в зоне разрыва накладываются матрасные швы мерсиленом 4-0. Шов проводится на три четверти толщины склеры concentрично лимбу. Количество матрасных швов зависит от величины пломбы. Размер пломбы, ее диаметр и длина выбираются в зависимости от величины разрыва или отрыва. При небольших пломбах, занимающих до 1/2 квадранта, бывает достаточно наложения двух швов (рис. 4.7). При пломбах большей величины требуется наложение трех, четырех и более швов. В случае необходимости пломба проводится под прямой мышцей

При секторальном вдавнении большей протяженности необходимо выпустить субретинальную жидкость. Важным моментом является выбор места для пункции субретинального пространства. Обычно пункцию делают в области наибольшей высоты отслоенной сетчатки. Дренаж нельзя делать вблизи вортикозных вен. Следует помнить, что в сосудистой оболочке вортикозная вена начинается ампулой, ранение которой может вызвать тяжелое кровотечение. Выпускание СРЖ в горизонтальных меридианах связано с риском повреждения задних длинных цилиарных артерий и нервов. После того как выбрано безопасное место для пункции, одноразовым лезвием производится сквозная склеротомия длиной 1,5-2 мм. Разрез тупо расширяют так, чтобы при большом увеличении операционного микроскопа можно было видеть сосудистую оболочку. Под значительным (16-20-кратным) увеличением крупные сосуды хориоидеи видны, и прокол можно сделать, не повреждая их. Если же это сделать трудно, разрез склеры необходимо продлить, чтобы выйти на зону, где нет крупных сосудов



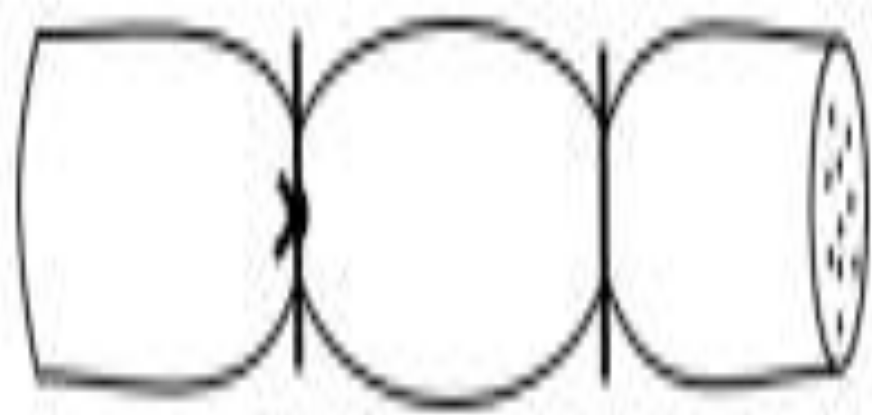


Рис. 4.19. Матрасный шов затянут слишком туго

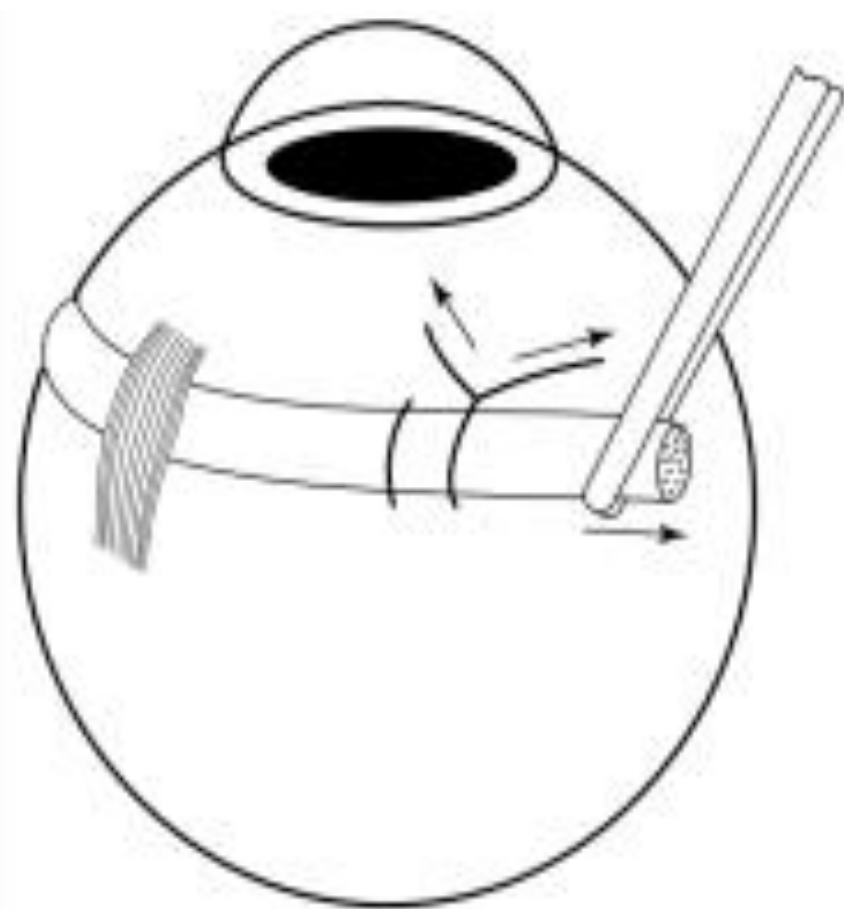

Рис. 4.20. Натяжение пломбы в момент завязывания шва

- Для выделения прямых мышц и обнажения склеры проводится лимбальная перитомия конъюнктивы с двумя послабляющими разрезами длиной 8 мм в косых меридианах. Конъюнктура и тенонова капсула отсепаровываются и сдвигаются назад, освобождаются все четыре прямые мышцы. Под прямыми мышцами проводятся швы-держалки, которые позволяют ротировать глазное яблоко в нужном направлении, а также фиксировать его. Локализацию проекции разрывов на склере проводят под офтальмоскопическим контролем. В соответствии с нанесенными на склере отметками в зоне разрывов нужно сделать криокоагуляцию. Состояние коагулятов следует контролировать с помощью непрямой бинокулярной офтальмоскопии. Коагуляты проявляются на сетчатке в виде легкого побеления. Они должны надежно окружать разрыв со всех сторон. Если разрывы расположены вблизи от зубчатой линии, целесообразно проведение отграничивающей коагуляции в виде дуги, охватывающей разрыв или разрывы сзади (рис. 4.9). Коагуляты не должны быть очень слабыми. При недостаточной коагуляции хориоретинальная адгезия может оказаться неэффективной. С другой стороны, чрезмерная коагуляция приводит к атрофии сосудистой оболочки и сетчатки и усилению витреальных тракций.