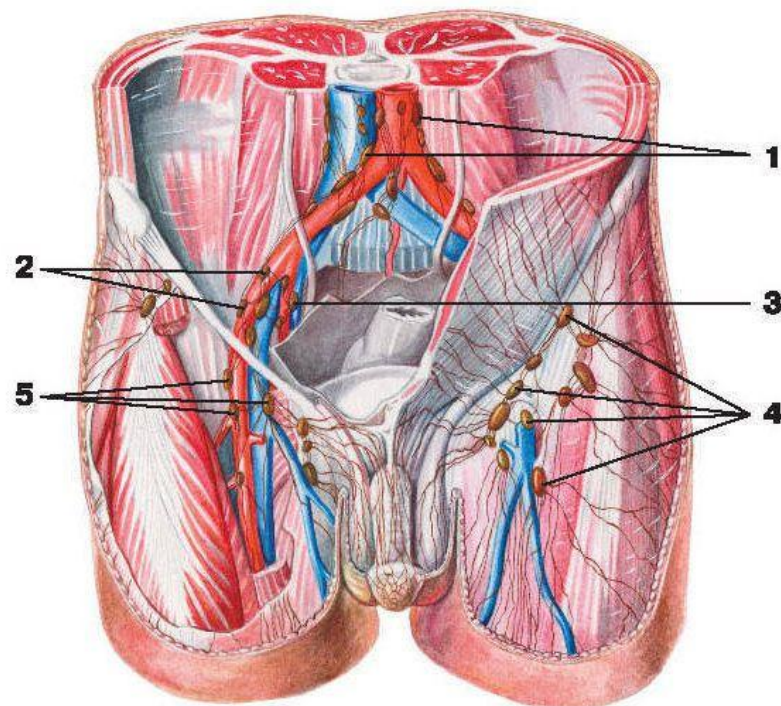


Қантамырлары: Шап үшбұрышы аймағында: тері асты май шелінде төменнен жоғарыға қарай — *a. epigastrica superficialis*, оның ішкі жағында — *a. pudenda externa*, сырт жағында — *a. circumflexa ilium superficialis* жатады. Артерияға аттас веналар өзара көп үш- тасулар жасайды. Бұл аймақтың лимфа тамырлары, түйіндерге шап баиламының астымен өтеді (*lymphonodi inguinale*).



Лимфатические сосуды и узлы таза:

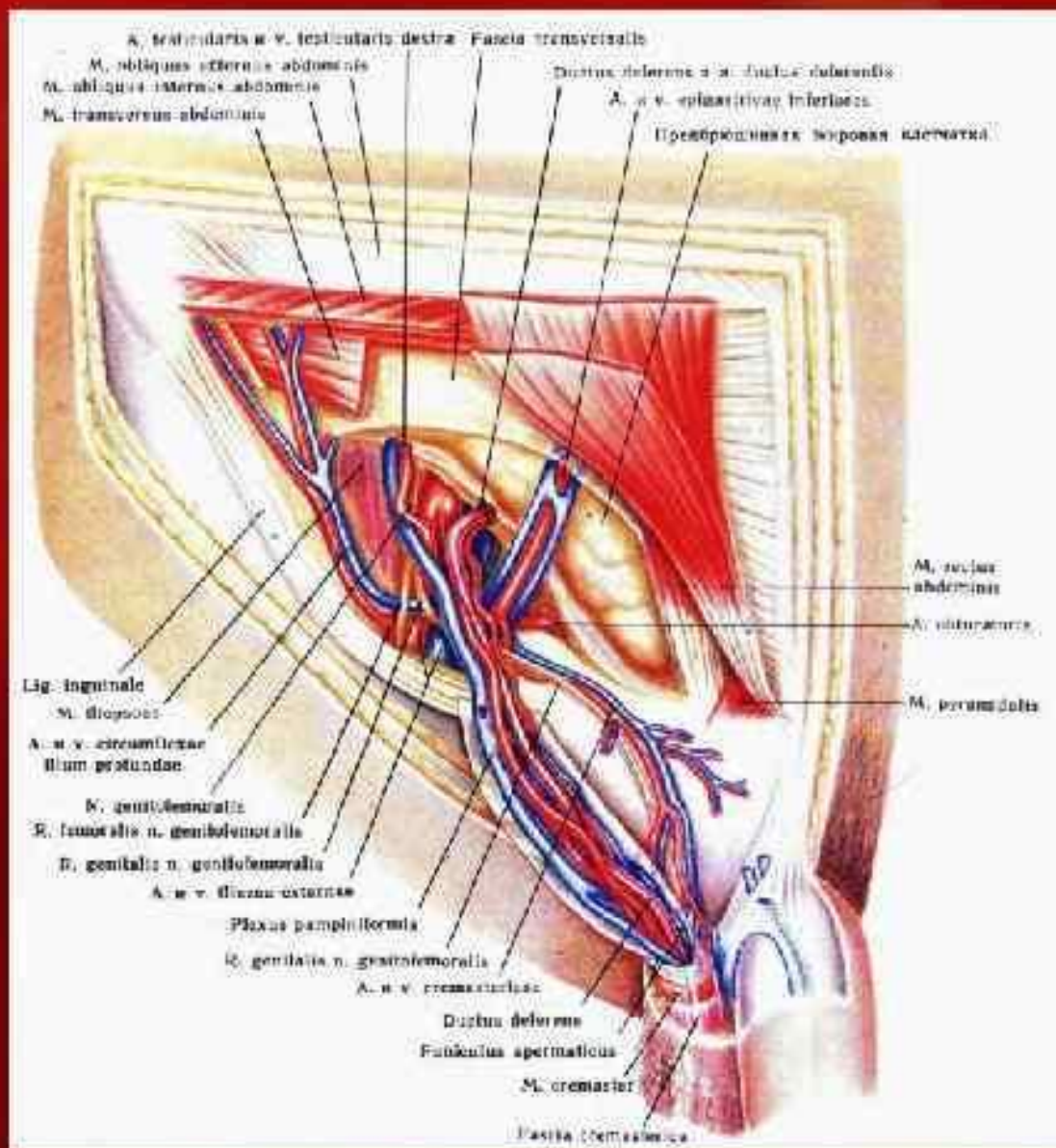
- 1 — поясничные лимфатические узлы; 2 — наружные подвздошные лимфатические узлы;
3 — внутренние подвздошные лимфатические узлы;
4 — поверхностные паховые лимфатические узлы; 5 — глубокие паховые лимфатические узлы.

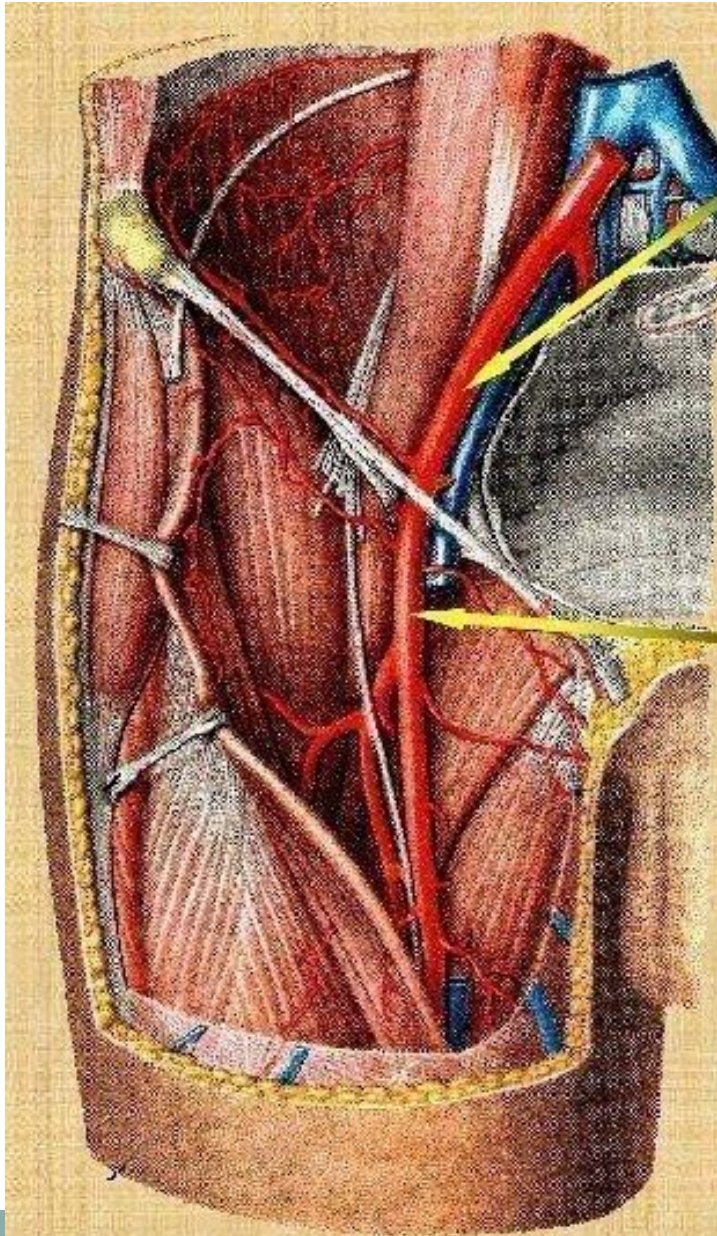
Сосуды и нервы
предбрюшинной
клетчатка паховой
области.

Элементы
семенного
канатика.

Вид справа и
спереди (3/5).

По Ю.Л.Золотко

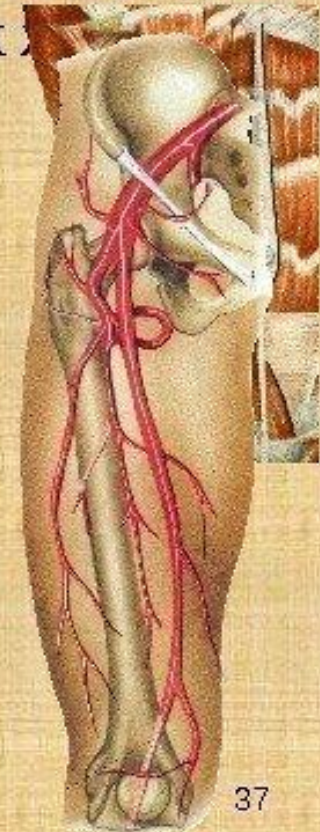



Наружная подвздошная артерия

кровооснабжает мышц передней
и боковой стенок

Кзади от паховой
связки артерия
выходит из
полости таза и
далее называется
бедренная артерия



Нервтер: Шап аймағынан екі нерв өтеді: п. iliohypogastrics және п. ilioinguinalis. Біріншісі іштің алдыңғы қабырғасында spina iliaca anterior, superior-дан, бір көлденең саусақ еніндей жоғары орналасады, содан ол mm. obliquus abdominis interna және m. transversus арасымен қиғаш, төмен және алға жүреді, мұнда п. ilioinguinalis- пен байланыстар түзейді. Соңғысы, одан төмен және параллель шап байламасының үстінде жатады және тері астына, шап өзегінің сыртқы тесігі арқылы шығады.