Новгородский Государственный Университет имени Ярослава Мудрого

Институт Медицинского Образования

Кафедра внутренних болезней

УЛЬТРАЗВУКОВОЕ ИССЛЕДОВАНИЕ ЩИТОВИДНОЙ ЖЕЛЕЗЫ

Швецова Р.С.

Кандидат медицинских наук

НОРМАЛЬНАЯ АНАТОМИЯ ЩИТОВИДНОЙ ЖЕЛЕЗЫ

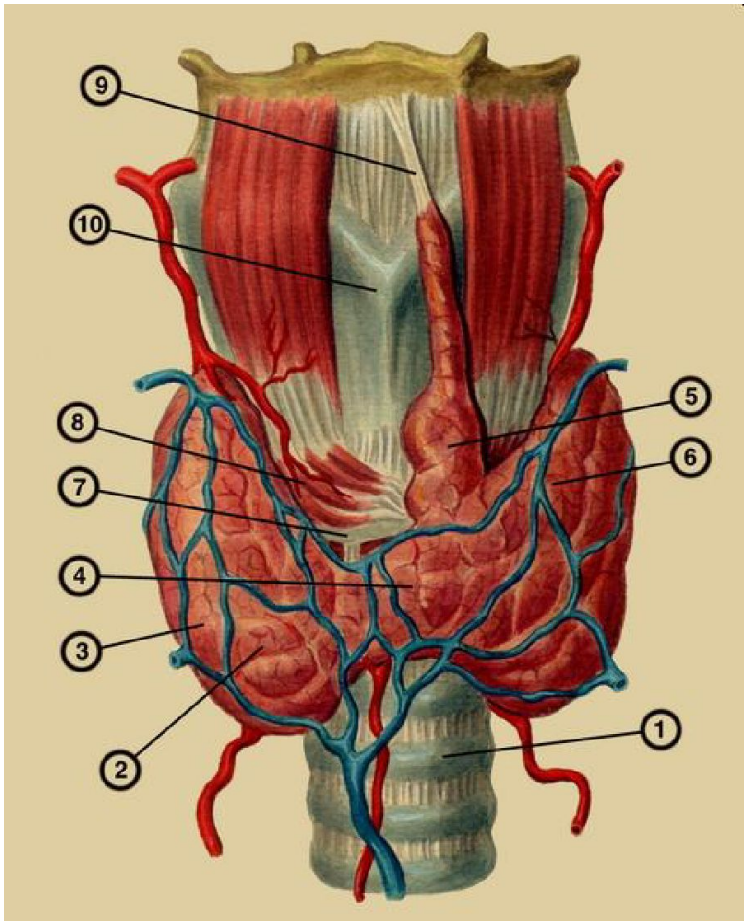

- •1) трахея; 2) правая доля щитовидной железы; 3) долька; 4) перешеек;
- •5) пирамидальная доля;
- •6) подвешивающая связка;
- •7) перстневидный хрящ;
- •8) перстне-щитовидная мышца;
- •9) средняя перстне-щитовидная связка;
- •10) щитовидный хрящ.

ТОПОГРАФИЯ И ПОПЕРЕЧНОЕ СКАНИРОВАНИЕ ДАТЧИКОМ 7.5 МГЦ

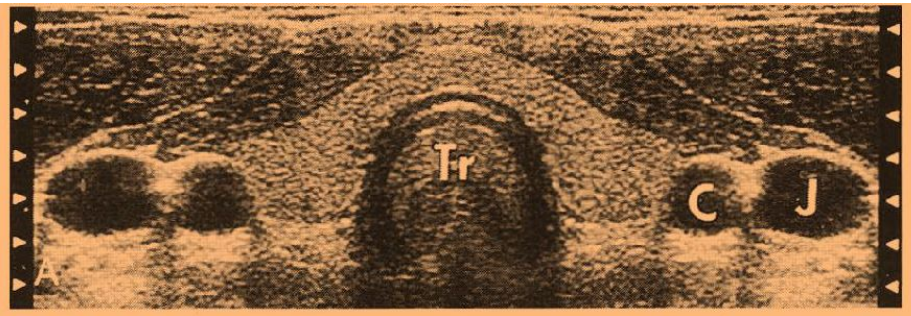

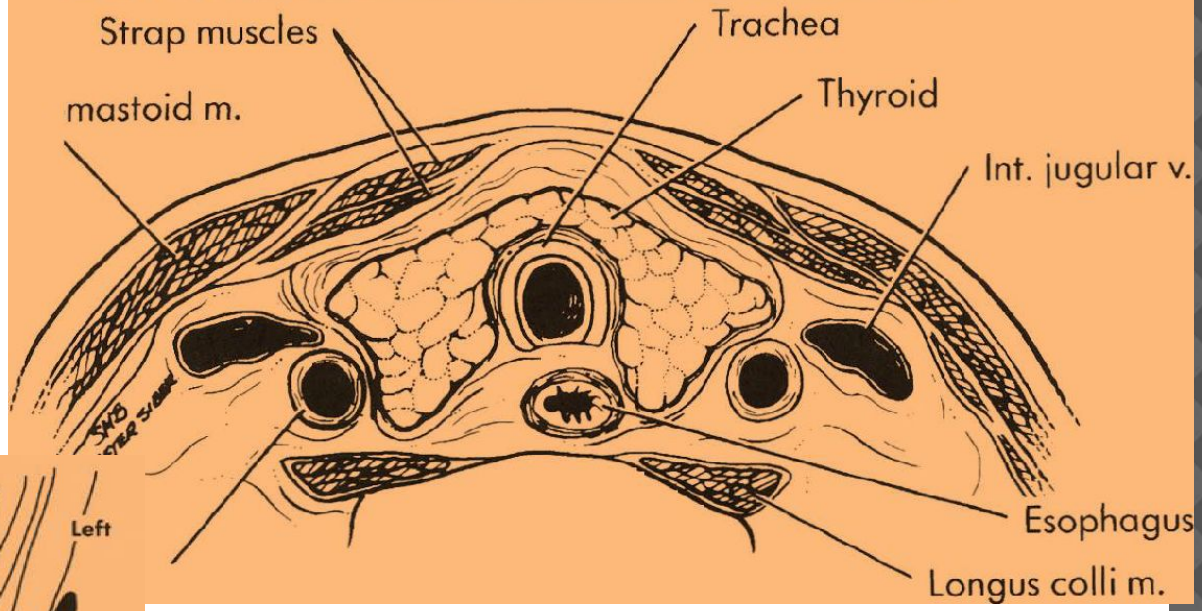

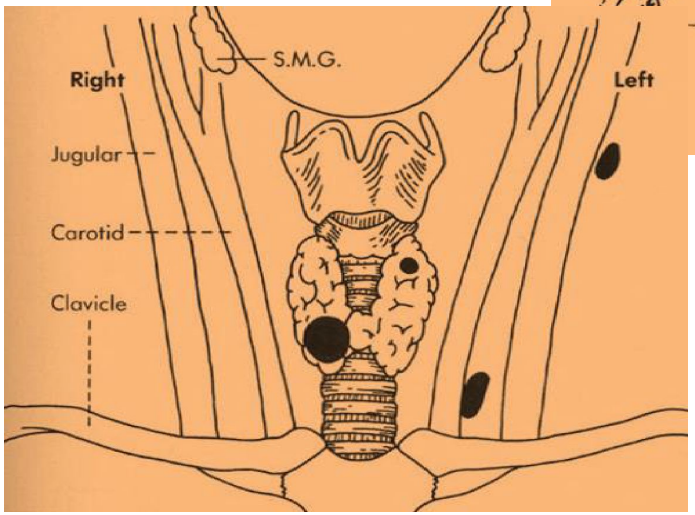

МЕТОДИКА УЛЬТРАЗВУКОВОГО ИССЛЕДОВАНИЯ ЩИТОВИДНОЙ ЖЕЛЕЗЫ

Линейный датчик 7.5-13 МГц, конвексный для измерений при больших размерах

- •В ходе частота меняется для получения оптимального изображения
- •Минимальное давление (избегать расплющивания долей, что искажает результат).
- •Измеряются максимальные линейные размеры, с дальнейшим расчетом объема
- •Оптимально косо-вертикальное положение датчика, параллельно наружному краю грудино-ключично-сосцевидной мышцы.
- •В норме эхогеность ЩЖ выше эхогенности окружающих мышц (с возрастом снижается)
- •Нормальная эхоструктура – равномерное распределение одинаковых по размеру и расположению эхосигналов («зерен»

.

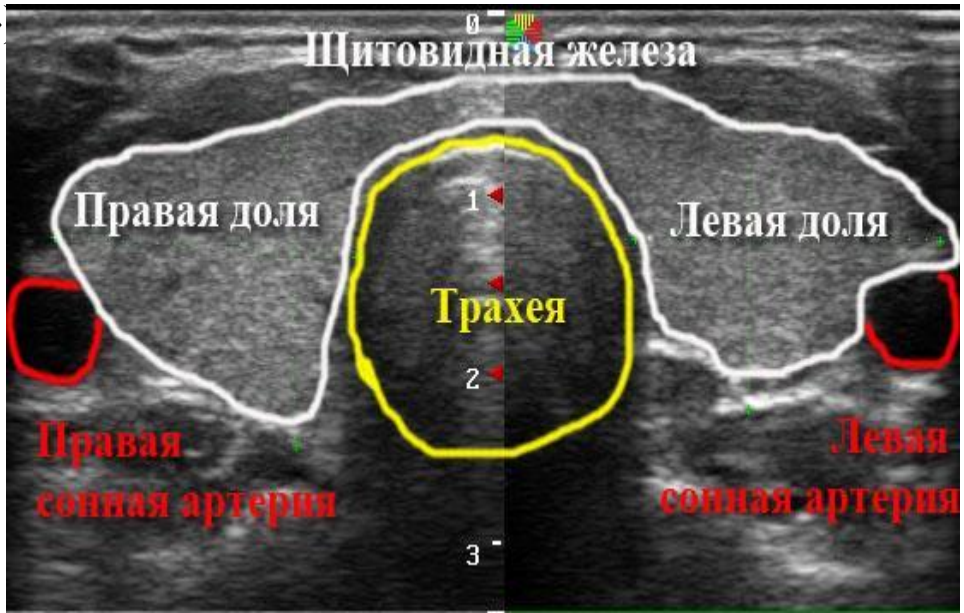

РАЗМЕРЫ ЩИТОВИДОНОЙ ЖЕЛЕЗЫ

- Ширина: 13-18 мм; Толщина: 16-18 мм; Длина: 40-60 мм;
- •Толщина перешейка 3-5 мм; V = ((Д x Т x Ш) x 0.479) + (Д x Т x Ш) x 0.479))
- •Норматив ВОЗ: у мужчин < 23 см3; у женщин < 18 см3
- •Н.В. Заболотская: у мужчин < 16 см3; у женщин < 14см3
- Увеличение до 30% соответствует I-II, 30-50% - III, > 50% - IV и > степени клинического увеличения

Клинические состояния гипотиреоза и гипертиреоза

- **Первичный гипотиреоз**: патология ЩЖ, ведущая к уменьшению массы железистой ткани и торможению синтеза тироксина и трийодтиронина: аплазия, агенезия, аутоиммунные процессы, дефицит йода и селена; Неправильное лечение гипертериоза; тиреосупрессивное действие лекарств; хирургическое вмешательство; лечение радиоактивным йодом
- •**Вторичный гипотиреоз** («центральный»): выпадение тропной функции гипофиза (снижение продукции ТТГ, и соответственно Т4).
- –Субклинический: высокий уровень ТТГ при нормальном Т4
- –Манифестный первичный: гиперсекреция ТТГ и сниженный уровень Т4
- –Даже небольшое снижение свободного Т4 сопровождается значительным повышением ТТГ (отрицательная обратная связь).
- –Первичный гипотиреоз обычно развивается в исходе АИТ - серологические маркеры (АТ-ТГ: антитела к тиреоглобулину).
- •Часто отдельные симптомы гипотиреоза ошибочно оценивают как самостоятельные заболевания (железодефицитная анемия, дискинезия желчных путей, ожирение, запоры, диспепсия).

- •**Гипертиреоз:** Болезнь Грейвса; Токсический многоузловой зоб; Токсическая аденома; Гиперсекреция ТТГ (аденома гипофиза); Фаза «ранего разрушения фолликулов» при тиреоидитах; реже пузырный занос, струма яичника; функционирующие метастазы рака щитовидной железы

ТИРЕОИДИТ ХАШИМОТО (АУТОИММУННЫЙ ТИРЕОИДИТ)

Чаще встречается у женщин среднего и старшего возраста

Клинический диагноз серологический

Предварительный диагноз: тонкоигольная биопсия с цитологией

УЛЬТРАЗВУКОВЫЕ ПРИЗНАКИ ТИРЕОИДИТА ХАШИМОТО (АУТОИМУННЫЙ ТИРЕОИДИТ).

На начальных этапах заболевания эхокартина щитовидной железы может не отличаться от нормальной.

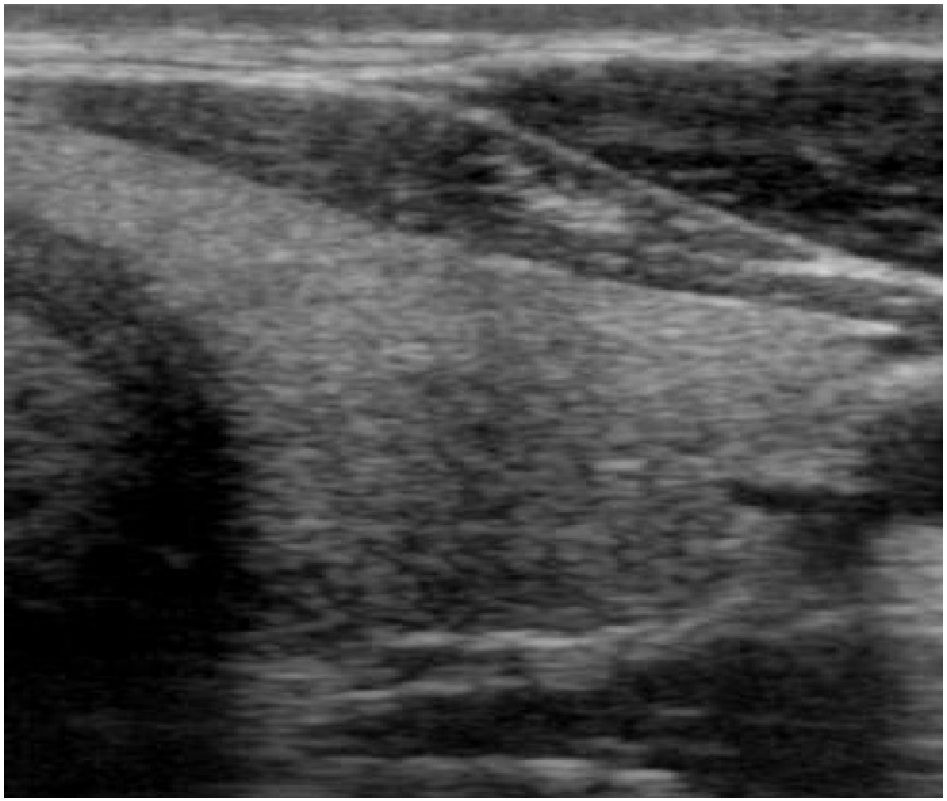

В «активную» фазу

Железа диффузно увеличена, бугристая

Множественные гипоэхогенные зоны без четких контуров и границ, разделенные неровными гиперэхогеными перегородками различной толщины

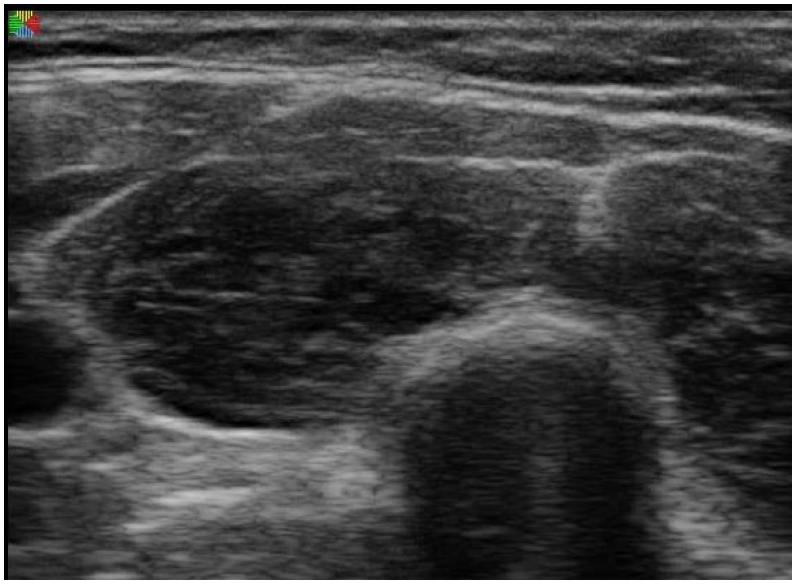

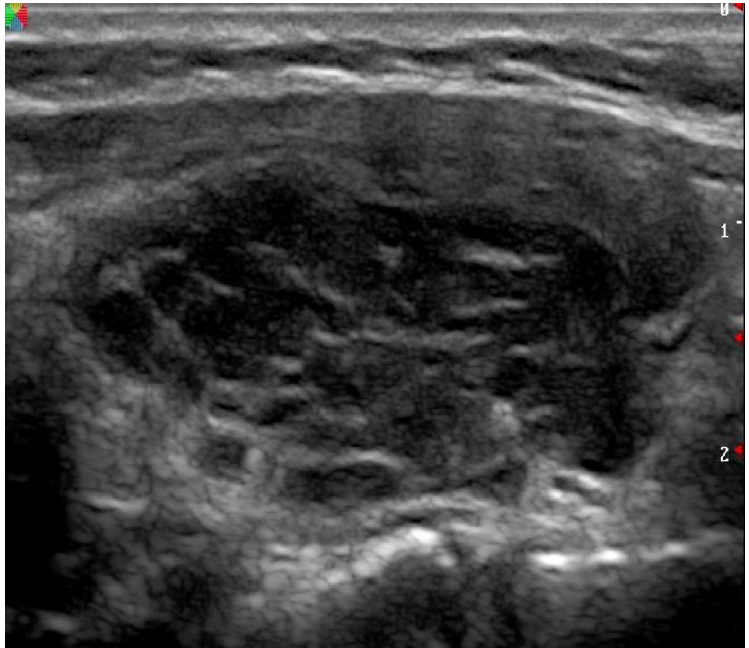

Допплерография в «активную» фазу аутоиммунного тиреодита: гиперваскуляризация.

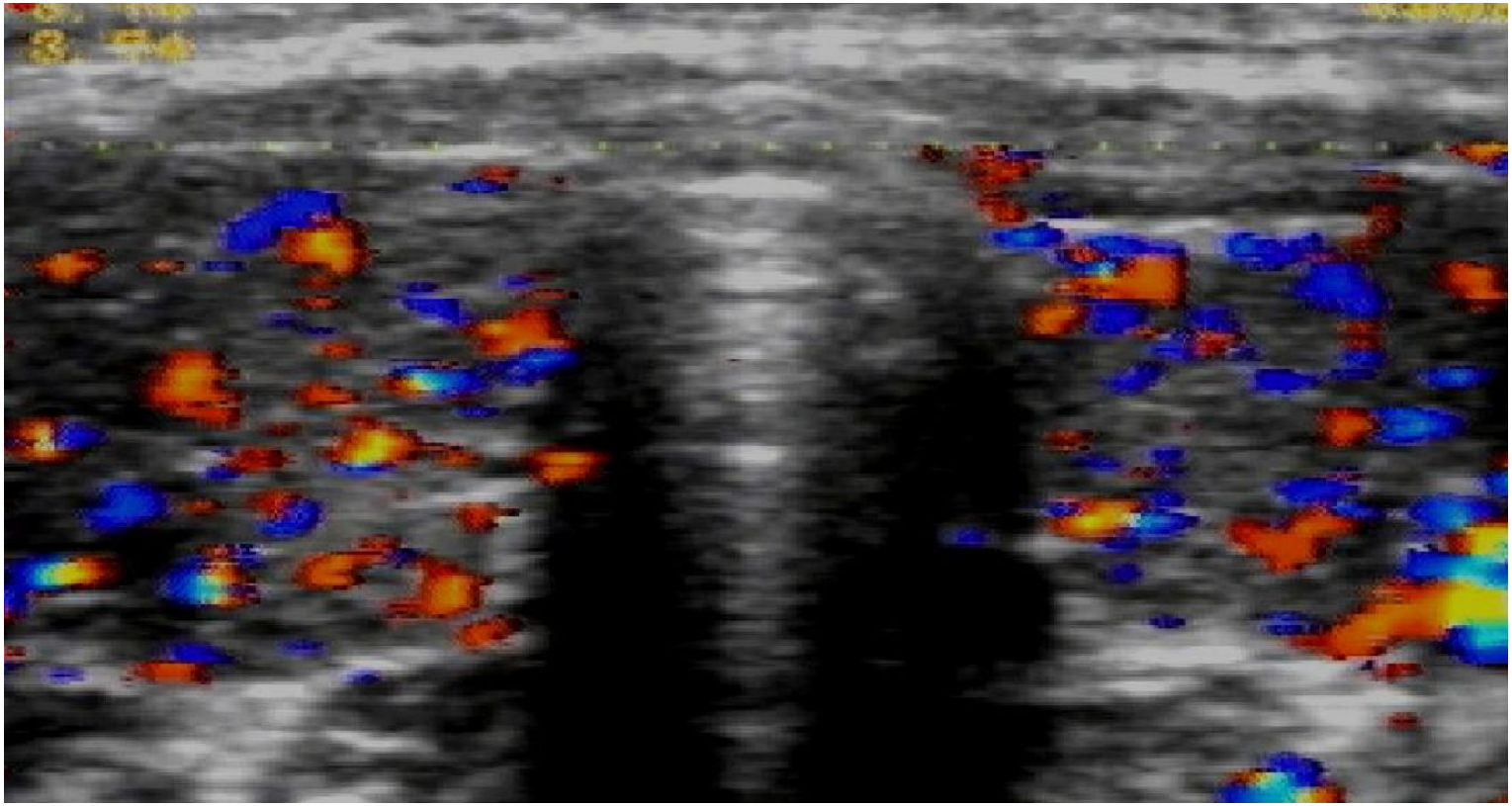

На конечной стадии железа уменьшена, сниженной эхогенности и звукопроводимости.

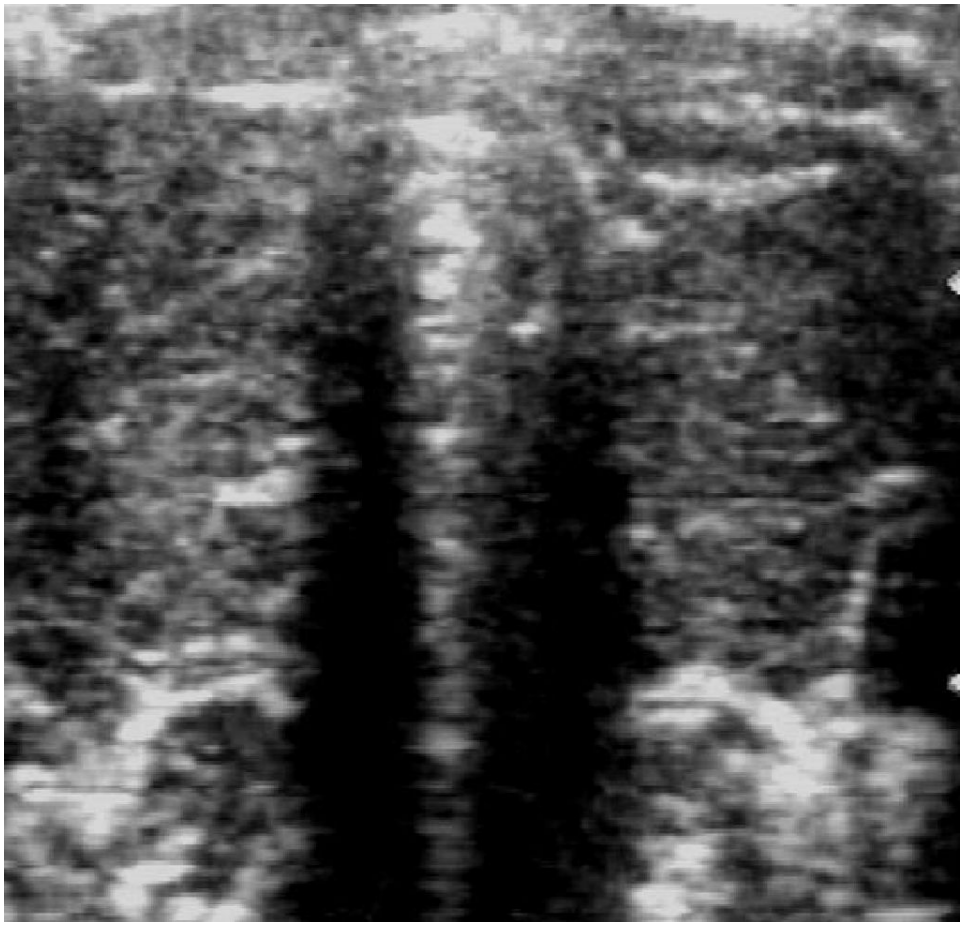

На стадии гипотиреоза характерна гиповаскуляризация железы, вплоть до отсутствия цветовых сигналов

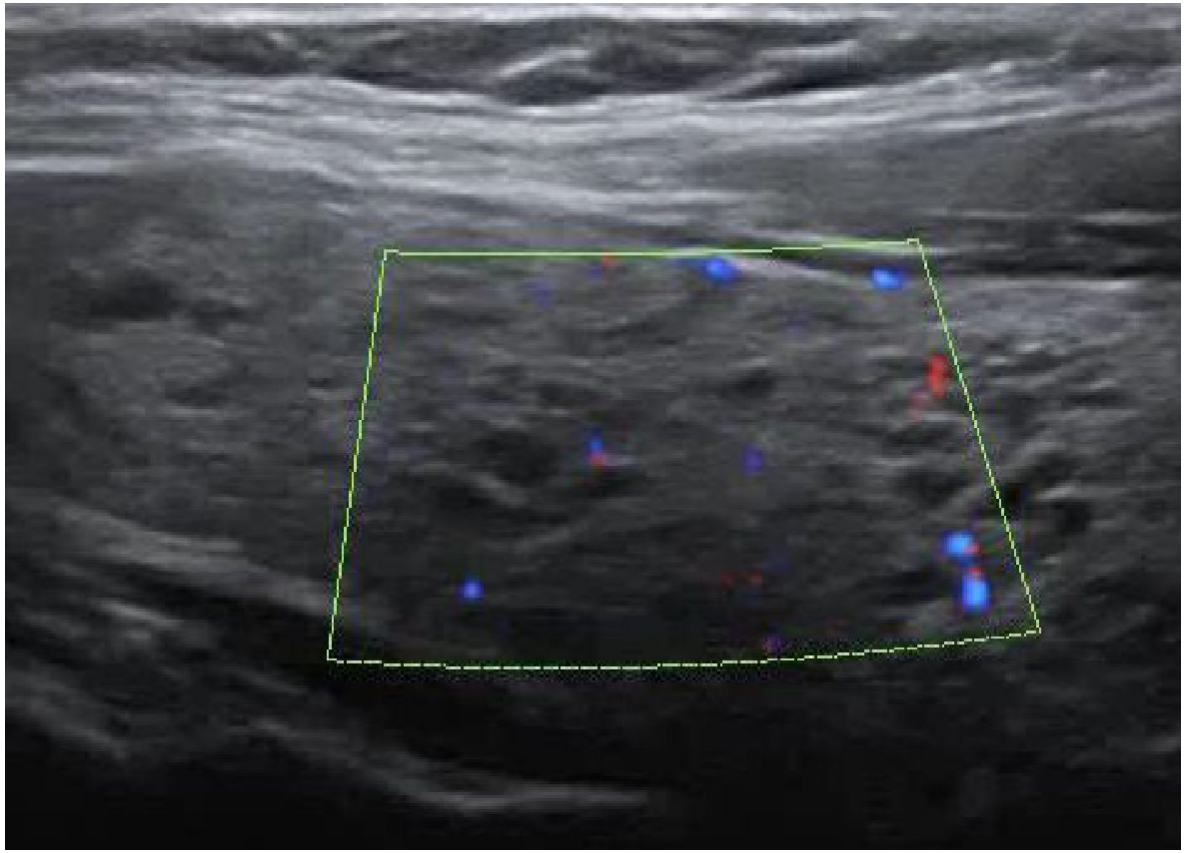

АИТ ПОСЛЕ ЛЕЧЕНИЯ

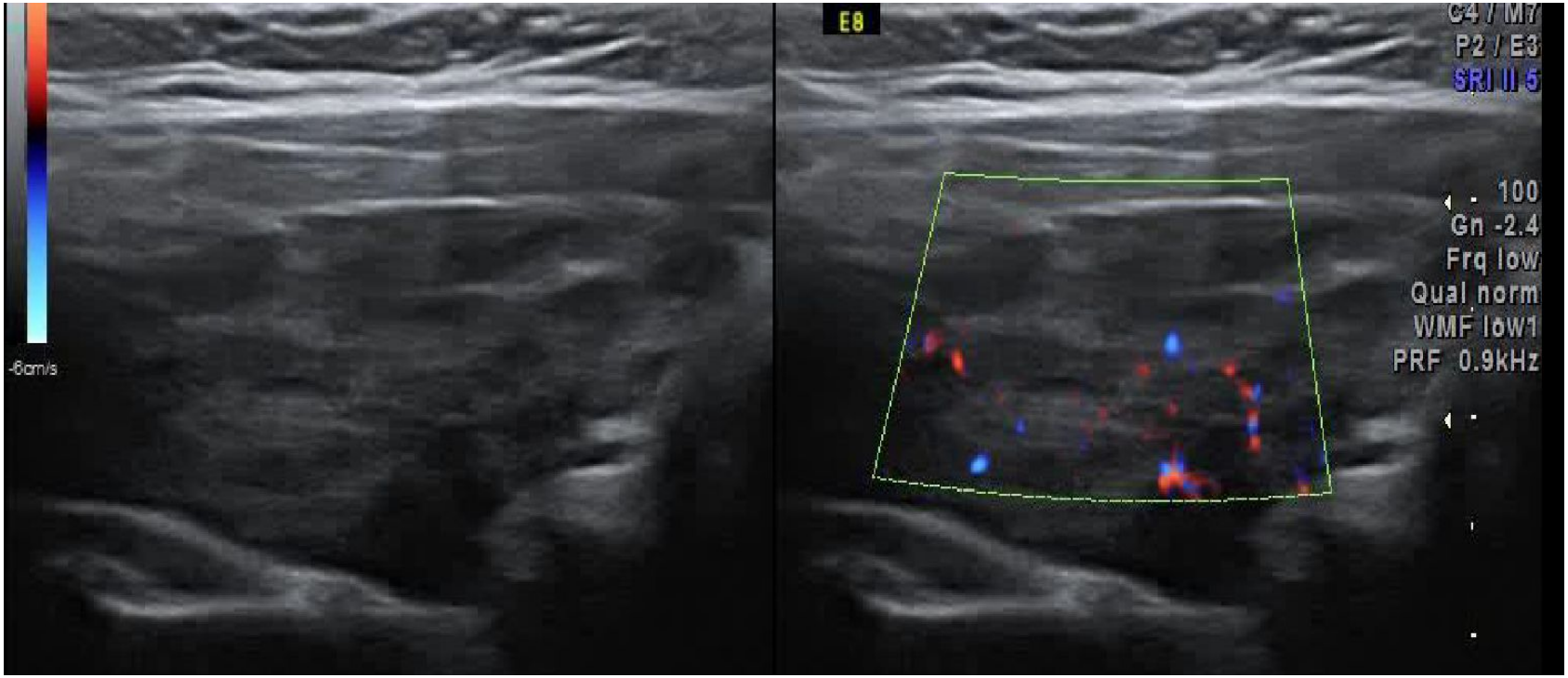

СУБКЛИНИЧЕСКАЯ ФОРМА АИТ

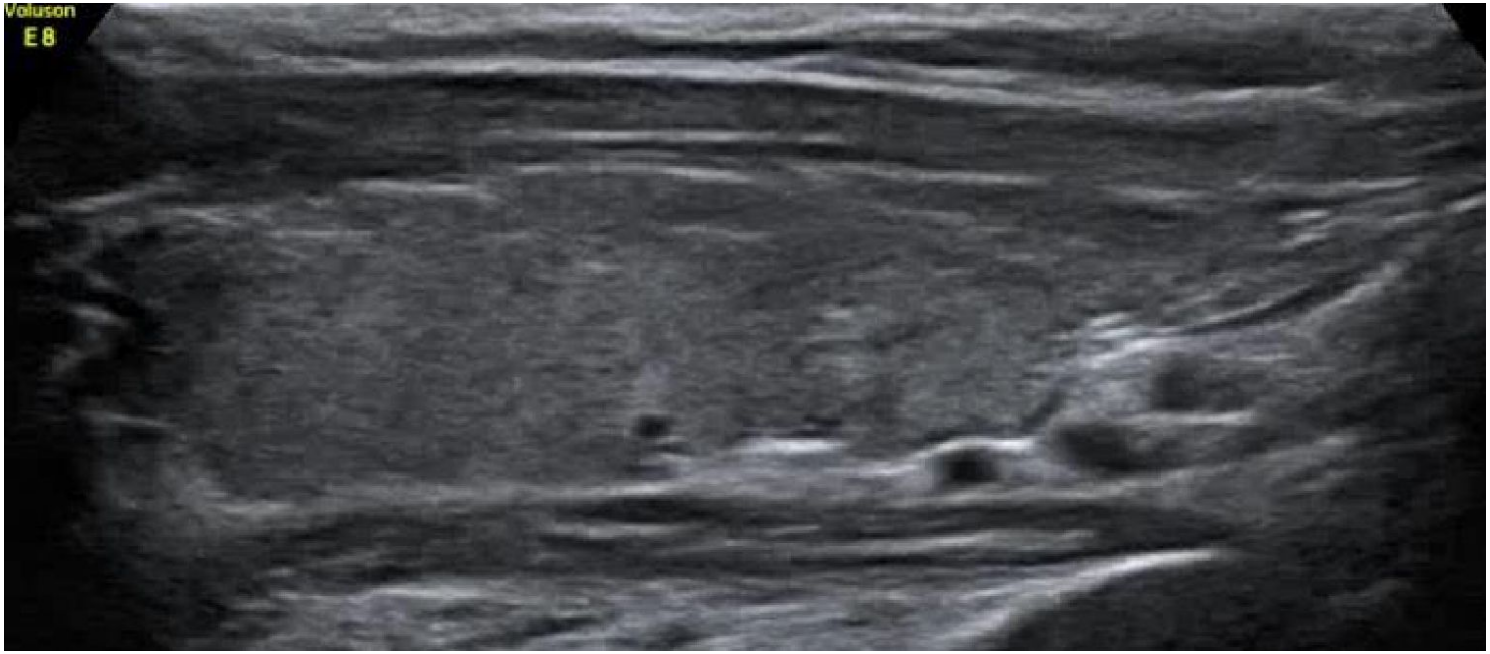

УЛЬТРАЗВУКОВОЕ ИССЛЕДОВАНИЕ ПРИ РЕДКО ВСТРЕЧАЮЩИХСЯ ТИРЕОИДИТАХ

ОСТРЫЙ ИНФЕКЦИОННЫЙ ТИРЕОИДИТ:

гематогенное инфицирование после тонзиллита, синусита, пневмонии и пр.: определяется воспалительный гипоэхогенный инфильтрат в паренхиме железы. Васкуляризация зависит от стадии воспаления: от воспалительной гиперемии до аваскулярности при некрозе и абсцедировании.

ПОДОСТРЫЙ ТИРЕОДИТ (ДЕ КЕРВЕНА):

- В патогенезе играют роль вирусы и аутоиммунные процессы, с ткани железы образуются гранулемы. Подострый тиреодит имеет четко выраженную стадийность.
- **Начальная стадия 4-8 недель**: боли в области щитовидной железы, болезненность железы при пальпации, симптомы гипотериоза (потливость, жар, учащенный пульс, раздражительность). Затем **эутиреодная** и **гипотериодная** стадии.
- При эхографии определяется гипоэхогенный гиповаскулярный узел без четких контуров, который может бесследно исчезнуть после эффективного лечения.

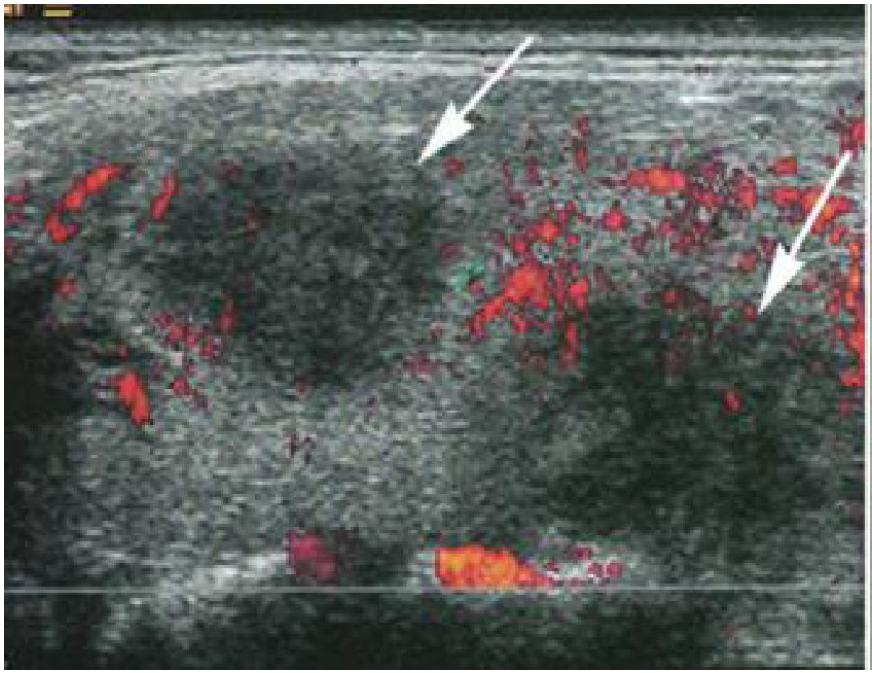

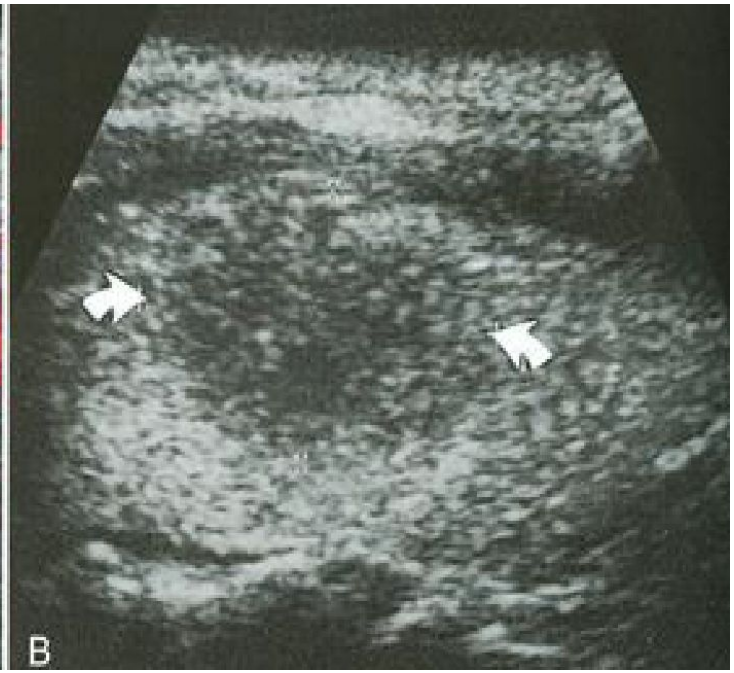

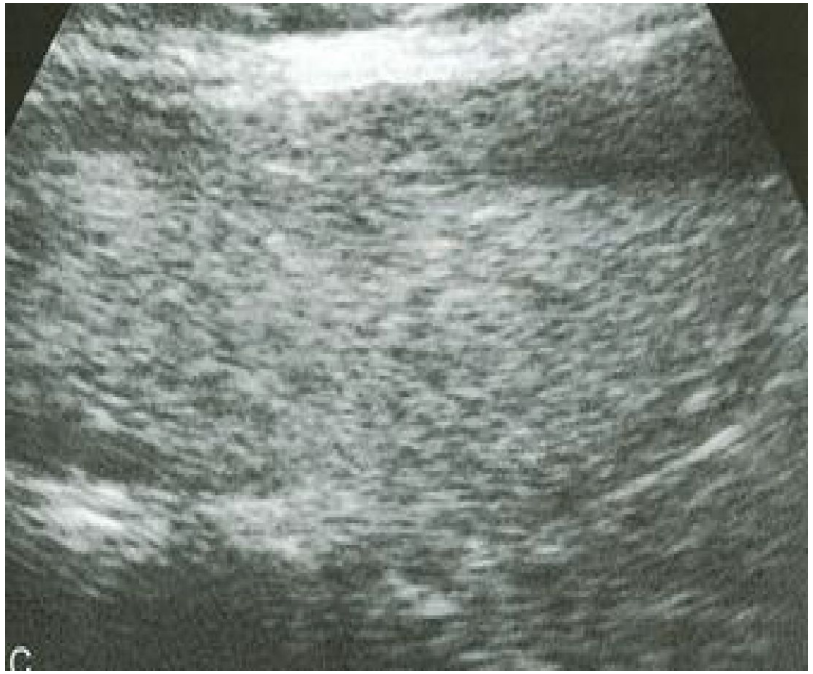

A)Гипоэхогенный гиповаскулярный узел. Диагноз подтвержден ТИБ
B)Схожий случай у другого больного
C)Через 1 месяц после лечения эхокартина железы практически нормальная

ФИБРОЗНО-ИНВАЗИВНЫЙ ТИРЕОИДИТ (ЗОБ РИДЕЛЯ)

Формируются узлы (как при узловом зобе), вокруг которых развивается мощная фиброзная ткань, распространяющаяся на мышцы, пищевод, трахею, постепенно стенозируя их. При ультразвуковом исследовании может определяться диффузный гипоэхогенный процесс в доле железы, окутывающий общую сонную артерию.

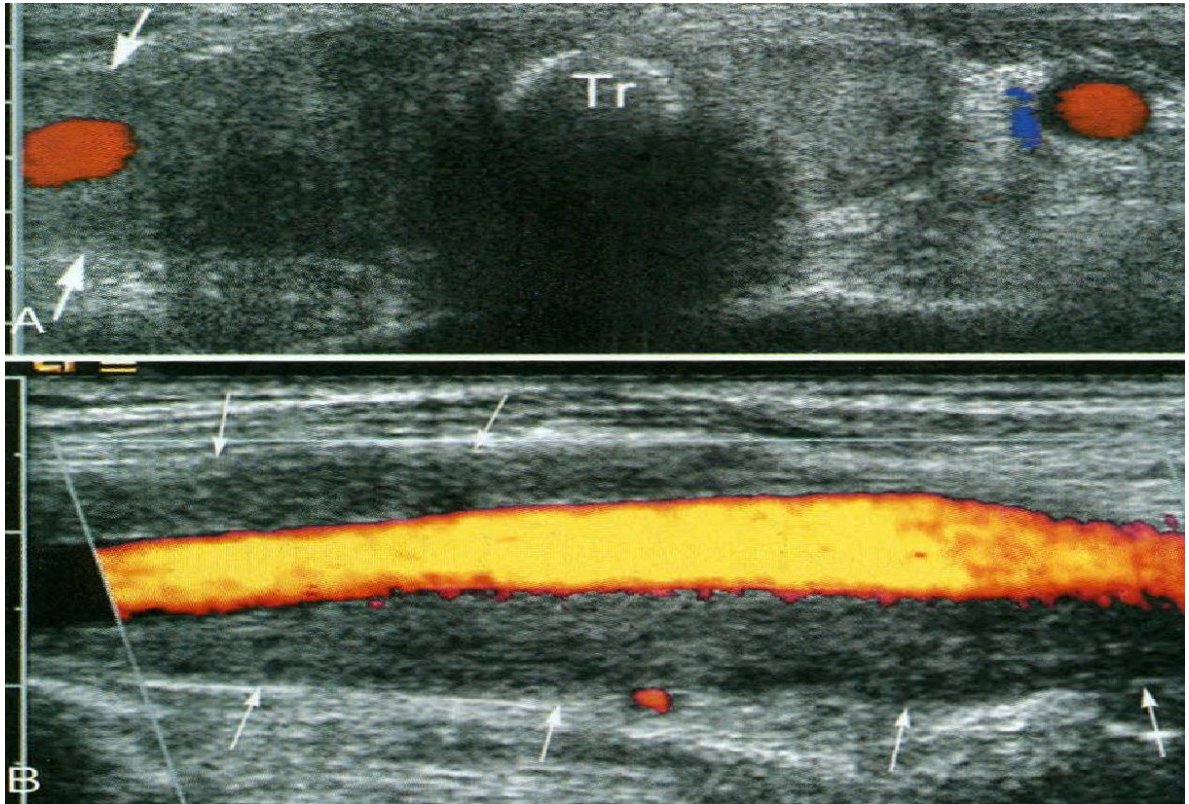

Диффузный гипоэхогенный процесс в правой доле ШЖ, окутывающий правую общую сонную артерию

БОЛЕЗНЬ ГРЕЙВСА (ДИФФУЗНЫЙ ТОКСИЧЕСКИЙ ЗОБ, БАЗЕДОВА БОЛЕЗНЬ)

Основным синдромом является тиреотоксикоз (триада Карла Базедова: зоб, тахикардия, экзофтальм) клиника стойкой патологической гиперсекреции гормонов щитовидной железы). В основе патогенеза лежит выработка стимулирующих аутоантител к рецепторам ТТГ. Чаще бывает у женщин молодого и среднего возраста.

Варианты описания: «диффузно неоднородная эхоструктура», «эхокартина диффузного увеличения и диффузных изменений щитовидной железы»

Синонимы: Диффузный токсический зоб, Болезнь Грейвса, Базедова болезнь, болезнь Перри, болезнь Флаяни

Ультразвуковое изображение болезни Грейвса:

- Диффузное увеличение железы
- Неровные контуры
- Общая эхогенность понижена
- Крупнозернистая эхоструктура, нередко в виде беспорядочно чередующихся участков пониженной и повышенной эхогенности

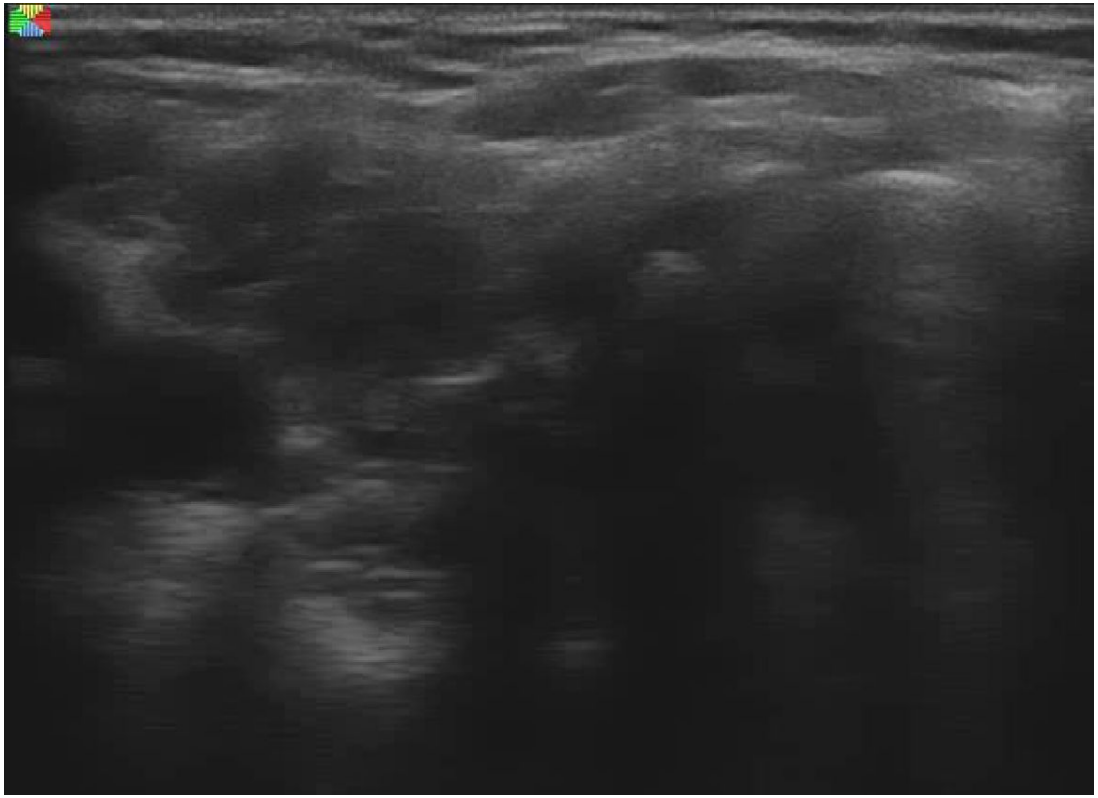

«THYROID INFERNO»

Выраженная диффузная гиперваскуляризация

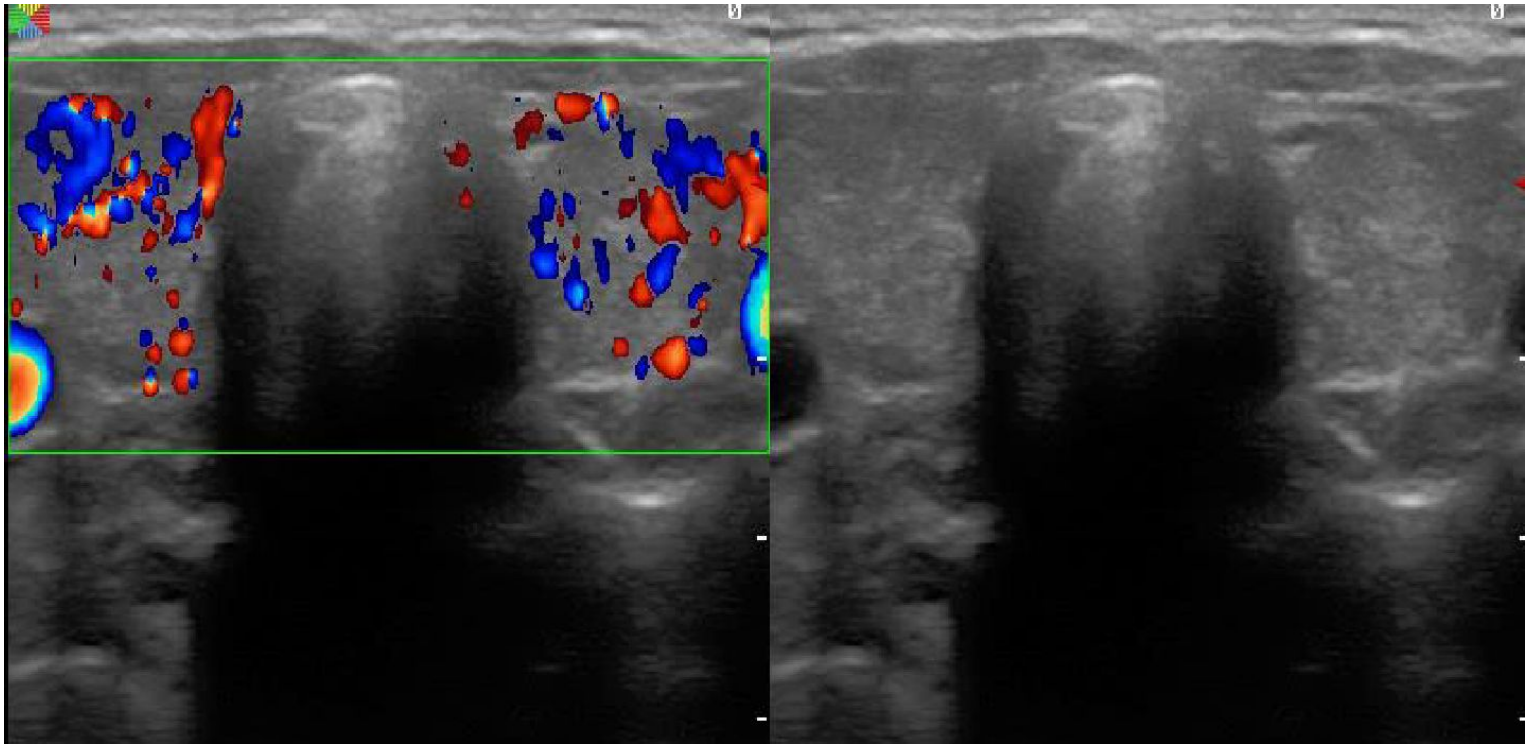

УЗЛОВОЙ ЗОБ

Синонимы: Узловой коллоидный зоб (узловая гиперплазия, узловой зоб)

Типичные изоэхогенные образования, соответствующие эхогенности и эхоструктуре нормальной тиреоидной ткани, при этом для них характерны:

- Гипоэхогенный периферический ободок
- При длительном существовании узлов по периферии откладываются кальцинаты (от единичных включений до «скорлупы»)
- С увеличением размера эхогенность узла повышается, эхоструктура становится более неоднородной, с эхонегативными (жидкость) и гиперэхогенными (фиброз) участками

УЗЛОВОЙ ЗОБ

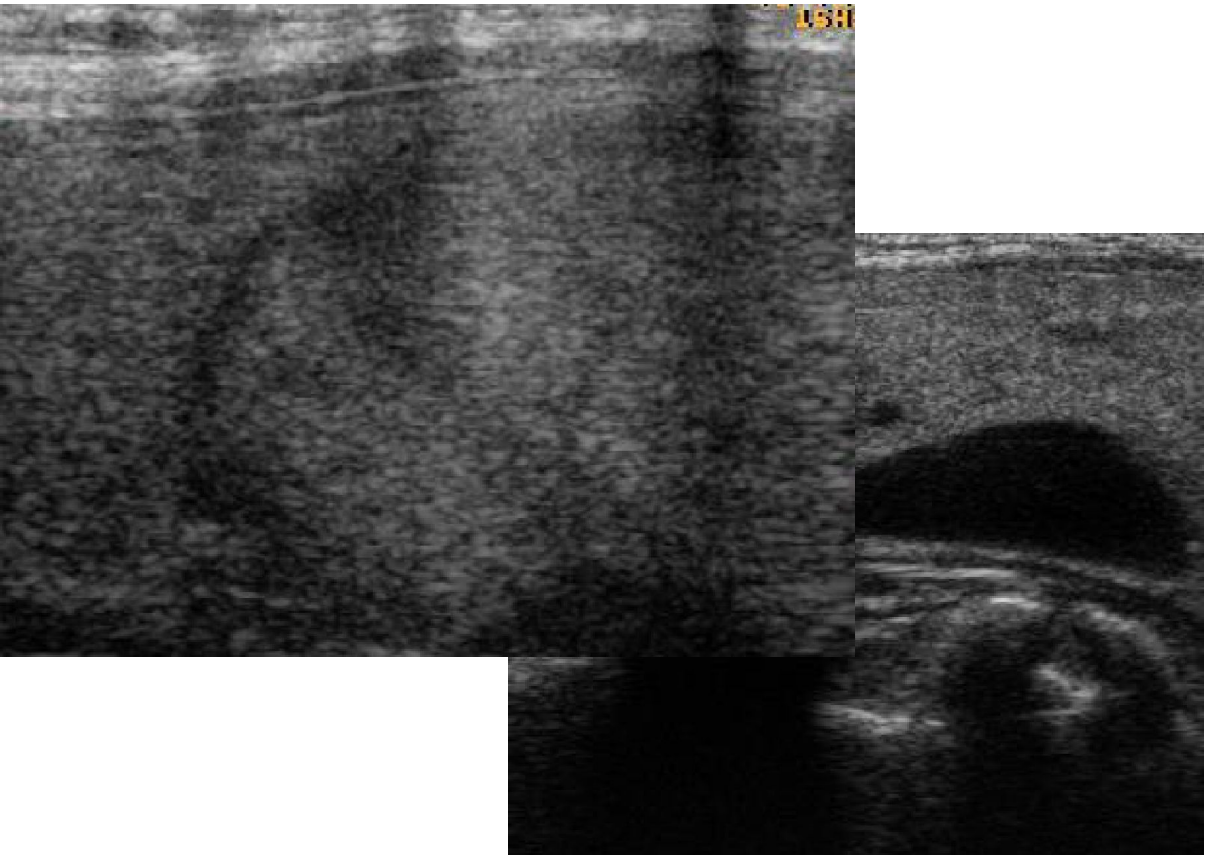

СМЕШАННЫЙ ЗОБ

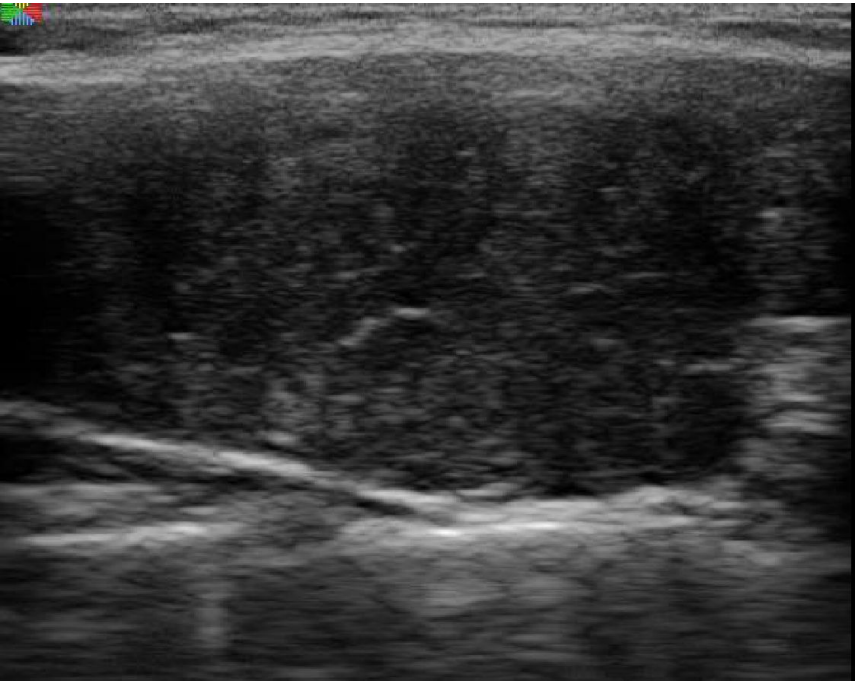

Картина диффузных изменений в сочетании с узлами различной степени дегенерации – склероз, кистозные изменения, обызвествление

КОЛЛОИДНЫЕ КИСТЫ

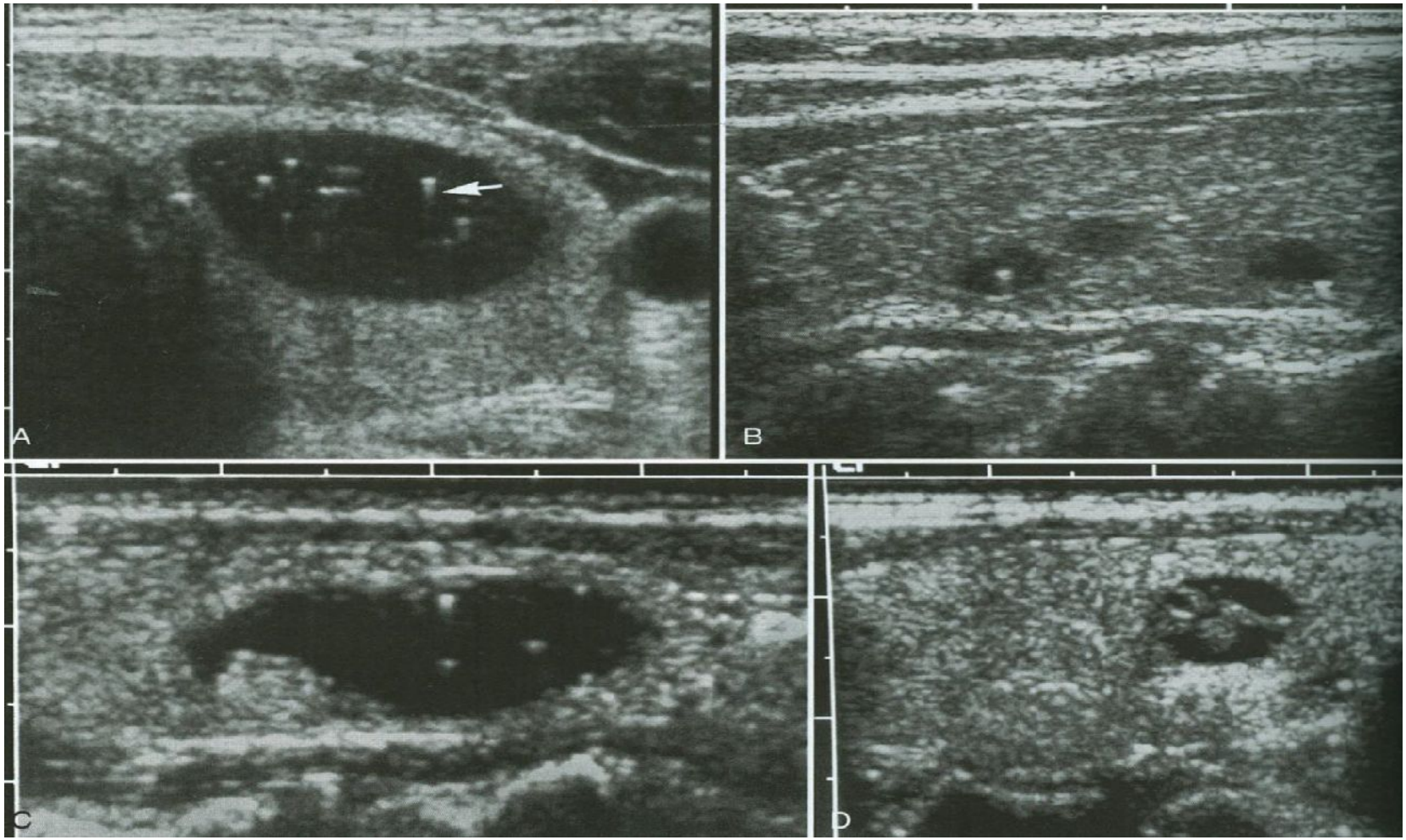

При густом секрете (коллоиде) частый артефакт - «хвост кометы», не следует принимать его за плотное включение

•Эхопризнак «взвеси» не всегда говорит о вязкости содержимого и наоборот

КОЛЛОИДНЫЕ КИСТЫ

Морфология: расширенные фолликулы, кистозная дегенерация или геморрагический секрет в аденоме или узловой гиперплазии, инволюция паренхимы

ОБЫЗВЕСТВЛЕННЫЕ УЗЛЫ

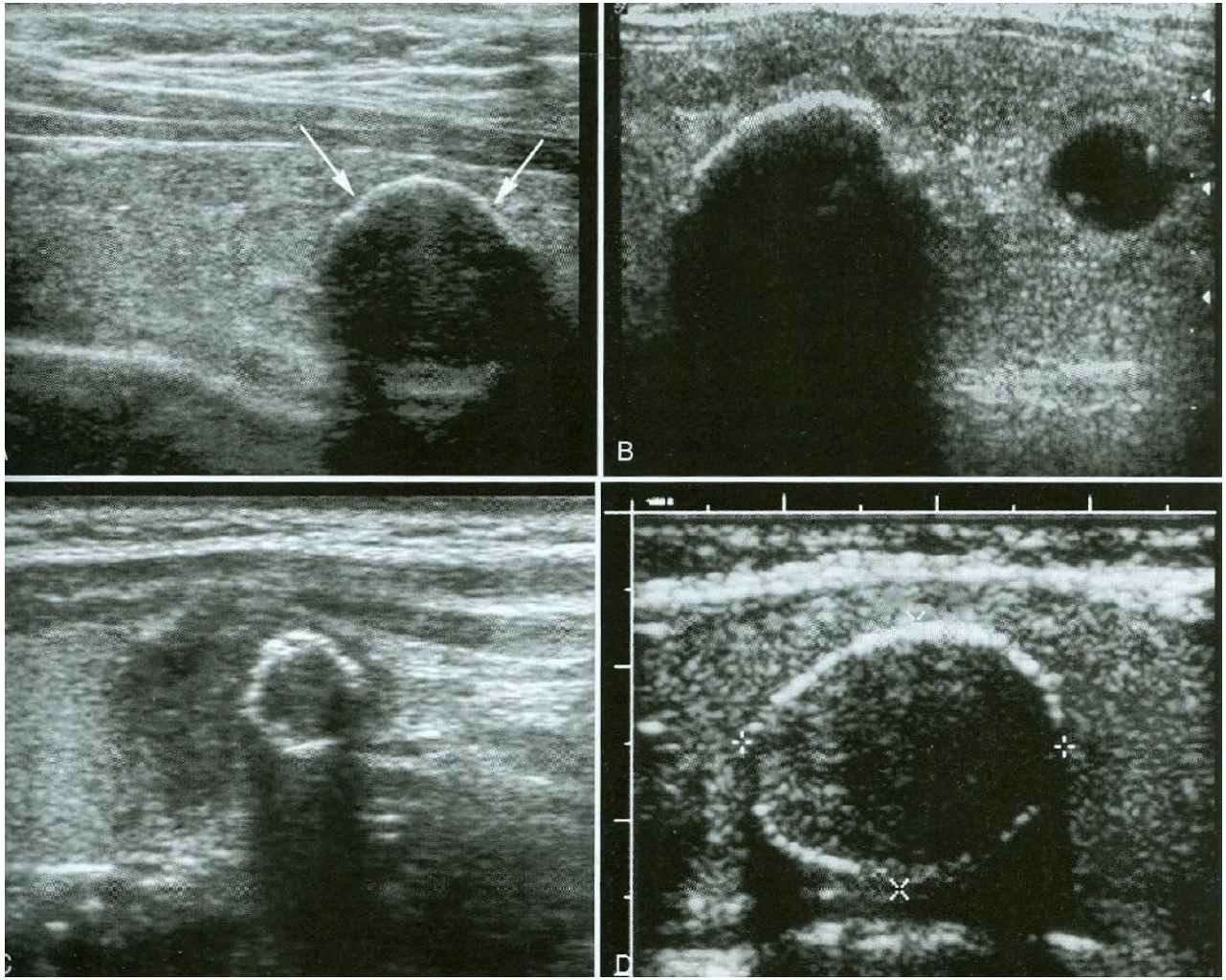

АДЕНОМА ЩИТОВИДНОЙ ЖЕЛЕЗЫ

Доброкачественная опухоль: сдавливает (без инвазии) окружающие ткани, что приводит к образованию фиброзной капсулы. Может наблюдаться на фоне диффузных изменений: АИТ, ДТЗ.

АДЕНОМА ЩИТОВИДНОЙ ЖЕЛЕЗЫ

Эхогенность варьирует: гипер-, изо-, гипоэхогенные узлы.

- Нередко толстый и ровный гипоэхогеный ободок за счет периферического фиброза и огибающих сосудов
- Часто подвергаются кистозно-геморрагической дегенарации и кальцинации

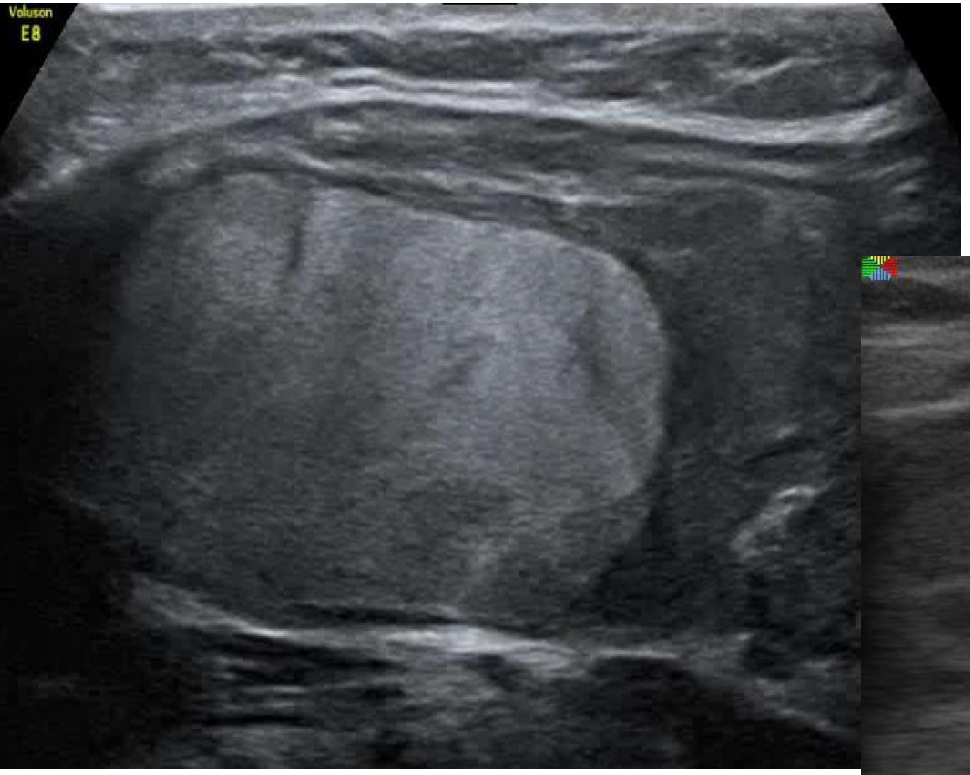

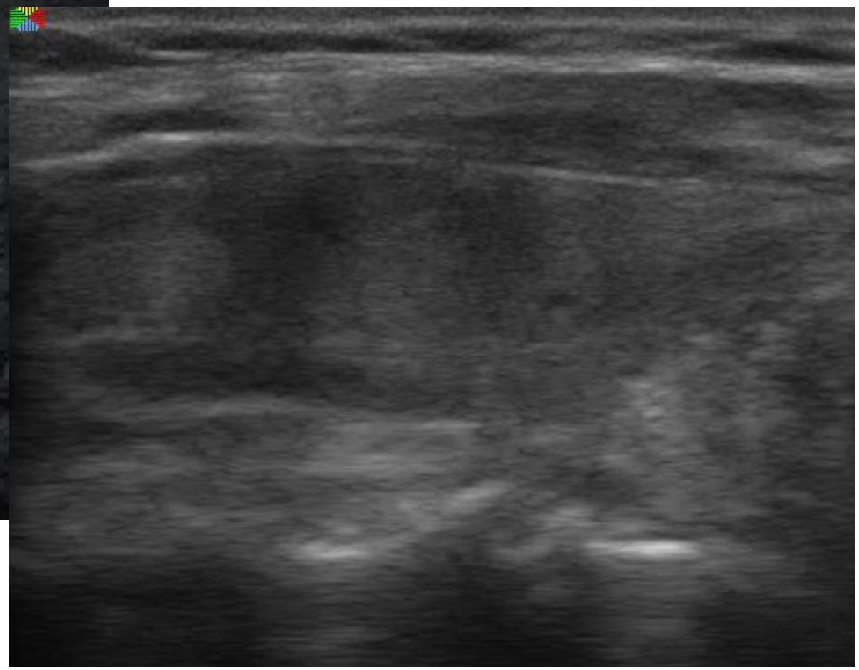

АДЕНОМА ЩИТОВИДНОЙ ЖЕЛЕЗЫ

Несколько чаще наблюдается относительно повышенная эхогенность аденомы

Иногда картина может мало отличаться от узлового зоба

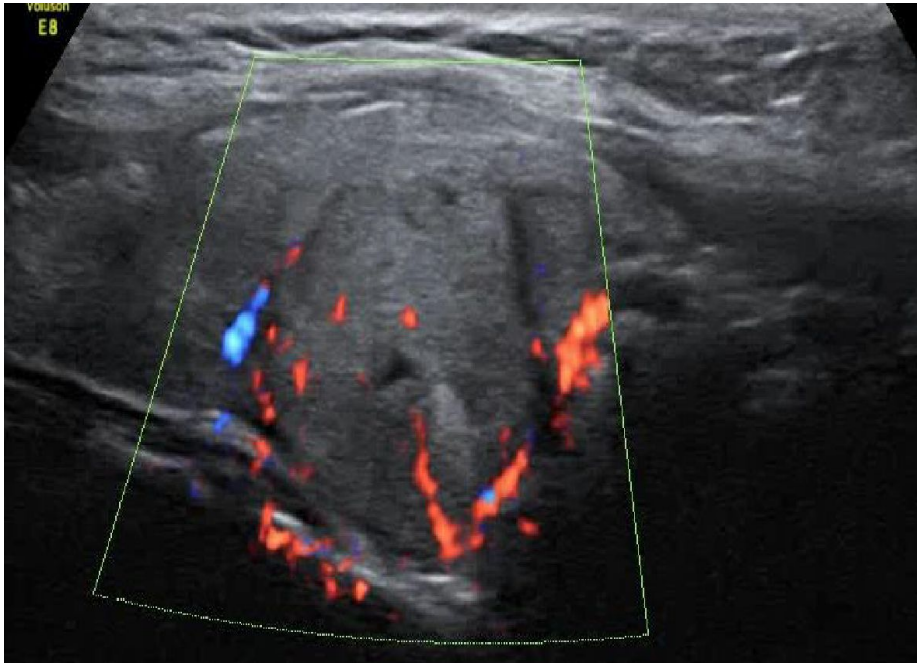

АДЕНОМА КИСТОЗНО-СОЛИДНОГО СТРОЕНИЯ

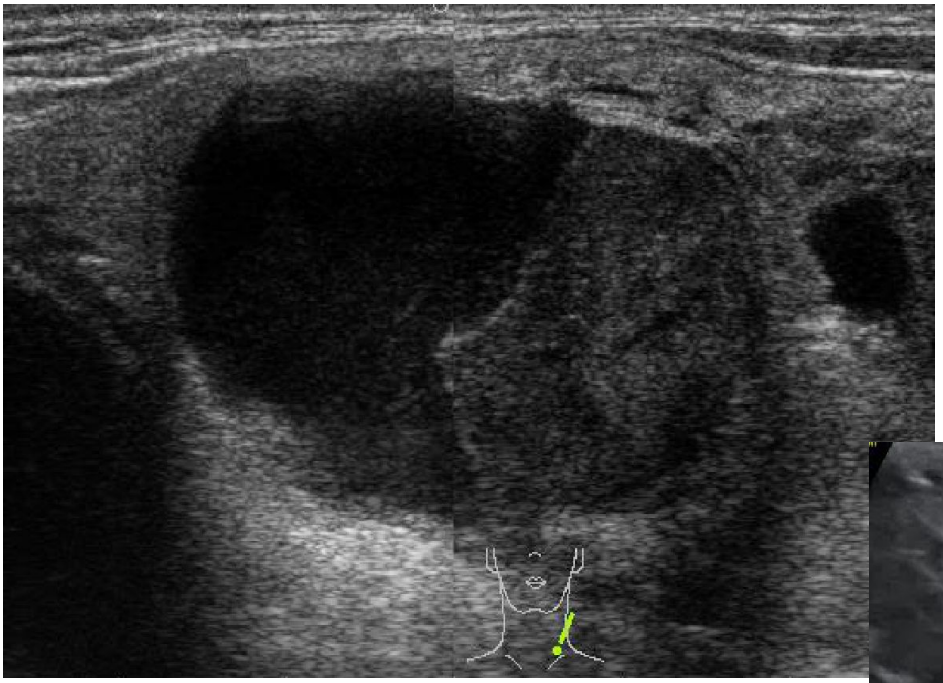

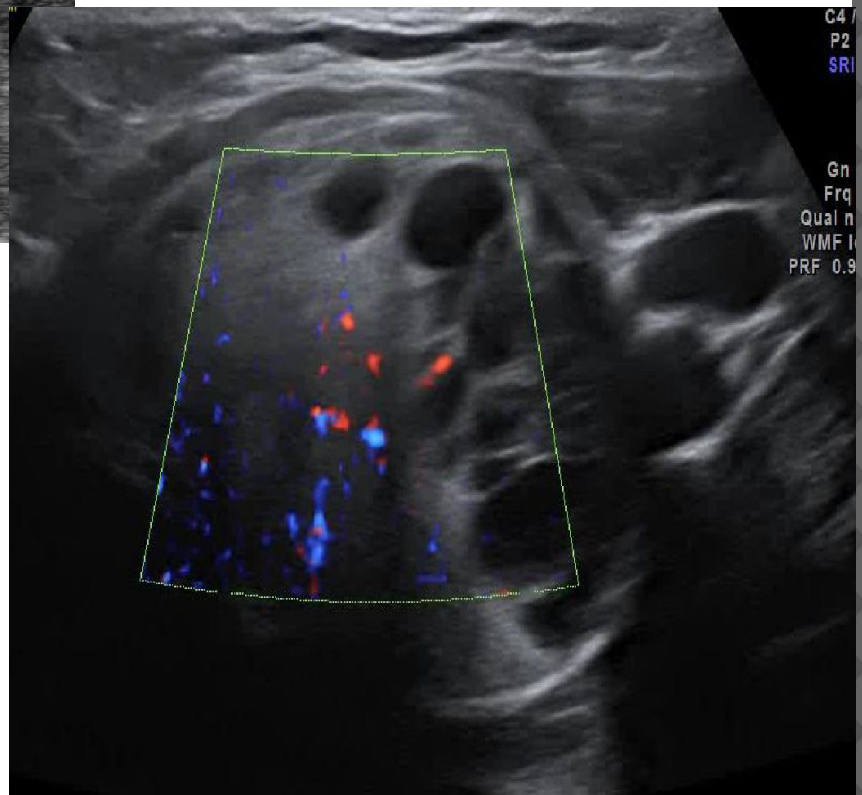

При кистозной дегенерации аденомы эхокартина может быть сложной для интерпретации

АДЕНОМА КИСТОЗНО-СОЛИДНОГО СТРОЕНИЯ

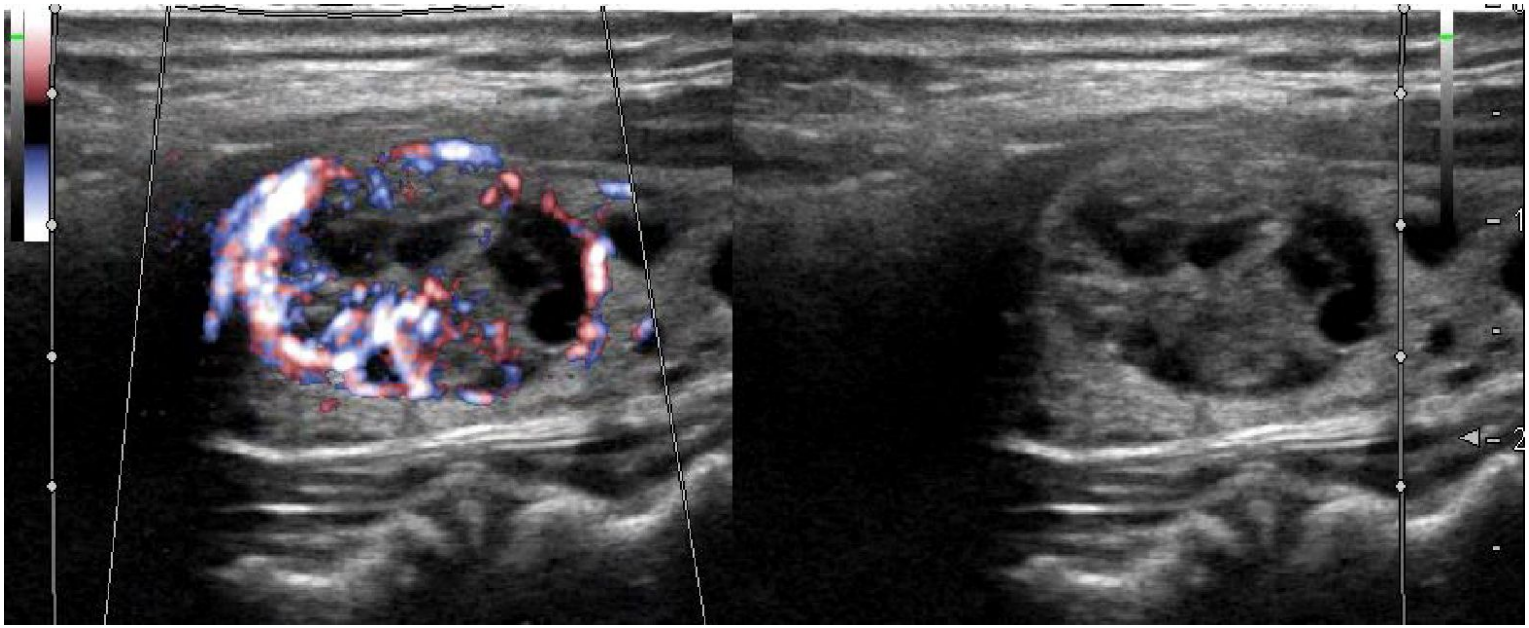

Кистозная дегенерация в аденоме
Множественные коллоидные кисты щитовидной железы

РАК ЩИТОВИДНОЙ ЖЕЛЕЗЫ

Составляет 1,5% в общей структуре онкозаболеваемости (Е.Ю. Трофимова, 1998)

Риск малигнизации: ДТЗ - 8%, узлового зоба - 31%, аденомы - 24% (В.В. Старинский и соавт.)

Морфология: папиллярный, фолликулярный, медуллярный или анапластический.
Наиболее часты папиллярные и фолликулярные карциномы (высокодифференцированные формы).

Медуллярный рак является более агрессивным, проявляется метастазированием в регионарные лимфатические узлы шеи на ранних стадиях заболевания.

Дооперационная диагностика: осмотр, лабораторные анализы, эхография, тонкоигольная аспирационная пункция под контролем эхографии с последующей цитологией.

Основные ультразвуковые особенности злокачественных опухолей щитовидной железы:

- Пониженная эхогенность
- Микрокальцинаты
- Солидно-кистозный узел с эксцентричной локализацией жидкостного компонента
- Дольчатость солидного компонента
- Неровные края
- Инвазия перинодулярной паренхимы
- Вертикальная ориентация (высота>ширины)
- Внутриузловая васкуляризация

ЭХОГРАФИЧЕСКИЕ КРИТЕРИИ РАКА ЩИТОВИДНОЙ ЖЕЛЕЗЫ

Е.Ю. Трофимова (2000):

- Особую онконастороженность вызывают гипоэхогенные узлы с гетерогенной структурой, неровными и нечеткими котурами
- Но эхокартина злокачественной опухоли может быть различной: гипоэхогенной, изоэхогенной, гиперэхогенной, смешанной и кистозной.
- Гипоэхогенная структура узла не патогномонична, но подозрительна (60-70%) в отношении рака, особенно при изолированном узле у мужчин и продолжающемся росте опухоли на фоне проведения супрессивной терапии
- Внешние границы опухоли четко не определяются, встречаются анэхогенные участки, представляющие собой полости распада, и микрокальцинаты

ФОЛЛИКУЛЯРНАЯ КАРЦИНОМА

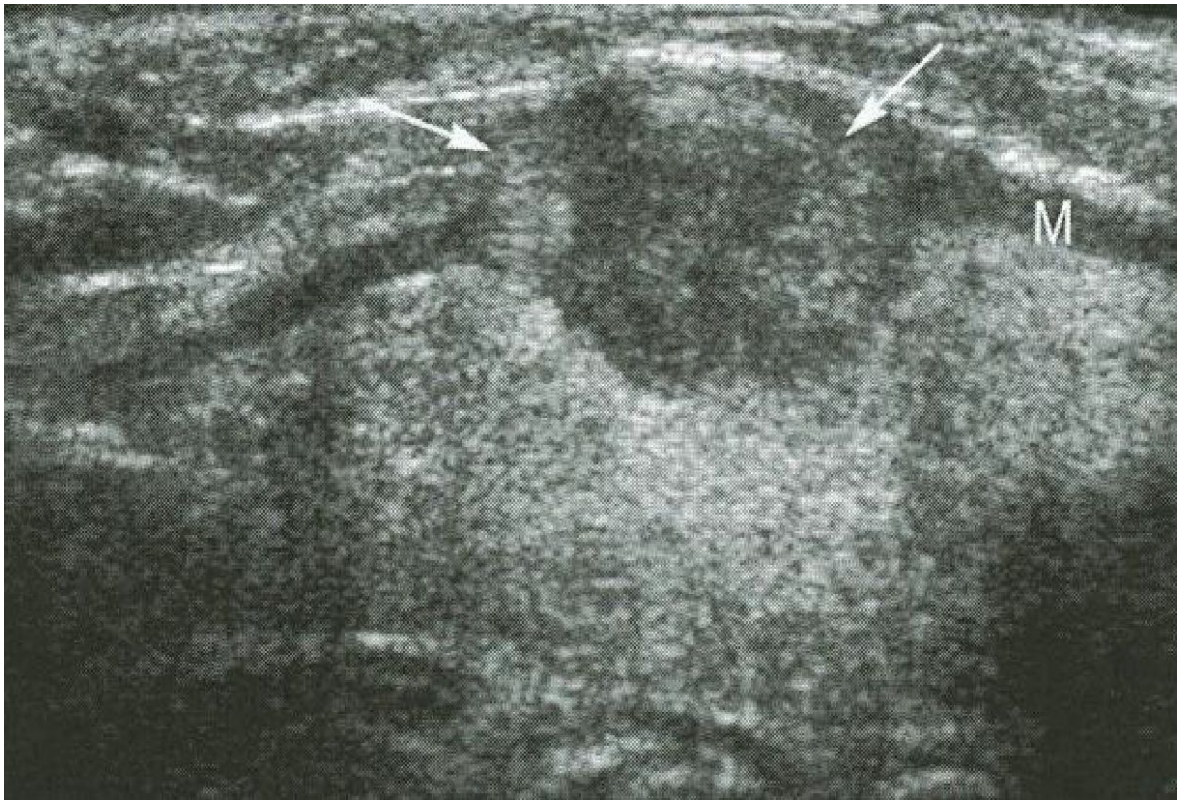

Сниженная эхогенность
Отсутствие ободка
Нечеткие края
Спикулы
Инвазия предщитовидной мышцы

КЛАССИФИКАЦИЯ TI-RADS ПРИ ДИФФЕРЕНЦИАЛЬНОЙ ДИАГНОСТИКЕ ОЧАГОВЫХ ОБРАЗОВАНИЙ ЩИТОВИДНОЙ ЖЕЛЕЗЫ:

TI-RADS 0: проведенное исследование неполное, или недостаточного качества.

TI-RADS 1: объемные образования не выявлены, ультразвуковое изображение соответствует норме.

TI-RADS 2: диагностированные ранее доброкачественные образования, которые не растут при наблюдении в течение не менее 6 месяцев.

TI-RADS 3: впервые выявленные доброкачественные образования с низкой вероятностью наличия рака.

TI-RADS 4: обнаружены изменения, подозрительные на злокачественный процесс.

TI-RADS 5: обнаружены типичные ультразвуковые признаки рака.

TI-RADS 6: имеется морфологический диагноз рака. Уточняющая УЗД.

ВАРИАНТЫ ИЗОБРАЖЕНИЯ РАКА ЩИТОВИДНОЙ ЖЕЛЕЗЫ

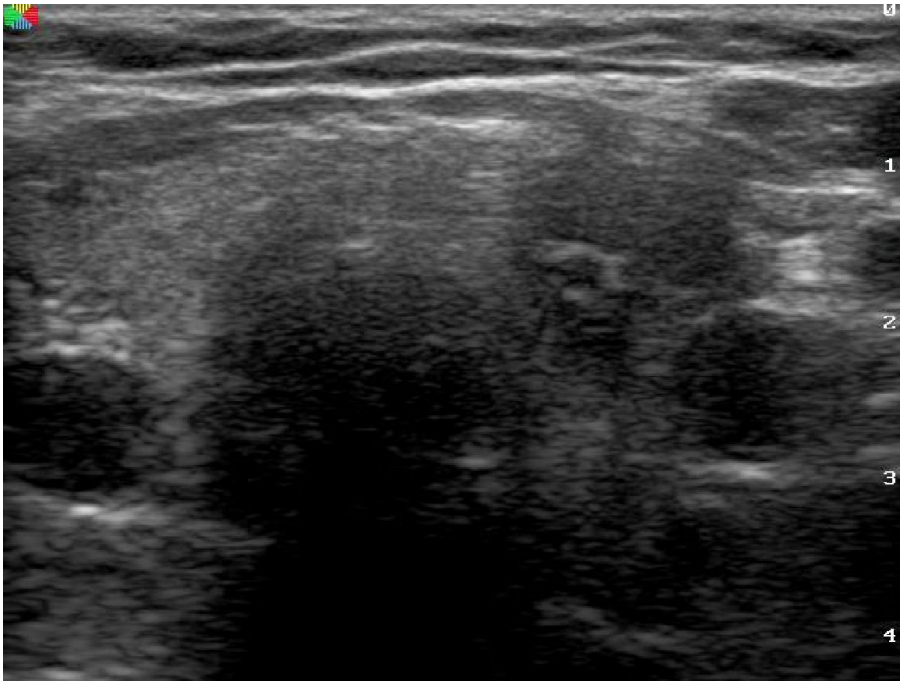

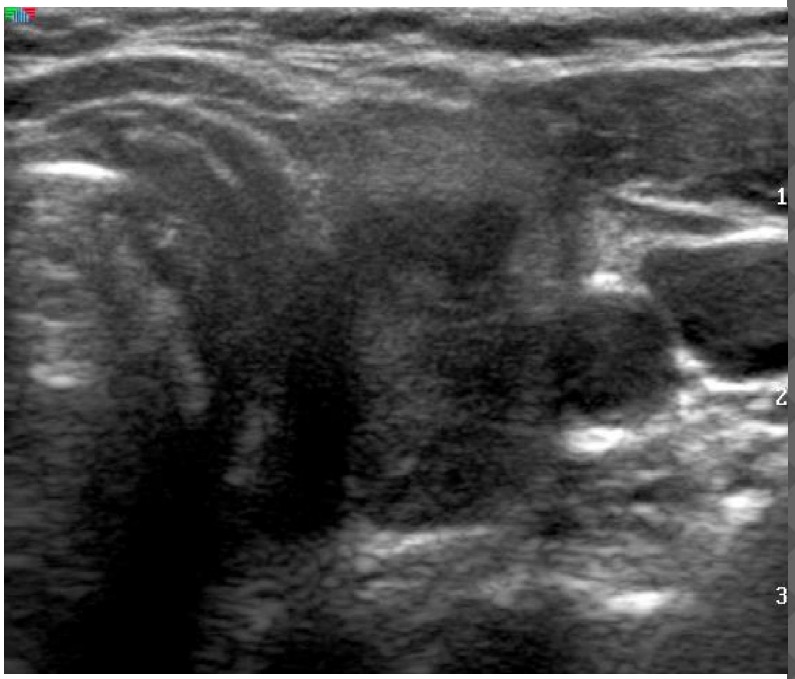

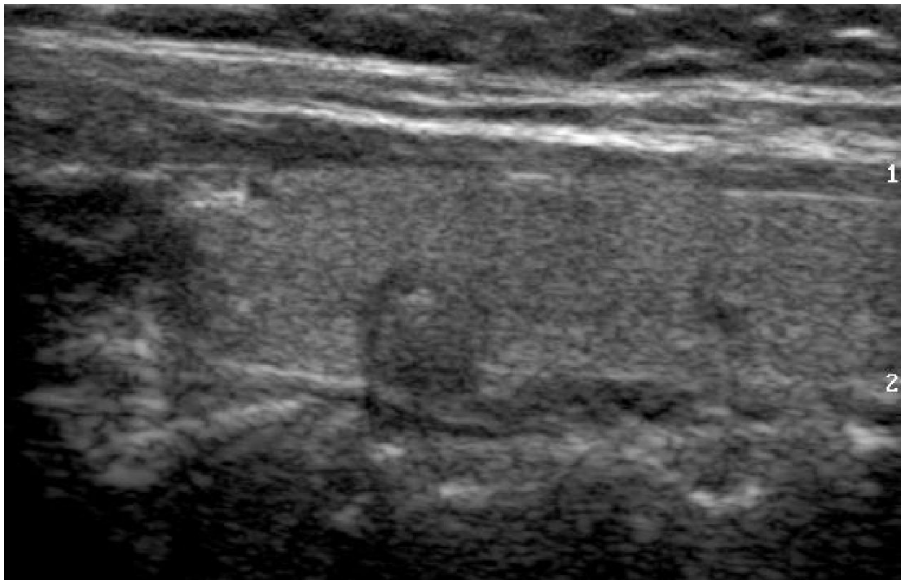

НЕОДНОЗНАЧНОСТЬ ДОППЛЕРОГРАФИИ ПРИ РАКЕ ЩЖ

Два случая РЩЖ: с гиперваскуляризацией и аваскулярный

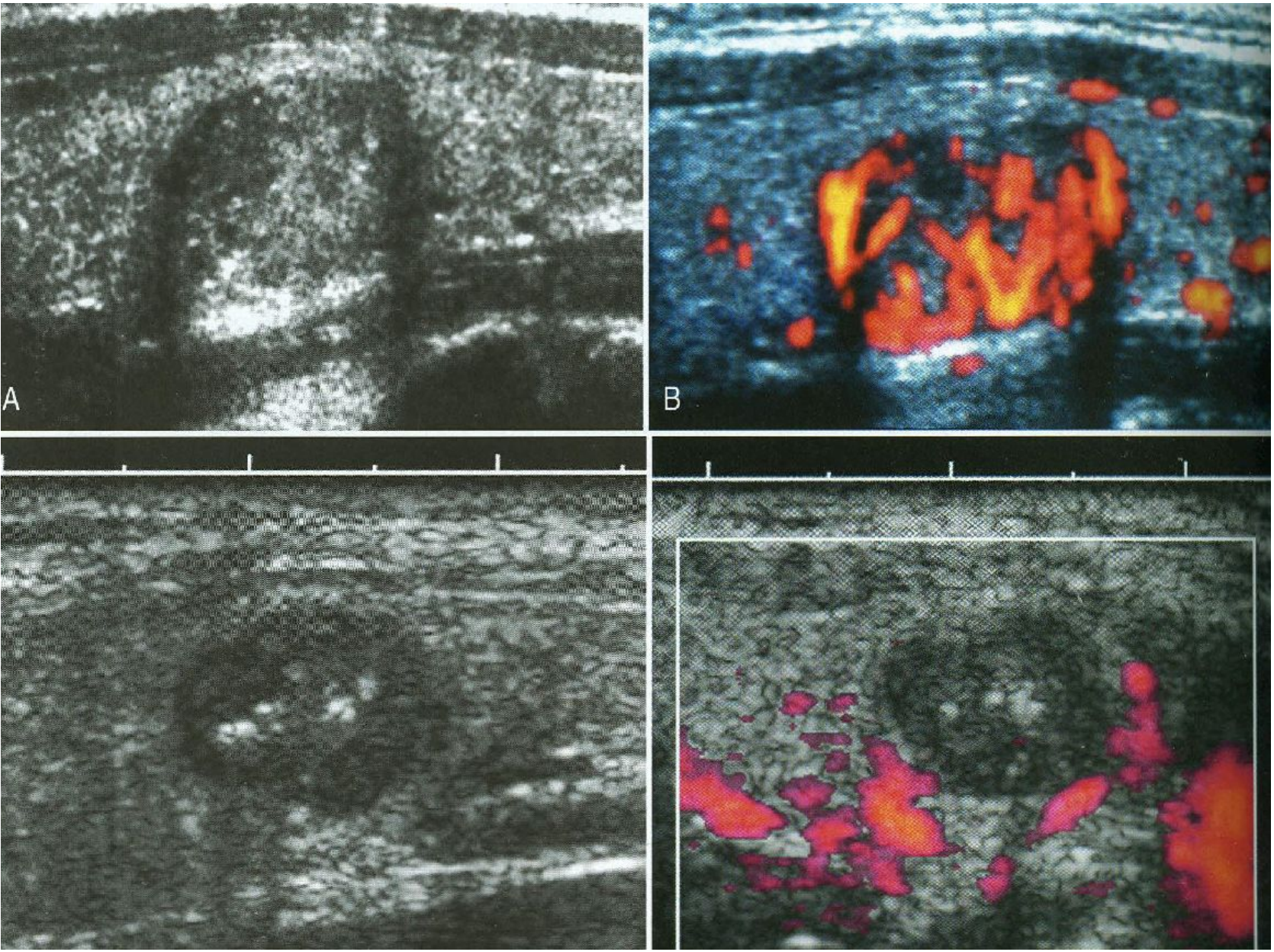

ПАПИЛЛЯРНАЯ КАРЦИНОМА

A, гипоэхогенный узел без кальцинатов

B, Диффузное обызвествление РЩЖ у 6-ти летнего ребенка (для взрослых менее типично)

C, D, Гипоэхогенные узлы с микрокальцинатами

E, Гипоэхогенный узел с неравномерно утолщенным ободком и краевым линейным кальцинатом

F, Гетерогенная но изоэхгенная в целом опухоль в перешейке с микрокальцинатами и неравномерно утолщенным ободком

L. Solbiati, W. Charboneau ● 2011

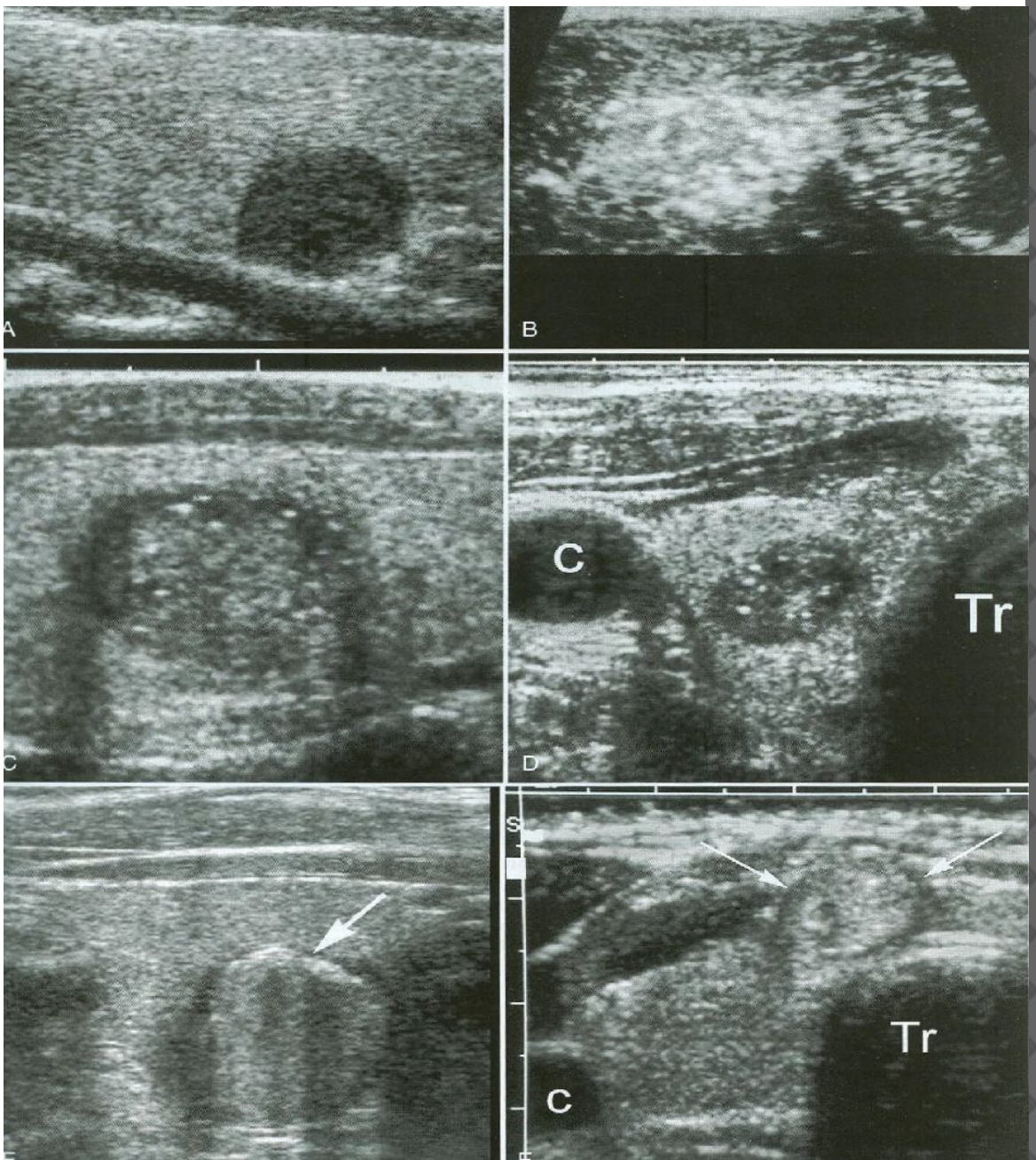

МЕДУЛЛЯРНАЯ КАРЦИНОМА

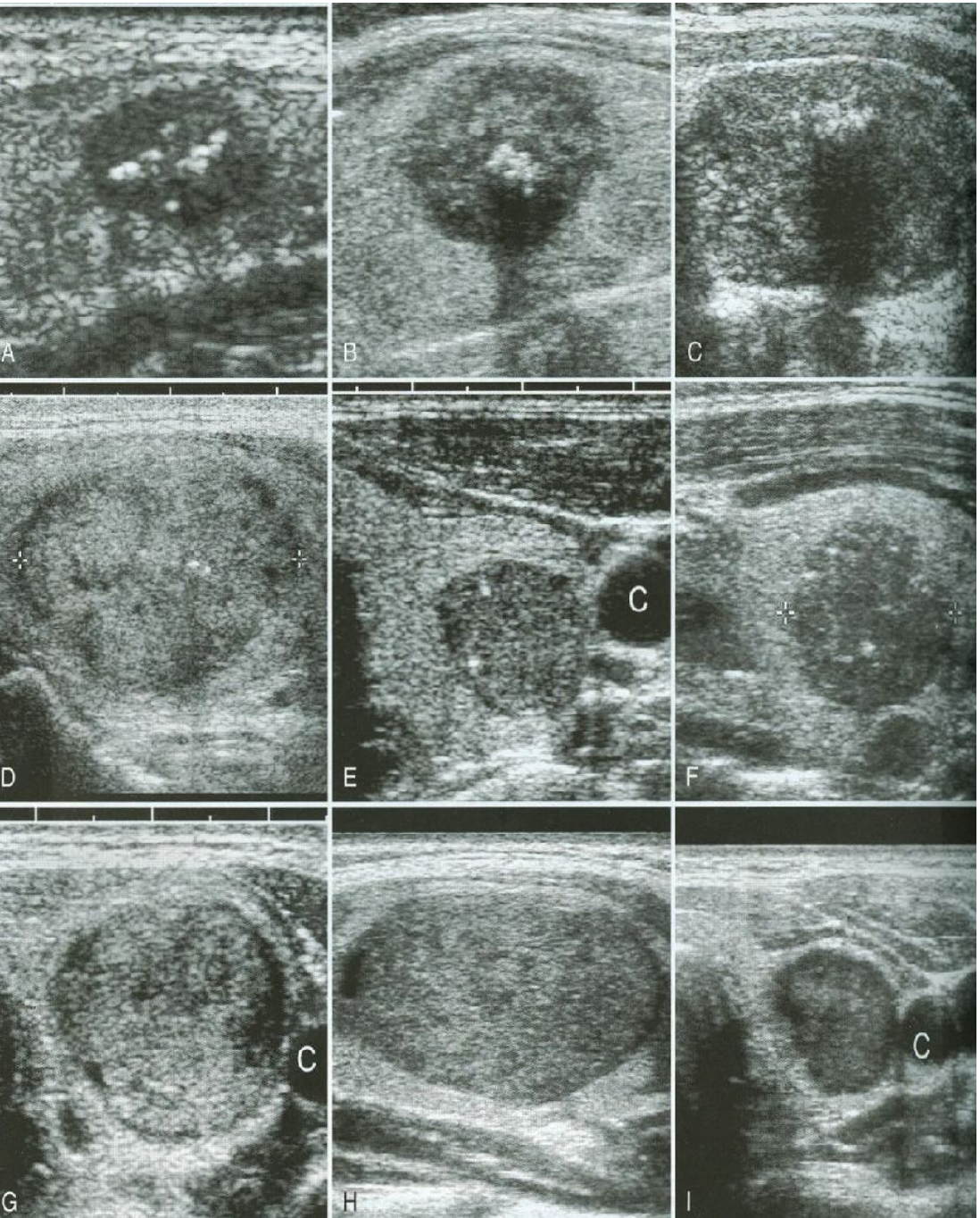

- A-C: Гипоэхогенные солидные узлы с внутренними макрокальцинатами
- D-F: Гипоэхогенные солидные узлы с внутренними микрокальцинатами
- G-I: Гипоэхогенные солидные узлы без макрокальцинатов, похожи на изображение аденомы
- © L. Solbiati, W. Charboneau ● 2011

РАК ЩИТОВИДНОЙ ЖЕЛЕЗЫ ДВУСТОРОННИЙ

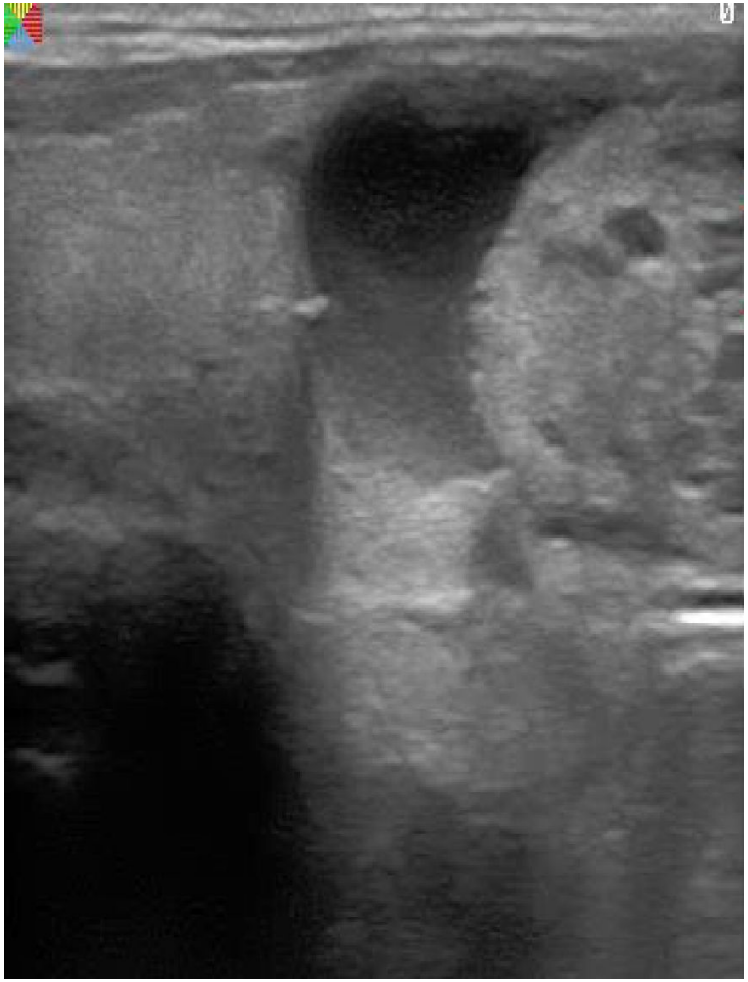

РАК В АДЕНОМЕ ЩЖ

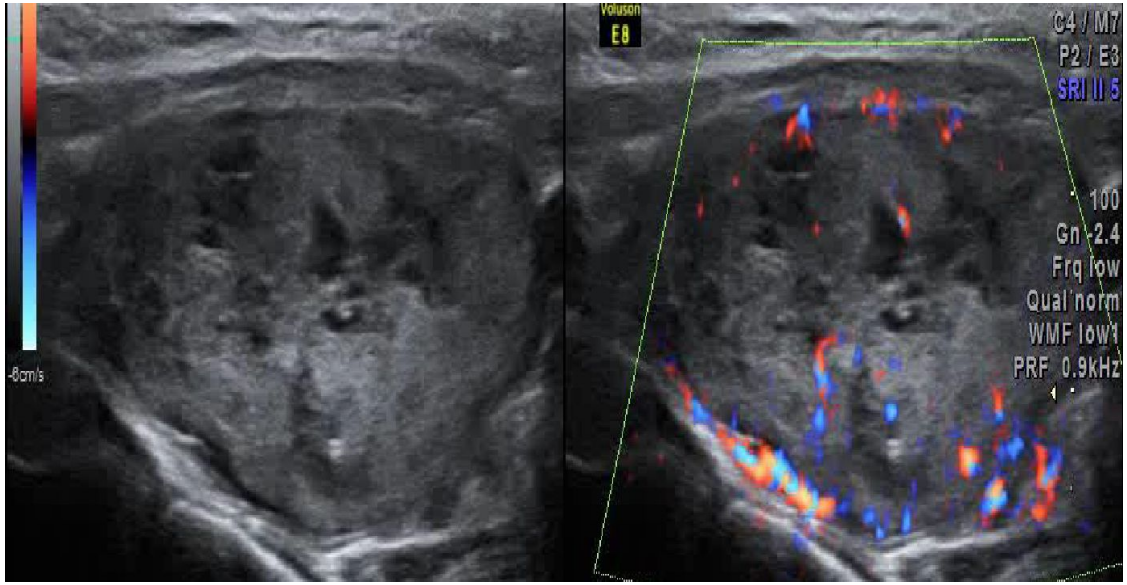

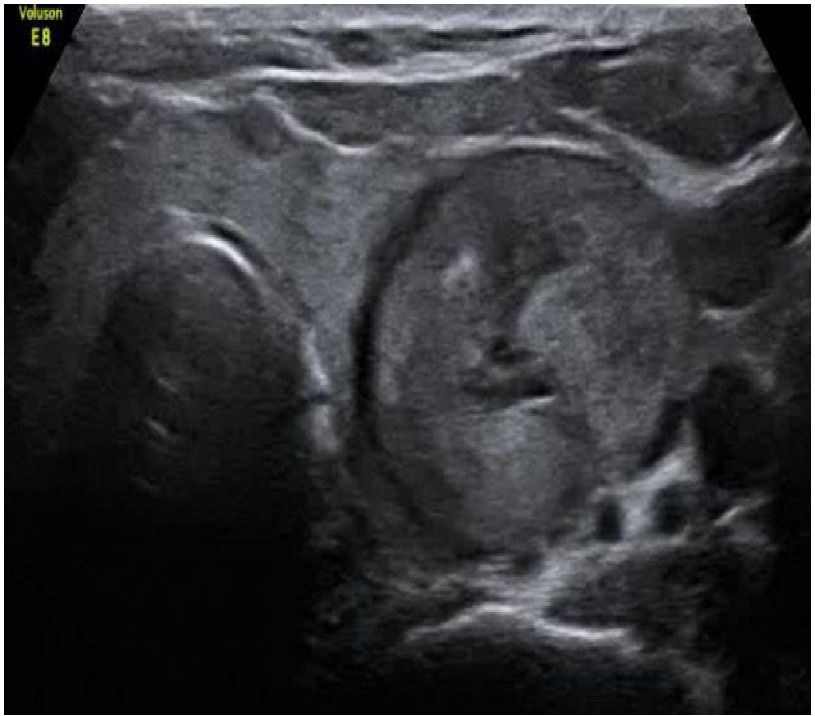

Типичная эхокартина аденомы с толстым ободком и внутренней дегенерацией

Настораживают микрокальцинаты

ПОРАЖЕНИЕ ЛИМФАТИЧЕСКИХ УЗЛОВ ПРИ РЩЖ

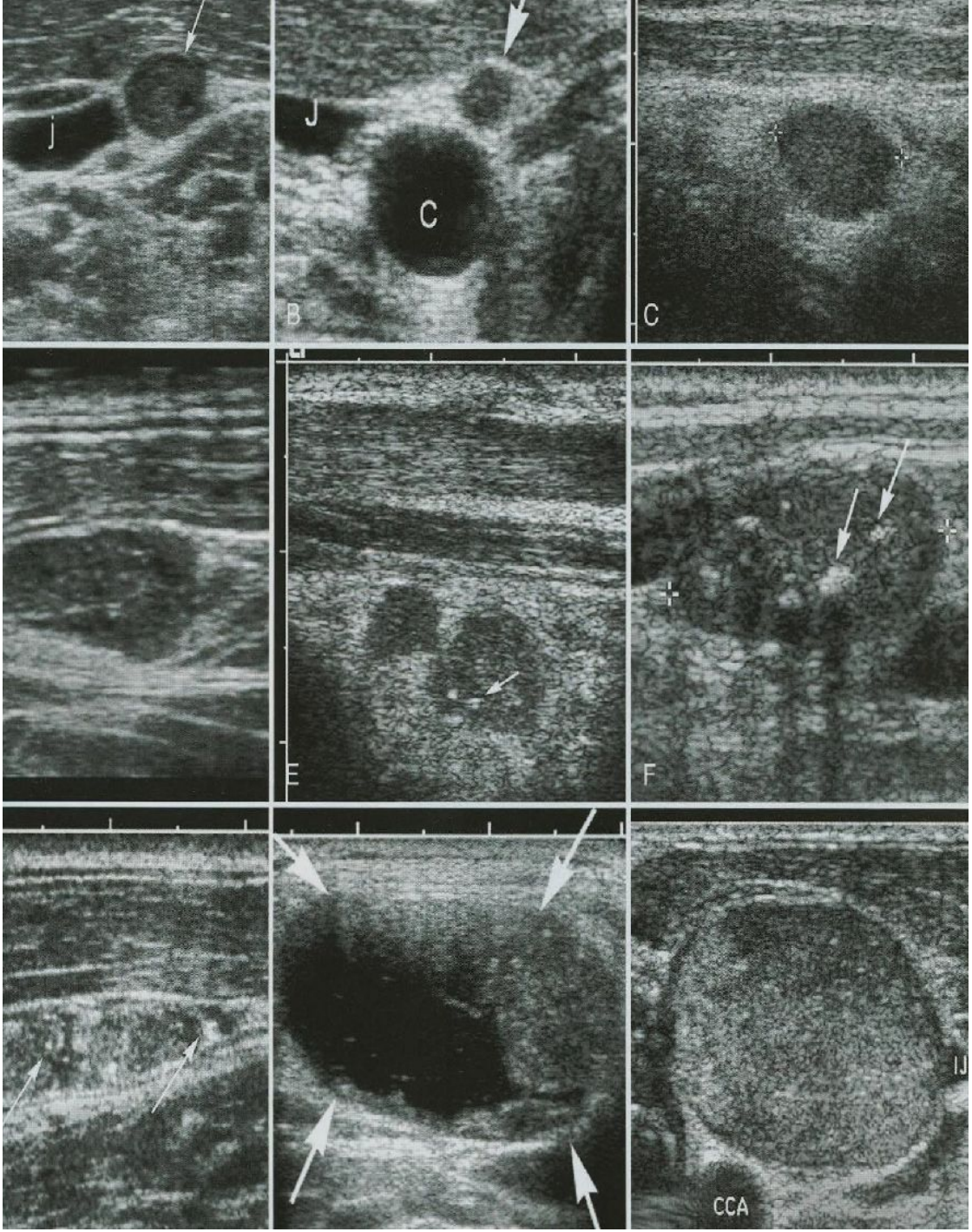

- A, B: Округлые ЛУ
- C, D: Овальные ЛУ
- E: ЛУ с микрокальцинатами
- F, G: Гетерогенное строение ЛУ с макрокальцинатами
- H: Кистозное включение в ЛУ
- I: Большой ЛУ между ОСА и ЮгВ © L. Solbiati, W. Charboneau ● 2011

УЛЬТРАЗВУКОВЫЕ ИССЛЕДОВАНИЯ ПАРАЩИТОВИДНЫХ ЖЕЛЕЗ

Нормальные паращитовидные железы в большинстве случаев не выявляются даже при использовании современных аппаратов с высоким разрешением и датчиком 10МГц.
Это связано как с малыми размерами желез в норме, так и с тем, что в норме структуру желез составляют шиффовы клетки, фиброваскулярная строма и адипоциты. Такая структура обеспечивает их эхогенность, сходную с щитовидной железой.

Характерную гипоэхогенность паращитовидные железы приобретают при формировании аденомы или гиперплазии, когда количество клеток ПЩЖ начинает преобладать над стромой и жировой тканью.

Ультразвуковое изображение паращитовидных желез при наличии аденомы: образования округлой или овальной формы, размерами менее 3 см в любом направлении, с ровными четкими контурами, гипоэхогенные, чаще однородной структуры, расположенные у задней стенки верхних и нижних полюсов щитовидной железы.

УЛЬТРАЗВКОВОЕ ИССЛЕДОВАНИЕ НАДПОЧЕЧНИКОВ

Неизменные надпочечники не визуализируются при ультразвуковом исследовании. В настоящее время стандартом диагностики при исключении опухоли надпочечника является компьютерная томография, выполненная на мультиспиральном компьютерном томографе с внутривенным болюсным введением контрастного вещества.

Ультразвуковое исследование при аденоме надпочечника:

В отличие от опухоли почки, опухоль надпочечника обычно не деформирует наружный контур верхнего полюса почки.

Это происходит при больших размерах опухоли.

Мелкие аденомы надпочечников (<2см) чаще всего не определяются при ультразвуковом исследовании.

Ультразвуковые признаки аденомы надпочечника: округлое или овоидное гипоэхогенное образование с четким контуром, примыкающее к верхнему полюсу почки.

Лучше визуализируются аденомы правого надпочечника, поскольку печень играет роль акустического окна.

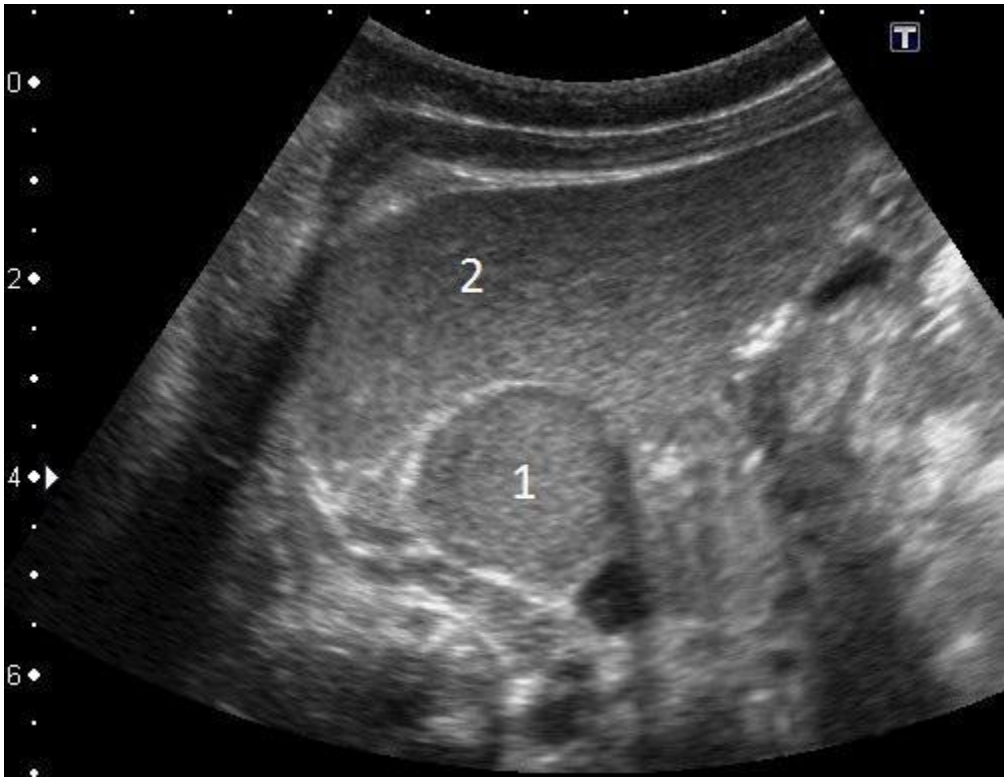
0
2
4
6
T
2
1

ПР. НАДПОЧЕЧНИК

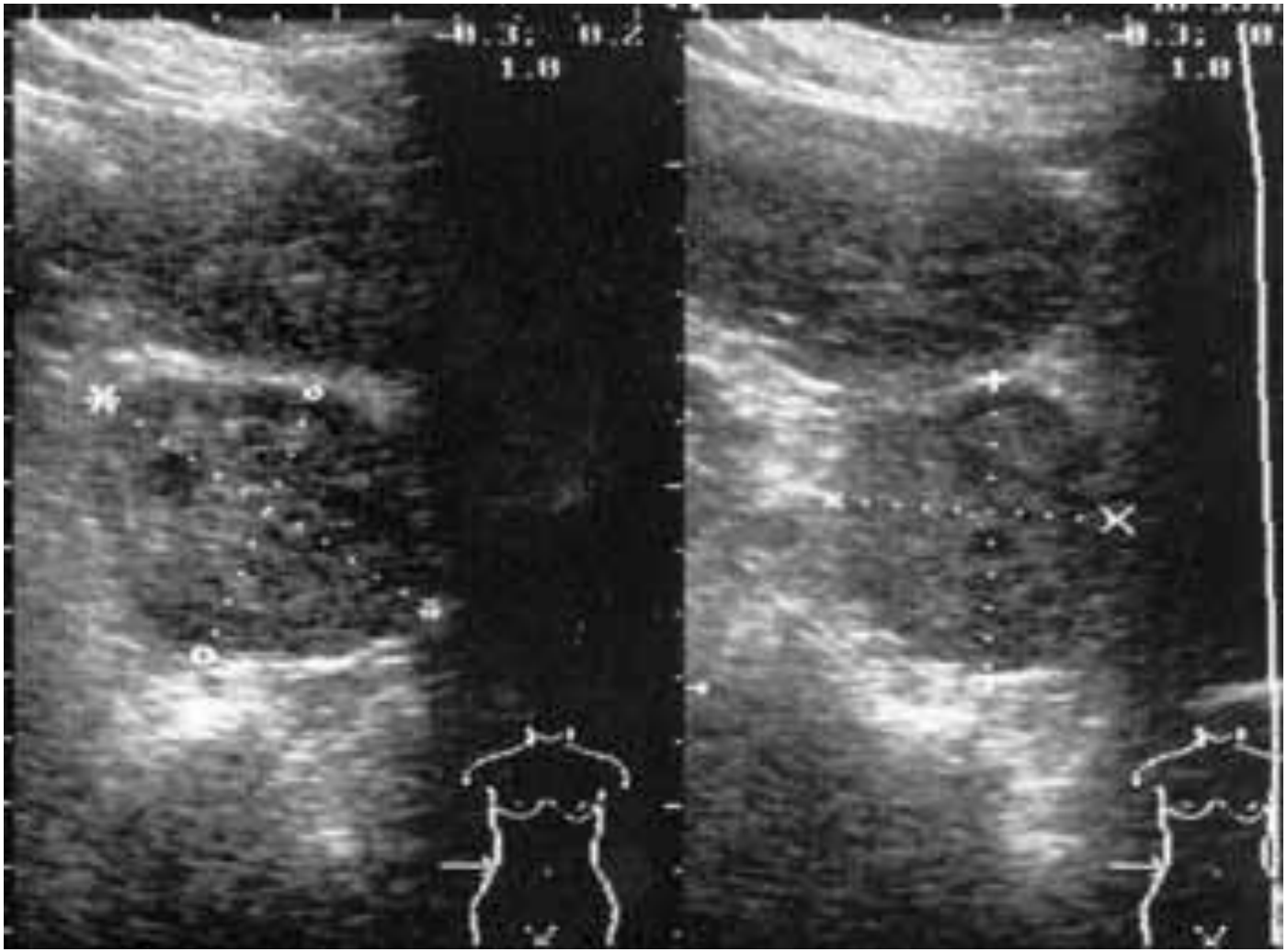

ОЧАГОВАЯ МАКРОУЗЛОВАЯ ГИПЕРПЛАЗИЯ НАДПОЧЕЧНИКА

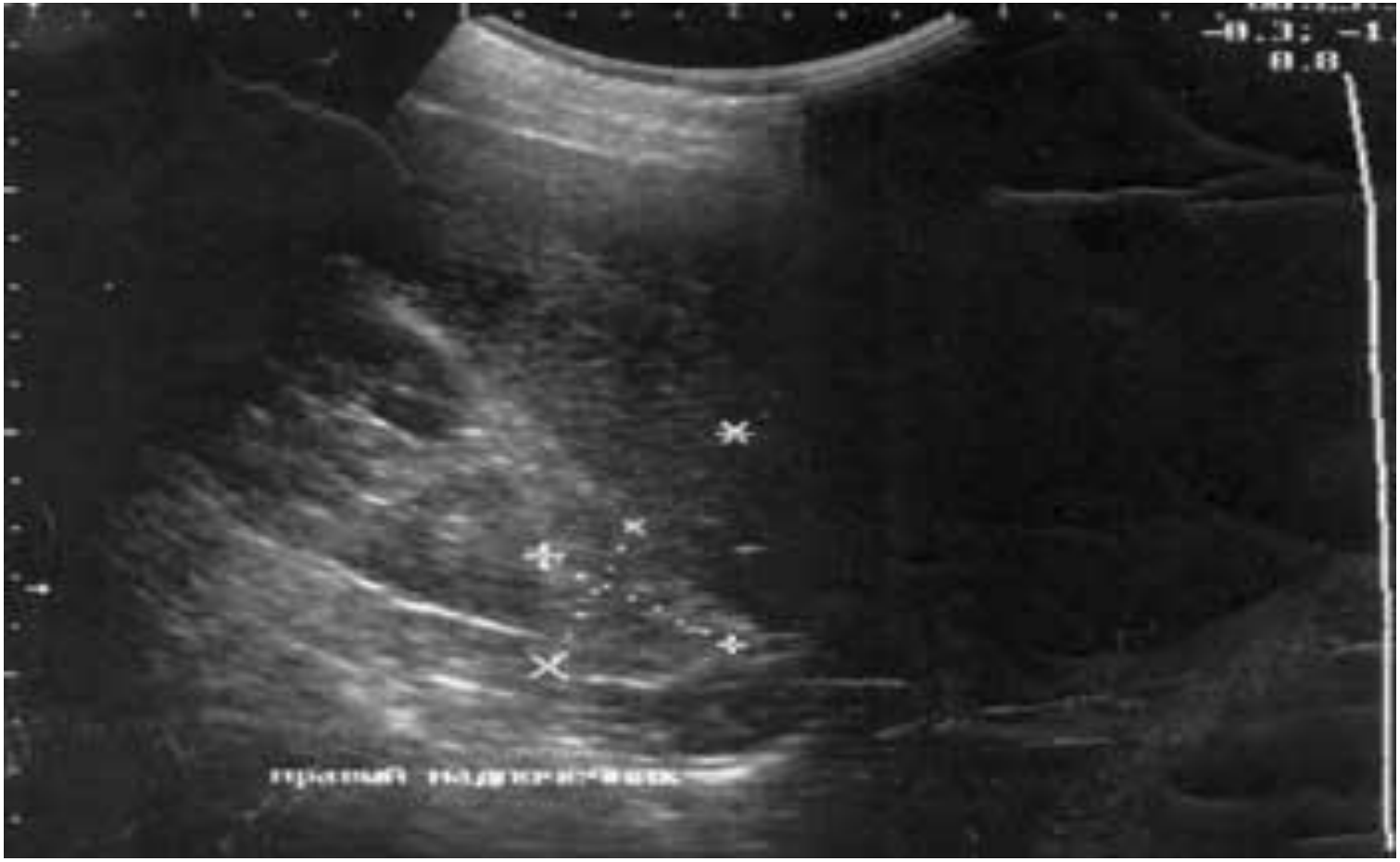

ОПУХОЛЬ ПРАВОГО НАДПОЧЕЧНИКА С ОДНОРОДНОЙ СТРУКТУРОЙ.

УЛЬТРАЗВУКОВОЕ ИССЛЕДОВАНИЕ ПРИ ИНСУЛИНОМЕ

Функционирующие нейроэндокринные опухоли обладают низким злокачественным потенциалом. Злокачественные опухоли этой группы в 90% нефункционирующие. К моменту диагностики инсулинома обычно имеет менее < 2см в диаметре, а нефункционирующие опухоли >5см.

Ультразвуковые признаки инсулиномы: маленькая, гипоэхогенная опухоль, с ровным контуром, почти аваскулярная, определяется обычно в паренхиме поджелудочной железы в проекции ее хвоста.

УЛЬТРАЗВУКОВОЕ ИССЛЕДОВАНИЕ ПРИ ДИАБЕТИЧЕСКОЙ НЕФРОПАТИИ

Основные ультразвуковые признаки диабетической нефропатии:

- Прогрессирующее уменьшение размеров почек
- Повышение эхогенности паренхимы
- Появление гиперэхогенного ободка вокруг пирамид
- Ухудшение кортико-медуллярной дифференциации
- При допплерографии определяется значительное повышение резистентности кровотока во внутрипочечных артериях (повышение индекса резистентности в междолевых артериях >0,7)
- Размеры почек постепенно уменьшаются

СПАСИБО
ЗА ВНИМАНИЕ!