

**Қ.А. Ясауи атындағы Халықаралық
қазақ – түрік университеті. Шымкент институты**



**Босануды қоздыру. Көрсеткіштері,
қарсы көрсеткіштері, асқынулары.
Амниотомия.**



Қабылдаған: Жумадилова А.Р

Орындаған: Ұлықбек А.Н

Тобы: АГҚ-602

Жоспар

I. Кіріспе

II. Негізгі бөлім

1. Босануды қоздыру

2. Көрсеткіштері, қарсы көрсеткіштері, асқынулары.

3. Амниотомия

III. Қорытынды бөлім

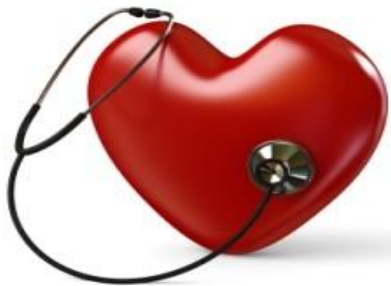IV. Пайдаланылған әдебиеттер

MedClock.ru



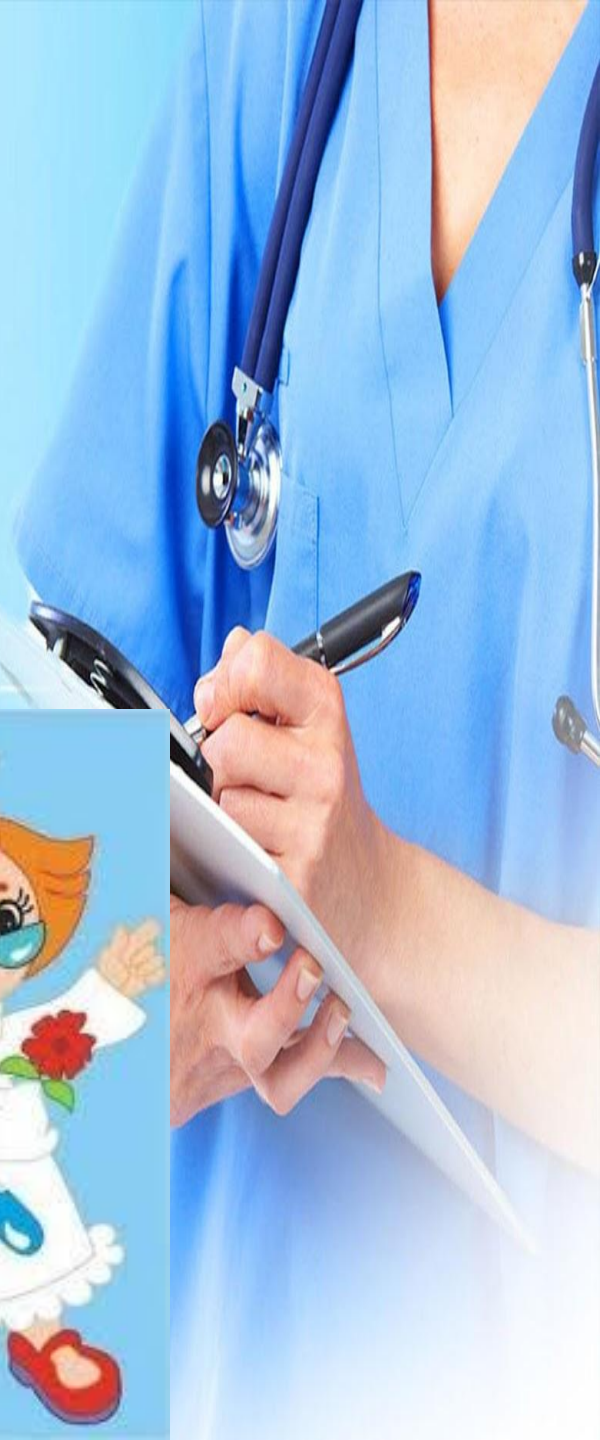Амниотомия-акушерлік операция, яғни бұл жасанды жолмен қағанақ қабын тесу. Амниотомия жатыр мойны толығымен ашылғаннан кейін жүргізіледі. Амниотомия босану бөлімшелерінде барлық босанудың 7% құрайды. Белгілі бір көрсеткіш болған жағдайда ғана жүргізіледі.

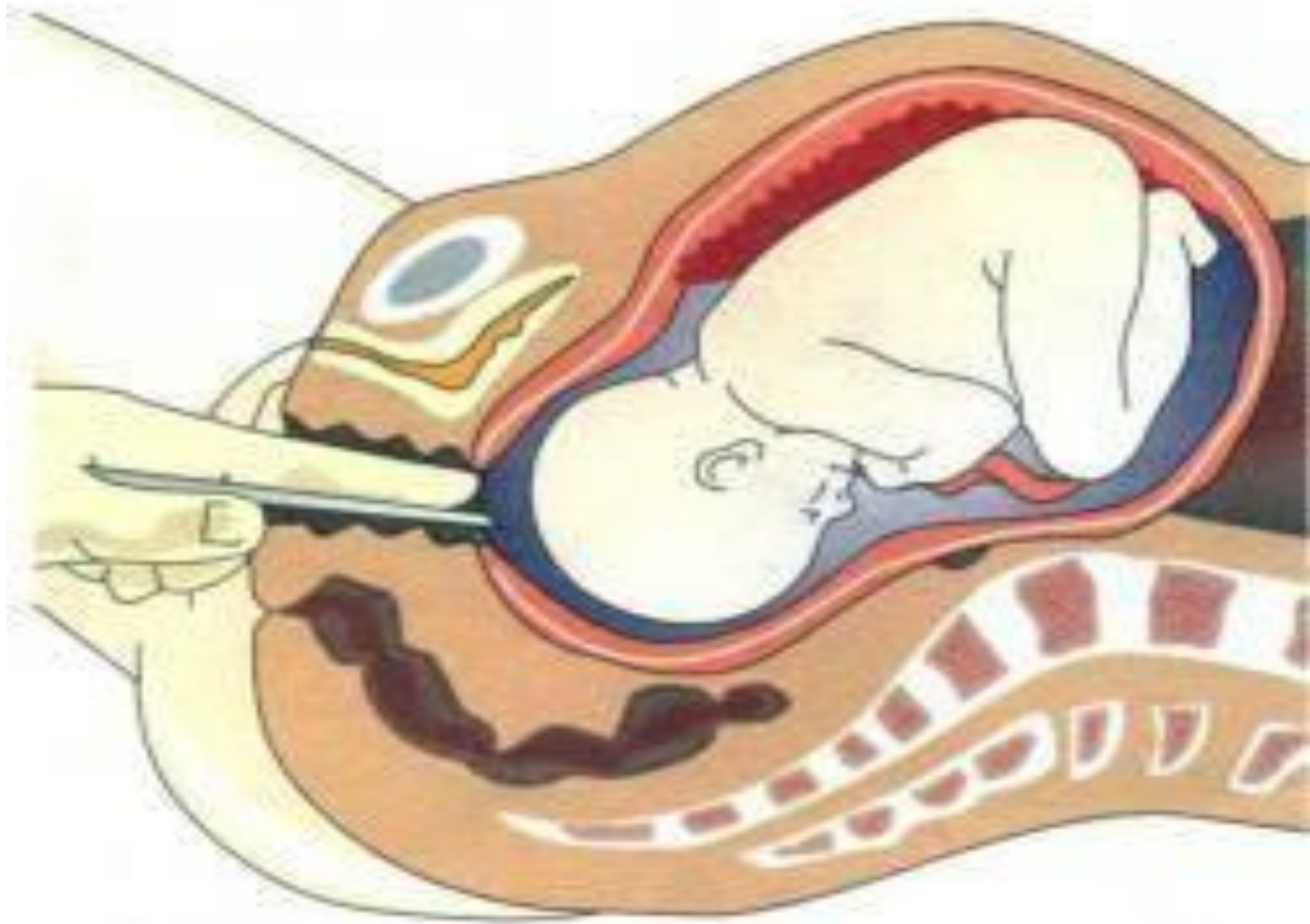
MedClock.ru



Көрсеткіштер

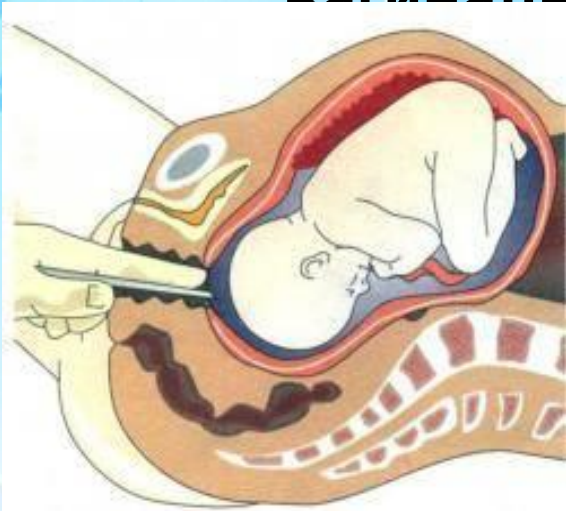
- *Қағанақ қабының тегіс болуы-босану ағымын тоқтатады.
- *Көпсулылық-жатырдың шектен тыс созылуы босану ағымын баяулатады.
- *Әйелдің экстрагенитальды патологиялары(қант диабеті, өкпенің және бүйректің созылмалы аурулары).
- *Көпұрықты жүктілік(егіз)
- *Мерзімінен асқан жүктілік
- *Гестоз





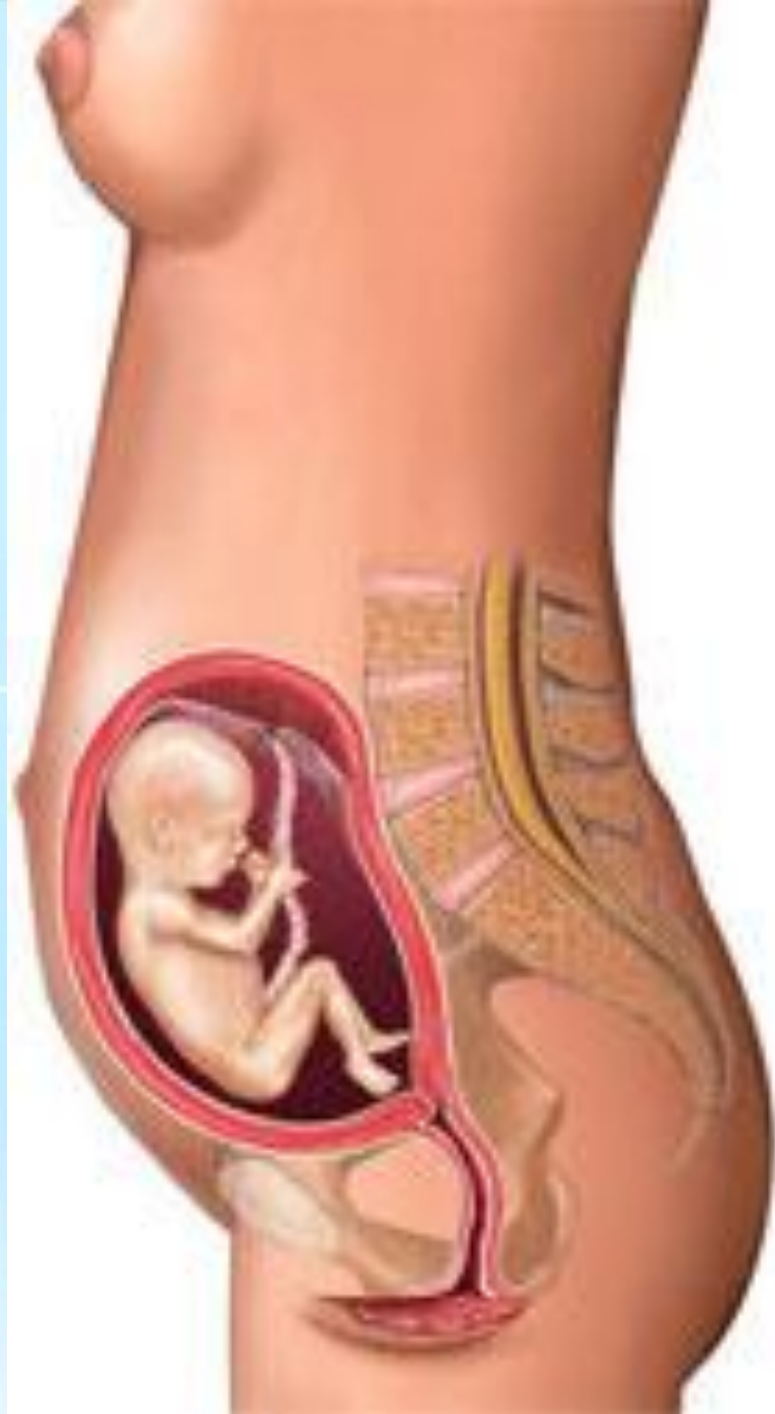Қарсы көрсеткіштері

- *Генитальды герпестің өршу кезеңі
- *Ұрықтың дұрыс орналаспауы және төмен жатуы
- *Кіндік баудың төмен жатуы
- * все противопоказания для вагинальных родов.



Операция жүргізудің шарттары

Жүктілік кезінде амниотомия толық ашылған жатыр мойнына жүргізіледі (Бишоп шкаласы бойынша жатыр мойнының толық ашылуы-6 балл). Амниотомия жүргізуге қарсы көрсетпелер болмауы қажет.



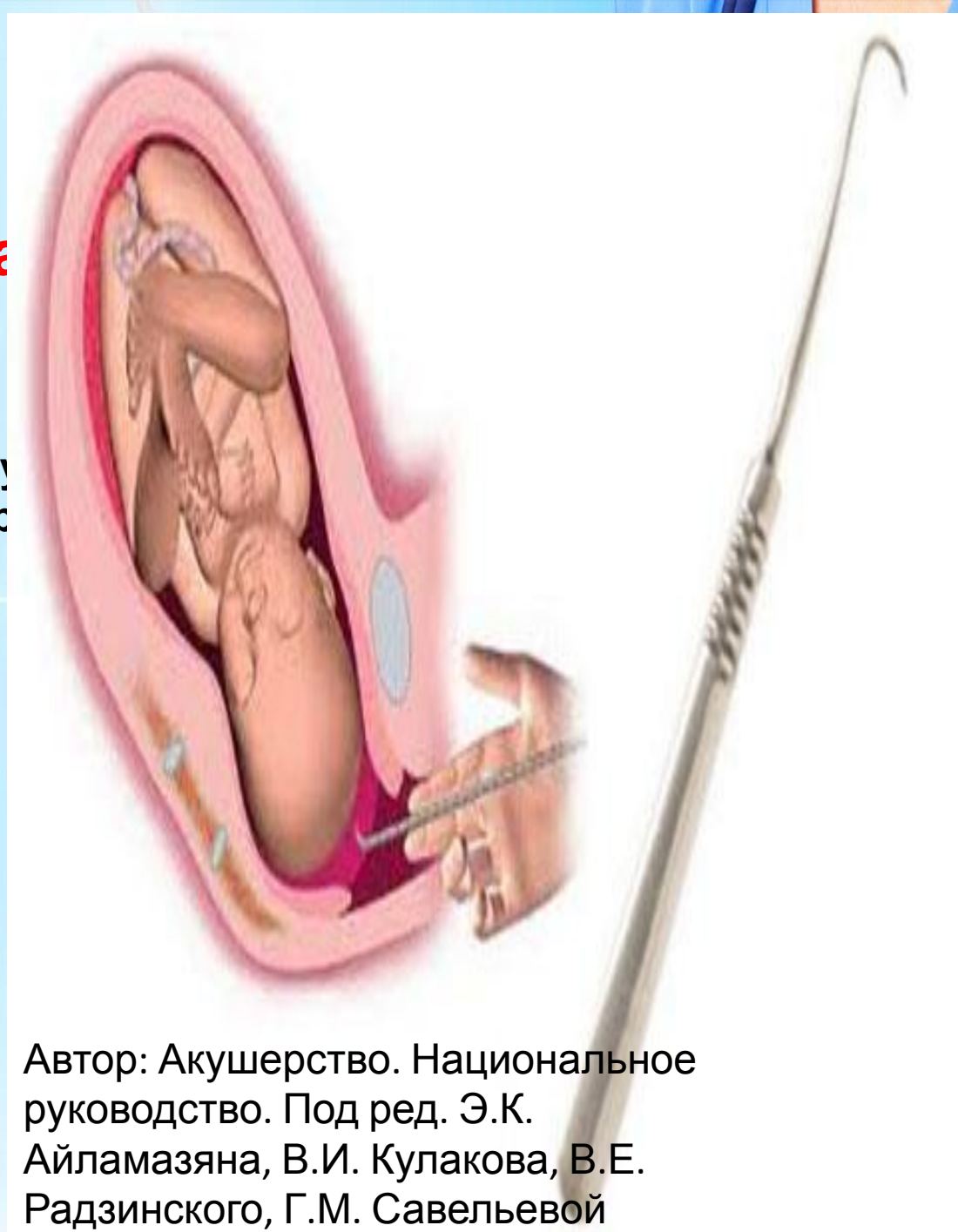Шкала оценки шейки матки по Бишоп

Признак	Степень зрелости, балл			
	0	1	2	3
Раскрытие ШМ, см.	0	1-2	3-4	5-6
Сглаженность ШМ, %	0-30	40-60	60-70	80
Место нахождения предлежащей части	-3 (над входом в малый таз)	-2 (прижата ко входу в малый таз)	-1 (малым сегментом во входе в малый таз) 0 (большим сегментом во входе в малый таз)	+1 (в широкой части малого таза) +2 (в узкой части малого таза)
Консистенция ШМ	плотная	размягчена	мягкая	мягкая
Положение ШМ	кзади	срединное	кпереди	кпереди



Операцияға дайында

Амниотомия жасамастан 30 минут
алдын спазмолитикалық препарат
енгізеді



Автор: Акушерство. Национальное
руководство. Под ред. Э.К.
Айламазяна, В.И. Кулакова, В.Е.
Радзинского, Г.М. Савельевой
2000г.

Амниотомияның асқынулары

Ұрықтың майда бөлшектерінің
түсуі

Ұрықтың кіндік бауының түсуі

Кіндік қағанақ қабына жабысып
тұрған кезінде оның
қантамырларының
жарақаттанулары



Download from
Dreamstime.com

This watermarked comp image is for previewing purposes only.

ID 21578683

© Levente Gyori | Dreamstime.com







