

4 марта 2021
аритмии у собак
и зубы

Илья сейчас на главном экране

Елена Горшечни... и еще 7 чел.

12:07

Илья

Anastasia Dmi...

Оксана Лебе...

Илья сейчас на главном экране

Наталья Мороз... и еще 11 чел.

12:13

Илья

Anastasia Dmi...

Оксана Лебе...

Илья сейчас на главном экране

Евгения Козлова и еще 8 чел.

12:19

Илья

Anastasia Dmi...

Оксана Лебе...

Илья сейчас на главном экране

Евгения Козлова и еще 8 чел.

12:19

Илья

Anastasia Dmi...

Оксана Лебе...

Илья сейчас на главном экране

Наталья Мороз... и еще 11 чел.

12:13

Илья

Anastasia Dmi...

Оксана Лебе...

Илья сейчас на главном экране

Евгения Козлова и еще 8 чел.

12:19

Илья

Anastasia Dmi...

Оксана Лебе...

Илья сейчас на главном экране

Евгения Козлова и еще 8 чел.

12:19

Илья

Anastasia Dmi...

Оксана Лебе...

Илья сейчас на главном экране

Евгения Козлова и еще 8 чел.

12:19

Илья

Anastasia Dmi...

Оксана Лебе...

Илья сейчас на главном экране

Евгения Козлова и еще 8 чел.

12:19

Илья

Anastasia Dmi...

Оксана Лебе...

Илья сейчас на главном экране

Евгения Козлова и еще 8 чел.

12:19

Илья

Anastasia Dmi...

Оксана Лебе...

Илья сейчас на главном экране

Евгения Козлова и еще 8 чел.

12:19

Илья

Anastasia Dmi...

Оксана Лебе...

Илья сейчас на главном экране

Евгения Козлова и еще 8 чел.

12:19

Илья

Anastasia Dmi...

Оксана Лебе...

Школа Хиллс и ВГ Панац

Школа Хиллс и ВГ Панаця : - Наследств... ^

Школа Хиллс и ВГ Панаця : - Наследств... ^

Наследственные (семейные) заболевания собак

ВОЛОДИН ИЛЬЯ
КАНДИДАТ ВЕТЕРИНАРНЫХ НАУК

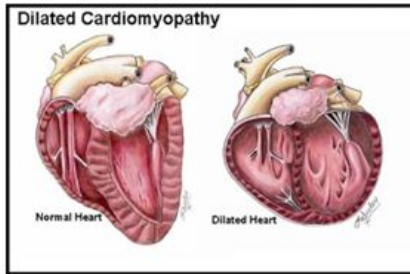
Дилатационная кардиомиопатия.

- ▶ Систолическая дисфункция левого желудочка.
- ▶ Мутации в генах PDK4 и STRN, возможны другие генетические дефекты.
- ▶ Мономорфные желудочковые экстрасистолы с морфологией по типу БПНПГ, часто устойчивая желудочковая тахикардия.
- ▶ Заболеваемость ДКМП увеличивается с возрастом.
- ▶ Большинство собак с застойной сердечной недостаточностью имеют возраст от 4 до 10 лет.
- ▶ Самцы заболевают чаще чем самки.
- ▶ У боксеров и доберманов-пинчеров не прослеживается полова предрасположенность, если учитывать скрытую форму ДКМП.
- ▶ У самцов доберманов-пинчеров симптомы проявляются в более раннем возрасте.



Дилатационная кардиомиопатия.

- ▶ Для ДКМП характерна дилатация ЛЖ с его систолической дисфункцией при отсутствии гемодинамической перегрузки (артериальной гипертензии, клапанной патологии) или воспалительной болезни сердца, которые могли бы вызвать такое нарушение глобальной систолической функции ЛЖ.
- ▶ Дилатация правого желудочка (ПЖ) и его дисфункция могут быть, но они не обязательны для диагноза.



Илья сейчас на главном экране

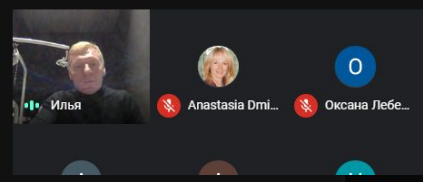
Собака Павлова и еще 12 чел.

24 12:27 Вы

Дилатационная кардиомиопатия.

СИМПТОМЫ.

- ▶ Системическая ХСН (левожелудочковой или бивентрикулярной) с признаками застоя крови в легких и большом круге кровообращения
- ▶ Частое возникновение нерегулярной аритмии, фибрилляция (Гиса).
- ▶ Одышка
- ▶ Утомляемость
- ▶ Кашель не частый
- ▶ Мерцательная аритмия
- ▶ Асцит



Илья сейчас на главном экране

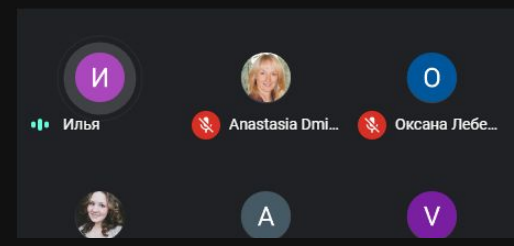
Наталья Баженова и еще 12 чел.

24 12:31 Вы

Холтеровский мониторинг.



- ▶ Диагностика скрытой формы ДКМП доберманов, боксёров, английских бульдогов
- ▶ Диагностика синкопальных состояний
- ▶ Мониторинг антиаритмической терапии



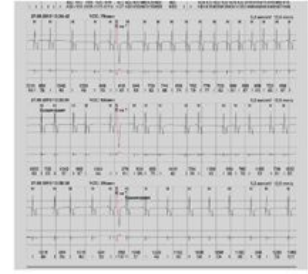
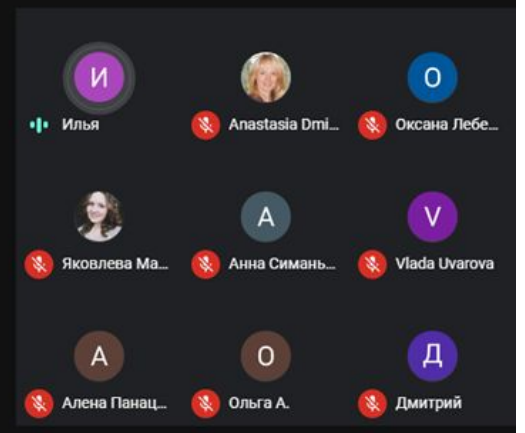
Илья сейчас на главном экране

Юлия Благова и еще 13 чел.

25 12:40 Вы

Собака Беатрис. Доберман 3года 6 мес.

- ▶ Клинически здорова, жалоб на одышку, повышенную утомляемость, кашель нет.
- ▶ Есть данные о случаях внезапной смерти у ближайших родственников.
- ▶ ЭХОКГ, ЭКГ, рентгенография- патологии не выявлено.
- ▶ 7250 ЖЭ в течение суток.
- ▶ «Скрытая» ДКМП
- ▶ Конкор 2,5 мг 1 раз в день

Школа Хиллс и ВГ Панаця : - Наследств... ^



Школа Хиллс и ВГ Панаця : - Наследств... ^

Поднять руку Илья сейчас на главном экране

Илья сейчас на главном экране

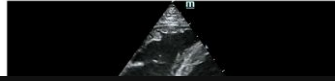
Елена Горшечни... и еще 13 чел.

12:44

ВЫ

Эхокардиография

При выраженных изменениях диагностика не составляет труда



European Society of Veterinary Cardiology screening guidelines for dilated cardiomyopathy in Doberman Pinschers

G Weiss ¹, O Domenech ², J Dukes-McEwan ³, J Häggström ⁴, S Gordon

Affiliations + expand

PMID: 28965673 DOI: 10.1016/j.jvc.2017.08.006

Илья

Anastasia Dmi...

Оксана Лебе...

Яковлева Ма...

Анна Симань...

Vlada Uvarova

Илья сейчас на главном экране

Мария Беган и еще 12 чел.

12:53

ВЫ

Врожденная желудочковая аритмия немецких овчарок.

- ▶ Нарушения ритма без структурных изменений сердца.
- ▶ Неустойчивые, рецидивирующие пароксизмы полиморфной желудочковой тахикардии.
- ▶ Аутосомно-доминантный тип наследования с неполной пенетрантностью или полигенное наследование.
- ▶ Характерна для молодых животных, не проявляется у особей старше 18 мес.
- ▶ Высокий риск внезапной смерти.

Илья

Anastasia Dmi...

Оксана Лебе...

Школа Хиллс и ВГ Панацея : - Наследств...

Илья сейчас на главном экране

Елена Горшечни... и еще 13 чел.

13:02

ВЫ

Врожденная желудочковая аритмия немецких овчарок.

Диагностика:

- ▶ ЭКГ.
- ▶ Суточный мониторинг ЭКГ по Холтеру.
- ▶ Желудочковая экстрасистолия:
 - С морфологией по типу БПНПГ.
 - Полиморфная, часто с ЧСС до 300 уд/мин.
 - Часто в виде куплетов или триплетов, переходящих в пробежки ЖТ.
 - Мономорфная устойчивая желудочковая тахикардия с ЧСС около 200 уд/мин.

Илья

Anastasia Dmi...

Оксана Лебе...

Яковлева Ма...

Анна Симань...

Vlada Uvarova

Евгения Ярина

Ольга А.

Дмитрий

Школа Хиллс и ВГ Панацея : - Наследств... ^

Школа Хиллс и ВГ Панацея : - Наследств... ^



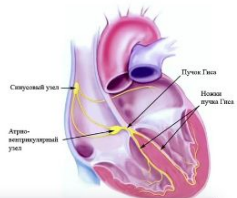
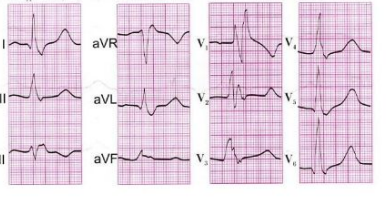
Поднять руку Илья сейчас на главном экране

Илья сейчас на главном экране

Елена Горшечни... и еще 11 чел.

13:05

Врожденная желудочковая аритмия немецких овчарок.

Алена Панаця покидает встречу

Илья

Anastasia Dmi...

Оксана Лебе...

Яковлева Ма...

Анна Симань...


Vlada Uvarova

Евгения Ярина

Ольга А.

Дмитрий

Школа Хиллс и ВГ Панаця : - Наследств...



Поднять руку

Илья сейчас на главном экране

Илья сейчас на главном экране

Наталья Мороз... и еще 12 чел.

13:13

Врожденная желудочковая аритмия немецких овчарок.

- **Inherited ventricular arrhythmias and sudden death in German shepherd dogs**
[N S Moise¹, V Meyers-Wallen, W J Flahive, B A Valentine, J M Scarlett, C A Brown, M J Chavkin, D A Dugger, S Renaud-Farrell, B Korreich, et al.](#)
- **Cardiomyocyte calcium cycling in a naturally occurring German shepherd dog model of inherited ventricular arrhythmia and sudden cardiac death**
[Sophy A Jesty¹, Seung Woo Jung, Jonathan M Cordeiro, Teresa M Gunn, José M Di Diego, Shari Hemsley, Bruce G Korreich, Giles Hooker, Charles Antzelevitch, N Sydney Moise](#)
- **Heterogeneous sympathetic innervation in German shepherd dogs with inherited ventricular arrhythmia and sudden cardiac death**
[M W Dae¹, R J Lee, P C Ursell, M C Chin, C A Stillson, N S Moise](#)

Илья

Anastasia Dmi...

Оксана Лебе...

Яковлева Ма...

Анна Симань...

Vlada Uvarova

Жанна Дедю...

Ольга А.

Дмитрий

Школа Хиллс и ВГ Панаця : - Наследств...



Поднять руку

Илья сейчас на главном экране

Иван сейчас на главном экране

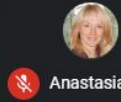Ольга Фомина и еще 12 чел.

24




13:44


Вы



Anastasia Dmi...



Дмитрий



Яковлева Ма...

Иван сейчас на главном экране

Anastasia Dmi... и еще 12 чел.

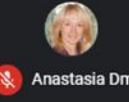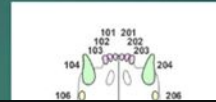
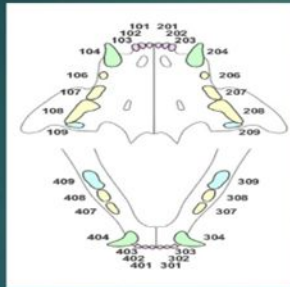
24




13:44

Вы


У брахицефалических пород кошек из за укорочение морды ,а точнее укорочение костей черепа, происходит скученность зубов, и не редко отсутствие некоторых зубов.



Anastasia Dmi...



Дмитрий



Яковлева Ма...

Школа Хиллс и ВГ Панацея : - Наследств...

Иван сейчас на главном экране

Vlada Uvarova и еще 12 чел.

24

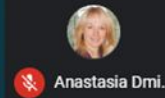

13:47


Вы

У долихоцефалов другая ситуация, из за удлинение костей черепа наблюдается врожденная или истинная олигодонтия (малозубость) , другими словами у кошки не хватает зубов не из за их потери в результате заболевания а потому что их и не было в зародышевом состоянии


Школа Хиллс и ВГ Панацея : - Наследств... ^



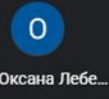
Anastasia Dmi...



Дмитрий



Яковлева Ма...




Оксана Лебе...



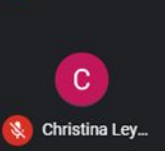
Мария Гущина




Наталья Мор...



Иван



Christina Ley...



Жанна Дедю...

Школа Хиллс и ВГ Панацея : - Наследств... ^



Поднять руку

Иван сейчас на главном экране



Иван сейчас на главном экране

Vlada Uvarova и еще 12 чел.

13:47

У долихоцефалов другая ситуация, из-за удлинение костей черепа наблюдается врожденная или истинная олигодонтия (малозубость), другими словами у кошки не хватает зубов не из-за их потери в результате заболевания а потому что их и не было в зародышевом состоянии

Anastasia Dmi... Дмитрий Яковлева Ма...



Школа Хиллс и ВГ Панацея : - Наследств... ^

Иван сейчас на главном экране

Татьяна Колшева и еще 11 чел.

14:00

Anastasia Dmi... Anastasia Dmi... Яковлева Ма...
Оксана Лебе... Мария Гущина Наталья Мор...
С Ж

Иван сейчас на главном экране

Ольга Михеева и еще 11 чел.

14:05

VD нижняя челюсть

Спасибо за снимки Екатерине Самойловой

Иван сейчас на главном экране

Ольга Михеева и еще 11 чел.

14:05

Anastasia Dmi... Anastasia Dmi... Яковлева Ма...
Оксана Лебе... Мария Гущина Наталья Мор...
Иван Christina Ley... Жанна Дедю...

Школа Хиллс и ВГ Панацея : - Наследств... ^



Поднять руку

Иван сейчас на главном экране