АО Национальный медицинский университет

Вариантная анатомия почки

Выполнили студенты 1 курса факультета ОМ:
Сокольская Виктория группа 18.24.01,
Куанышбаева Ардак группа 18.05.02.

Научный руководитель: Жаныбеков Д.Е., доктор медицинских наук, профессор .

Руководитель: Айдинов Рифат

АКТУАЛЬНОСТЬ:

Заболевания почек — одна из актуальных проблем современной медицины. **Исследования показали, что в республике уровень распространения почечных заболеваний в 1,5 - 2 раза выше, чем в развитых странах.** И мы изучили патологию почек путем препарирования. Этот способ изучения позволяет выявить латентные формы болезни почек и оценить анатомические особенности мочевыделительной системы.

Цель препарирования: изучить вариантную анатомии почки взрослого человека.

ЗАДАЧИ:

- Выявить формы строения почки.
- Вариантное строение чаш лоханочной системы.
- Выявить различные патологии почки.

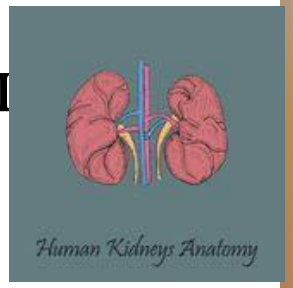

МАТЕРИАЛЫ И МЕТОДЫ ИССЛЕДОВАНИЯ:

Было взято для препарирования и сравнения 26почек: из них 1 здоровая и 25 с различными патологиями

ФОРМЫ ПОЧЕК



Размеры одной **нормальной почки** составляют примерно 11,5—12,5 см в длину, 5—6 см в ширину и 3—4 см в толщину. Масса почек составляет 120—200 г, обычно левая почка несколько больше правой.

ФОРМЫ ПОЧЕК

Гипоплазия почки-это врожденные отклонения от нормальной величины почки. Карликовая почка достигает 2-3 см в ширину и 5-7 см в дину в размерах. Толщина 2 см. Недоразвитая почка взрослого человека.

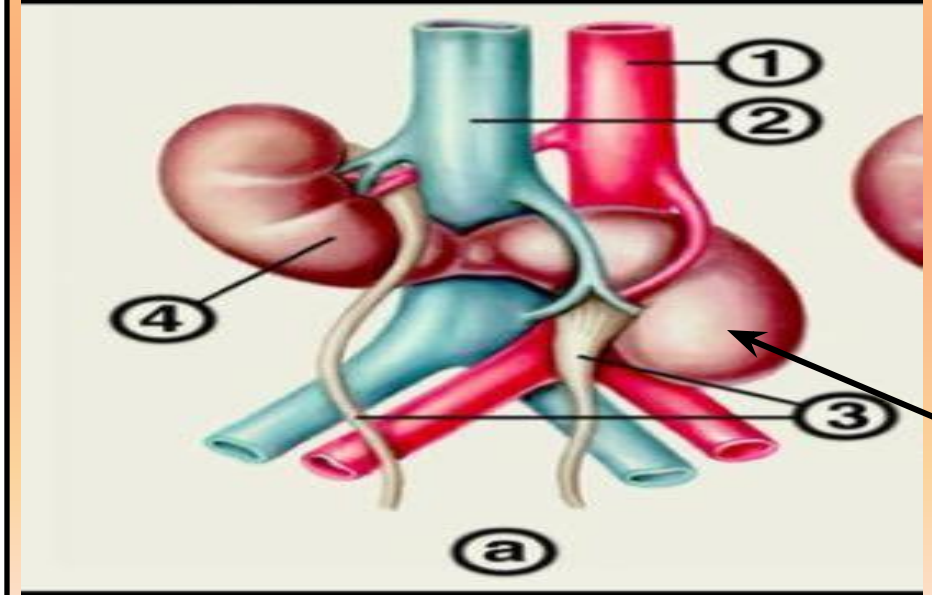

К вариантам асимметричного сращения относятся слияние противоположных полюсов (верхнего одной почки с нижним другой) в вертикально расположенных почках (**S-образная**). Длина примерно 15 см, толщина в соединенной части 11-12 см.

ФОРМЫ ПОЧЕК

К вариантам асимметричного сращения относятся слияние горизонтально повернутых почек (**L-образная**). Общая длина почек около 20 см.

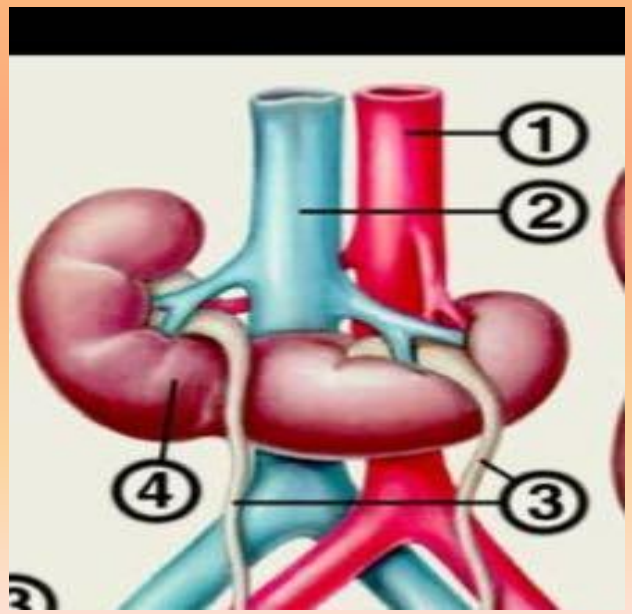

Вариантное строение почечно-лоханочной системы:

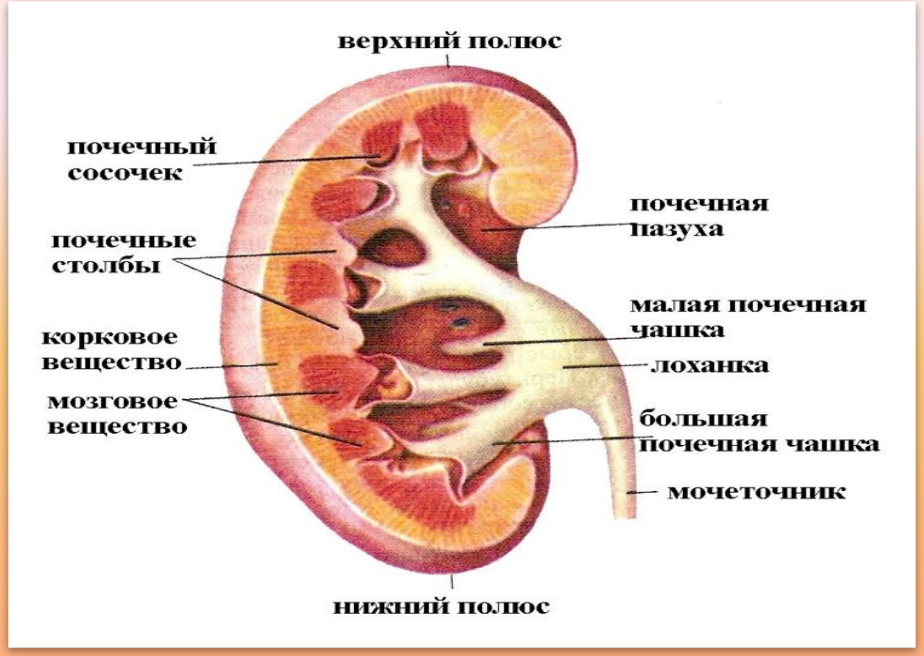

Паренхима почки может быть представлена разделенной на отдельный структурно- обособленные участки : верхний, срединный (передний или задний) и нижний экскреторный секторы почки,

на территории которых происходит мочеобразование и непрерывно связанный с ним процесс транспорт мочи по элементам нефрона и пирамидно-чашечно-лоханочного комплекса.

Вариантное строение почечно-лоханочной системы:

Чашечно-лоханочная структура почки представляет комплекс анатомических образований начального отдела экстраренальных мочевых путей, который состоит из почечных чашек, мочевых протоков и почечной лоханки, выполняющих функцию накопления и выведения мочи.

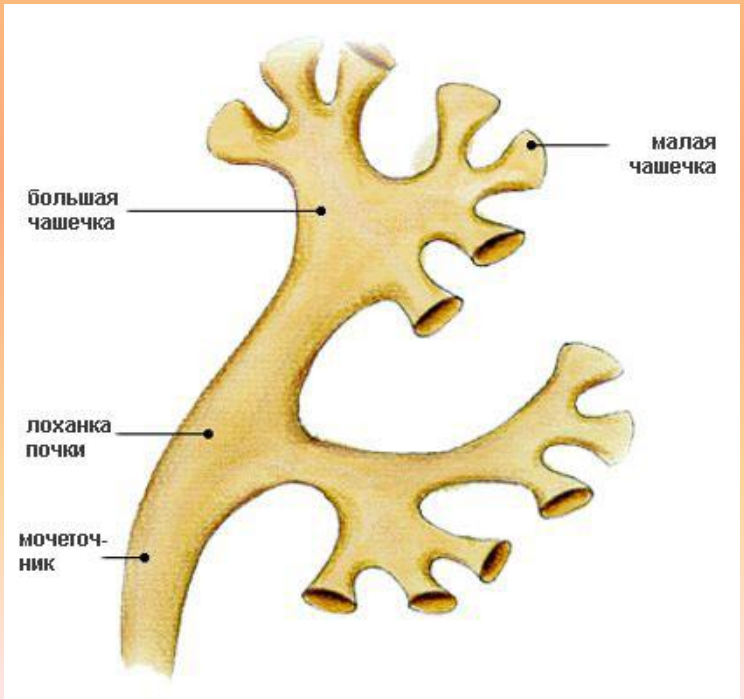

Почечный чашки по отношению к почечной лоханке могут быть одиночными (6%) и групповыми (94%). Одиночный впадают в почечную лоханку, групповые объединяются между собой, образуя мочевые протоки, соединяющие их с почечной лоханкой

ГИДРОНЕФРОЗ . ПАТОЛОГИЯ ЧАШЕЧНО-ЛОХАНОЧНОГО КОМПЛЕКСА.

Гидронефроз – одна из самых часто встречающихся патологий почек. Это заболевание, при котором расширяются почечные чашечки и лоханка, истончается почечная ткань, и нарушаются все функции почки.

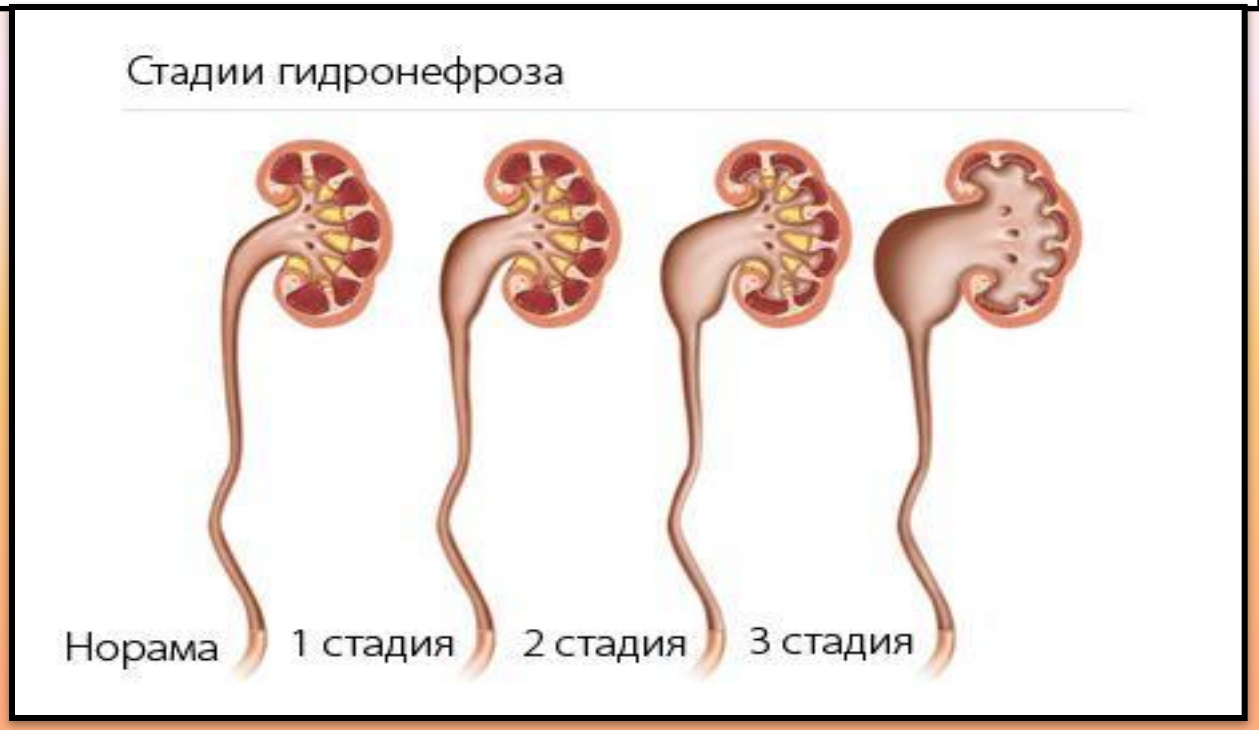

Гидронефроз может развиться в любом возрасте, но чаще всего им страдают в возрасте 25-35 лет. Причем среди людей в возрасте до 20 лет частота возникновения этого заболевания у мужчин и женщин одинаковая, среди 20-60-летних от гидронефроза женщины страдают в 1,5 раза чаще, а вот после 60 лет он встречается в основном у мужчин

ЗДОРОВАЯ ПОЧКИ БЕЗ ПАТОЛОГИЙ

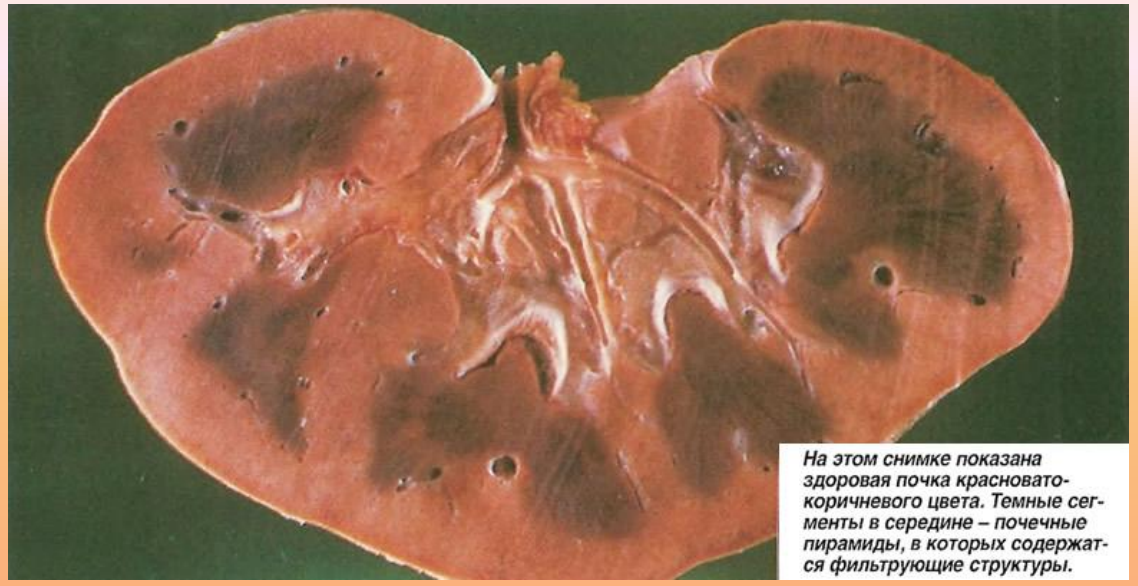

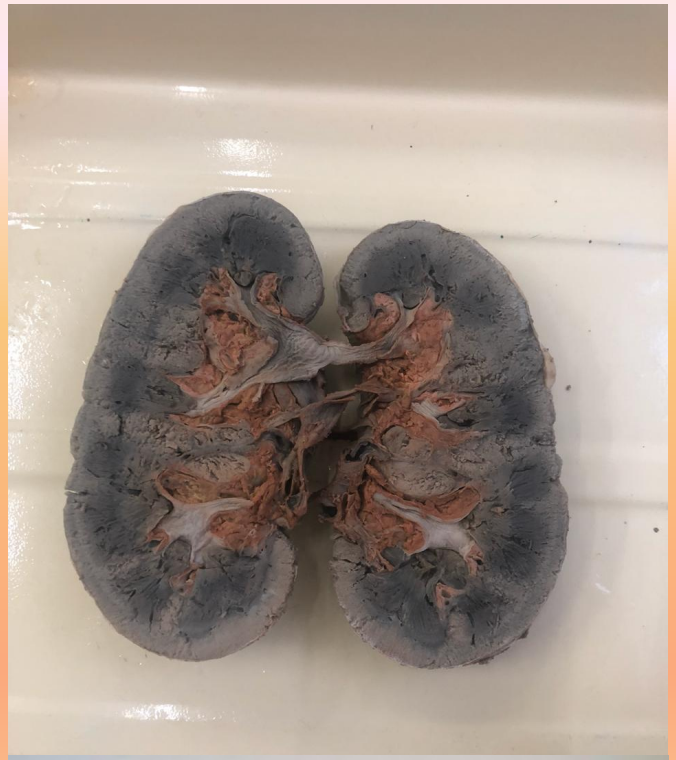

У здоровой почки хорошо выделена чашечно-лоханочная система и другие фильтрующие структуры. Отчетливо можно разглядеть пирамиды(мозговой слой) и корковый слой.

РАЗЛИЧНЫЕ ЗАБОЛЕВАНИЯ ПОЧКИ:

Мочекаменная болезнь.

Основная причина появления песка в почках – нарушение обмена веществ. В крови повышается уровень различных солей и образуются конкременты. При высокой концентрации солей образуются мелкие частицы, а из них формируются камни. Большинство людей страдают этим заболеванием в возрасте от 20 – 49 лет, а пик заболеваемости приходится на людей в возрасте 35-45 лет.

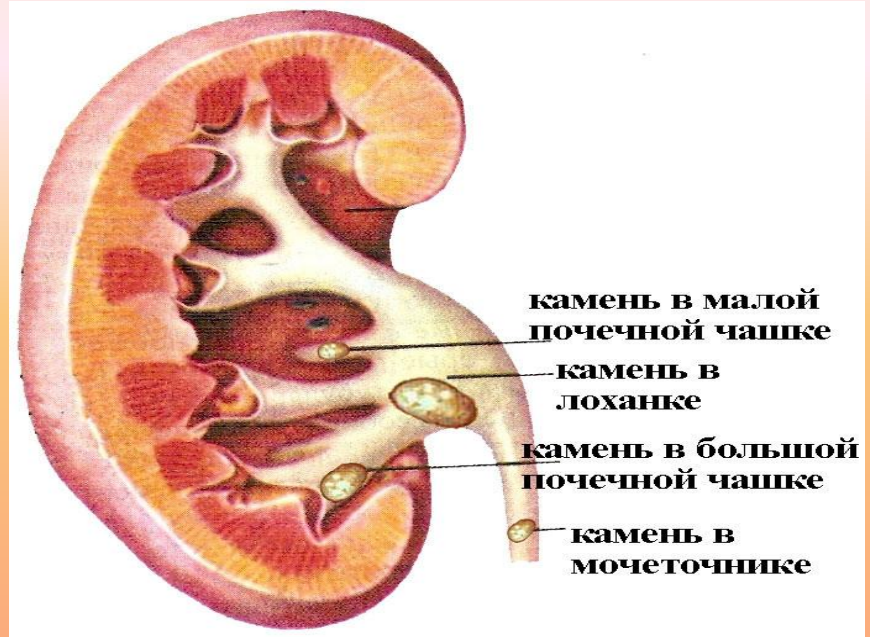

РАЗЛИЧНЫЕ ЗАБОЛЕВАНИЯ ПОЧЕК

Пиелонефрит – это воспалительно-бактериальное заболевание почек. Чаще всего болеют дети до 7ми лет (обусловлено анатомическими особенностями строения мочеполовой системы), женщины 18-40 лет.

Возбудителями пиелонефрита чаще всего является кишечная палочка, протей, энтерококк и стафилококк. Бактерии попадают в почку восходящим путем, если есть заболевания мочевого пузыря, уретры; и гематогенным, то есть с током крови из инфицированного очага.

РАЗЛИЧНЫЕ ПАТОЛОГИИ ПОЧКИ:

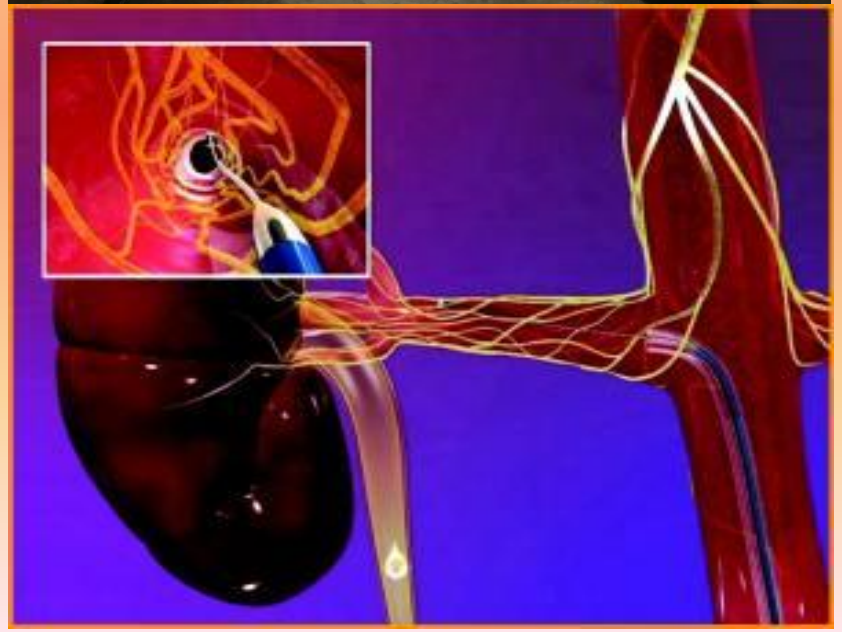

Ишемическая нефропатия. Патологическое состояние, при котором возникает снижение активности выделительной системы по причине нарушения кровоснабжения почек. В большинстве случаев нефропатия возникает у лиц, страдающих ожирением, сахарным диабетом, атеросклерозом и другими разновидностями метаболических нарушений.

РАЗЛИЧНЫЕ ЗАБОЛЕВАНИЯ ПОЧКИ:

Инфаркт почки редкое нефрологическое заболевание результат тромбоза почечной артерии, который может возникнуть на фоне иных тяжелых заболеваний. В основном встречается у взрослых(в редких случаях) и пожилых людей, новорожденных (50% случаев)

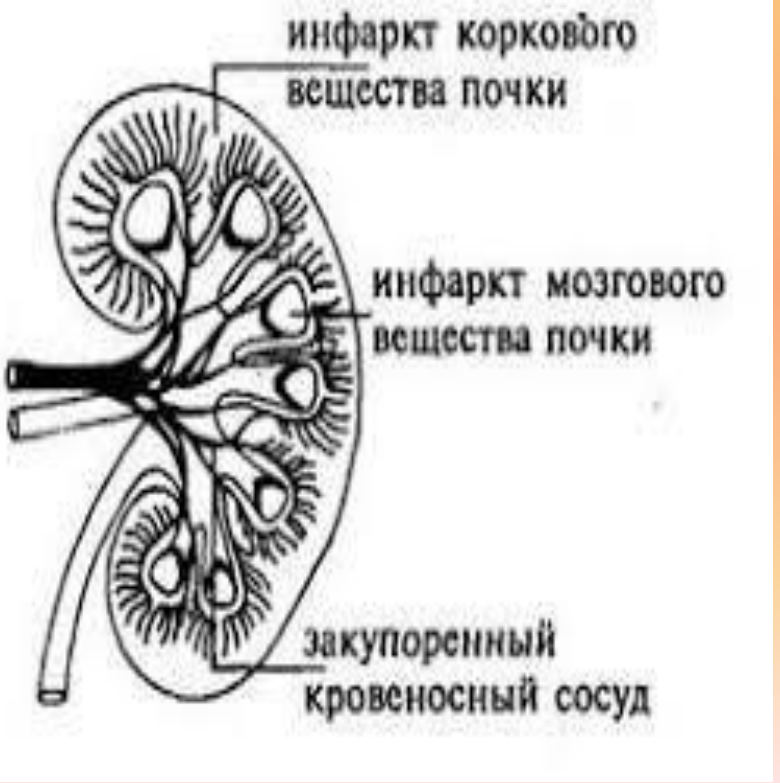

Результаты исследования:

При препарировании и измерении почек было выявлено: 13 почек бобовидной формы (50%); 7 почек круглой формы (27%); 4 почки продолговатые (15%); 2 почки ,имеющие гипоплазию (8%).
А также мы выявили ,что лишь 1 из 26 почек не имеет заболевания (0,038%), инфаркт почки приходится на 1 почку (0,038%), 3 почки с гипернефрозом (0,11%), 4 почки с ишемической нефропатией (0,15%), 7 почек с мочекаменной болезнью (0,27%), 10 почек с пиелонефритом (0,38%)

Результаты исследования:

Благодаря изучению структуры чашечно-лоханочной системы можно сделать следующий вывод: нормальная эхографическая анатомия чашечно-лоханочного комплекса всегда фрагментарна и представлена небольшими анэхогенными участками (0,5-1,5 см) в гиперэхогенной зоне- это почечные чашки , овальной или округлой формы (1,5-2,0 см), эксцентрически расположенной анэхогенной зоны вблизи ворот почки – почечная лоханка.

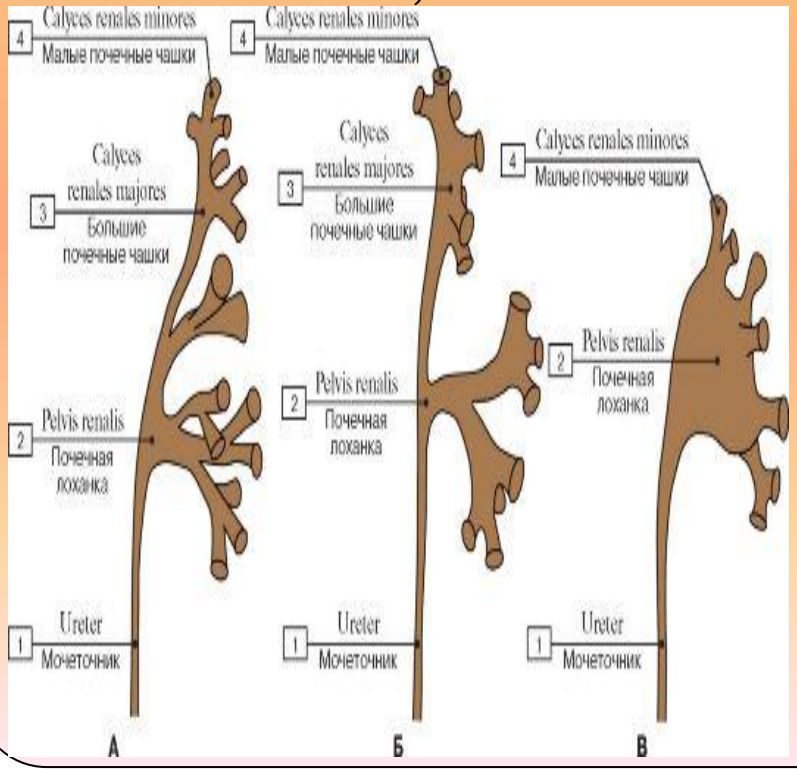
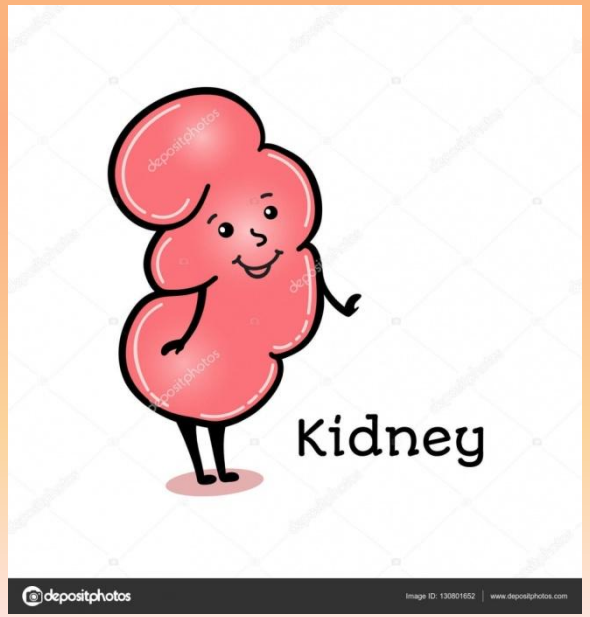
Спасибо за внимание!!!