

Черепно-лицевые ДИЗОСТОЗЫ

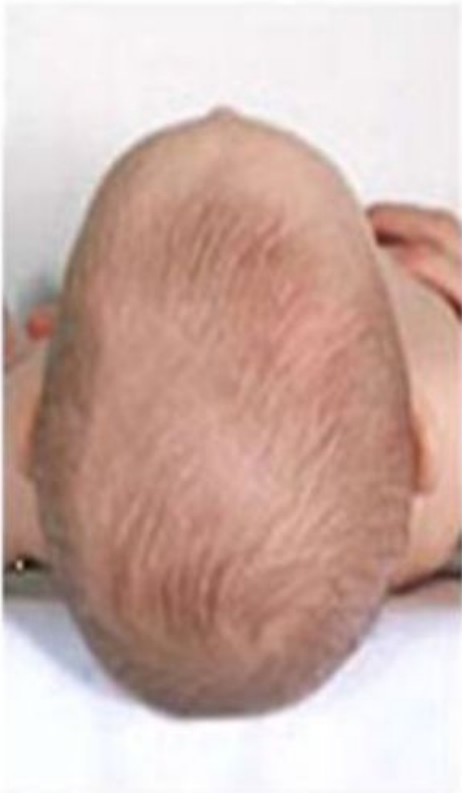Черепно-лицевые дизостозы

Выполнила: Пирмагомедова А.Ф.
Куратор: Ткачева Н.В.

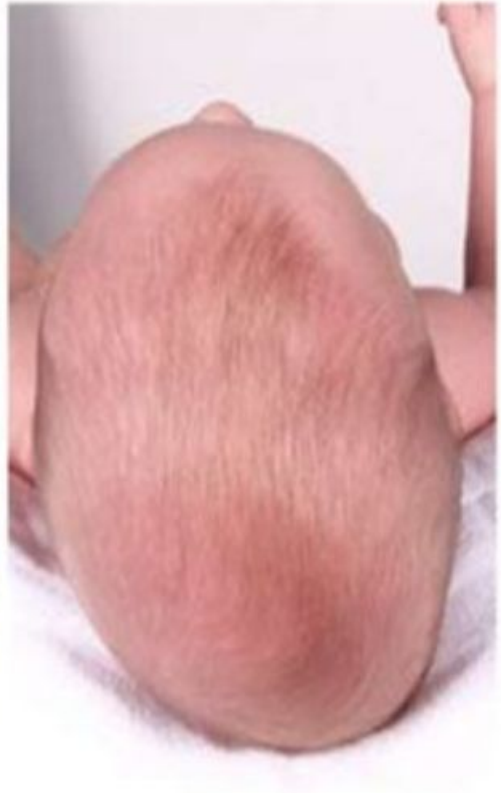СТИГМЫ ДИЗЭМБРИОГЕНЕЗА

- Стигмы - малые аномалии развития, являющиеся результатом воздействия в эмбриогенезе различных неблагоприятных факторов. Малые аномалии развития часто встречаются у детей с внутриутробным поражением, при хромосомных синдромах и наследственных заболеваниях. Обнаружение их в большом количестве у новорожденных, перенесших асфиксию или внутричерепную родовую травму, является основой для интерпретации этих соотношений как вторичных, развивающихся на фоне нарушения внутриутробного развития.
- Клиническая оценка малых аномалий развития важна для диагностики заболеваний мозга у детей, поскольку и кожа, и нервная система развиваются из эктодермального зачатка. Наличие более 5 стигм - показатель нарушения психофизического развития (Л.О. Бадалян. Руководство по неврологии раннего детского возраста. 1980).

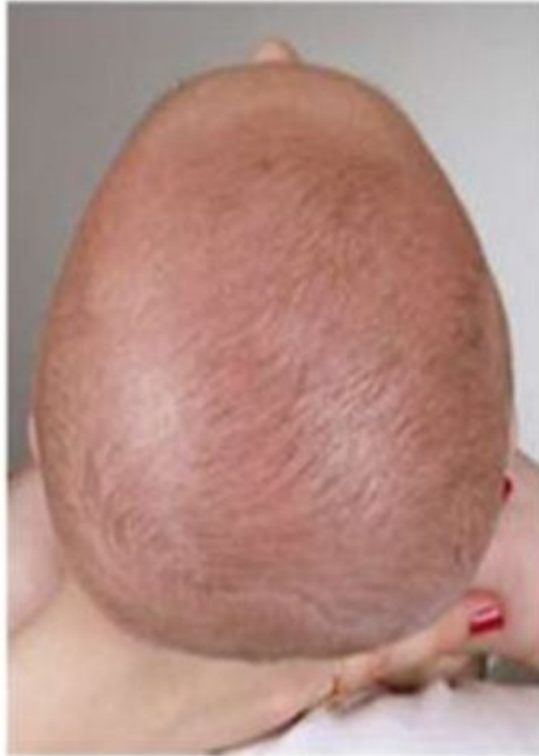Череп: Форма черепа микроцефалическая, гидроцефалическая, брахицефалическая, долихоцефалическая, асимметричная: низкий лоб, резко выражены надбровные дуги, нависающая затылочная кость, уплощенный затылок, гипоплазия сосцевидных отростков.



Normal



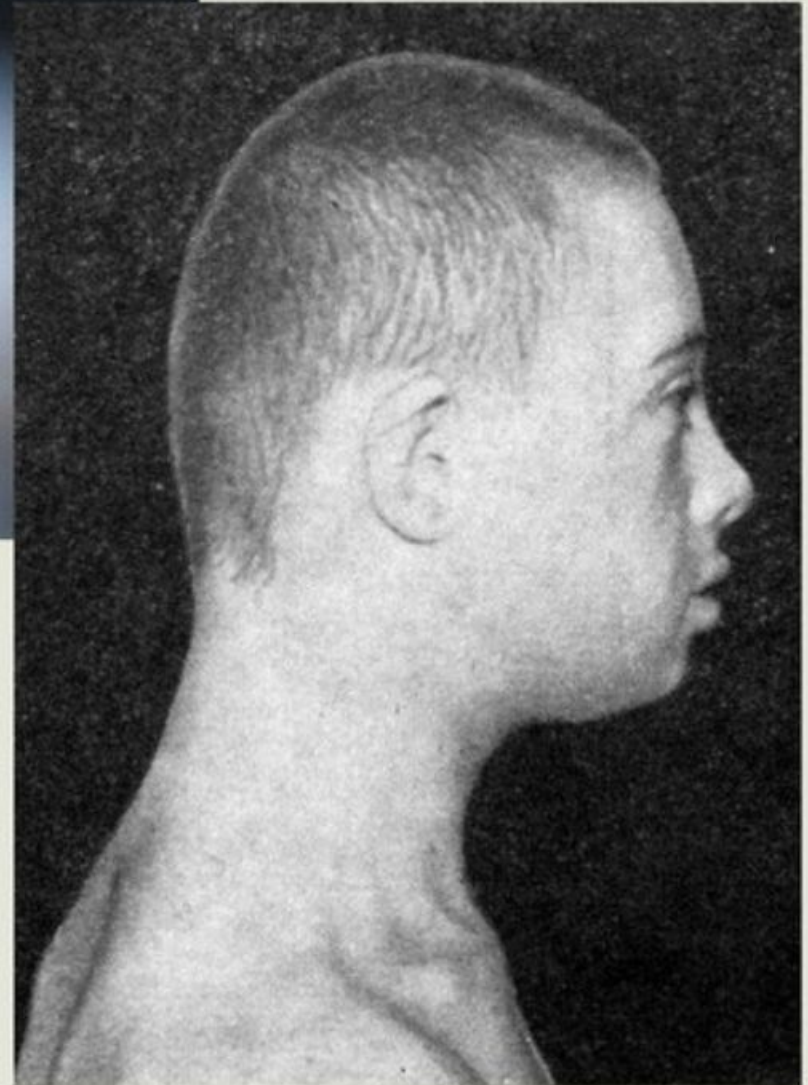
Plagiocephaly



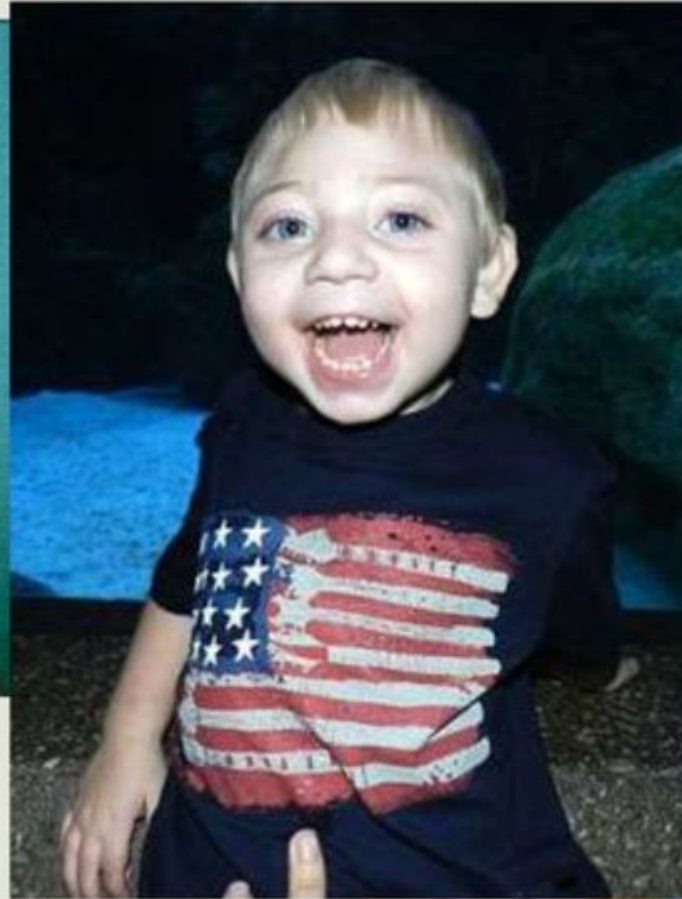
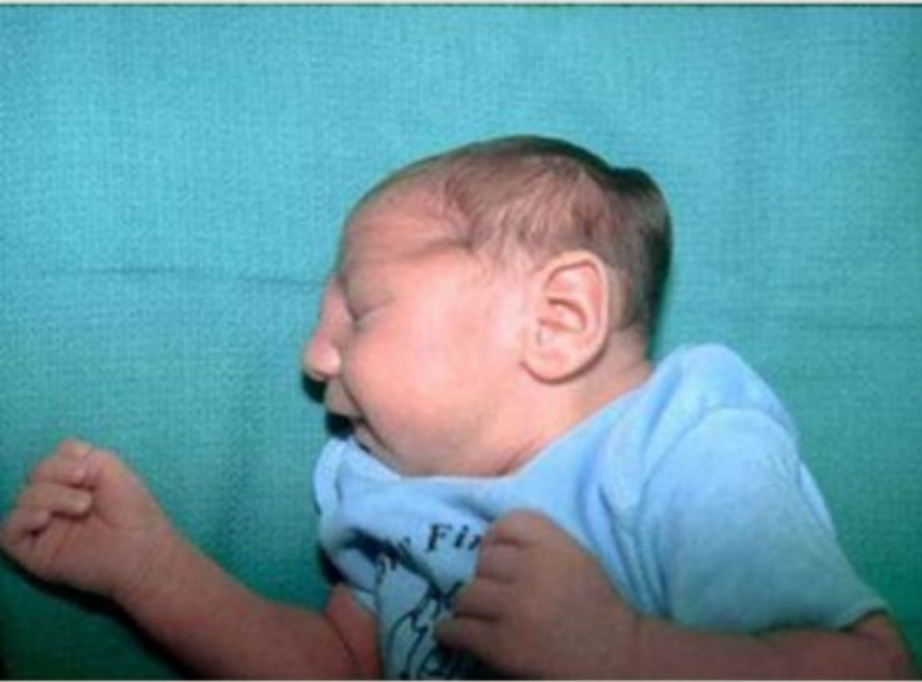Brachycephaly



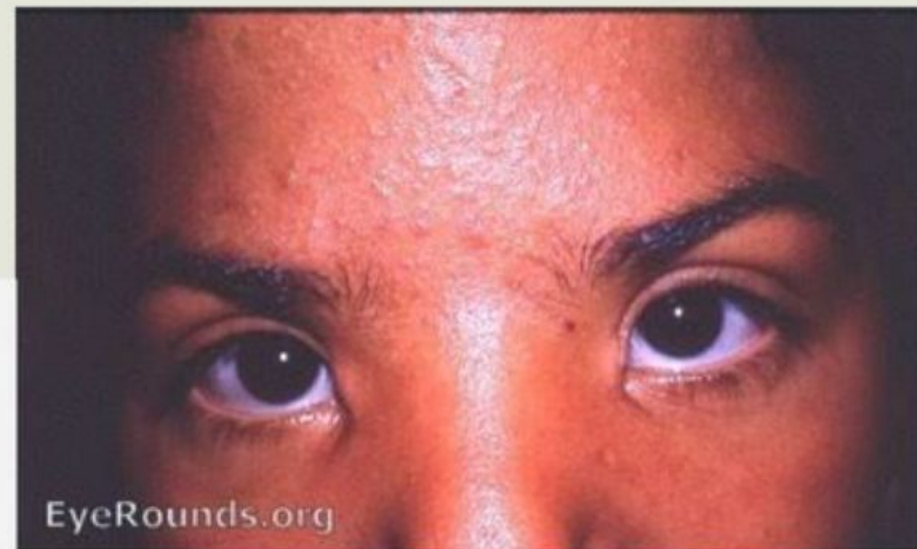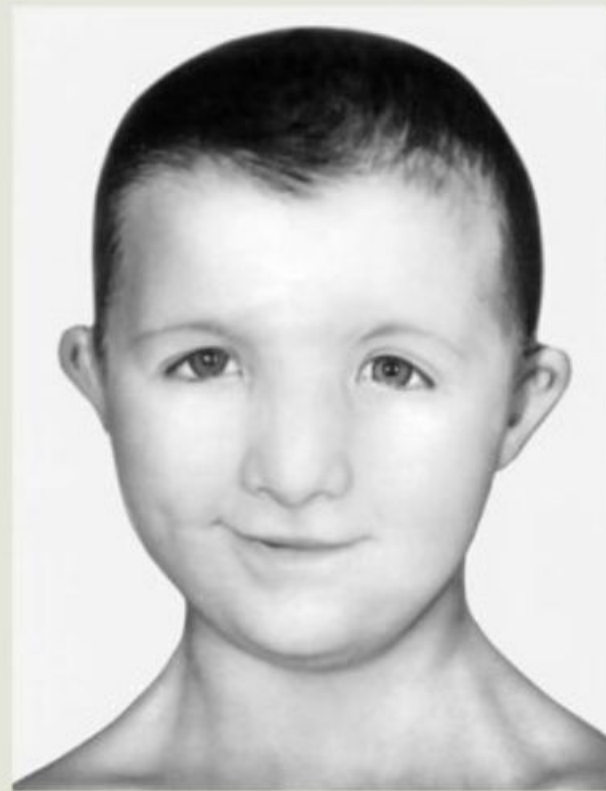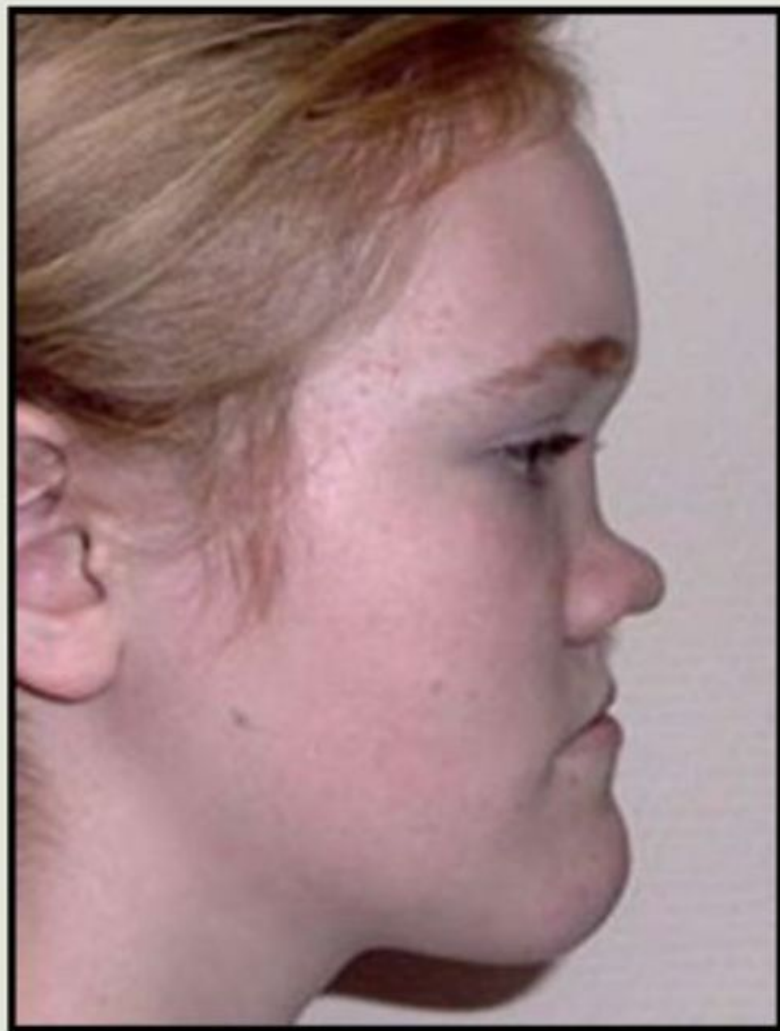
Dolichocephaly

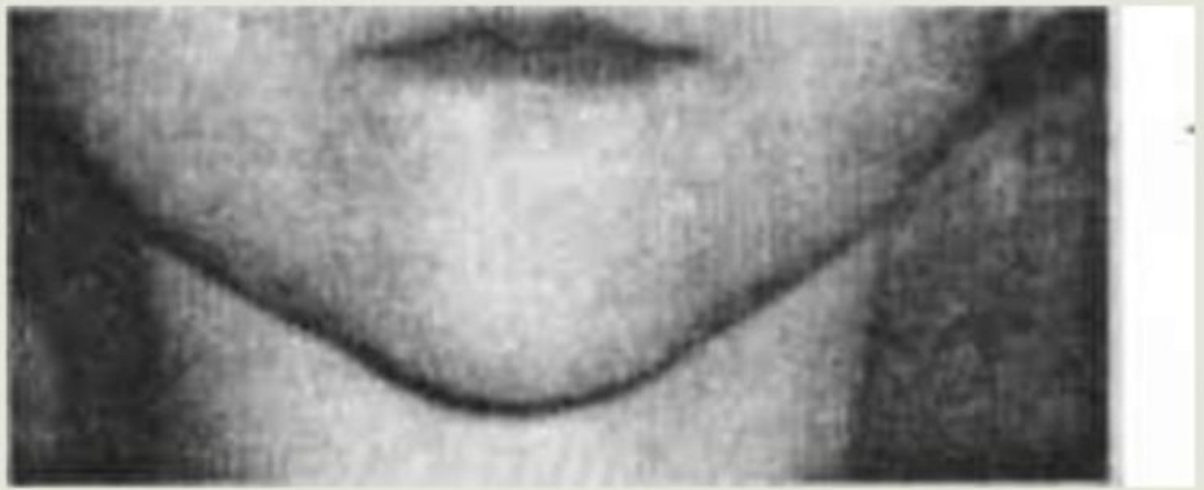
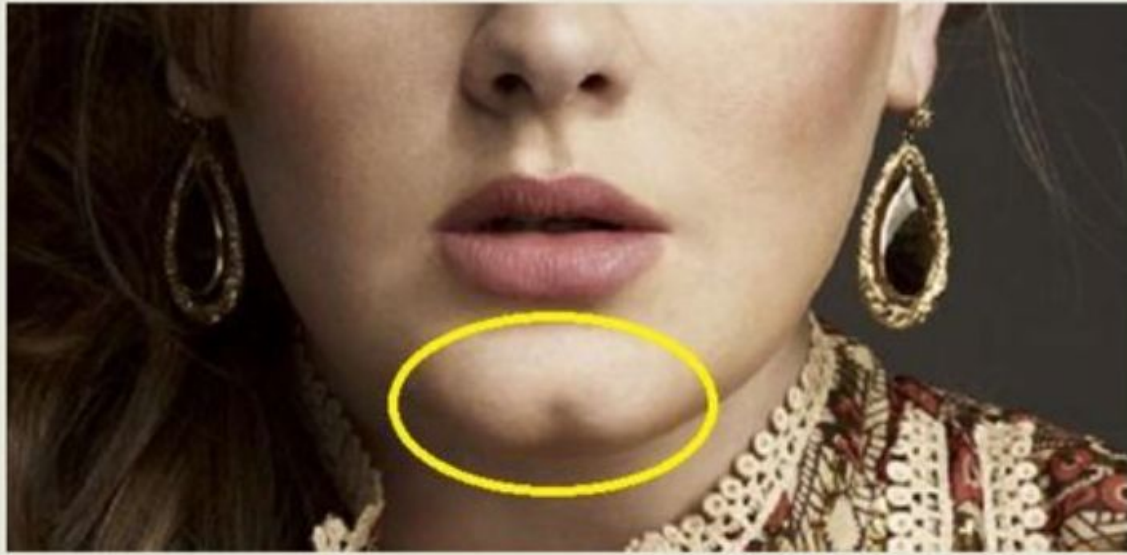
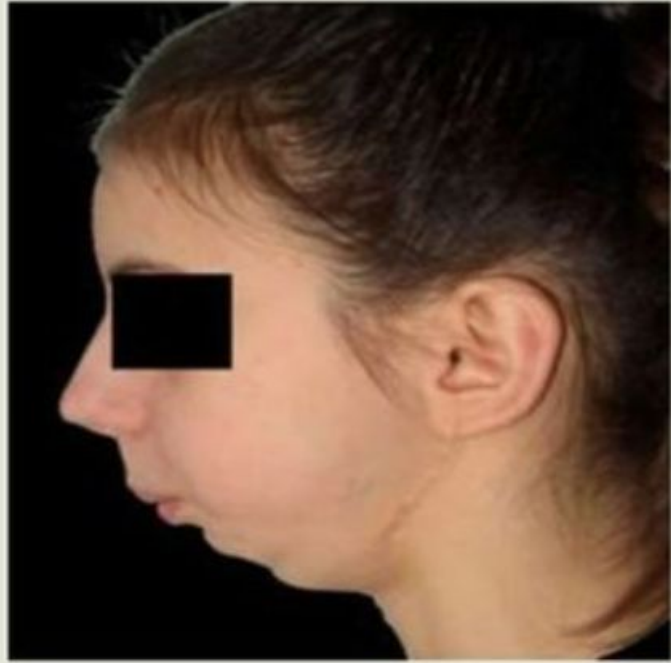Микроцефалия

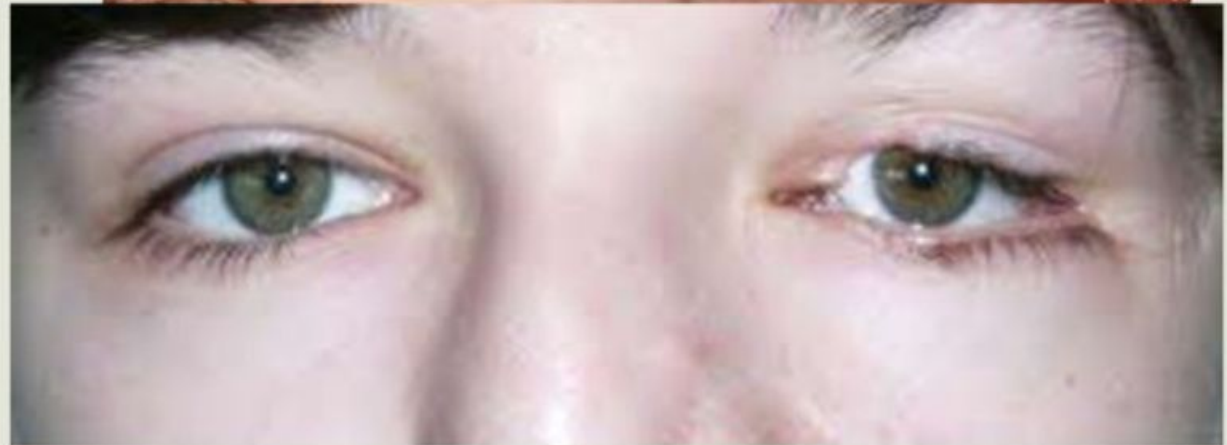
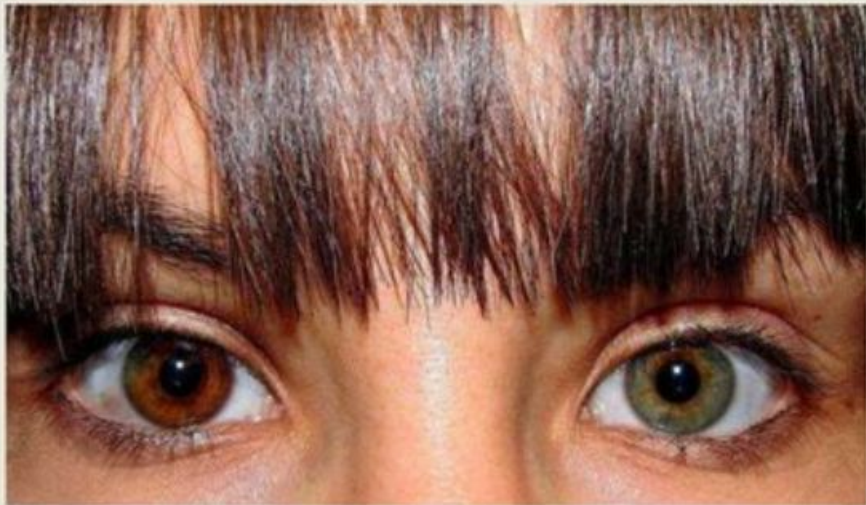
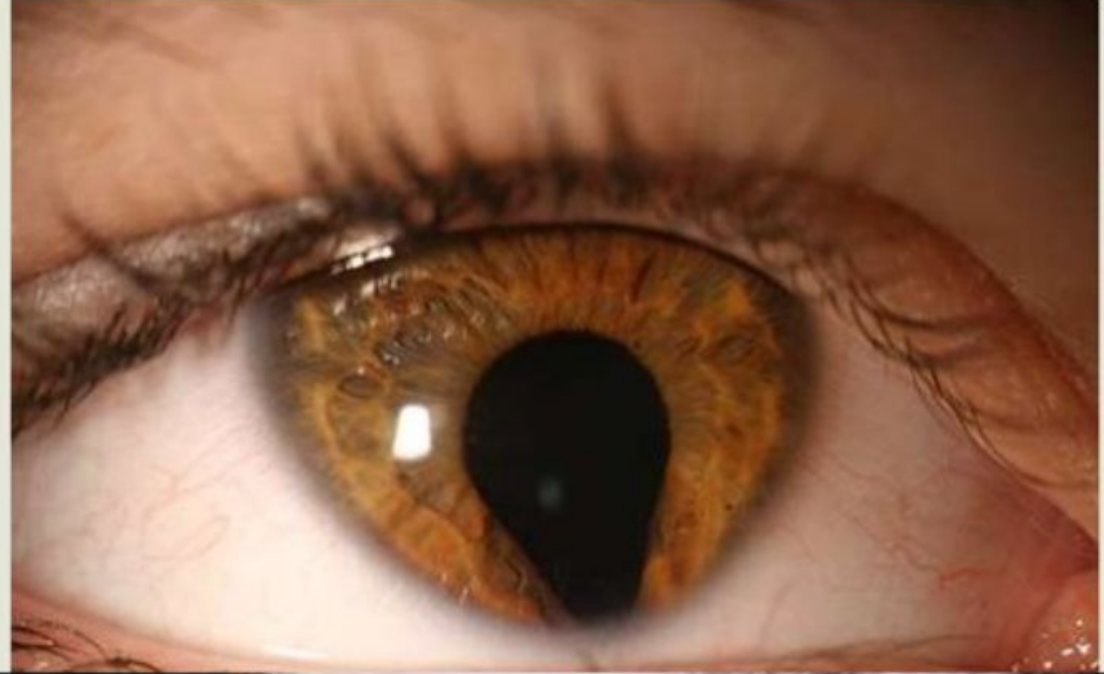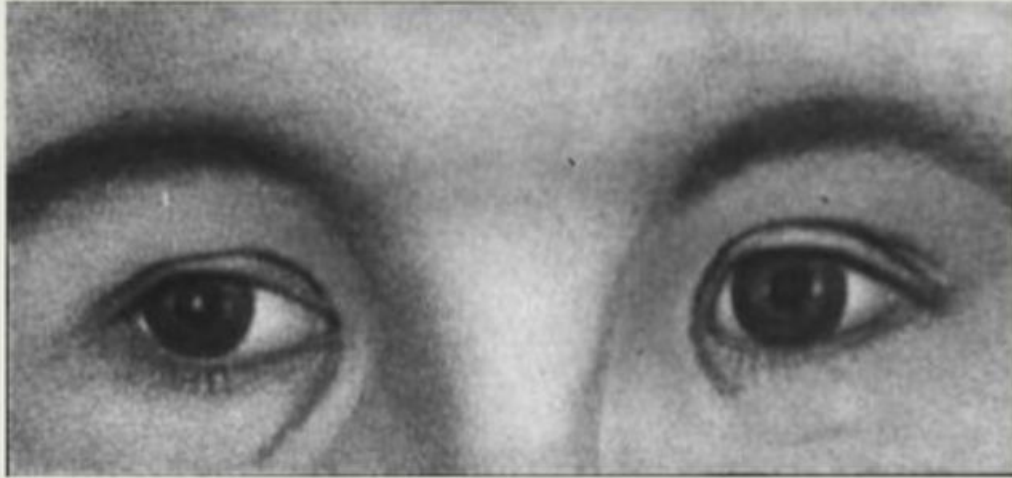Лицо: Прямая линия скошенного лба и носа. Монголоидный или антимонголоидный разрез глаз. Гипер- или гипотелоризм. Седловидный нос, уплощенная спинка носа, искривленный нос. Асимметрия лица. Прогения, микрогения, раздвоенный подбородок, клиновидный подбородок.

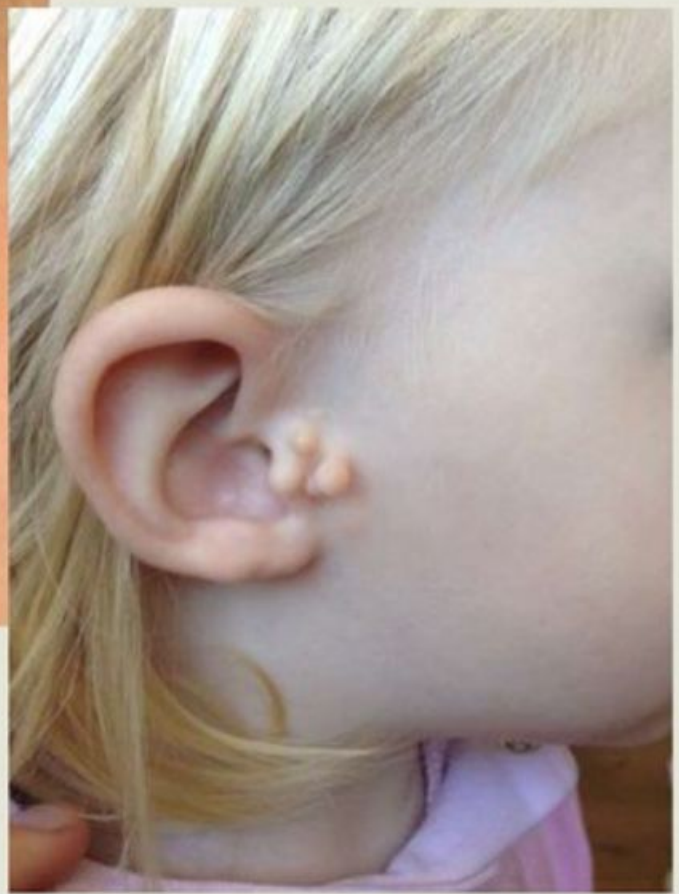
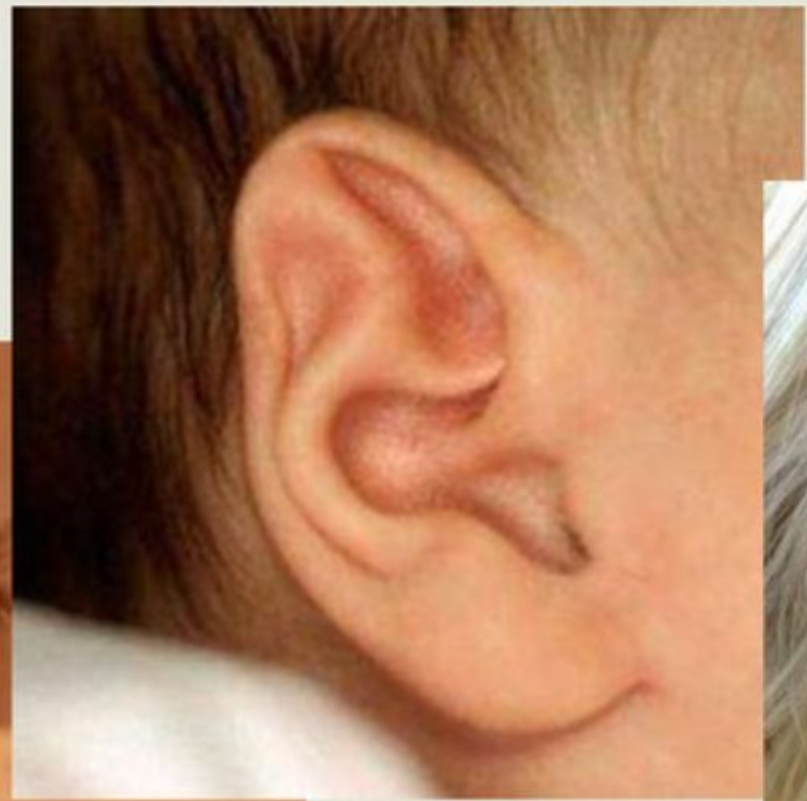
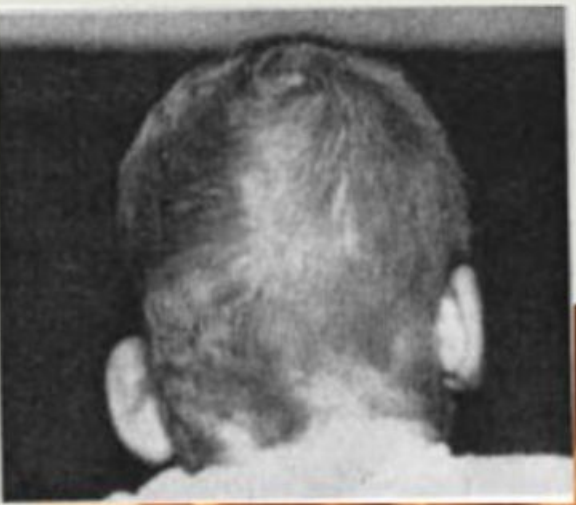

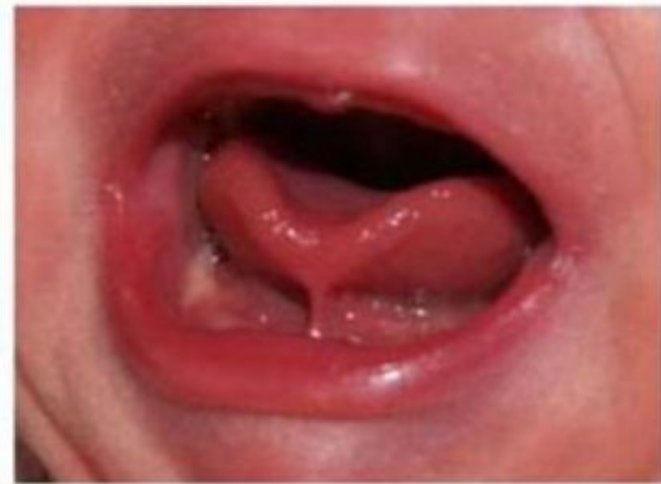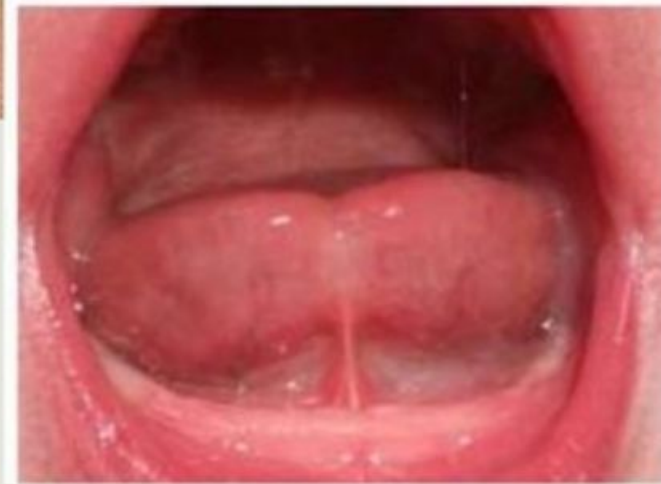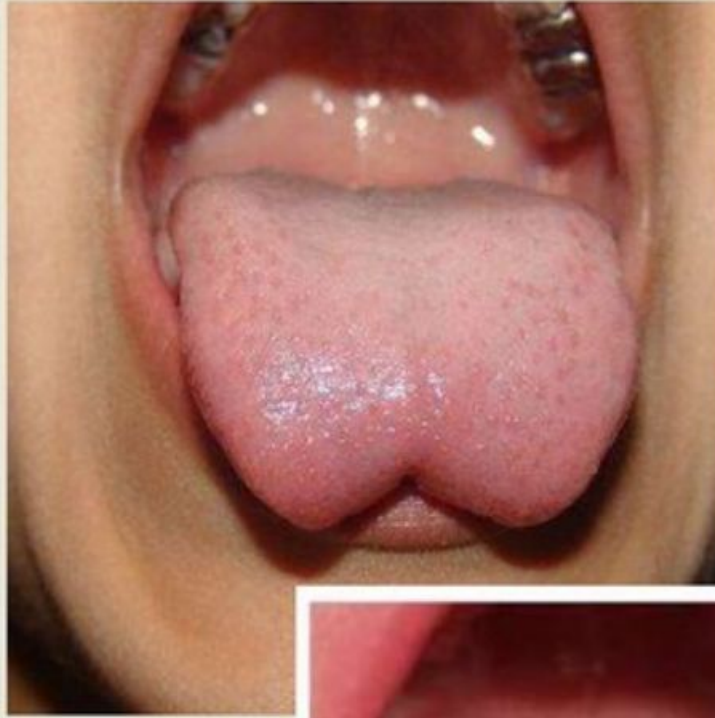Глаза: Эпикант, низкое стояние век, асимметрия глазных щелей, отсутствие слезного мясца (третье веко), дистихиаз (двойной рост ресниц), колобома, гетерохромия радужной оболочки, неправильная форма зрачков.



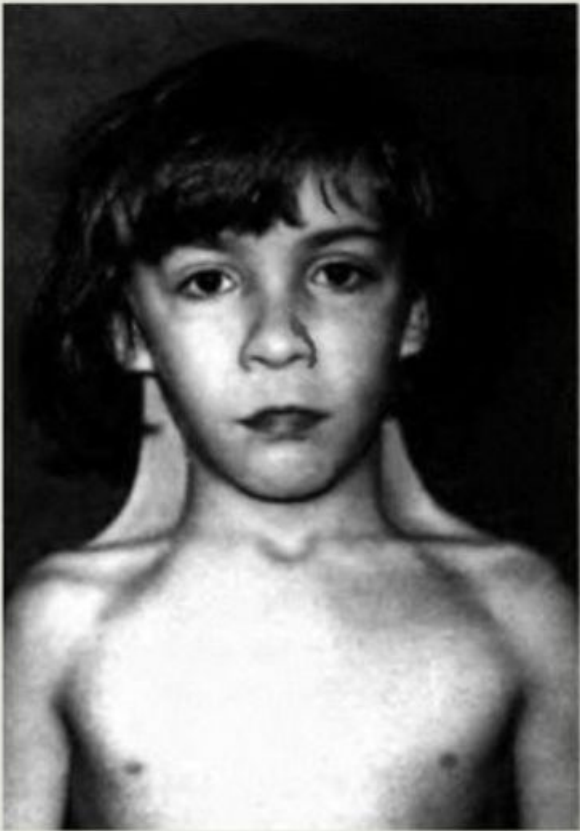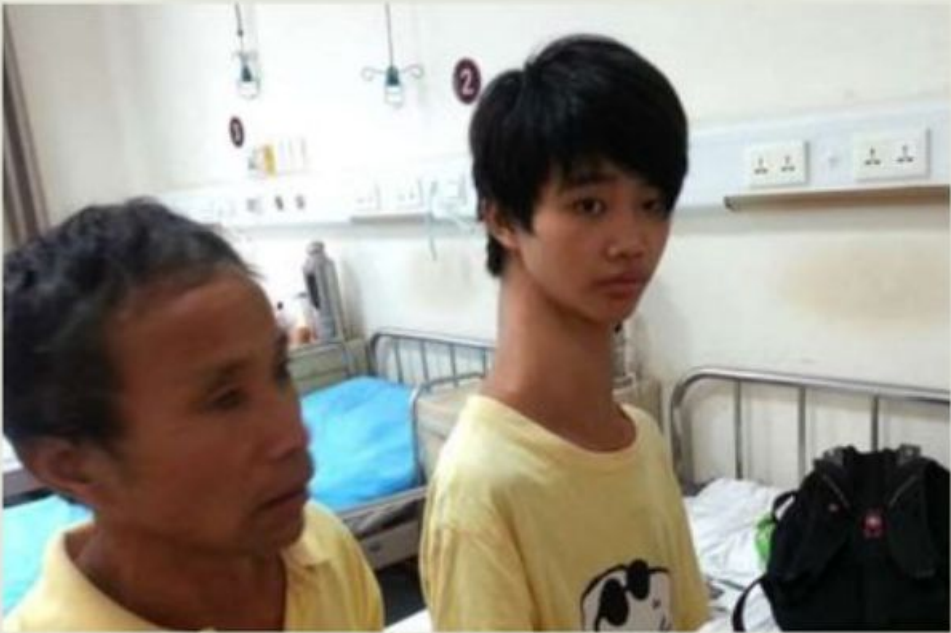Уши: Большие оттопыренные уши, малые деформированные уши, разновеликие уши, различный уровень расположения ушей, низкорасположенные уши. Аномалия развития завитка и противозавитка, приращение мочки ушей. Добавочные козелки



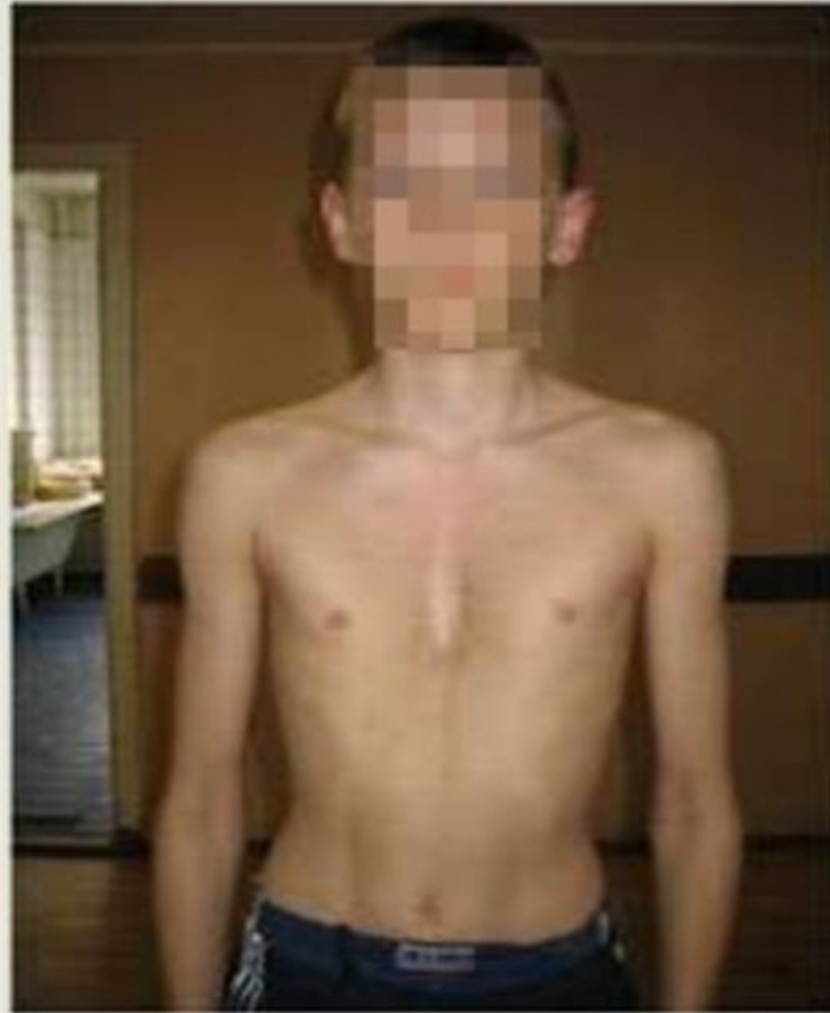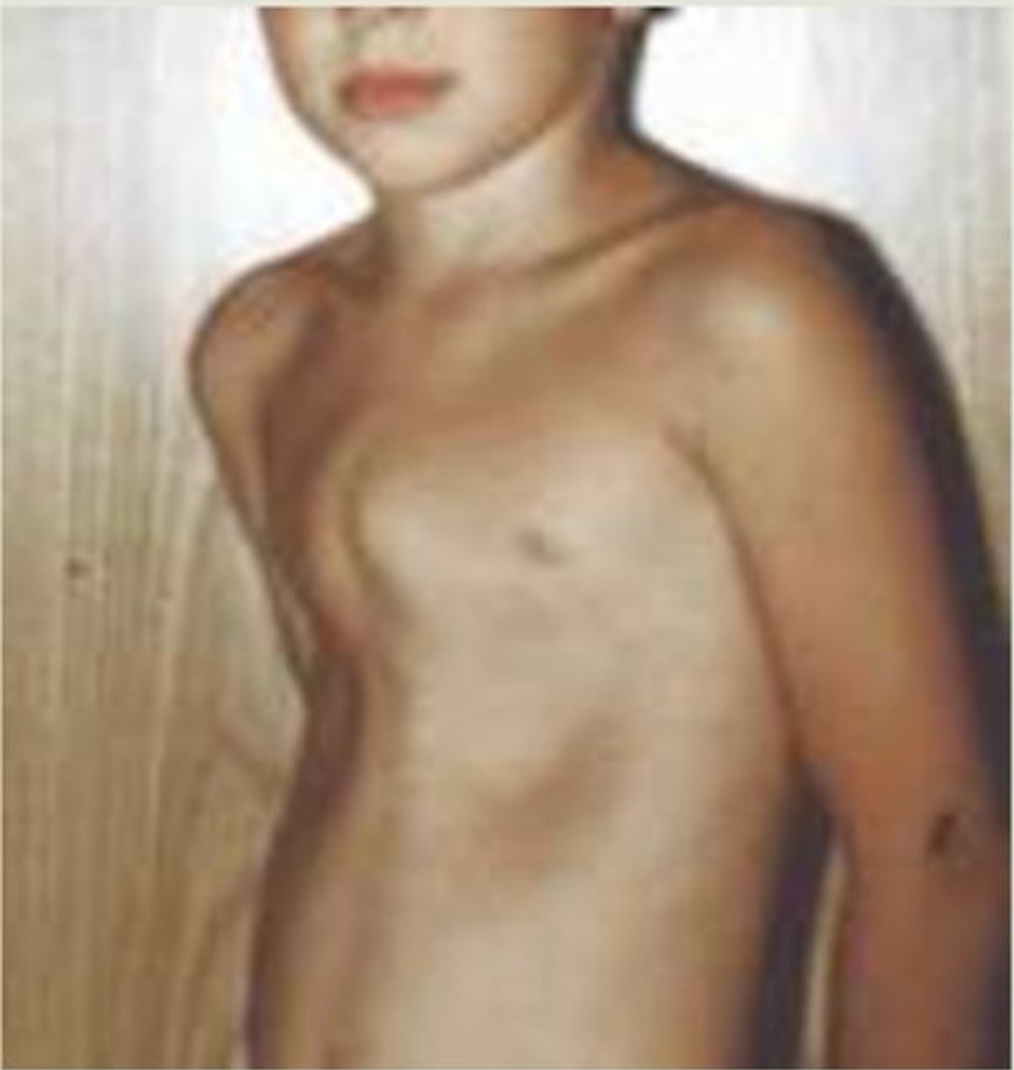Рот: Микростомия, макростомия, "рыбий рот", высокое узкое небо, аркообразное небо, короткая уздечка языка, складчатый язык, раздвоенный язык.



Шея: Короткая, длинная, кривошея, крыловидные складки, избыточные складки.

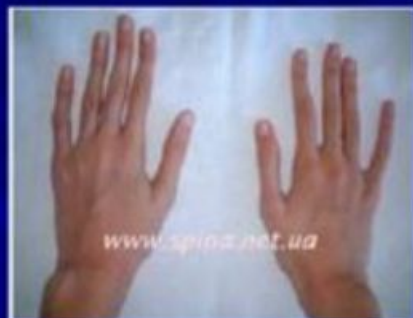
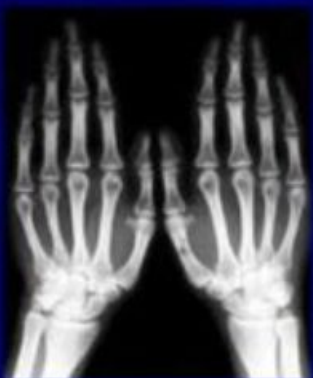
Туловище: Длинное, короткое, грудь вдавленная, куриная, бочкообразная, асимметричная, большое расстояние между сосками, добавочные соски, агенезия мечевидного отростка, диастаз прямых мышц живота, низкое стояние пупка, грыжи.



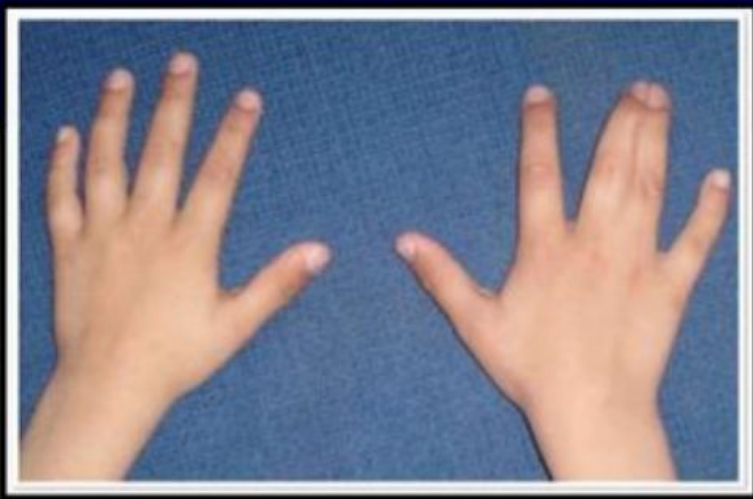
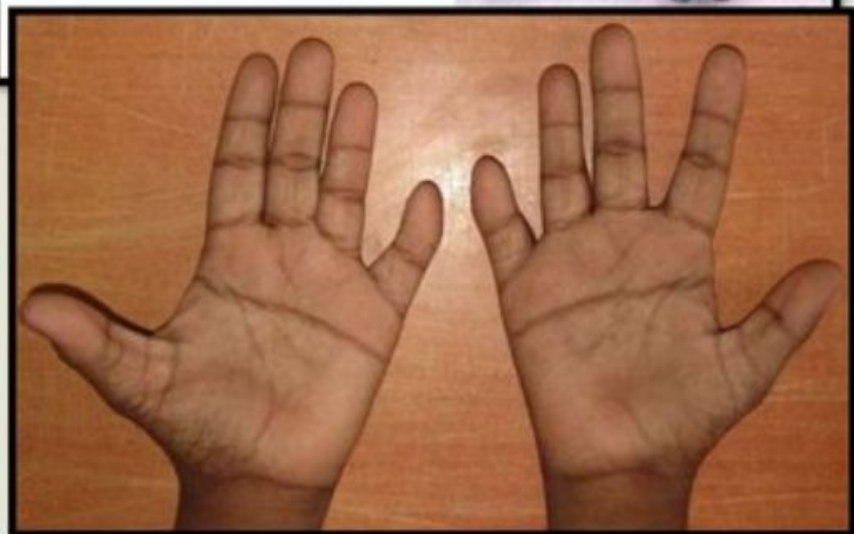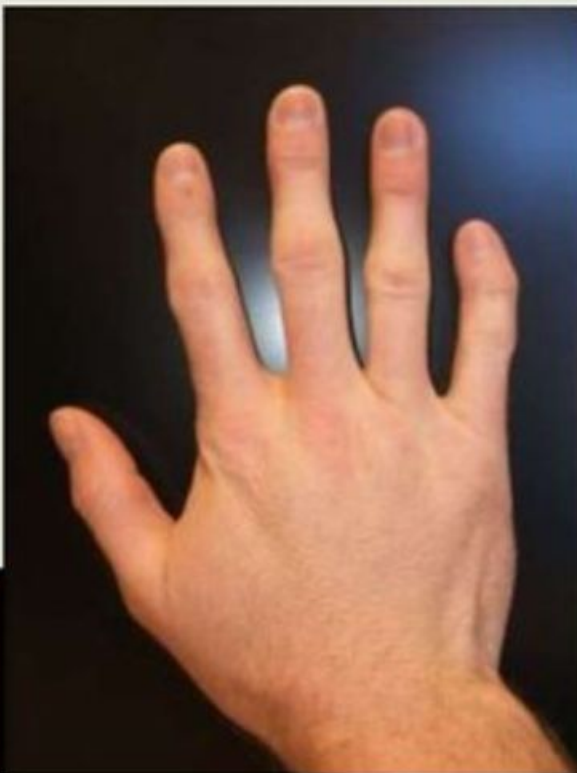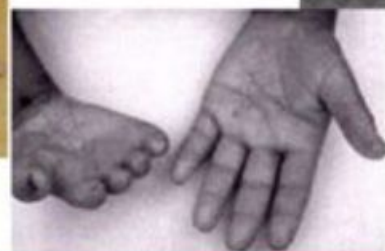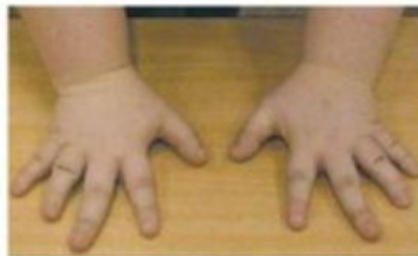Кисти: Брахидактилия, арахнодактилия, синдактилия, поперечная борозда ладони, сгибательная контрактура пальцев, короткий изогнутый V палец, искривление всех пальцев.

Арахнодактилия

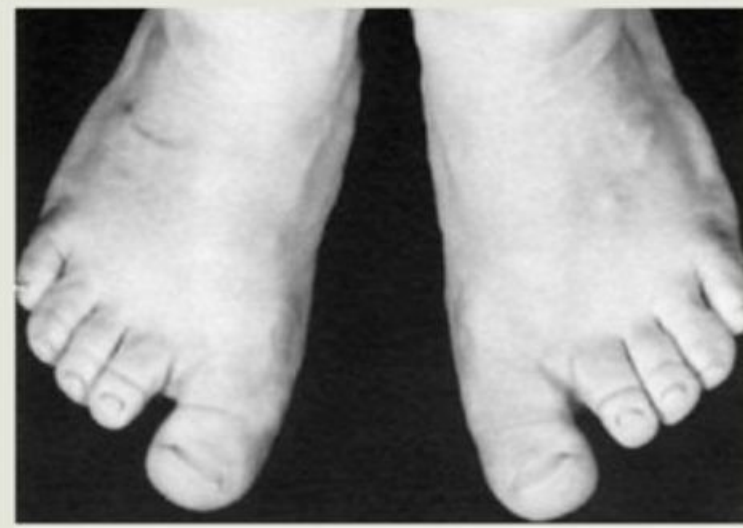
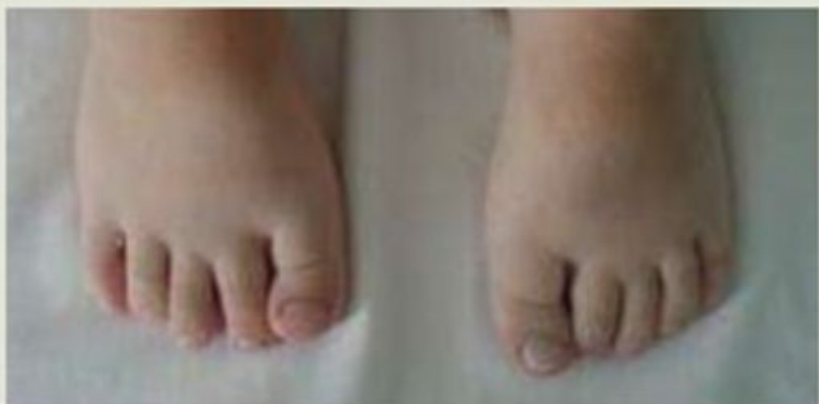
www.spina.net.ua

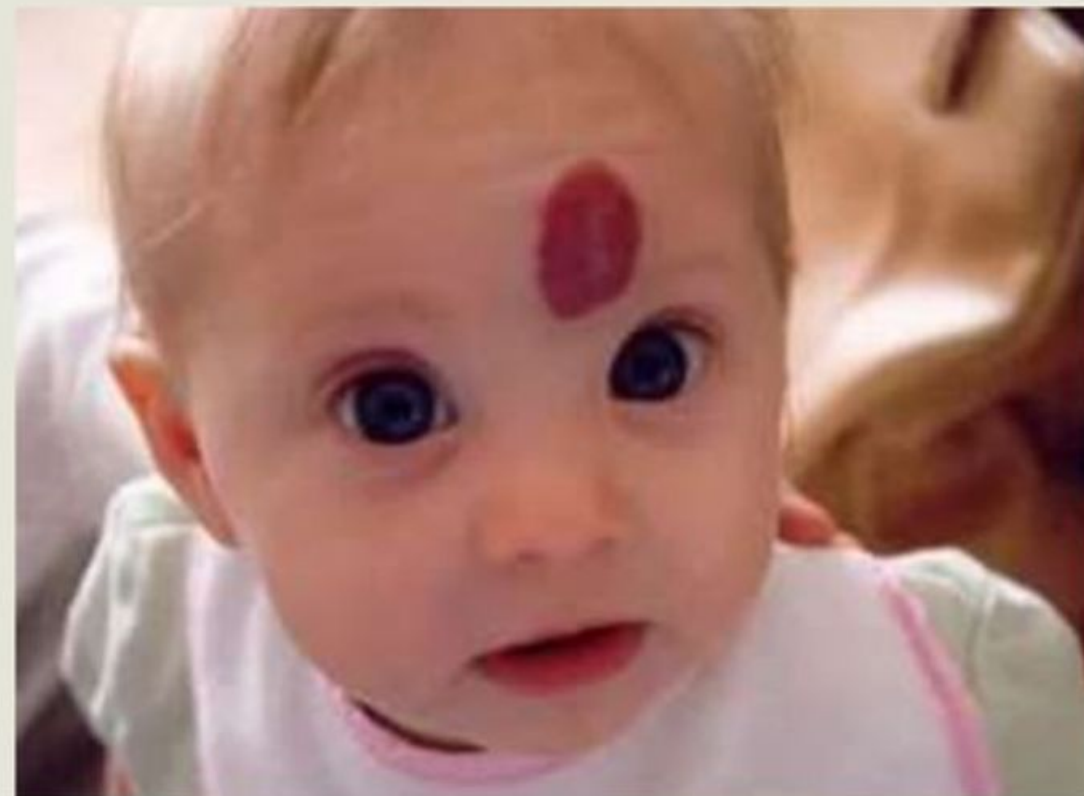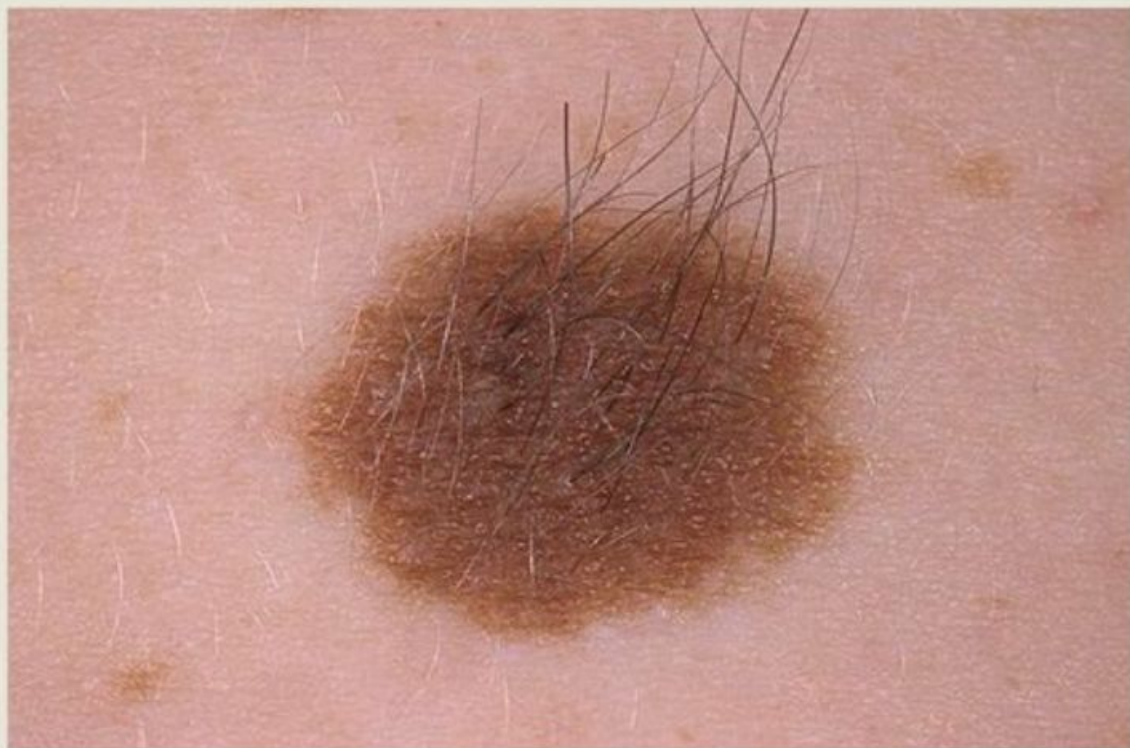Брахидактилия.



Стопы: Брахидактилия, арахнодактилия, синдактилия, сандалевидная щель, двузубец, трезубец, плоская стопа, нахождение пальцев друг на друга.



Кожа: Депигментированные и гиперпигментированные пятна, большие родимые пятна с оволосением, избыточное локальное оволосение, гемангиомы, участки аплазии кожи волосистой части головы.



Дизостоз (dysostosis; греческий dys + osteon кость + osis) — нарушение развития костей, лежащее в основе врождённых наследственных семейных заболеваний костной системы. Чаще всего возникают аномалии развития костей черепа в сочетании с другими симптомами, однако встречаются множественные и генерализованные поражения костей скелета.

Важнейшие разновидности Дизостоза: ключично-черепной, черепно-лицевой, челюстно-лицевой и челюстно-черепной.

Синдром Тричера-Коллинза (СТК) (синдром Франческетти или челюстно-лицевой дизостоз) – генетическое заболевание, характеризующееся деформацией лицевого черепа. Для этого синдрома типично недоразвитие скуловых костей, верхней и нижней челюстей, что приводит к деформации орбит и век. У пациентов с синдромом Тричера-Коллинза часто наблюдается хроническая дыхательная недостаточность, апноэ во время сна и кондуктивная тугоухость, обусловленная пороками развития наружного и среднего уха.

Дети с синдромом Тричера-Коллинза рождаются редко – 1 случай на 10 000 новорожденных. Приблизительно у 30% детей с этим синдромом есть расщелина неба.

Данный синдром получил имя выдающегося британского офтальмолога Эдварда Тричер Коллинза, описавшего основные черты патологии более ста лет назад. Однако европейские врачи чаще называют этот вид аномалии костей лица и челюстей болезнью или синдромом Франческетти – на основании обширных исследований швейцарского офтальмолога Адольфа Франческетти, который ввел термин «мандибулофасциальный дизостоз» в середине прошлого века. В медицинских кругах также используется название – синдром Франческетти-Коллинза.

Причины

- Наиболее частая причина: мутации генов TCOF1, POLR1C или POLR1D. Генная мутация TCOF1 – причина 81-93% всех случаев. POLR1C и POLR1D - дополнительные 2% случаев. У лиц без определенной мутации одного из генов причина заболевания неизвестна. Ген TCOF1 (в локусе хромосомы 5q31.3-33.3), кодирует ядрышковый фосфопротеин, отвечающий за формирование черепно-лицевой части эмбриона человека. В результате преждевременного уменьшения количества этого белка нарушаются биогенез и функции рРНК. Рибосомная РНК помогает собирать блоки белков (аминокислот) в новые белки, которые необходимы для нормального функционирования и выживания клеток. По мнению генетиков исследовательской программы Human Genome, эти процессы приводят к сокращению пролиферации эмбриональных клеток нервного гребня – валика вдоль нервного желоба, который в ходе развития зародыша замыкается в нервную трубку.

Формирование тканей лицевой части черепа происходит благодаря трансформации и дифференциации клеток верхней (головной) части нервного гребня, которые мигрируют вдоль нервной трубки в область первой и второй жаберных дуг зародыша. И дефицит этих клеток вызывает черепно-лицевые деформации. Критический период возникновения аномалий – с 18 по 28 день после оплодотворения.

По завершении миграции клеток нервного гребня (на четвертой неделе гестации) образуются практически все рыхлые мезенхимальные ткани в области лица, которые позже (с 5 по 8 недели) дифференцируются в скелетные и соединительные ткани всех частей лица, шеи, гортани, уха (в том числе внутреннего) и будущих зубов.

КЛИНИЧЕСКАЯ КАРТИНА

- первые признаки данной аномалии в большинстве случаев видны у ребенка сразу же после его появления на свет: лицо при синдроме Тричер Коллинза имеет характерный вид. Причем морфологические аномалии обычно двусторонние и симметричные.

Наиболее очевидные симптомы синдрома Тричер Коллинза:

- недоразвитость (гипоплазия) лицевых костей черепа: скуловых, скуловых отростков лобной кости, боковых крыловидных пластинок, придаточных пазух носа, ;
- недоразвитие костей нижней челюсти (микрогнатия) и более тупой чем обычно нижнечелюстной угол;
- нос имеет нормальный размер, однако, кажется большим из-за гипоплазии надбровных дуг и недоразвитости или отсутствия скуловых дуг в области висков;

КЛИНИЧЕСКАЯ КАРТИНА

глазные щели нисходящие, то есть разрез глаз антимонголоидный, с опущенными вниз наружными уголками;

дефекты нижних век (колобома) и частичное отсутствие ресниц на них;

ушные раковины неправильной формы с широким диапазоном отклонений, вплоть до их расположения в углу нижней челюсти, отсутствия мочек, слепых свищей между козелком уха и углом рта и др.;

сужение или заращение (атрезия) наружного слухового каналов и аномалии косточек среднего уха;

отсутствие или гипоплазия околоушных слюнных желез

фарингеальная гипоплазия (сужение глотки и дыхательных путей);

несращение твердого нёба (волчья пасть), а также отсутствие, укорочение или неподвижность мягкого неба.

глазные щели нисходящие, то есть разрез глаз антимонголоидный, с опущенными вниз наружными уголками;

дефекты нижних век (колобома) и частичное отсутствие ресниц на них;

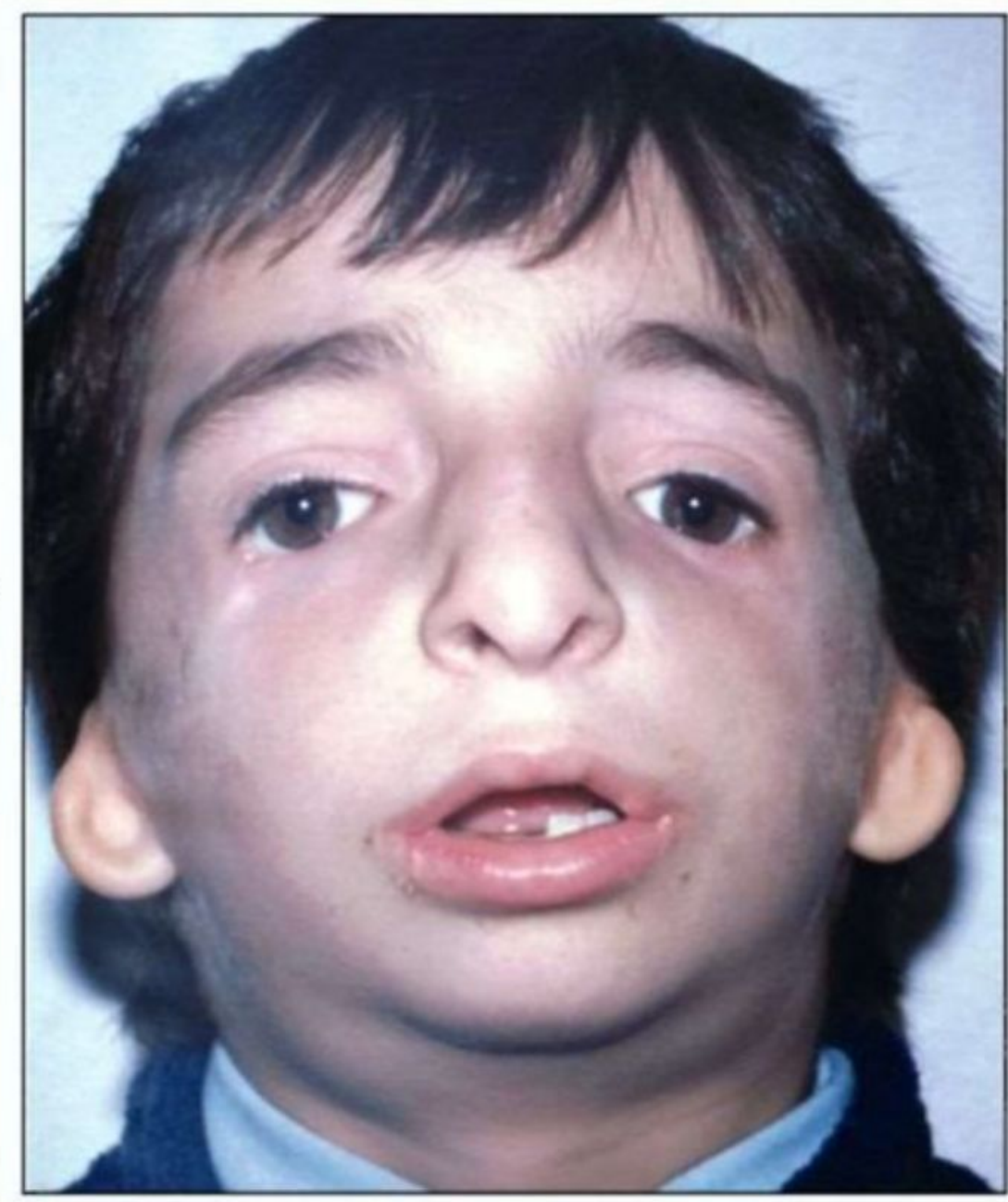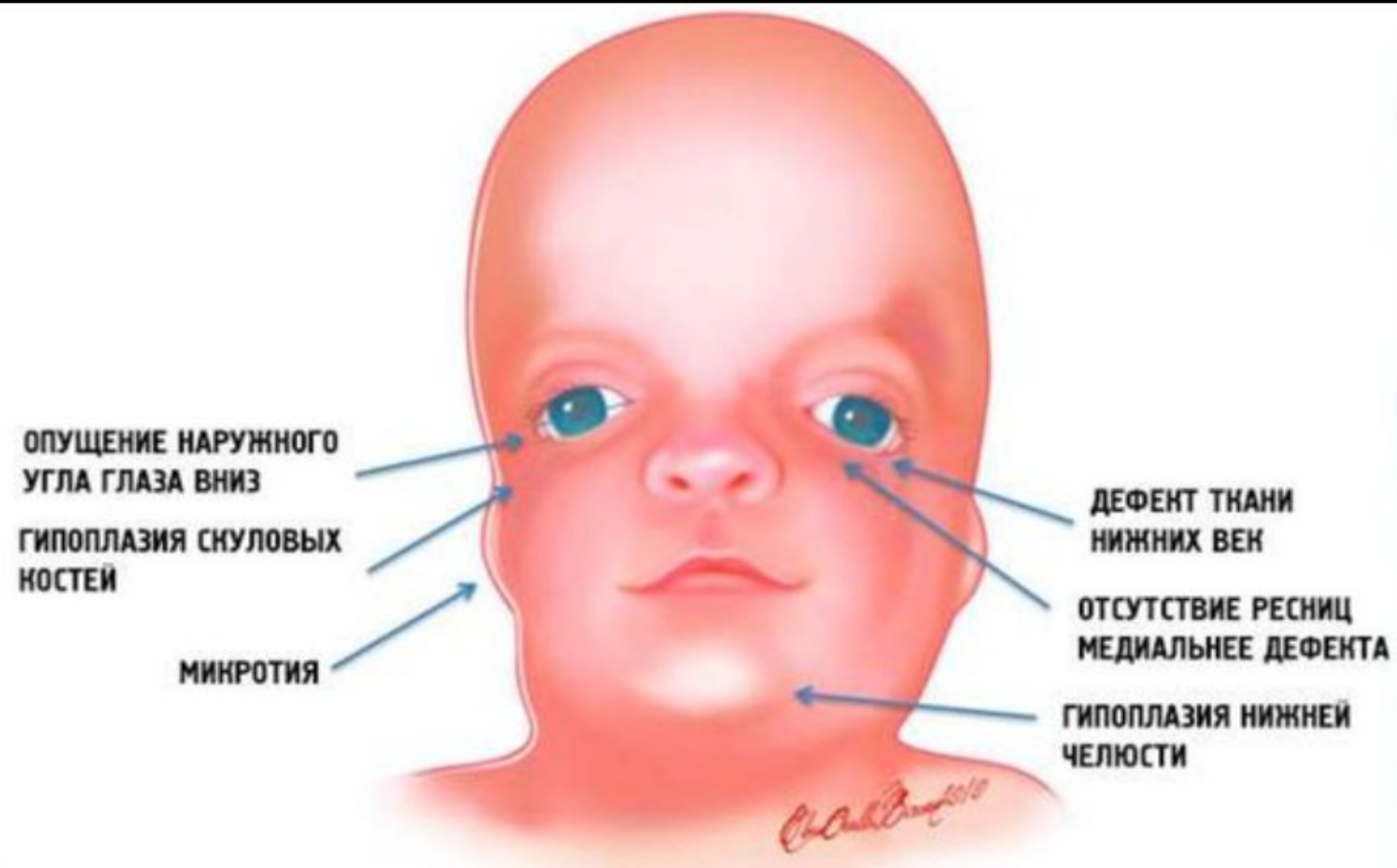
ушные раковины неправильной формы с широким диапазоном отклонений, вплоть до их расположения в углу нижней челюсти, отсутствия мочек, слепых свищей между козелком уха и углом рта и др.;

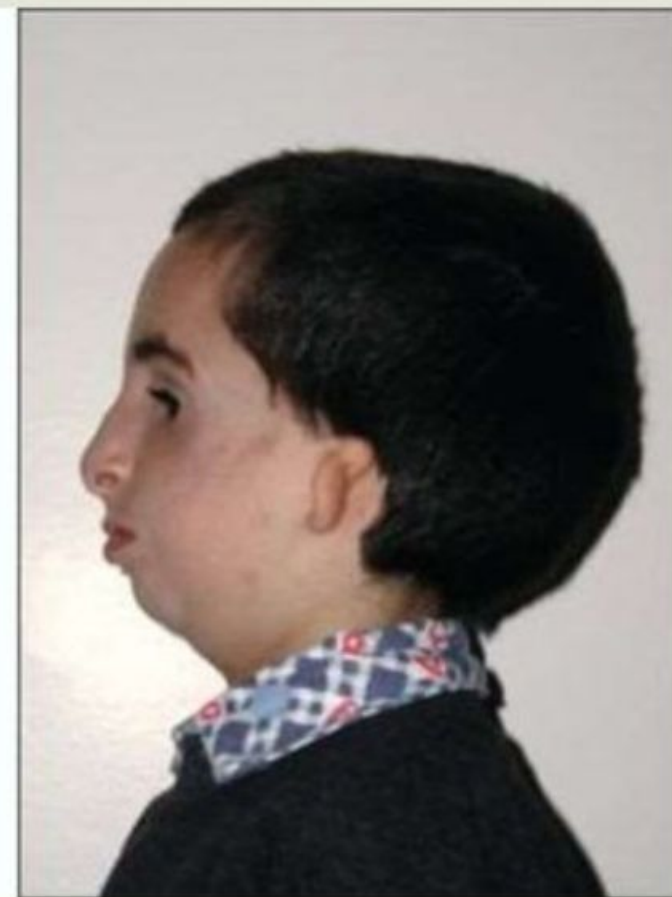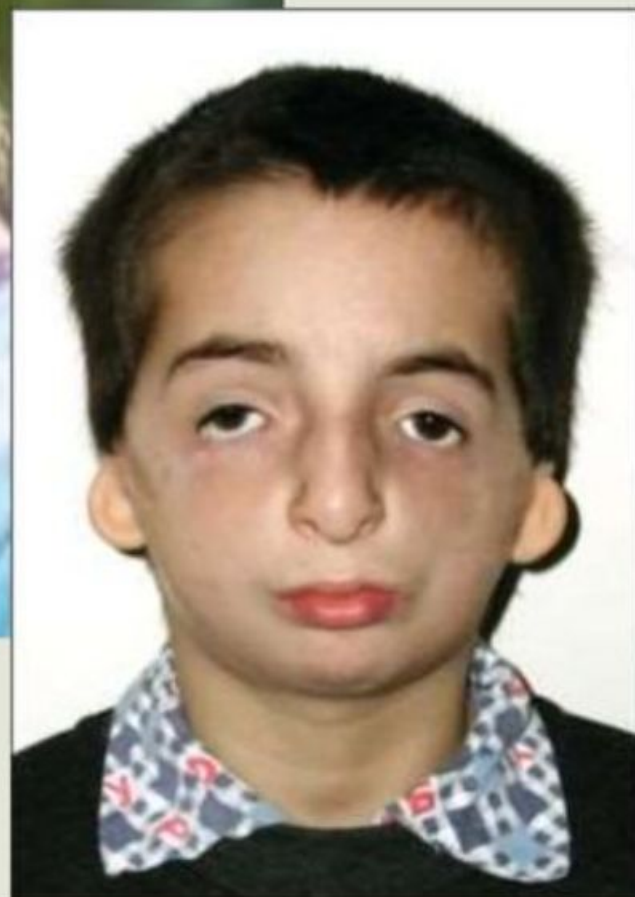сужение или заращение (атрезия) наружного слухового каналов и аномалии косточек среднего уха;

отсутствие или гипоплазия околоушных слюнных желез

фарингеальная гипоплазия (сужение глотки и дыхательных путей);

несращение твердого нёба (волчья пасть), а также отсутствие, укорочение или неподвижность мягкого неба.





Такие анатомические аномалии во всех случаях имеют осложнения. Это функциональные нарушения слуха в виде проводящей (кондуктивной) тугоухости или полной глухоты; нарушения зрения из-за неправильно формирования глазных яблок; дефекты нёба вызывают трудности с кормлением и глотанием. Имеются связанные с дефектами челюстей нарушения окклюзии зубов (неправильный прикус), что, в свою очередь, вызывает проблемы с жеванием и артикуляцией. Патологии мягкого неба объясняют гнусавость голоса.

Последствия челюстно-лицевых аномалий при синдроме Тричер Коллинза проявляются в том, что при рождении ребенка его интеллектуальные способности нормальные, но из-за дефектов слуха и других нарушений отмечается вторичная задержка умственного развития.

ДИАГНОСТИКА

- Постнатальная диагностика синдрома Тричер Коллинза, по существу, проводится на основании клинических признаков. Челюстно-лицевой дизостоз легко оп, ДИАГНОСТИКА редуется при полный экспрессивности синдрома, но когда присутствуют минимально выраженные симптомы патологии, с постановкой правильного диагноза могут возникнуть проблемы.
- Особого внимания требует оценка всех связанных с аномалиями функций, особенно тех, что затрагивают дыхание (в связи с угрозой апноэ во сне). Также проводится оценка и мониторинг эффективности кормления и насыщения гемоглобина кислородом.
- В дальнейшем - на 5-6 день после рождения - предстоит выяснить степень повреждений слуха с помощью аудиологического тестирования, которое должно проводиться еще в родильном доме.
- Назначается обследование, в ходе которого инструментальная диагностика проводится рентгеноскопией черепно-лицевой дисморфологии; пантомографией (панорамным рентгеном костных структур лицевого черепа); полной черепной компьютерной томографией в различных проекциях; КТ или МРТ головного мозга для определения состояния внутреннего слухового прохода.

- самое раннее – пренатальное – диагностирование челюстно-лицевых аномалий при наличии синдрома Тричер Коллинза в семейном анамнезе возможно путем биопсии ворсин хориона на 10-11 неделе беременности (процедура угрожает выкидышем и занесением инфекции в матку)
- также берутся анализы крови членов семьи;
- на 16-17 неделе беременности берется анализ околоплодных вод (трансабдоминальный амниоцентез);
- на 18-20 неделях беременности проводится фетоскопия и берется кровь из плодовых сосудов плаценты.
- Но чаще всего в дородовой диагностике данного синдрома у плода используется УЗИ (на 20-24 неделях беременности).

- самое раннее – пренатальное – диагностирование челюстно-лицевых аномалий при наличии синдрома Тричер Коллинза в семейном анамнезе возможно путем биопсии ворсин хориона на 10-11 неделе беременности (процедура угрожает выкидышем и занесением инфекции в матку)
- также берутся анализы крови членов семьи;
- на 16-17 неделе беременности берется анализ околоплодных вод (трансабдоминальный амниоцентез);
- на 18-20 неделях беременности проводится фетоскопия и берется кровь из плодовых сосудов плаценты.
- Но чаще всего в дородовой диагностике данного синдрома у плода используется УЗИ (на 20-24 неделях беременности).

Дифференциальная диагностика

- Этими же методами специалисты пользуются, когда нужна дифференциальная диагностика, чтобы распознать неярко выраженный синдром Тричер Коллинза и отличить его от других врожденных аномалий Дифференциальная диагностика-лицевых костей, в частности: синдромов Апера, Крузона, Нагера, Петерс-Хевельса, Хеллермана-Штефа, а также с гемифациальной микросомии (синдрома Гольденхара), гипертелоризма, преждевременного сращения швов черепа (краниостеноза) или нарушения сращения лицевых костей (краниосиностоза).

ЛЕЧЕНИЕ

- Как и во всех случаях, генетически обусловленных врожденных дефектов, лечение синдрома Тричер Коллинза в тяжелых формах носит исключительно паллиативный характер, поскольку терапевтических методов при такой патологии просто не существует. Спектр и степень деформаций при данном синдроме обширны и, следовательно, характер и интенсивность врачебного вмешательства также имеет множество вариантов.
- Для коррекции и улучшения слуха используются слуховые аппараты, для улучшения речи – занятия с логопедом.

Хирургические вмешательства требуются в раннем возрасте в тяжелых случаях сужения дыхательных путей (проводят трахеостомию) и гортани (выполняется гастростомия для кормления) Также может потребоваться оперативная коррекция нёба.

Стоматологическое лечение, в том числе ортодонтическое, направленное на исправление неправильного прикуса.

Операции по удлинению нижней челюсти выполняются в возрасте 2-3 лет или позже.

Реконструкция мягких тканей включает в себя коррекцию колобомы нижнего века и пластику ушных раковин.

**СПАСИБО ЗА
ВНИМАНИЕ!**

