
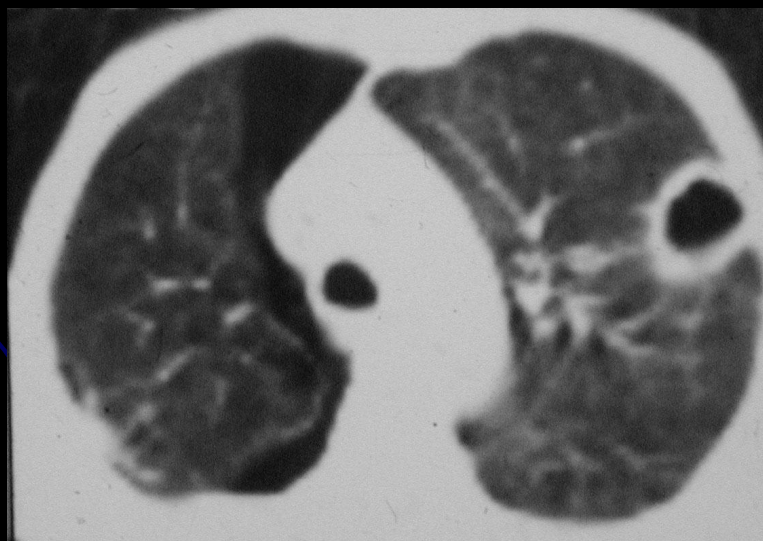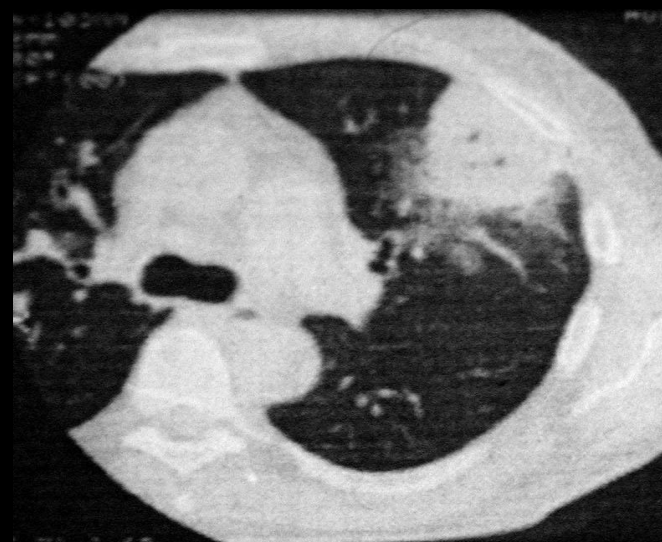
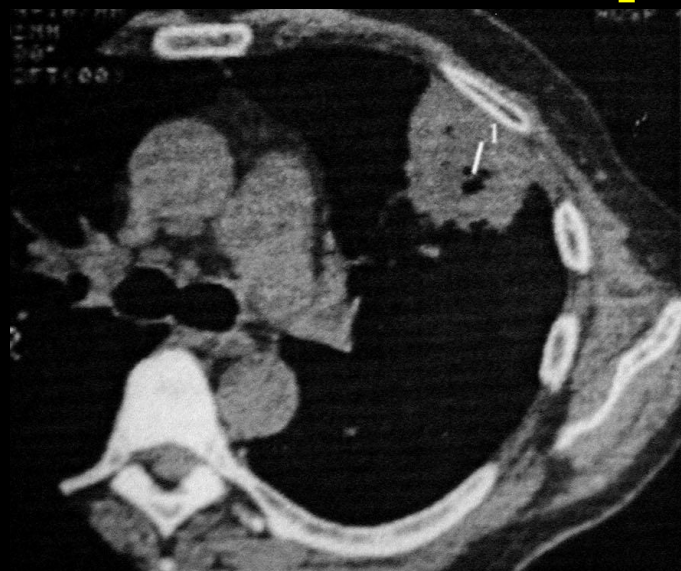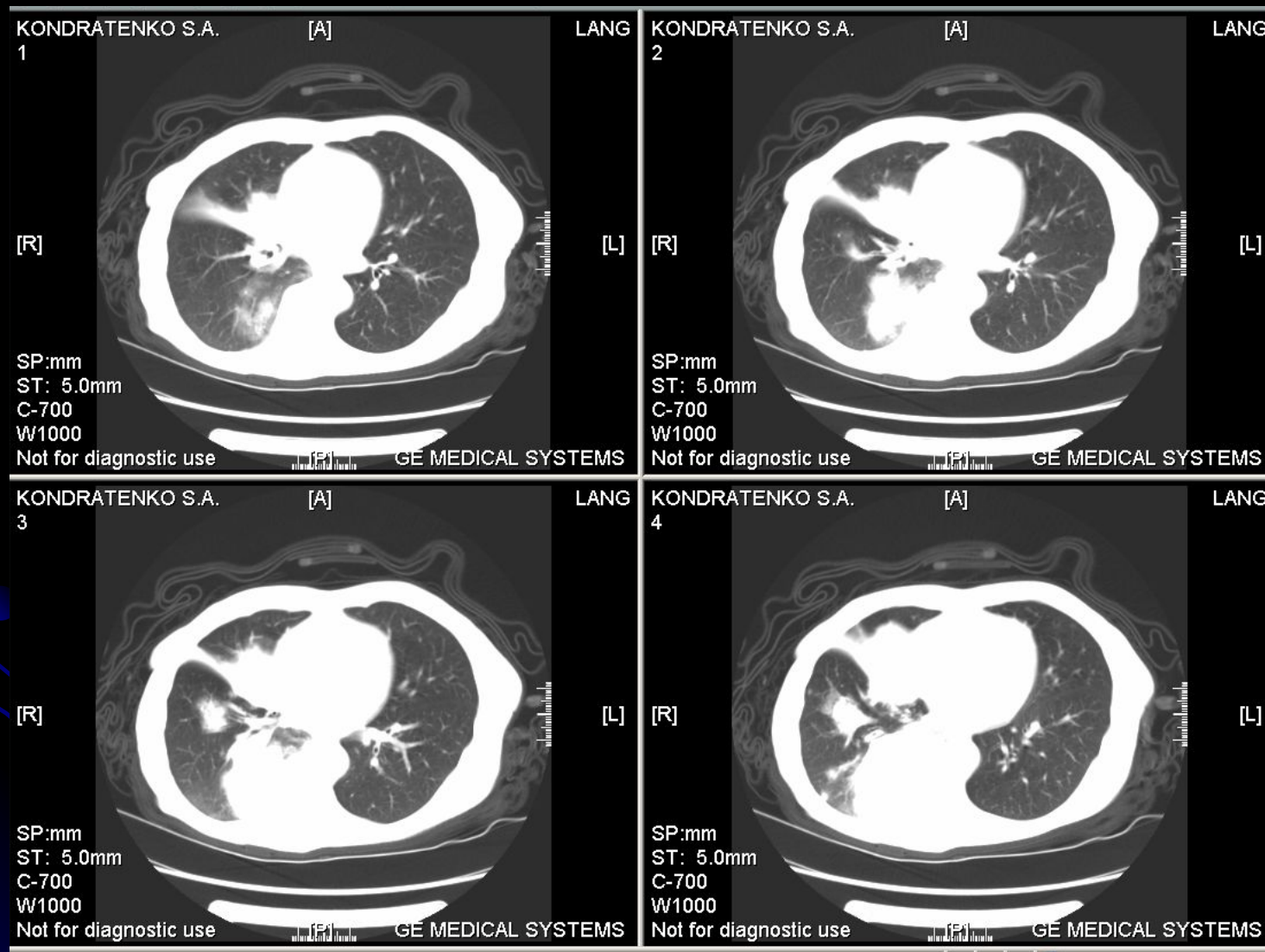


Острый абсцесс



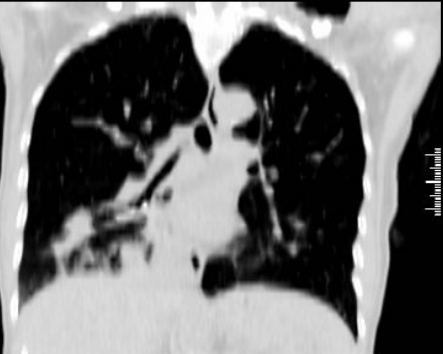
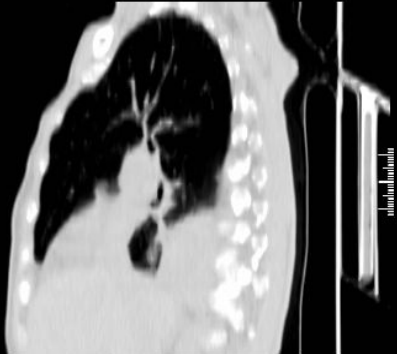


Болезнь К-ко

Болезнь 1,5 месяца, температура сохраняется в пределах 37,5 – 37,8
Ухудшение в последнюю неделю. Кашель с прожилками крови и гноя.



Бо́льная К-ко

<p>KONDRATENKO S.A. [H] LANG 9</p>  <p>[R] [L]</p> <p>SP:mm ST: 0.7mm C-313 W1070</p> <p>Not for diagnostic use [F] GE MEDICAL SYSTEMS</p>	<p>KONDRATENKO S.A. [H] LANG 10</p>  <p>[R] [L]</p> <p>SP:mm ST: 0.7mm C-313 W1070</p> <p>Not for diagnostic use [F] GE MEDICAL SYSTEMS</p>
<p>KONDRATENKO S.A. [H] LANG 11</p>  <p>[R] [L]</p> <p>SP:mm ST: 0.7mm C-313 W1070</p> <p>Not for diagnostic use [F] GE MEDICAL SYSTEMS</p>	<p>KONDRATENKO S.A. [H] LANG 12</p>  <p>[A] [P]</p> <p>SP:mm ST: 5.0mm C-313 W1062</p> <p>Not for diagnostic use [F] GE MEDICAL SYSTEMS</p>

Windows taskbar: E:\CD-ROM\H... | лучевая диаг... | CD-Viewer -... | ситуационны... | E:\DICOM_MRT | \\IBM_PC1\tm... | My Computer | 18:18

Бо́льная К-ко

