Диффузное аксональное повреждение (ДАП) головного мозга

Выполнили :

студентки 4 курса группы 03011208

Абашкина Илона Игоревна,
Байбуртян Гаянэ Ашотовна

ДАП

- Под диффузным аксональным повреждением понимают полные или частичные, распространенные разрывы аксонов, часто сочетающиеся с мелкоочаговыми кровоизлияниями. Такие повреждения обусловлены травмой, преимущественно инерционного типа.

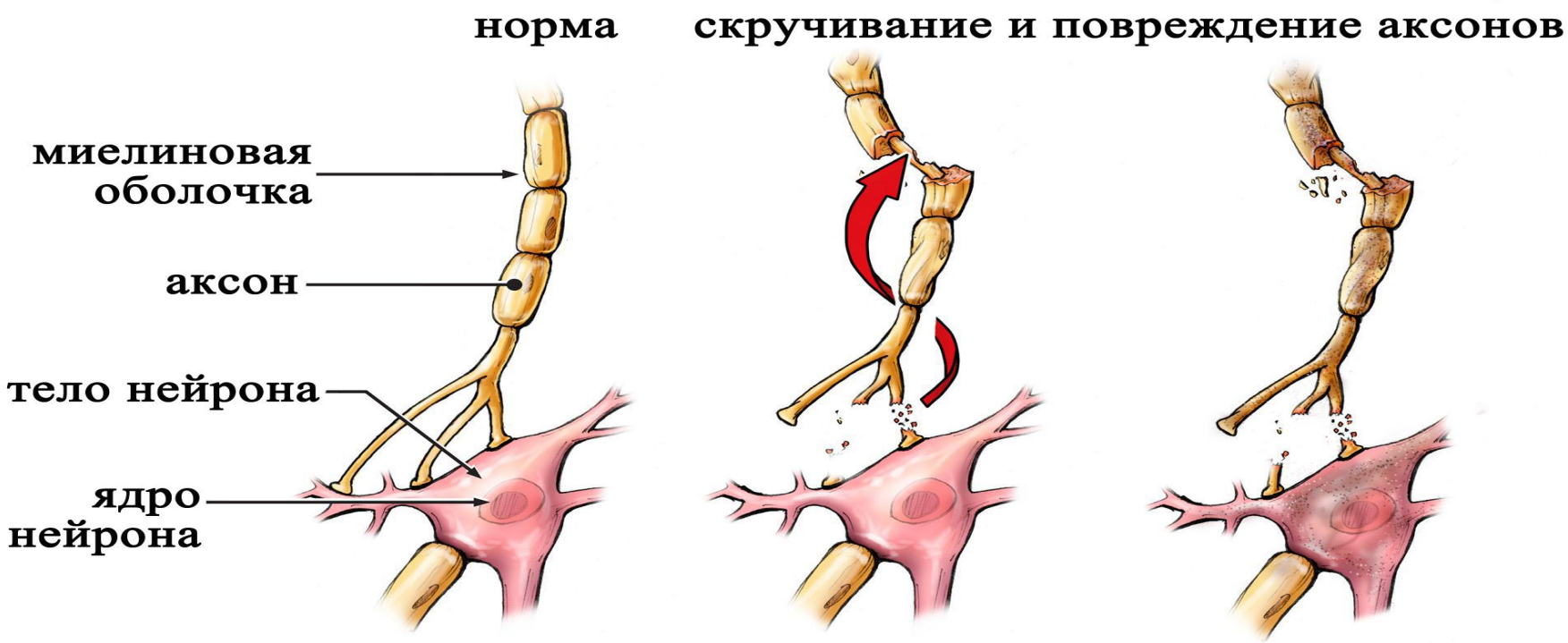

Эпидемиология

- По данным National Institute of Health Traumatic Coma Data Bank (США), частота ДАП составляет 28-55% от всей тяжелой ЧМТ. Летальность при различных степенях тяжести ДАП колеблется от 47-70%. Диффузное аксональное повреждение является причиной смерти 35% пострадавших с тяжелой ЧМТ.

Traumatic Axonal and Shear Injury

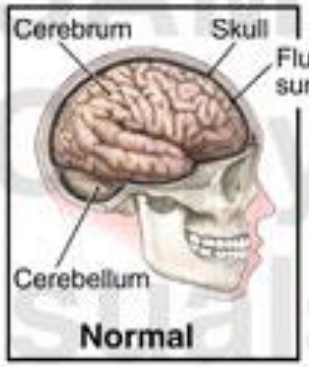

Motion of skull is suddenly stopped by muscles, ligaments, and bones of neck or by imact with solid structure

Brain continues motion, impacting with skull

Brain continues motion, impacting with skull

© MediVisuals • 800-899-2154
This message indicates that this image is NOT authorized for use in settlement, deposition, mediation, trial, or any other litigation or nonlitigation use. Consistent with copyright laws, unauthorized use or reproduction of this image (or parts thereof) is subject to a maximum $150,000 fine.

Enlarged Section of the Brain

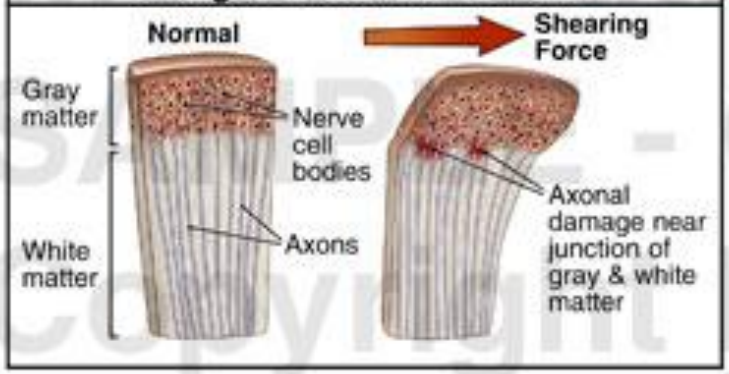

Traumatic Axonal Injury

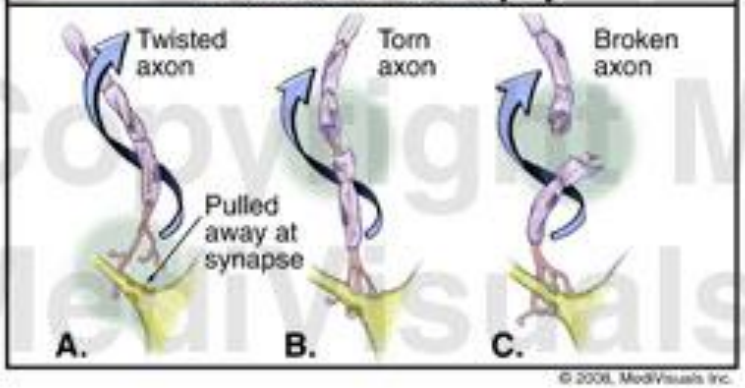

© 2008, MediVisuals Inc.

Exhibit# 203347_01XR

Traumatic Axonal and Shear Injury

© MediVisuals • 800-899-2154
This message indicates that the image is NOT authorized for use in settlement, deposition, mediation, trial, or any other litigation or nonlitigation use. Consistent with copyright laws, unauthorized use or reproduction of this image (or parts thereof) is subject to a maximum **$150,000 fine**.

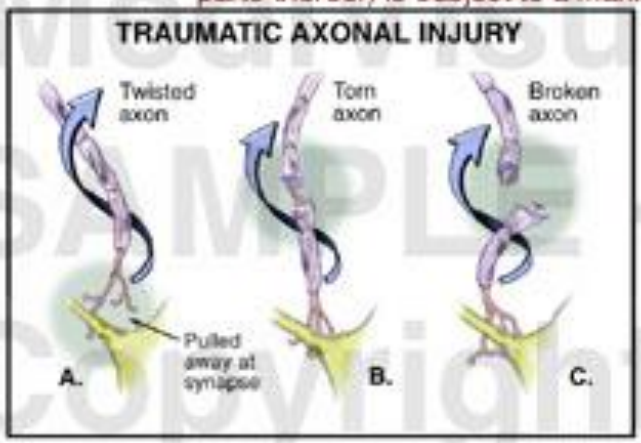

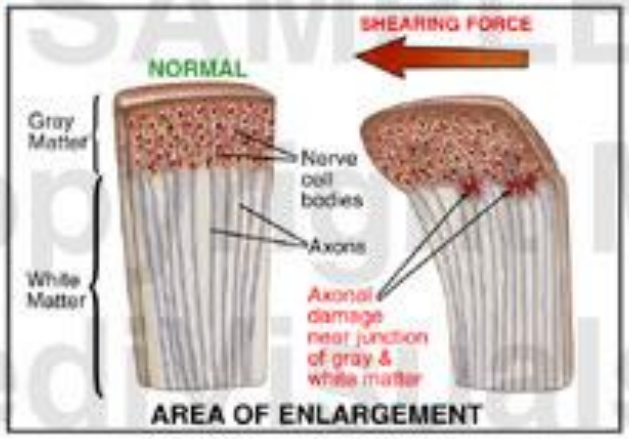

© 2006, MediVisuals Inc

Exhibit# 203355_02X

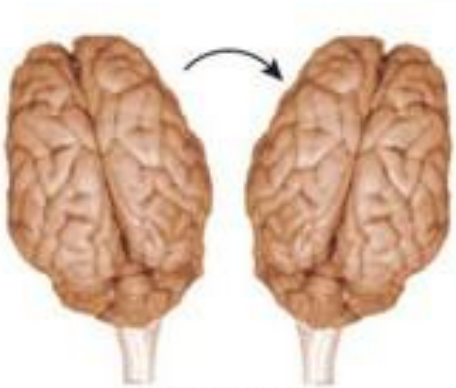

Axial Rotation

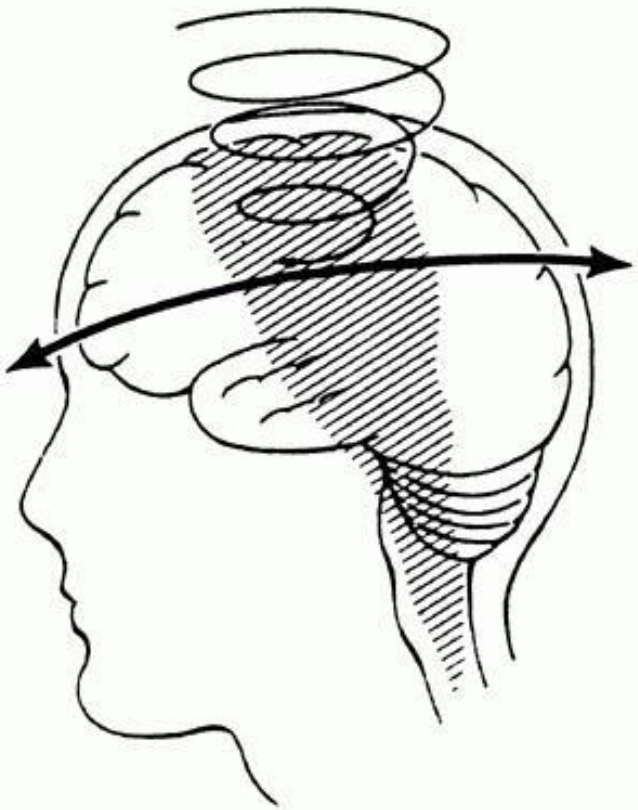

Coronal Rotation

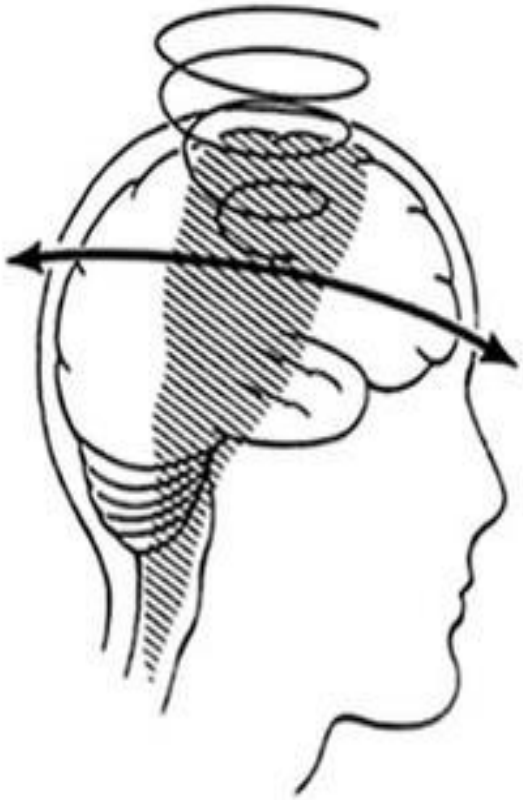

Axon Shear (Post Concussion Syndrome)

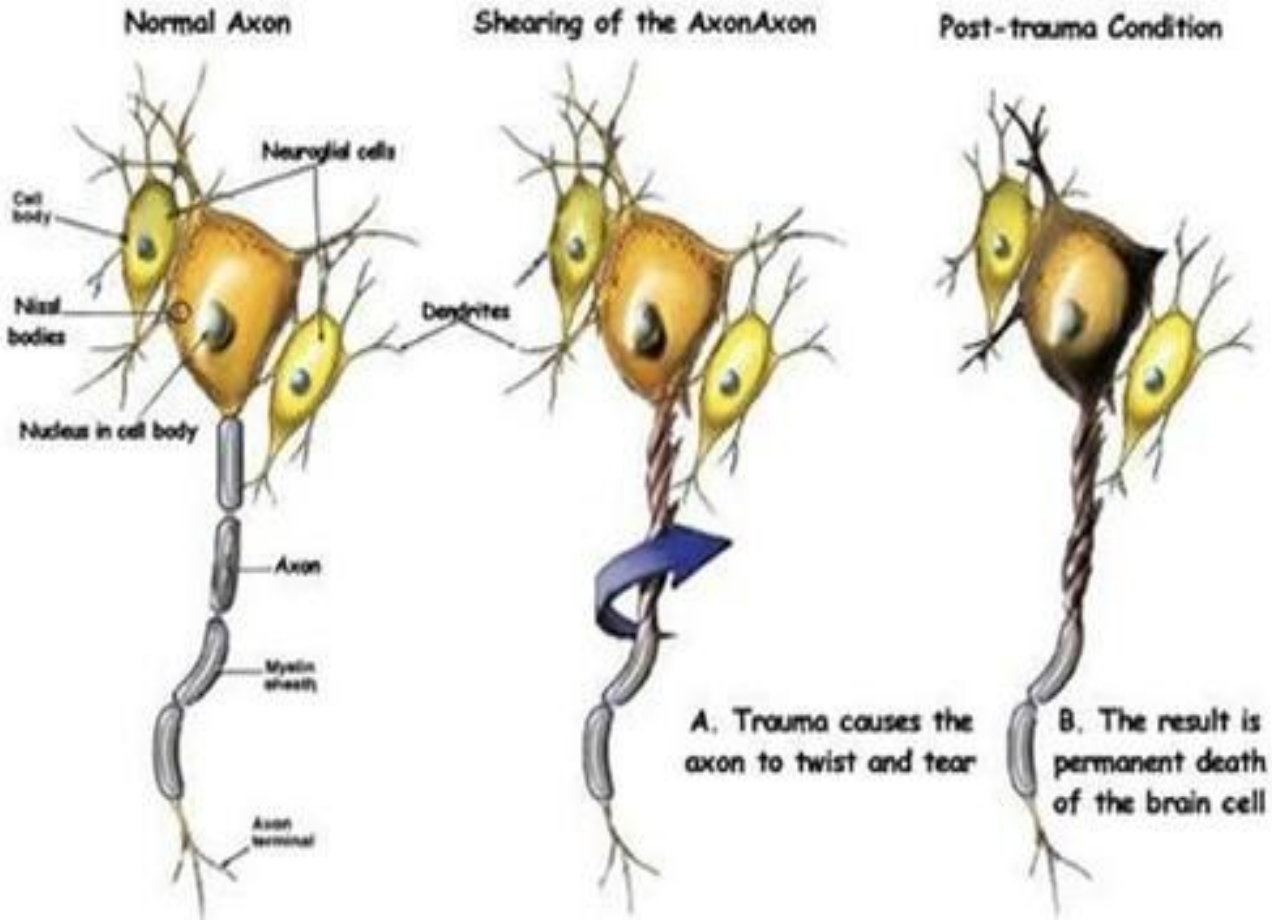

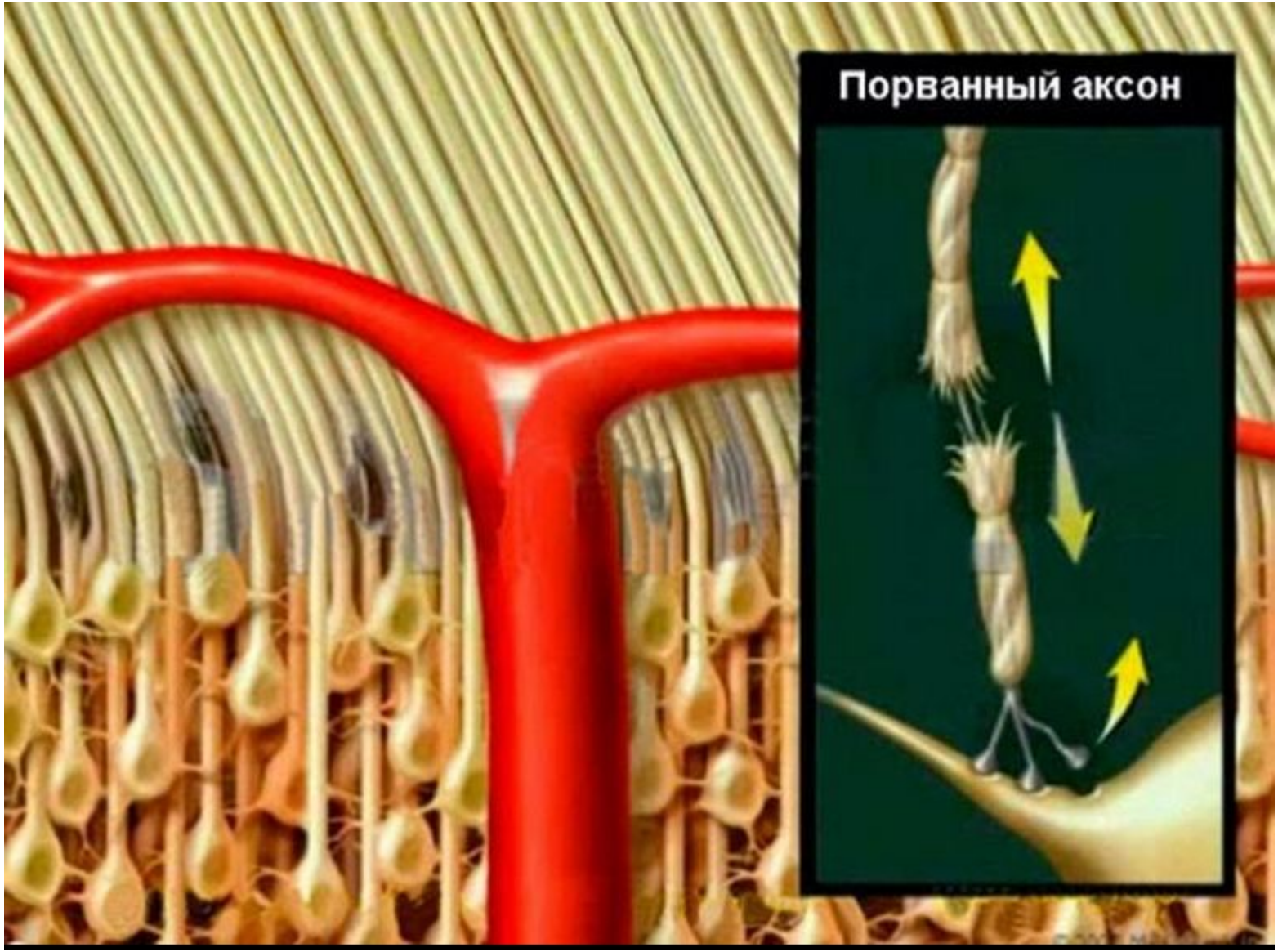
Порванный аксон

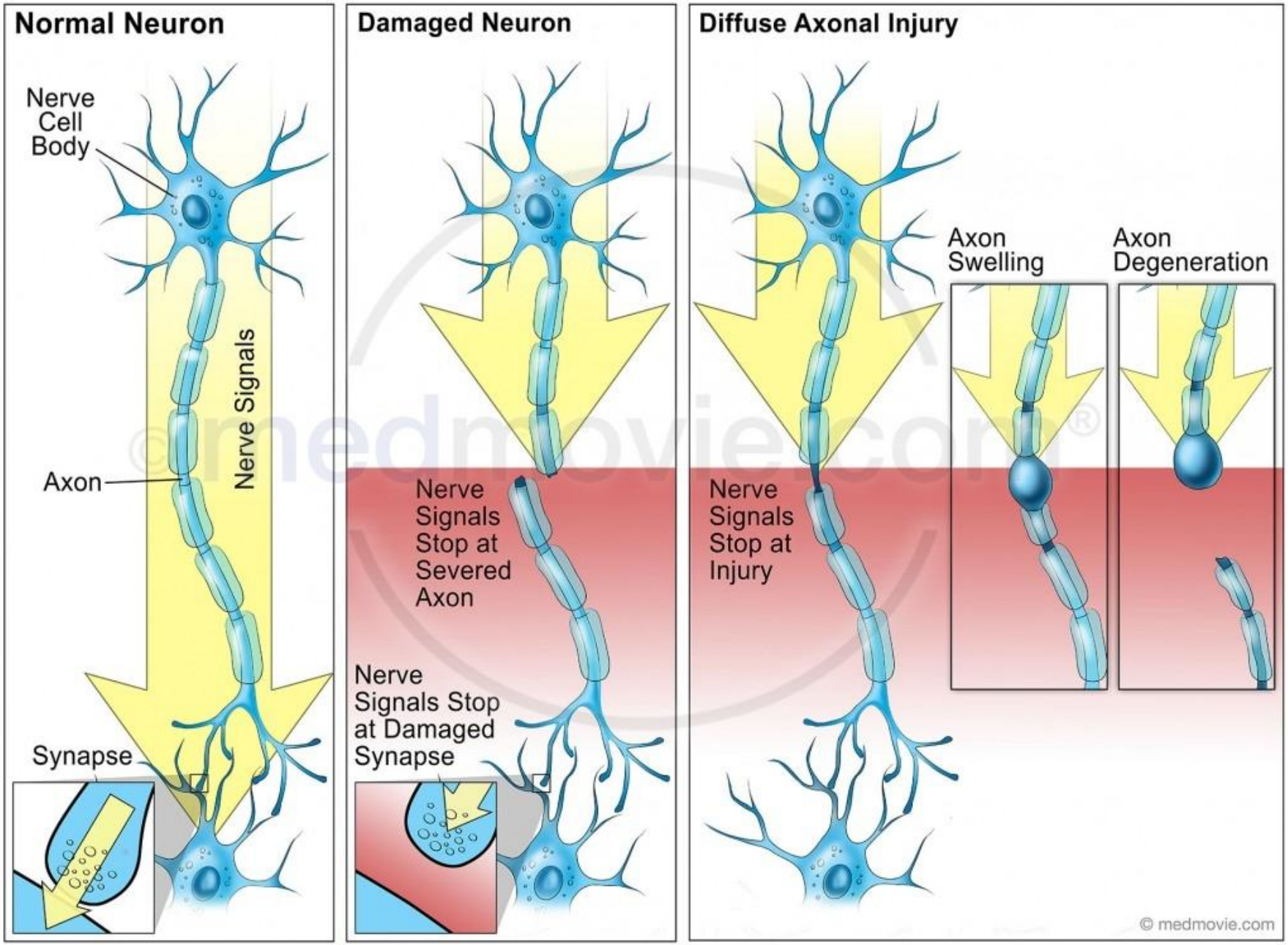
Normal Neuron
Nerve Cell Body
Nerve Signals
Axon
Synapse
Damaged Neuron
Nerve Signals Stop at Severed Axon
Nerve Signals Stop at Damaged Synapse
Diffuse Axonal Injury
Axon Swelling
Axon Degeneration
Nerve Signals Stop at Injury
© medmovie.com

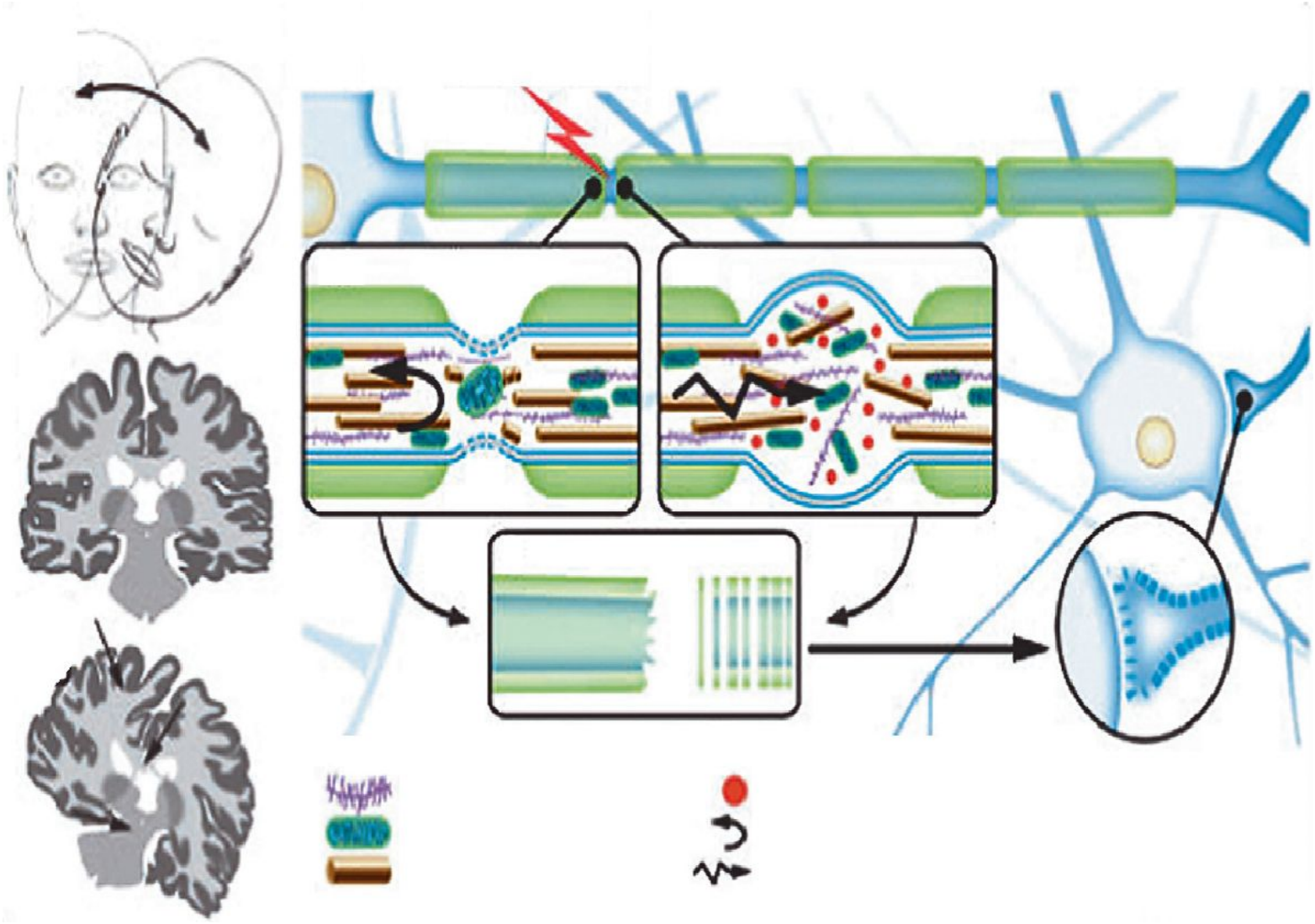

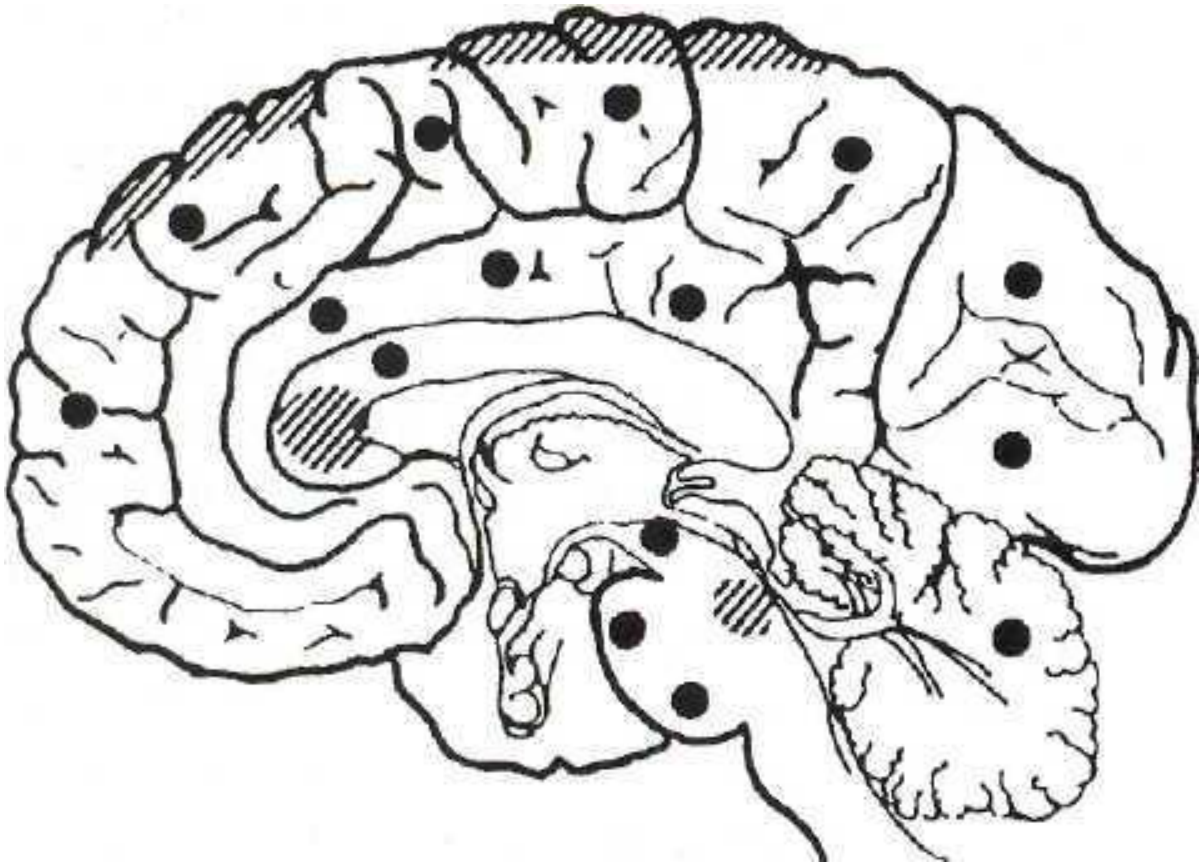

- Типичная локализация аксональных повреждений (черные кружки) и очагов геморрагии (заштрихованные участки). K. Bostrom, C.G. Helander (1986).

Классификация

- **Первый тип тяжести (легкая)** – поражение распространяется на парасагиттальные отделы лобных долей, перивентрикулярные отделы височных долей и, менее вероятно, теменные и затылочные доли, внутреннюю и наружную капсулы, мозжечок.

- **Второй тип (средняя)** – поражения первого типа сопровождаются вовлечением мозолистого тела, его валика и тела. В процесс могут быть вовлечены обе стороны мозолистого тела. Встречается у 20% пострадавших.
- **Третий тип (тяжелая)** – к поражениям второго типа присоединяются поражения ростральных отделов ствола мозга (верхние мозжечковые ножки, медиальная петля, кортикоспинальные тракты).

Классификация

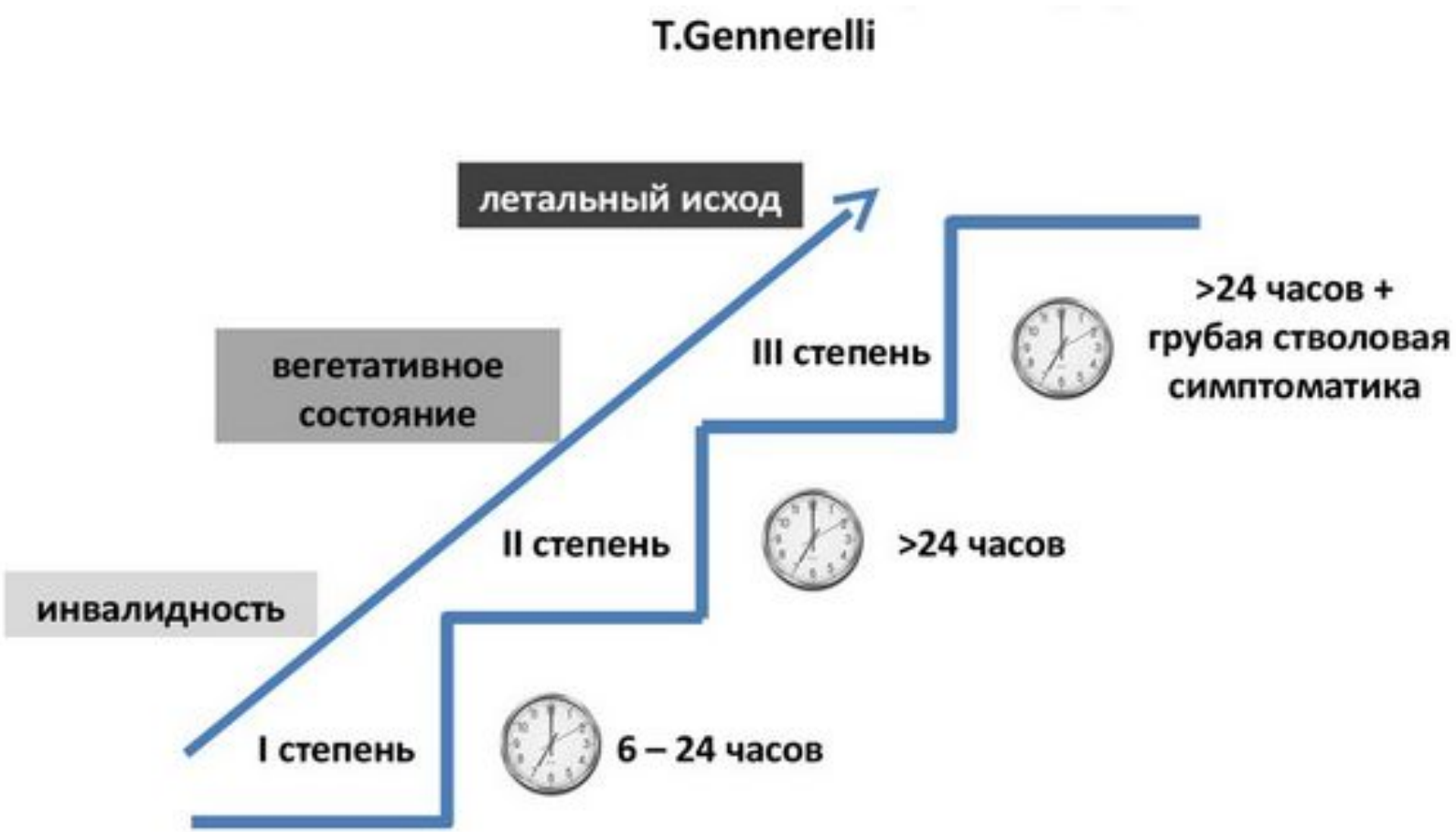

Патоморфология

- Диагноз ДАП может быть верифицирован при обязательном наличии трех типов повреждений мозга, характерных для этого вида ЧМТ:

- 1) диффузное повреждение аксонов;
- 2) очаговое повреждение мозолистого тела;
- 3) очаговое повреждение дорсолатерального квадранта оральных отделов ствола мозга, переходящее на ножку мозжечка.

Аксональные шары

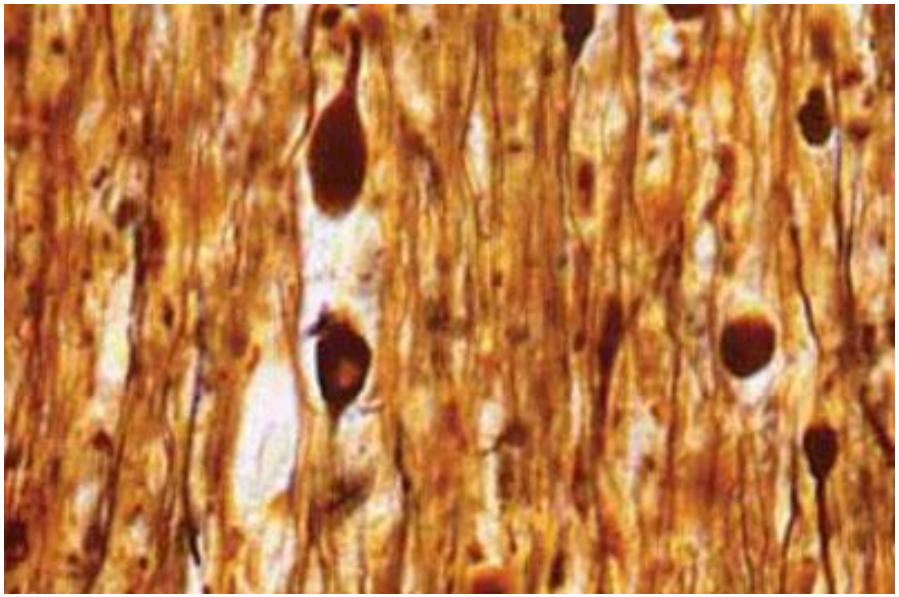

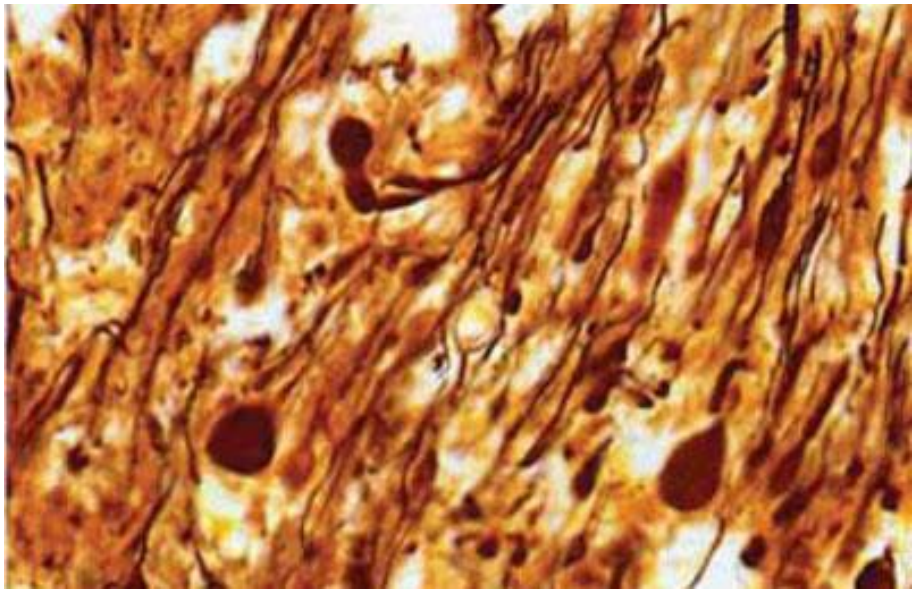

Типичные аксональные шары. Импрегнация серебром по Билыповскому, х400.

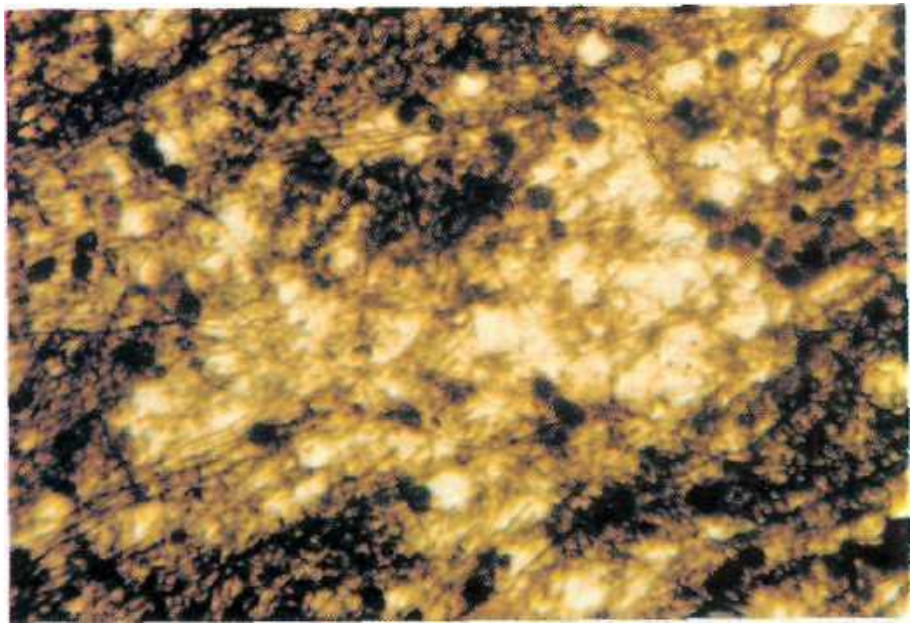

Очаг демиелинизации.
Окраска по Шпильмейеру.
Увеличение х 200.

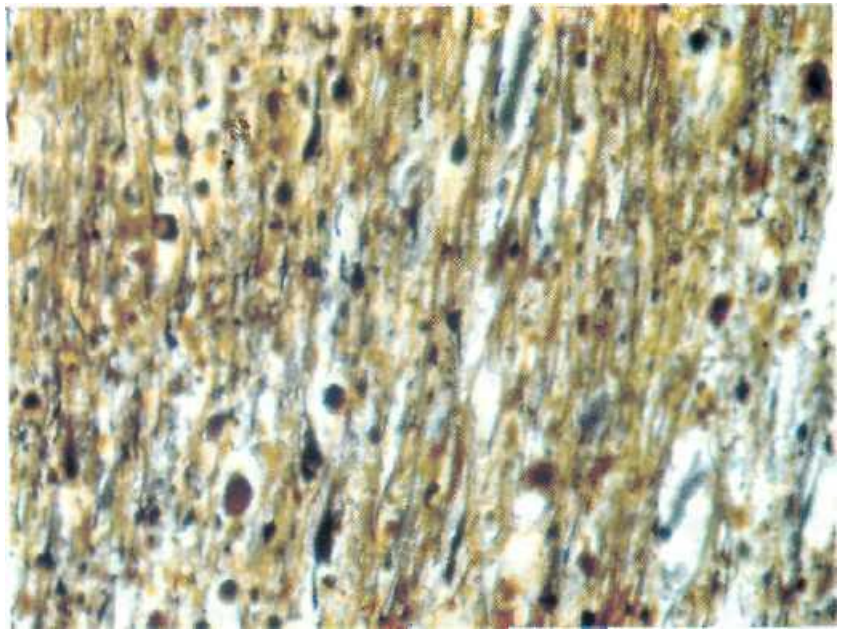

Аксональные шары.
Импрегнация серебром по Бильшовскому. Увеличение * 100.

Клиника

1. **Длительное коматозное состояние**, возникающее непосредственно в момент травмы и имеющее тенденцию к медленному восстановлению, обычно с плохим прогнозом.
2. **Генерализованные позотонические реакции** с симметричной либо асимметричной децеребрацией или декортикацией.
3. **Выраженная стволовая симптоматика** (отсутствие корнеальных рефлексов, симптом Гертвига — Мажанди, нарушения ритма и частоты дыхания)
4. **Вегетативные нарушения** (артериальная гипертензия, гипертермия, гипергидроз, гиперсаливация).
5. **Выпадение обеих фаз калорического нистагма** из-за наличия функционального блока между корково-подкорковыми и стволовыми вестибулярными образованиями
6. **Пирамидные нарушения** (асимметрии парезов, мозаичные нарушения рефлексогенных зон, гиперрефлексии, арефлексии или гипорефлексии). Патологические стопные рефлексы часто сопровождают ДАП .

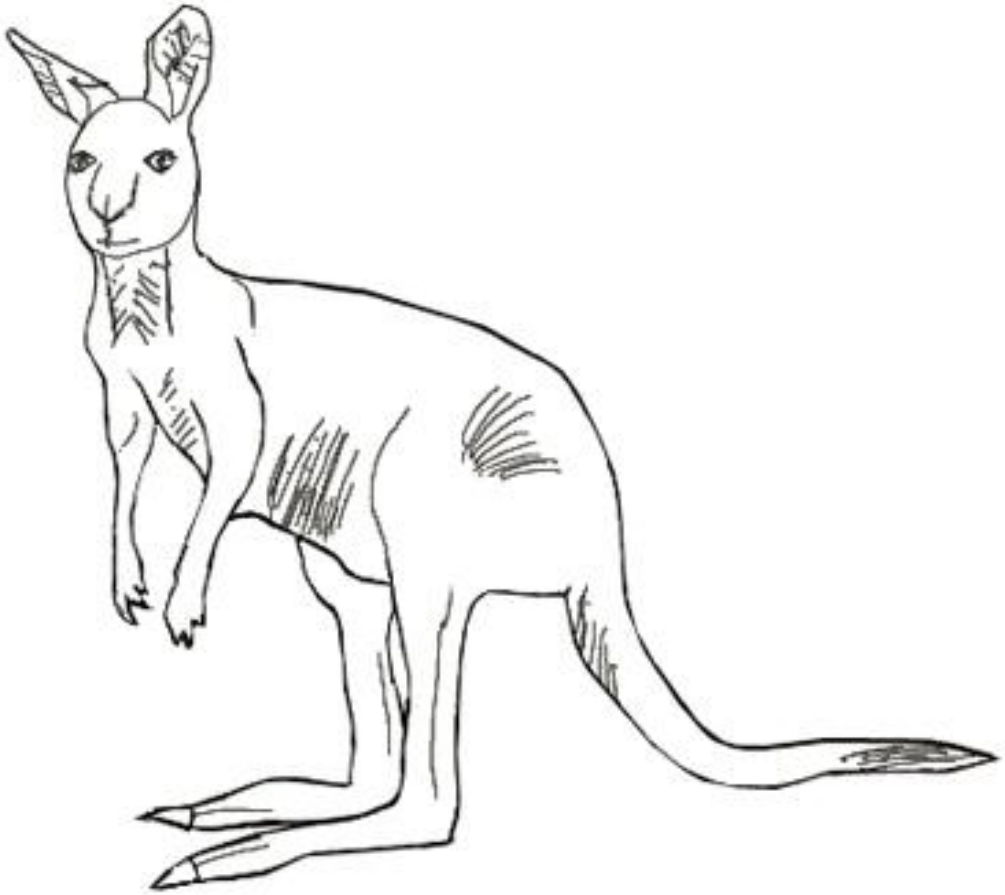

Неврологическая симптоматика

- **Распределение пострадавших с ДАП в зависимости от глубины комы**

Глубина комы	Количество и % больных	В том числе:	
		дети	взрослые
Умеренная кома (6—7 баллов по ШКГ)	42 (55%)	13(43%)	29 (63%)
Глубокая кома (4—5 баллов по ШКГ)	34 (45%)	17(57%)	17(37%)
Всего	76(100%)	30 (100%)	46(100%)

Неврологическая симптоматика

- **Распределение пострадавших с ДАП в зависимости от длительности комы**

Глубина комы	Количество и % больных	В том числе:	
		дети	взрослые
до 3сут	6(8%)	3(10%)	3(6%)
3—7сут	36 (34%)	9 (30%)	17(37%)
8-13сут	24(32%)	8 (27%)	16(35%)
14 сут и больше	20 (26%)	10 (33%)	10 (22%)
Всего	76(100%)	30 (100%)	**46** (100%)

- **Частота стволовых симптомов у пострадавших с ДАП**

Стволовые симптомы	Количество и % больных	В том числе:	
		дети	взрослые
Снижение или отсутствие корпеальных рефлексов	73 (96%)	**28 (93%)**	45(98%)
Снижение или отсутствие фотореакции	52 (68%)	**23 (77%)**	29 (63%)
Грубое ограничение взора вверх	67 (88%)	**28 (93%)**	39 (85%)
Анизокория	20 (26%)	7(23%)	13(28%)
Окулоцефалический рефлекс: неполный отсутствует	48 (63%) 14 (18%)	**20 (67%) 6 (20%)**	28(61%) 8 (17%)
Разностояние глаз по горизонтали	32 (42%)	**11 (37%)**	21 (46%)
Нарушение частоты и ритма дыхания	60 (79%)	**26 (87%)**	34 (74%)

Диагностика

- 1.Диагностика ДАП основывается на учете биомеханики черепно-мозговой травмы(если имели место автотравма, кататравма или баротравма).

  2. Коматозное состояние пострадавшего, наступившее сразу после ЧМТ, с выраженными нарушениями стволовых функций, генерализованными позо-тоническими реакциями и характерной симптоматикой симметричной или асимметричной децеребрации или декортикации дает все основания предполагать именно ДАП.

- **Однако всегда следует подтвердить его КТ- или МРТ-исследованием.**

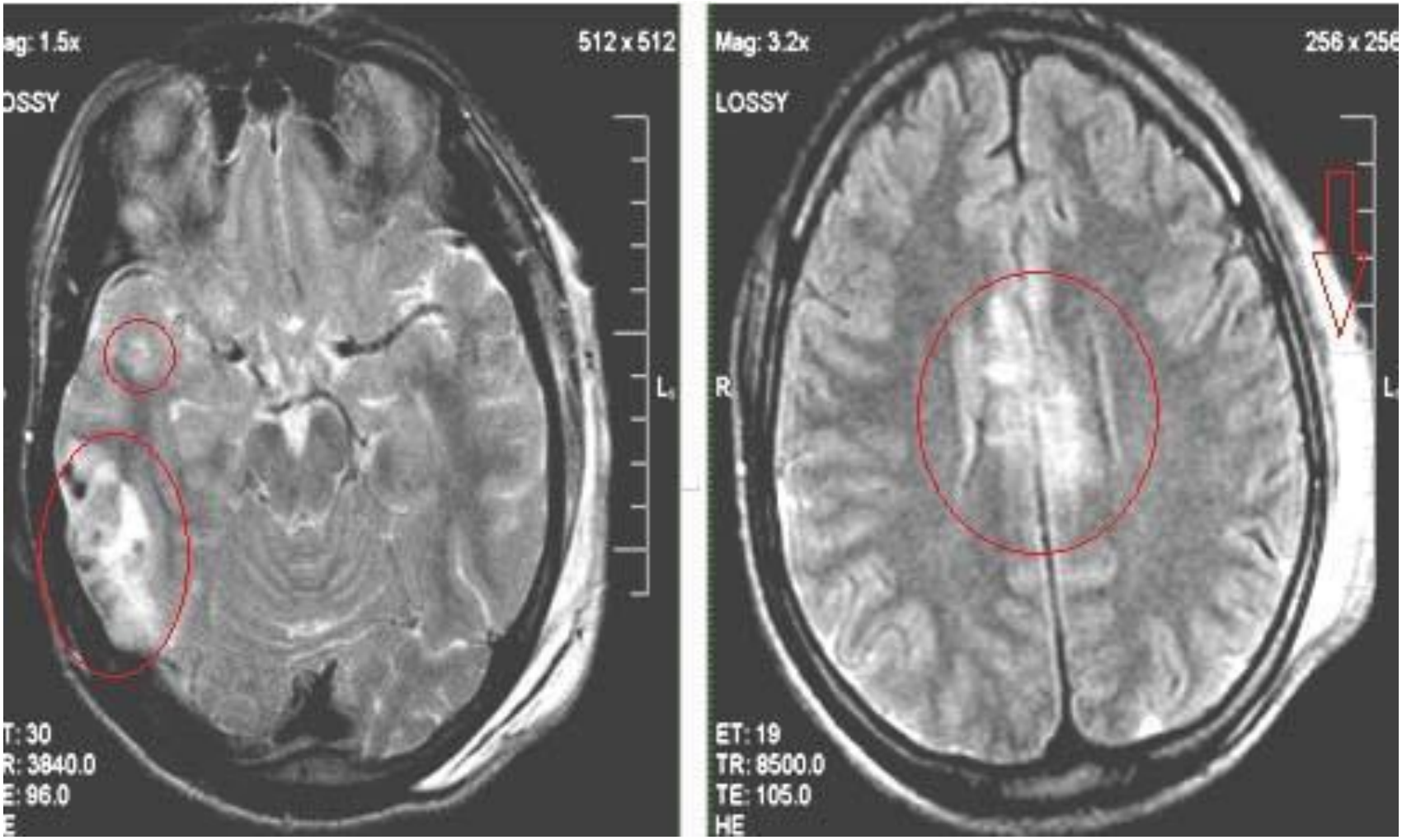
ag: 1.5x
512 x 512
OSSY
L
T: 30
R: 3840.0
E: 96.0
Mag: 3.2x
256 x 256
LOSSY
R
L
ET: 19
TR: 8500.0
TE: 105.0
HE

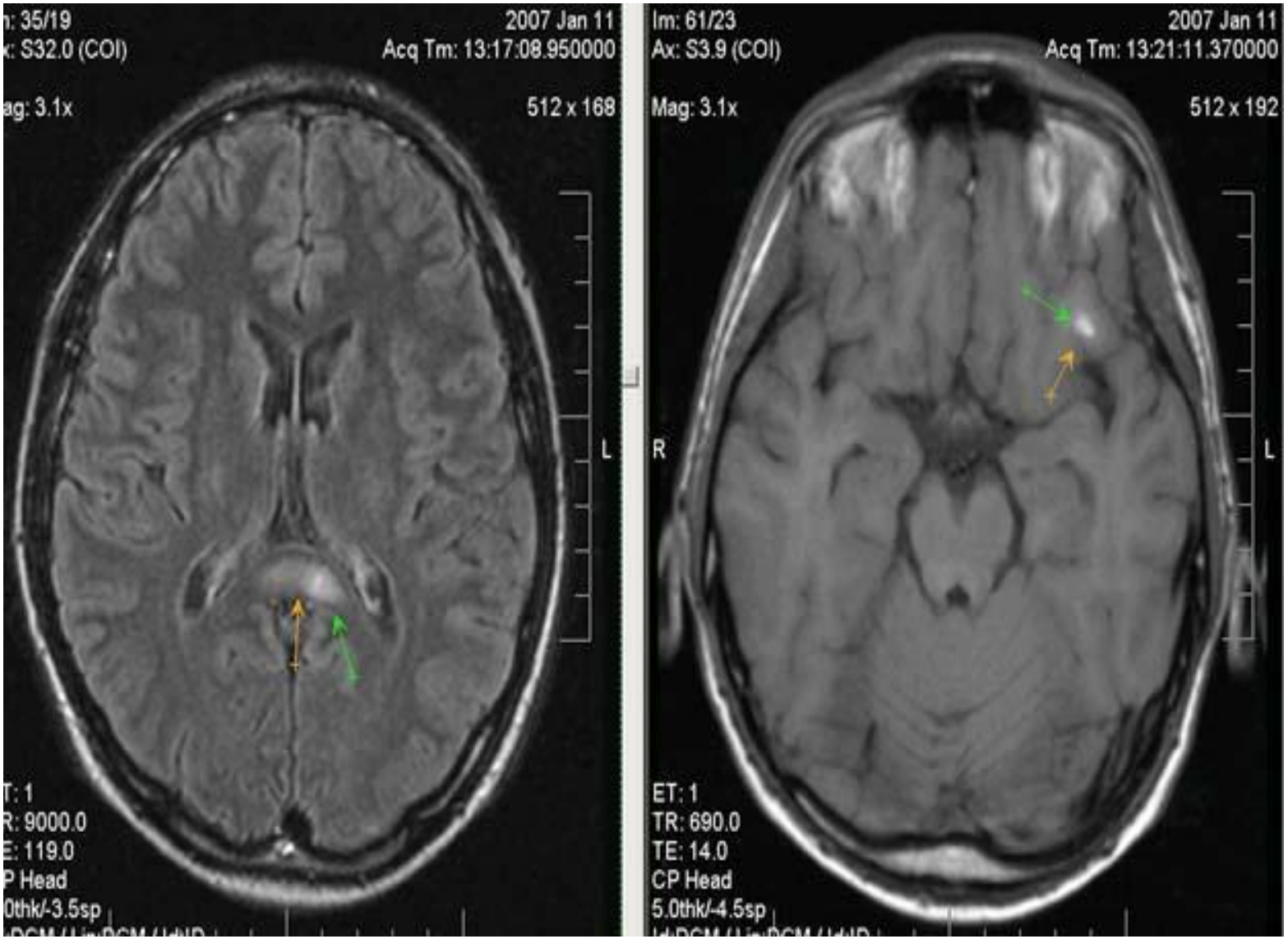
n: 35/19
x: S32.0 (COI)
2007 Jan 11
Acq Tm: 13:17:08.950000
ag: 3.1x
512 x 168
L
T: 1
R: 9000.0
E: 119.0
P Head
0thk/-3.5sp
Im: 61/23
Ax: S3.9 (COI)
2007 Jan 11
Acq Tm: 13:21:11.370000
Mag: 3.1x
512 x 192
R
L
ET: 1
TR: 690.0
TE: 14.0
CP Head
5.0thk/-4.5sp

Рис. 1.3 Диффузное аксональное повреждение. КТ, аксиальный срез. Полосовидные кровоизлияния в белом веществе (*стрелки*). Кровоизлияние в мозолистое тело и поясную извилину.

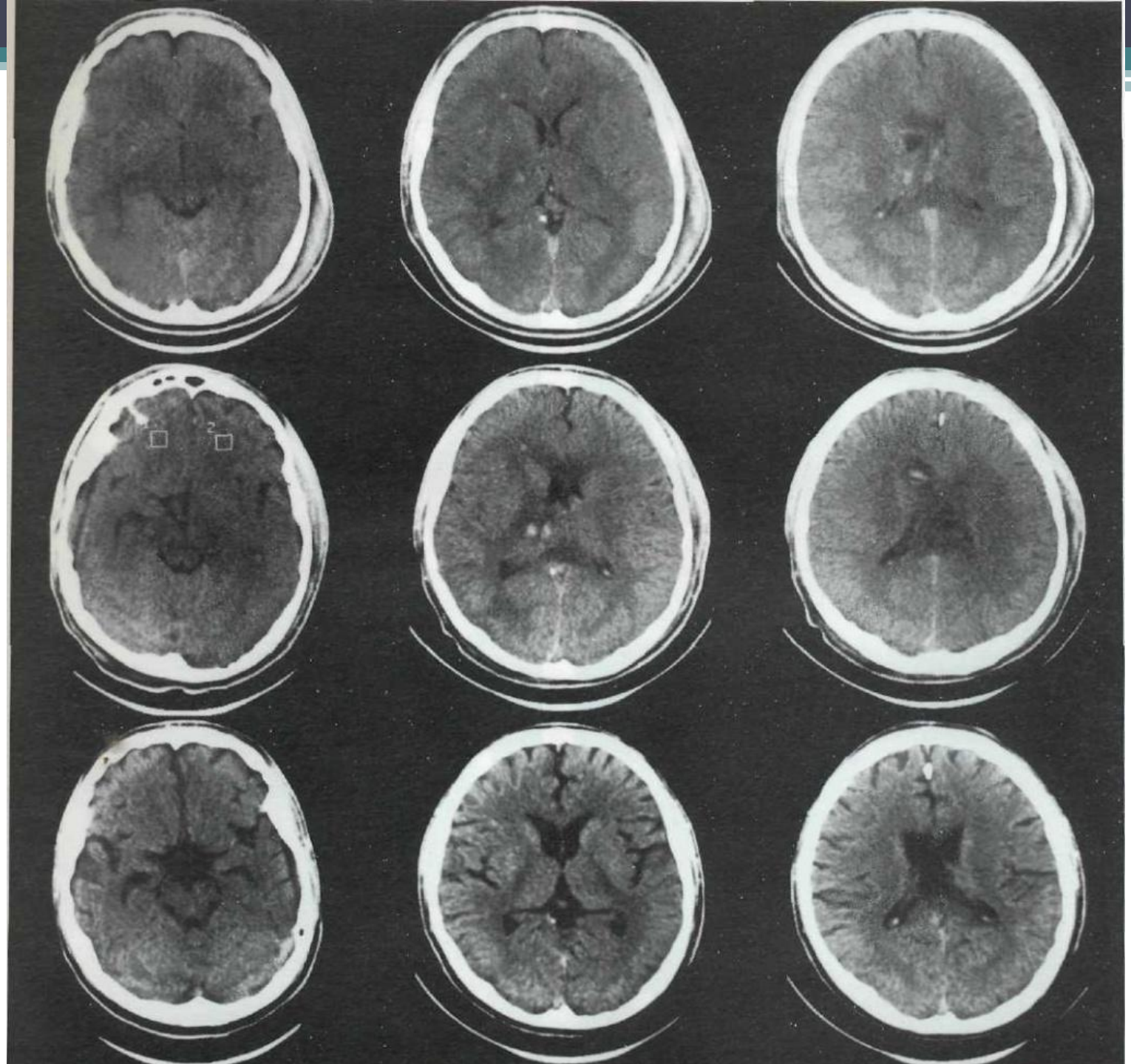

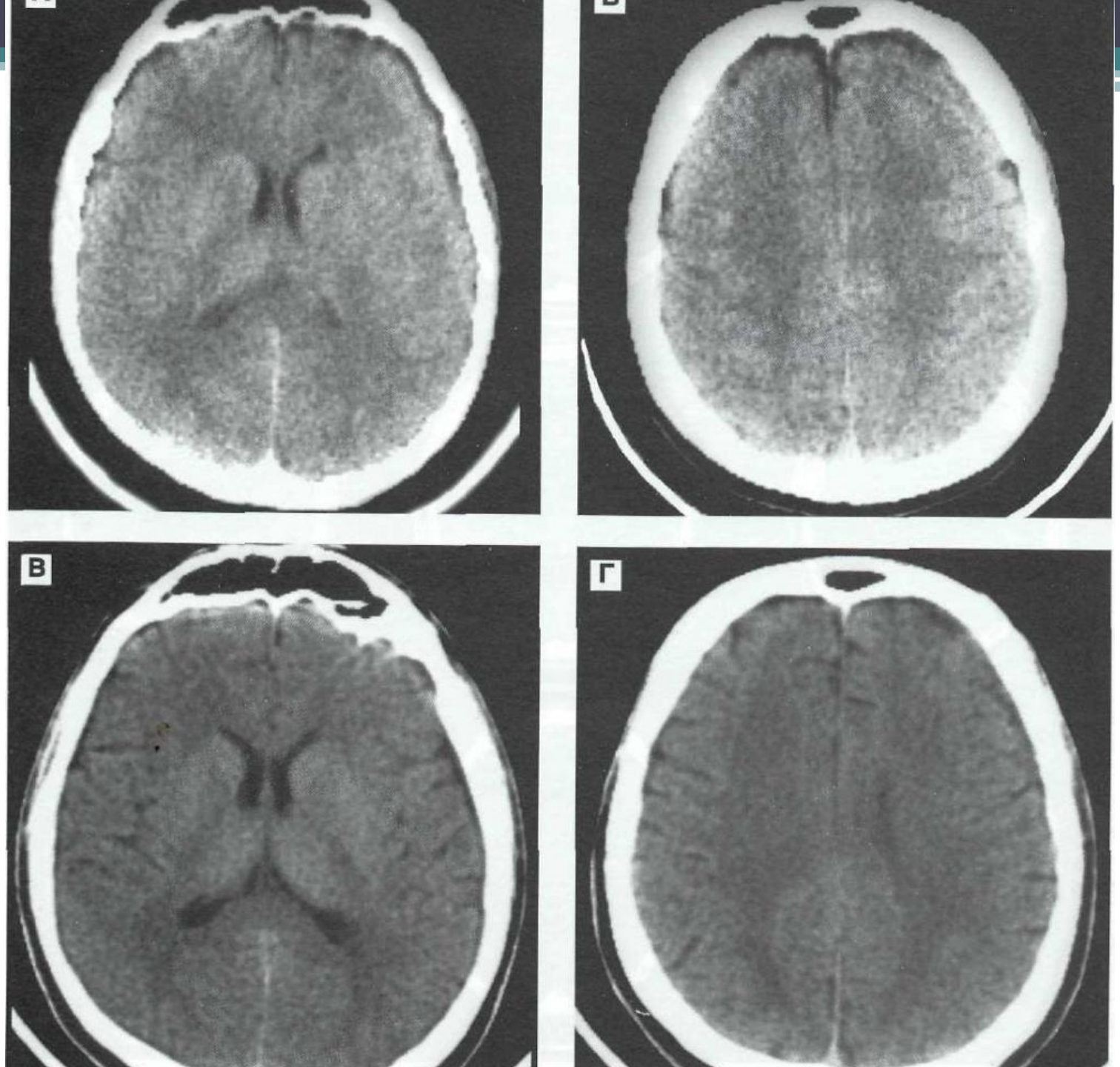
В
Г

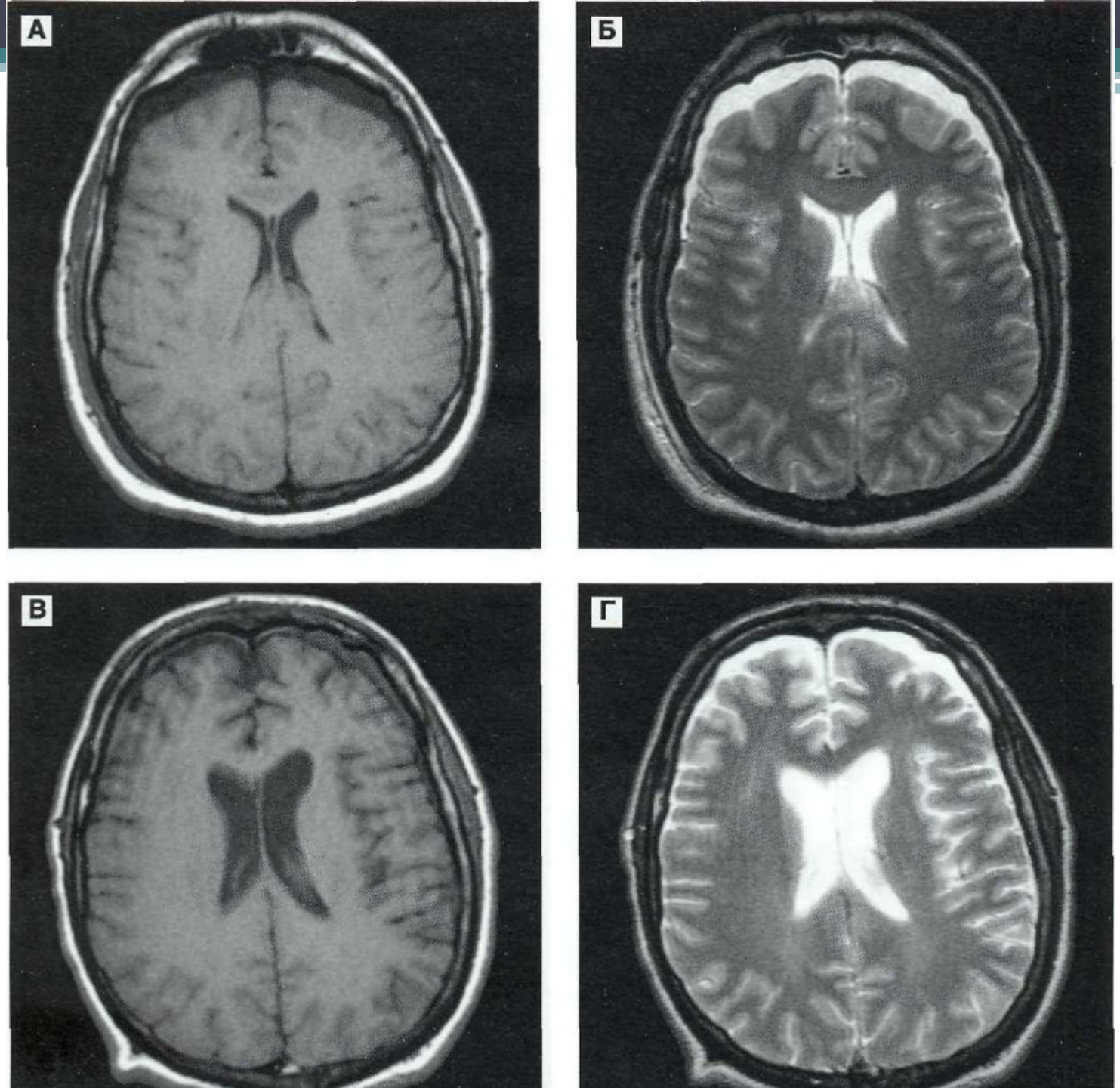
А
Б
В
Г

Лечение

- **Пострадавшие с ДАП, подтвержденным КТ и МРТ, не подлежат хирургическому лечению, в каком бы тяжелом состоянии они ни находились.**

- Показания к операции при ДАП возникают лишь при обнаружении сопутствующих очаговых повреждений (вдавленные переломы, оболочечные и внутримозговые гематомы), если они вызывают опасное сдавление головного мозга

Лечение

- 1. ИВЛ
- 2. Комплексная интенсивной терапия (поддержании обменных процессов с использованием энтерального (зондового) и парентерального питания, коррекции нарушений кислотно-щелочного и водно-электролитного баланса, нормализации осмотического и коллоидного давления, системы гомеостаза).

Жюль Бьянки

Французский гонщик команды Marussia и участник Академии Ferrari скончался после продолжительного нахождения в коме – врачи констатировали диффузное аксональное повреждение головного мозга. (2014г.)

Спасибо за внимание!!!