Сеченовский Университет
наук о жизни

Федеральный научный центр трансплантологии имени академика В.И. Шумакова

История трансплантации легких. Хирургическая анатомия легких.

Подготовила студентка 3 курса МШ «МБ» Киселева Яна

г. Москва, 2019

Трансплантация легких сегодня

- На сегодняшний день трансплантация лёгких является признанным методом лечения терминальных стадий болезней лёгких у ряда пациентов, с исчерпанным медикаментозным ресурсом лечения.

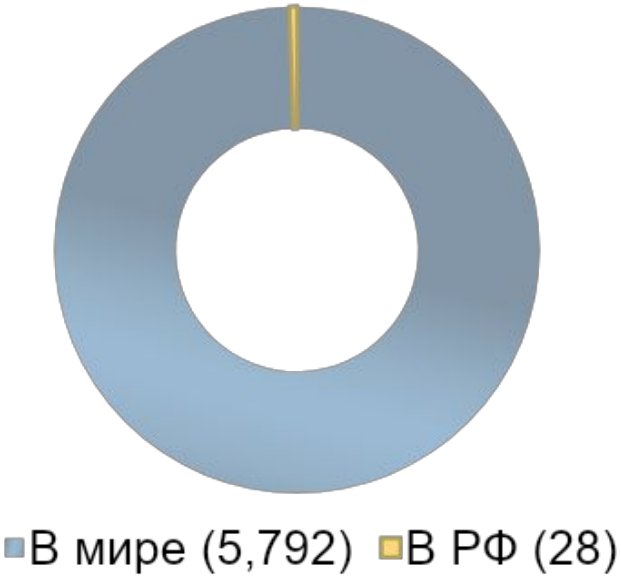

2019 год (GODT)

Ранний экспериментальный период

Демихов Владимир Петрович

Начало XX века → 1946г → 1950г → 1954г → 1956г → 1958г



Alexis Carrel

20 октября 1946 г- первая ортотопическая трансплантация комплекса «сердце–легкие» собаке; спустя 2 часа после операции собака погибла.

Май 1948 г- пересадка комплекса «сердце-легкие» с малым и коронарным кругами кровообращения.



1948-1958 гг- более 300 пересадок комплексов, из которых 67- по собственной методике (с интароперационной летальностью 34%).

Ранний экспериментальный период

Начало XX века → 1946г → 1950г → 1954г → 1956г → 1961г

1946г — Демихов Владимир Петрович начал эксперименты по пересадке комплекса «сердце-легкие»

1954г — Hardin и Kittle производили пересадку левого легкого собакам

1961г — Blumenstock и Kahan продемонстрировали эффективность метотрексата

Начало XX века — Alexis Carrel произвел гетеротрансплантацию комплекса «сердце-легкие» на шею кошке

1950г — V. Straudach пересадка правой нижн доли легког

1950г — Henri Metras произвел успешную пересадку левого лёгкого

1950г — Juvenelle и Neptune производили аутотрансплантации легких собаке.

1956г — Matejicek произвел пересадку сердца и правой верхней доли легкого собаке

Первая пересадка лёгкого человеку



James D Hardy

1960-е гг- *Hardy* и *Webb* установили критерии отбора реципиентов на трансплантацию легких.

15 апреля 1963 г- в клинику поступил 58- летний мужчина с бронхогенной карциномой левого легкого; в анамнезе: эмфизема и пневмония, ХПН.

11 июня 1963 г- рано утром в клинику поступил мужчина с обширным инфарктом миокарда.

11 июня 1963 г- Hardy с бригадой произвел успешную пересадку левого легкого. Реципиент прожил 18 суток после операции и скончался от ОПН и инфекции.

31 августа 1968 г- первая пересадка комплекса «сердце-легкие» 2-х месячному ребёнку с дефектом АВ- канала, лёгочной гипертензией и пневмонией.

Ребенок скончался от кровопотери спустя 14 часов после операции.

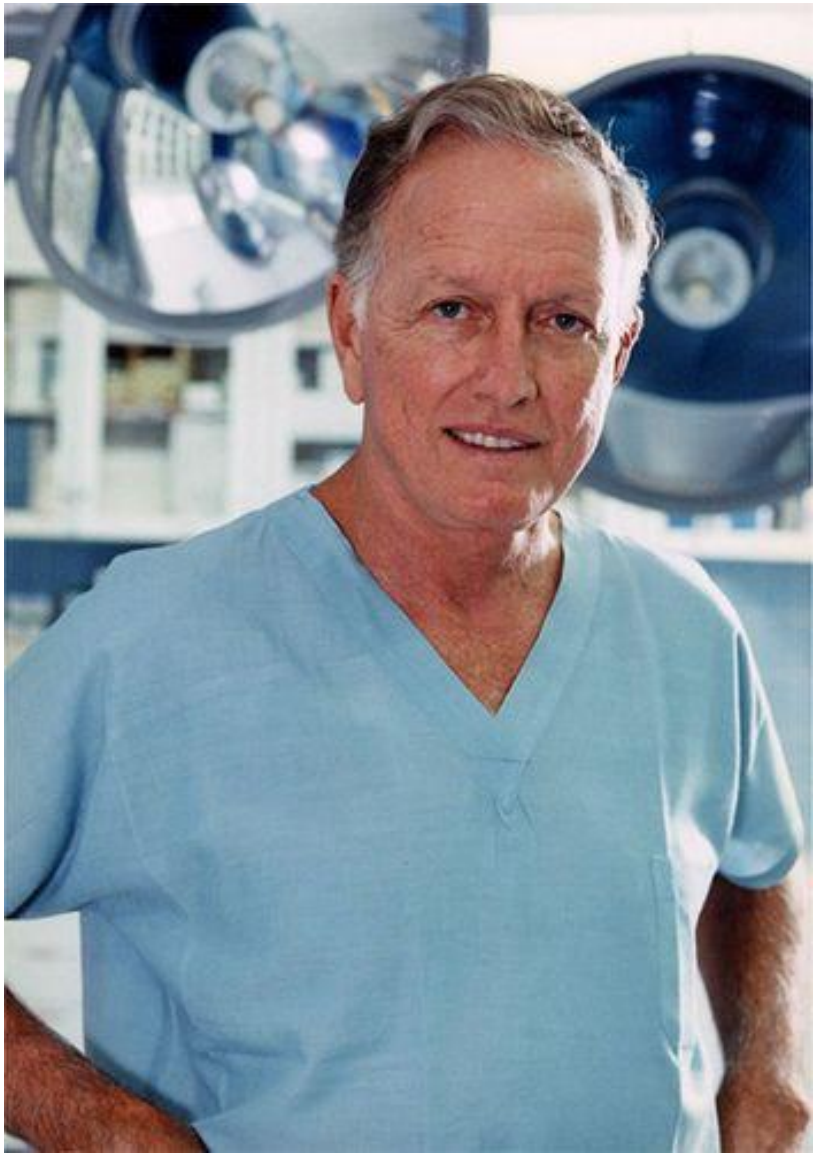

Denton Arthur Cooley

Walton Lillehei

Декабрь 1969 г- вторая в мире пересадка комплекса «сердце- легкие» 43-летней пациентке с эмфиземой и легочной гипертензией.

На 8 сутки после операции пациентка скончалась от пневмонии.

Июль 1971 г- третья пересадка комплекса «сердце-легкие» с анастамозами на уровне бронхов.

На 23-й день пациент скончался от септициемии после операции по поводу бронхоплевральной фистулы.

Christian Barnard

38 пересадок легких и комплексов «сердце-легкое»

1963 1964 19 … 6 1977 1978

Большинство пациентов скончались на третьей постоперационной неделе от расхождения швов бронхиальных анастомозов

F. Derom произвел пересадку левого легкого 23-летнему мужчине с силикозом. Реципиент погиб спустя 10 месяцев после операции от бронхопневмонии.

Исследовательская группа из Канады выявила негативное влияние Преднизона и Азатиоприна на заживление по линии анастамоза в опытах на собаках. Прием Циклоспорина подобных влияний не оказывал.

Чтобы обеспечить достаточную перфузию бронхов эксперементаторы оборачивали бронхи большим сальником.

9 марта1981 г- успешная пересадка комплекса «сердце- легкие» 45-летней женщине с легочной гипертензией.

В течение 4 месяцев данная операция была проведена двум пациентам.



Bruce Reitz

7 ноября 1983 г- в Торонто была произведена пересадка правого легкого 58- летнему пациенту с фиброзом легких; во время операции бронхиальный анастамоз оборачивали большим сальником. После операции реципиент прожил 7 лет и погиб от почечной недостаточности.

Трансплантологи из Англии повторили успех Канадских коллег. Реципиенты также страдали фиброзом.

Thomas R. Todd, Joel D. Cooper, G. Alexander Patterson; sitting: F. Griffith Pearson

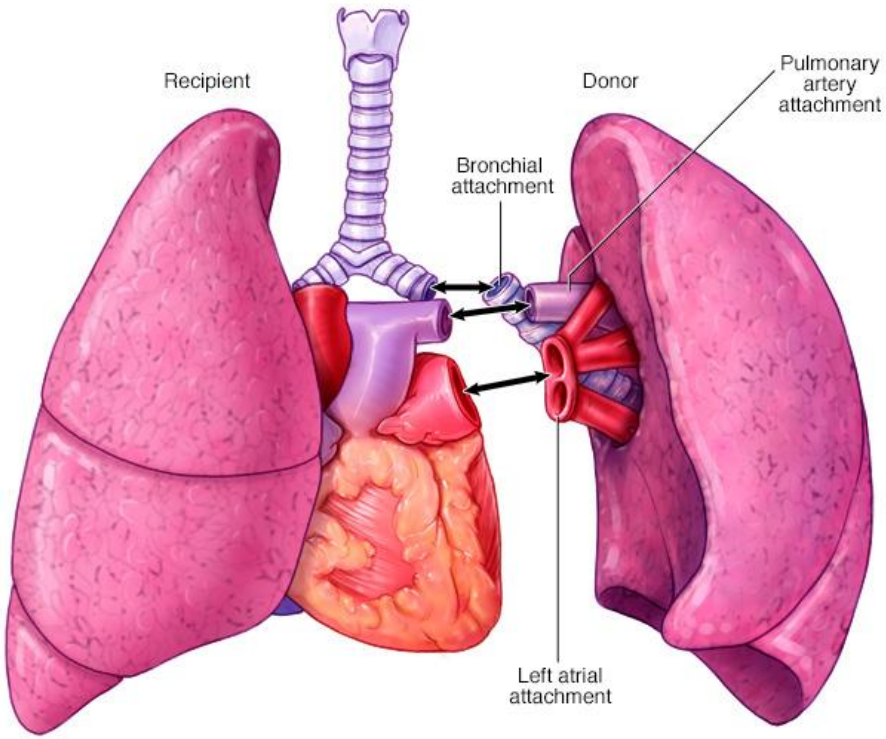

© MAYO FOUNDATION FOR MEDICAL EDUCATION AND RESEARCH. ALL RIGHTS RESERVED.

26 ноября 1986 г- первая пересадка двух легких 42-летнему пациенту с эмфиземой с наложением трахеального анастомоза, в области которого в дальнейшем формировалась зона обструкции.

Joel Cooper, Alec Patterson и Michael Pasque провели раздельную пересадку двух легких с наложением бронхиальных анастомозов.

Пересадка от живого донора

1990-е гг- Vaughn Starnes осуществил первую пересадку легкого от живого донора (от матери дочери)

Хирургическая анатомия легких

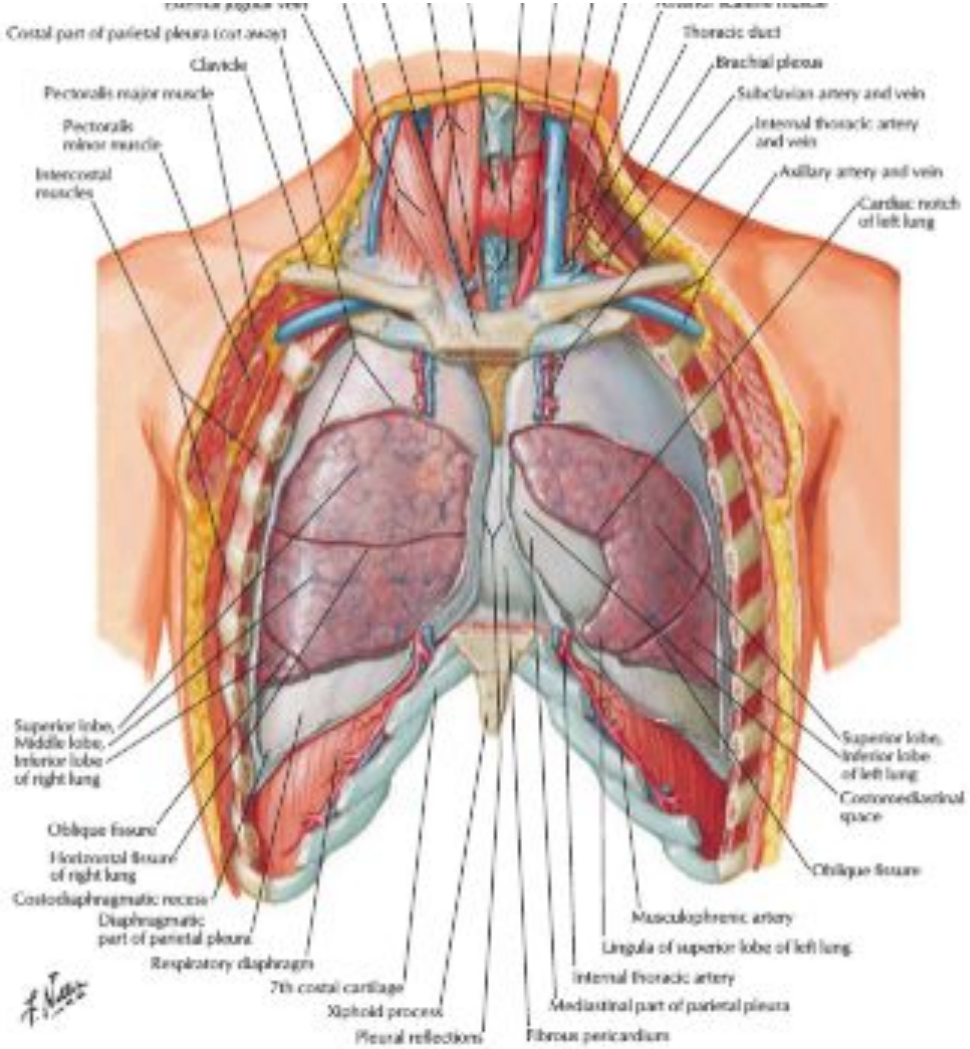

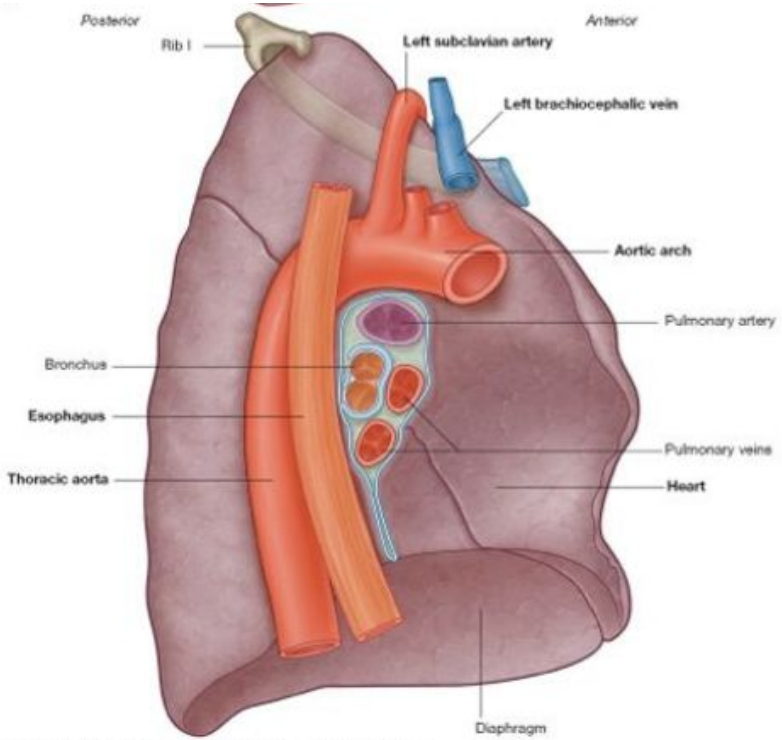

Drake: Gray's Anatomy for Students, 2nd Edition.
Copyright © 2009 by Churchill Livingstone, an imprint of Elsevier, Inc. All rights reserved.

Figure 3.42 **A.** Left lung. **B.** Major structures related to the left lung.

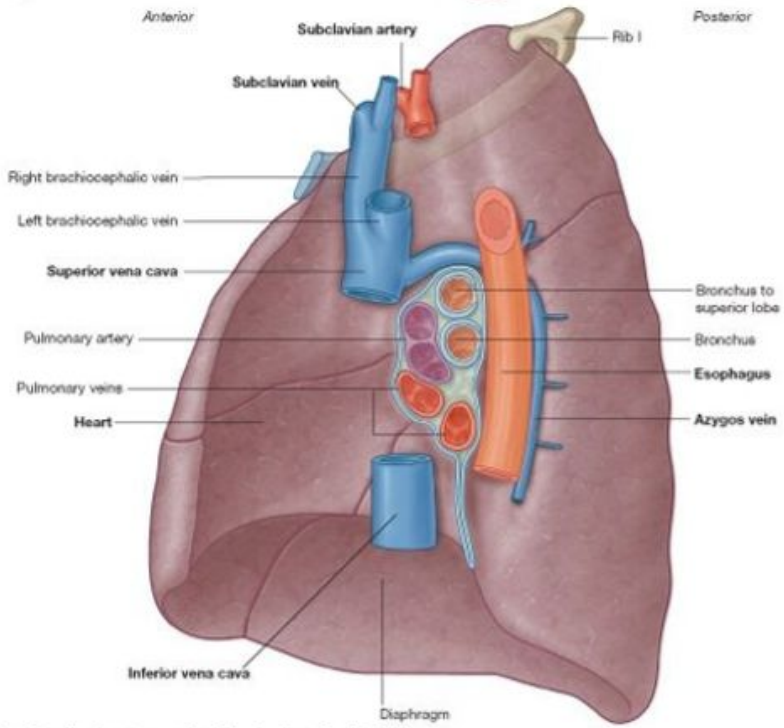

Drake: Gray's Anatomy for Students, 2nd Edition.
Copyright © 2009 by Churchill Livingstone, an imprint of Elsevier, Inc. All rights reserved.

Figure 3.41 **A.** Right lung. **B.** Major structures related to the right lung.

Сегментарное строение легких

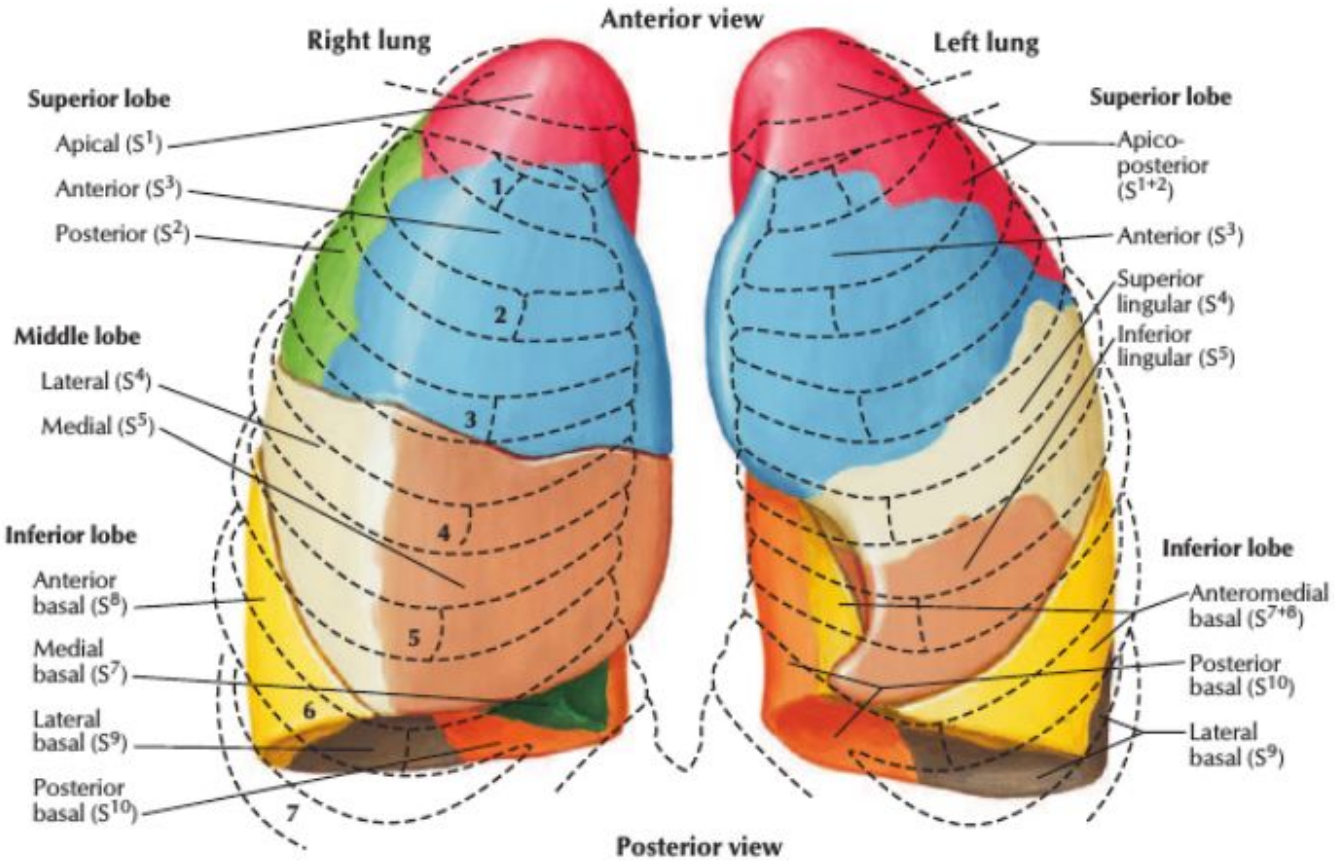

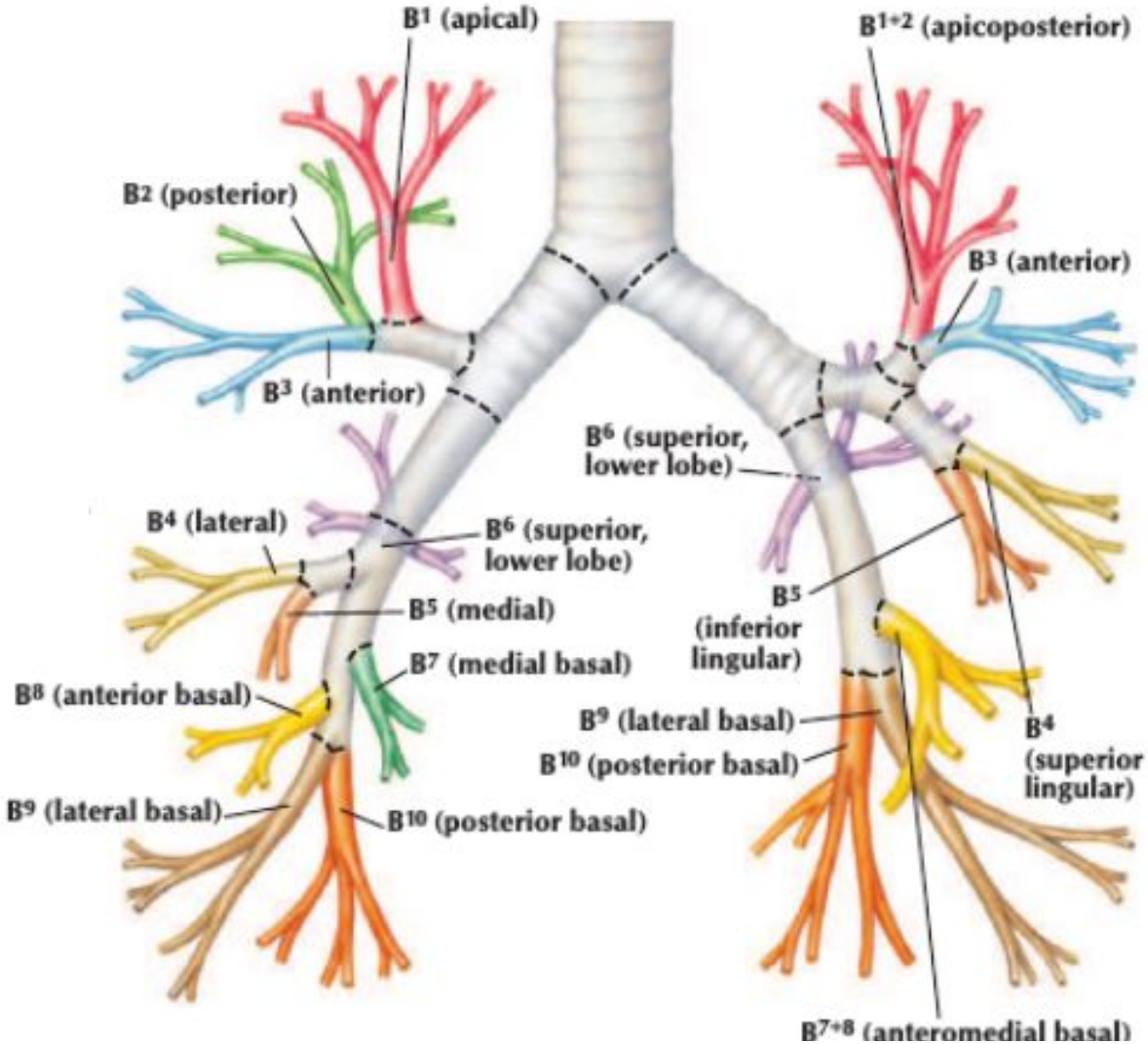
B1 (apical)
B1+2 (apicoposterior)
B2 (posterior)
B3 (anterior)
B3 (anterior)
B6 (superior, lower lobe)
B4 (lateral)
B6 (superior, lower lobe)
B5 (medial)
B5 (inferior lingular)
B7 (medial basal)
B8 (anterior basal)
B9 (lateral basal)
B10 (posterior basal)
B4 (superior lingular)
B9 (lateral basal)
B10 (posterior basal)
B7+8 (anteromedial basal)

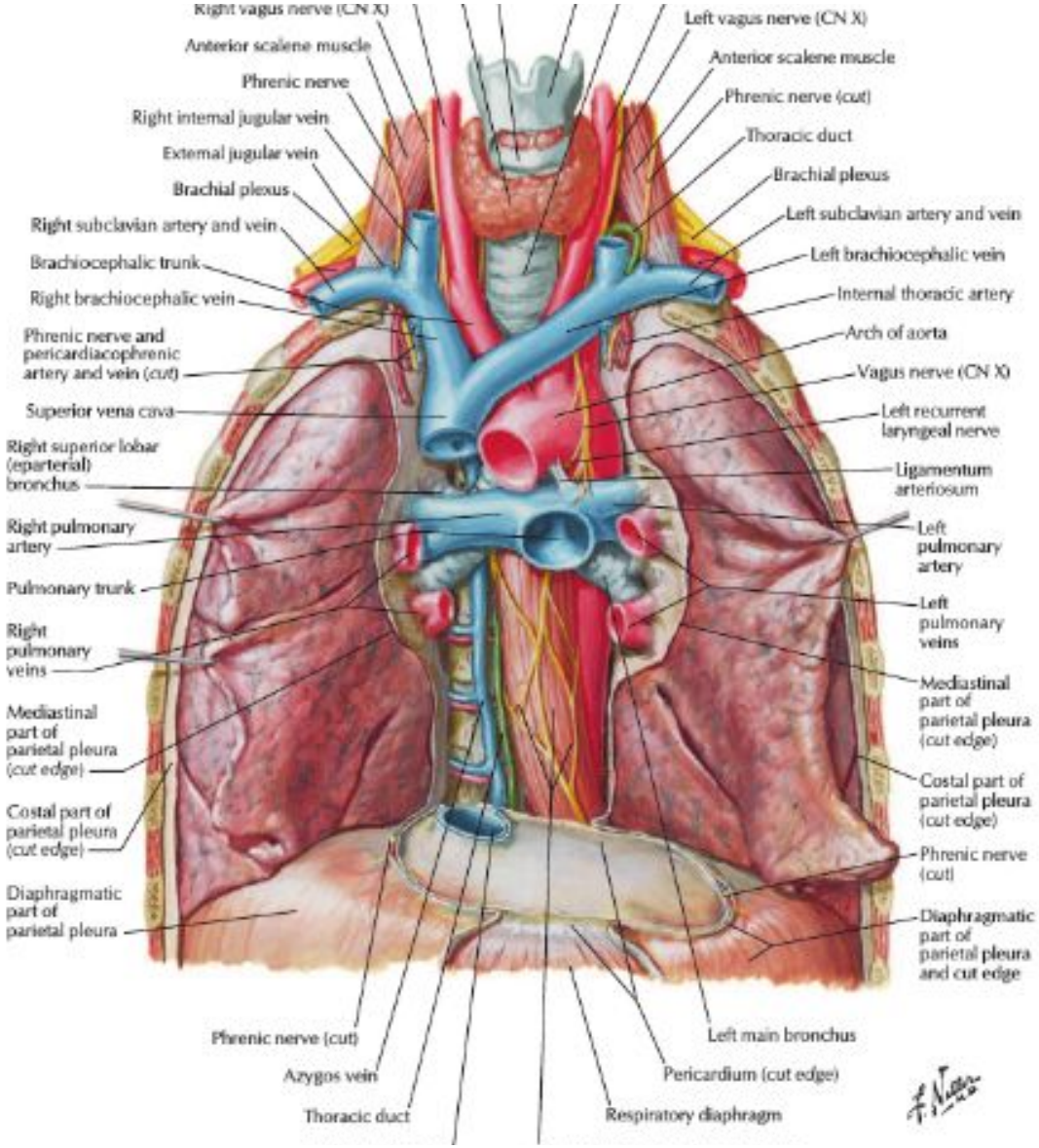
Right vagus nerve (CN X)
Anterior scalene muscle
Phrenic nerve
Right internal jugular vein
External jugular vein
Brachial plexus
Right subclavian artery and vein
Brachiocephalic trunk
Right brachiocephalic vein
Phrenic nerve and pericardiacophrenic artery and vein (cut)
Superior vena cava
Right superior lobar (eparterial) bronchus
Right pulmonary artery
Pulmonary trunk
Right pulmonary veins
Mediastinal part of parietal pleura (cut edge)
Costal part of parietal pleura (cut edge)
Diaphragmatic part of parietal pleura
Left vagus nerve (CN X)
Anterior scalene muscle
Phrenic nerve (cut)
Thoracic duct
Brachial plexus
Left subclavian artery and vein
Left brachiocephalic vein
Internal thoracic artery
Arch of aorta
Vagus nerve (CN X)
Left recurrent laryngeal nerve
Ligamentum arteriosum
Left pulmonary artery
Left pulmonary veins
Mediastinal part of parietal pleura (cut edge)
Costal part of parietal pleura (cut edge)
Phrenic nerve (cut)
Diaphragmatic part of parietal pleura and cut edge
Phrenic nerve (cut)
Azygos vein
Thoracic duct
Left main bronchus
Pericardium (cut edge)
Respiratory diaphragm

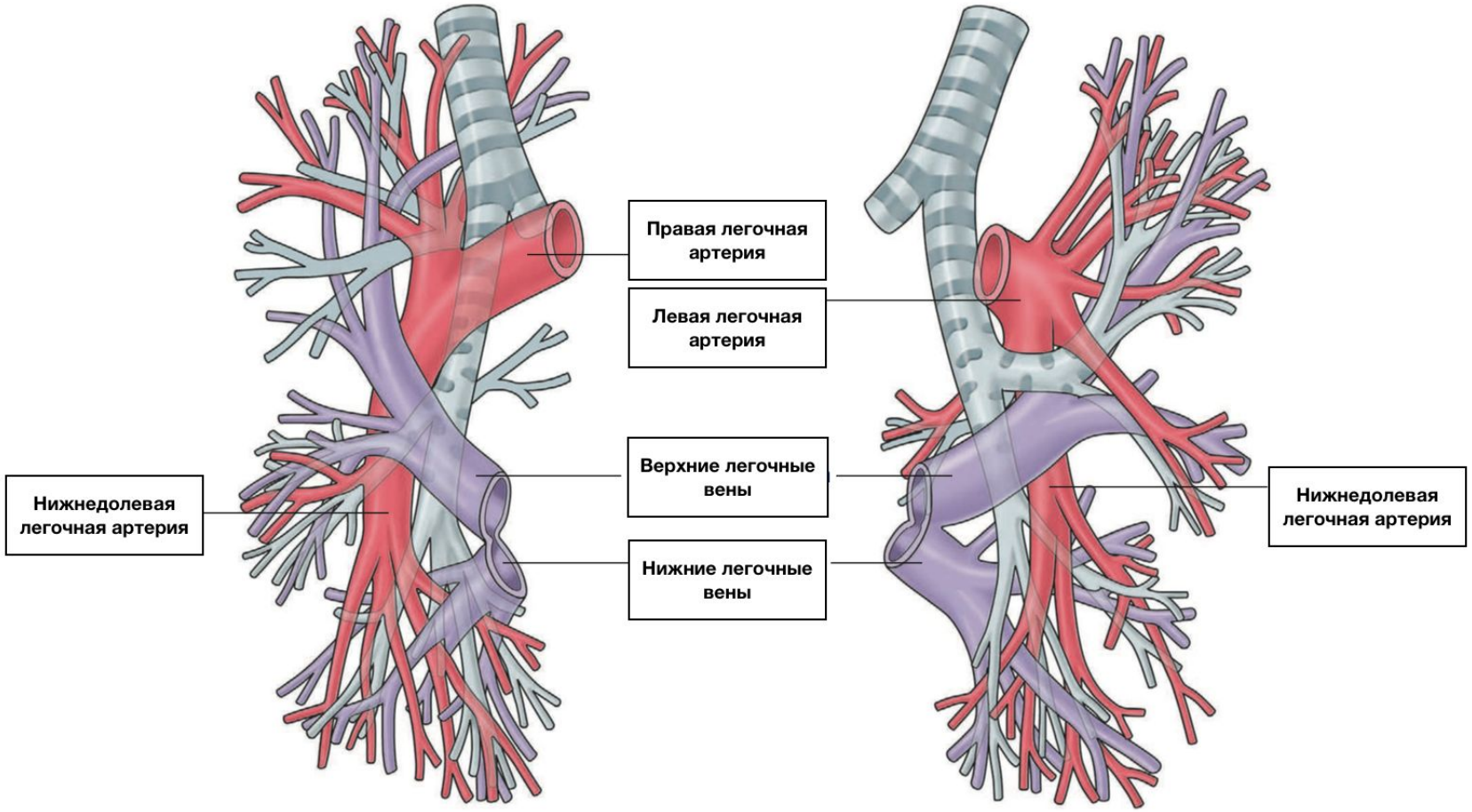
Правая легочная артерия
Левая легочная артерия
Верхние легочные вены
Нижние легочные вены
Нижнедолевая легочная артерия
Нижнедолевая легочная артерия

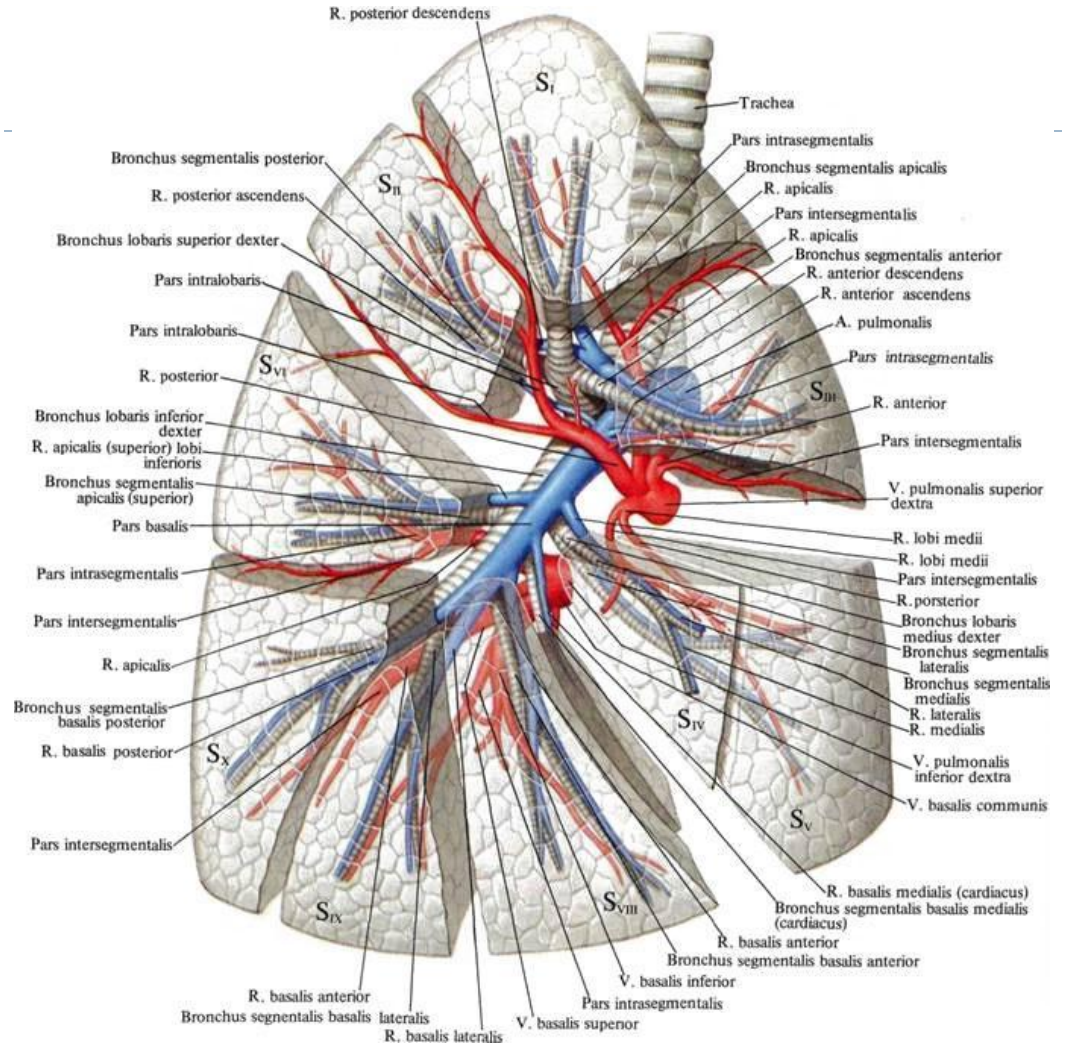
R. posterior descendens
S_I
Trachea
Pars intrasegmentalis
Bronchus segmentalis apicalis
R. apicalis
Pars intersegmentalis
R. apicalis
Bronchus segmentalis anterior
R. anterior descendens
R. anterior ascendens
A. pulmonalis
Pars intrasegmentalis
S_{III}
R. anterior
Pars intersegmentalis
V. pulmonalis superior dextra
R. lobi medii
R. lobi medii
Pars intersegmentalis
R. porsterior
Bronchus lobaris medius dexter
Bronchus segmentalis lateralis
Bronchus segmentalis medialis
R. lateralis
R. medialis
V. pulmonalis inferior dextra
V. basalis communis
S_V
R. basalis medialis (cardiacus)
Bronchus segmentalis basalis medialis (cardiacus)
R. basalis anterior
Bronchus segmentalis basalis anterior
V. basalis inferior
Pars intrasegmentalis
V. basalis superior
R. basalis lateralis
R. basalis anterior
Bronchus segnentalis basalis lateralis
S_{IX}
S_{VIII}
S_{IV}
S_X
Pars intersegmentalis
R. basalis posterior
Bronchus segmentalis basalis posterior
R. apicalis
Pars intersegmentalis
Pars intrasegmentalis
Pars basalis
R. posterior
Bronchus lobaris inferior dexter
R. apicalis (superior) lobi inferioris
Bronchus segmentalis apicalis (superior)
S_{VI}
Pars intralobaris
Pars intralobaris
Bronchus lobaris superior dexter
R. posterior ascendens
Bronchus segmentalis posterior
S_{II}

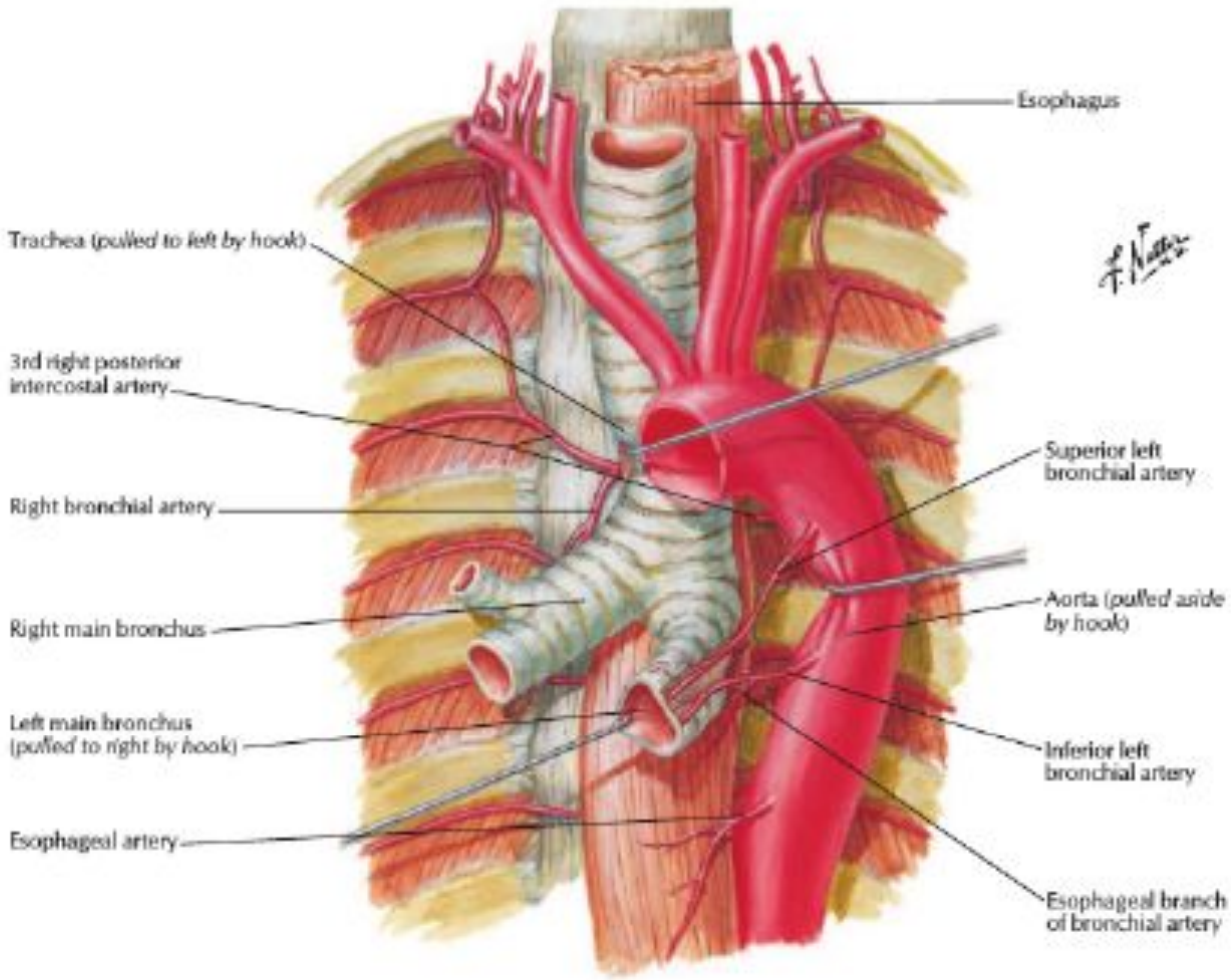
Esophagus
Trachea (pulled to left by hook)
3rd right posterior intercostal artery
Right bronchial artery
Right main bronchus
Left main bronchus (pulled to right by hook)
Esophageal artery
Superior left bronchial artery
Aorta (pulled aside by hook)
Inferior left bronchial artery
Esophageal branch of bronchial artery

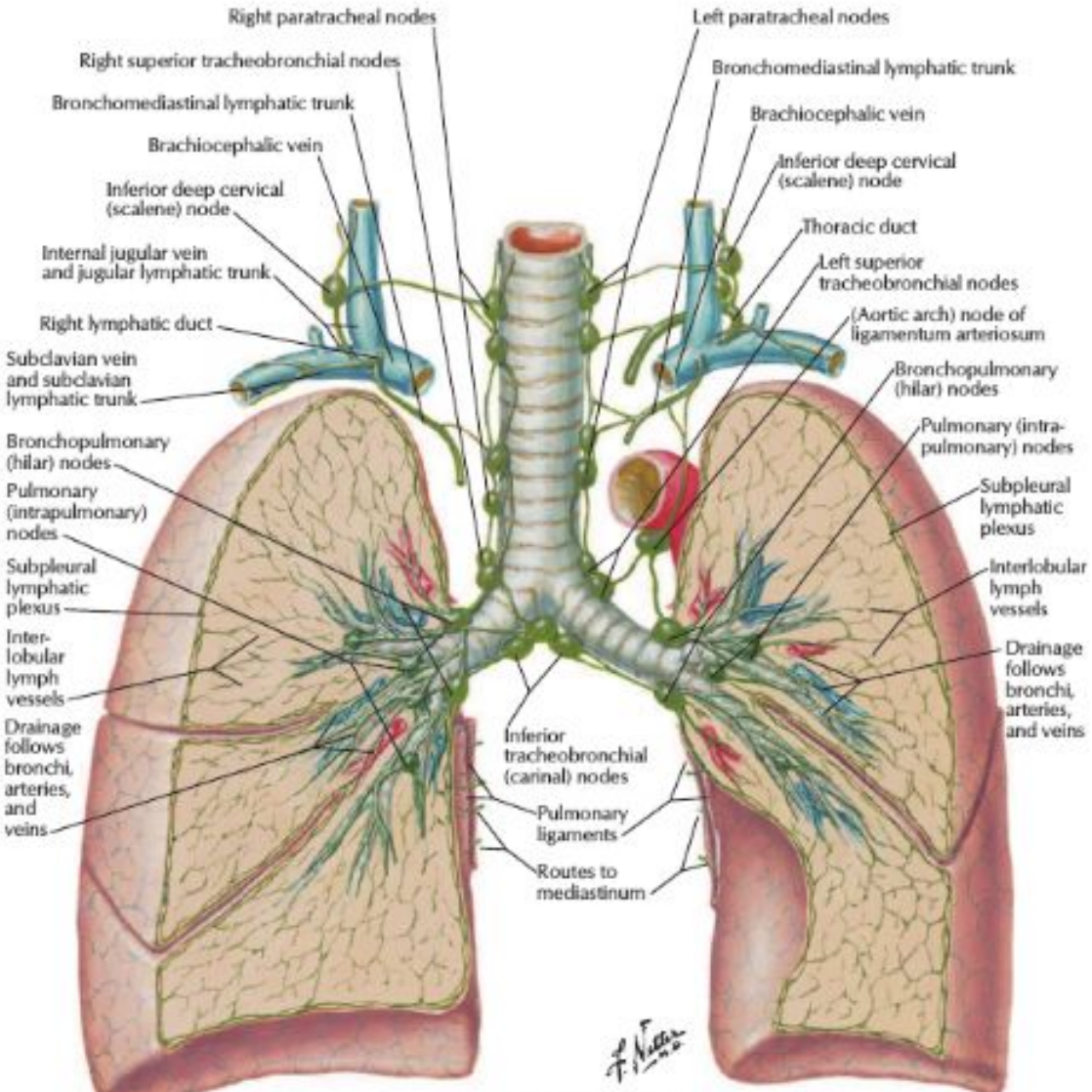

Lymphatic drainage routes

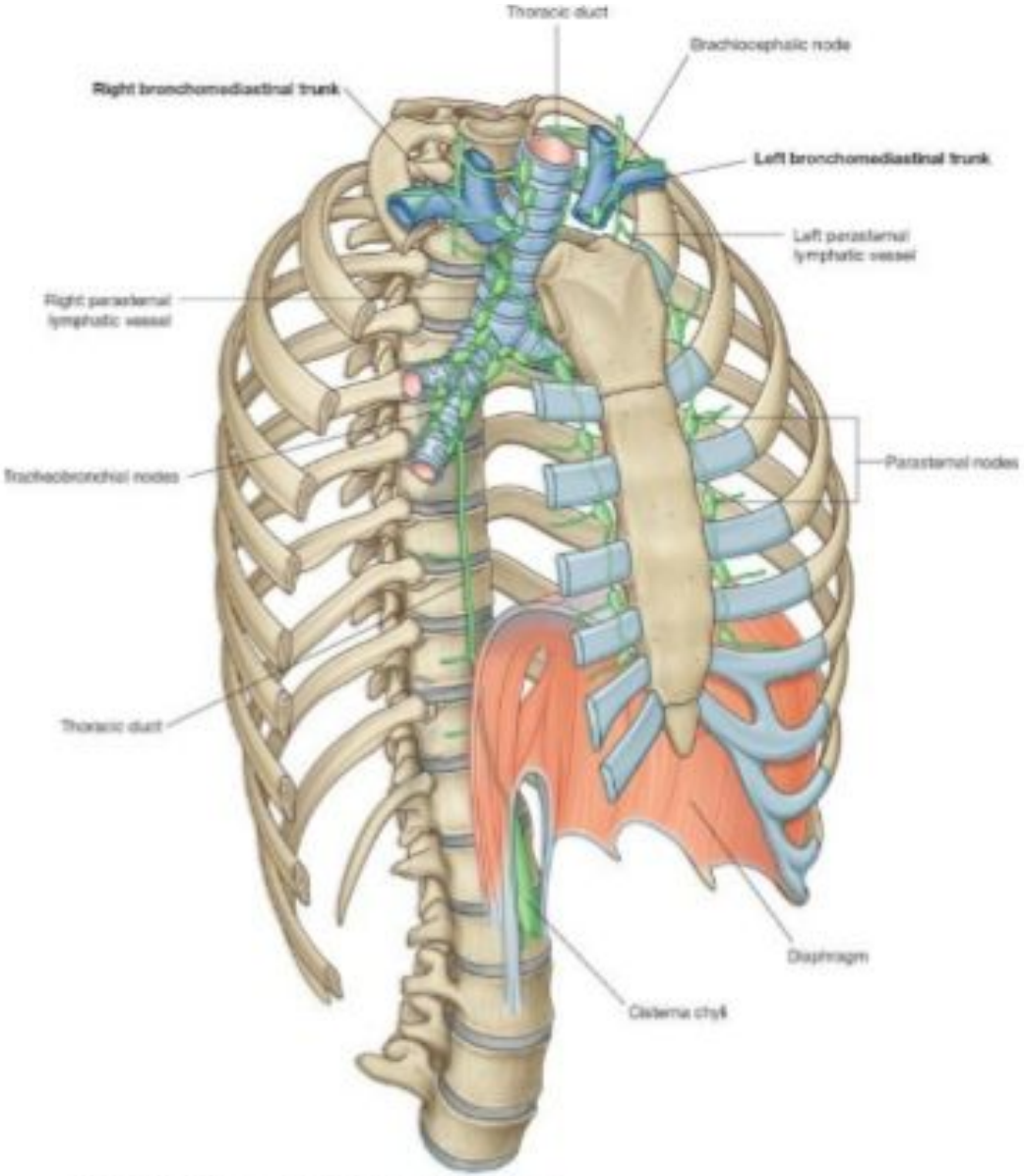

Drake: Gray's Anatomy for Students, 2nd Edition.
Copyright © 2009 by Churchill Livingstone, an imprint of Elsevier, Inc. All rights reserved.

Figure 3.47 Lymphatic drainage of lungs.

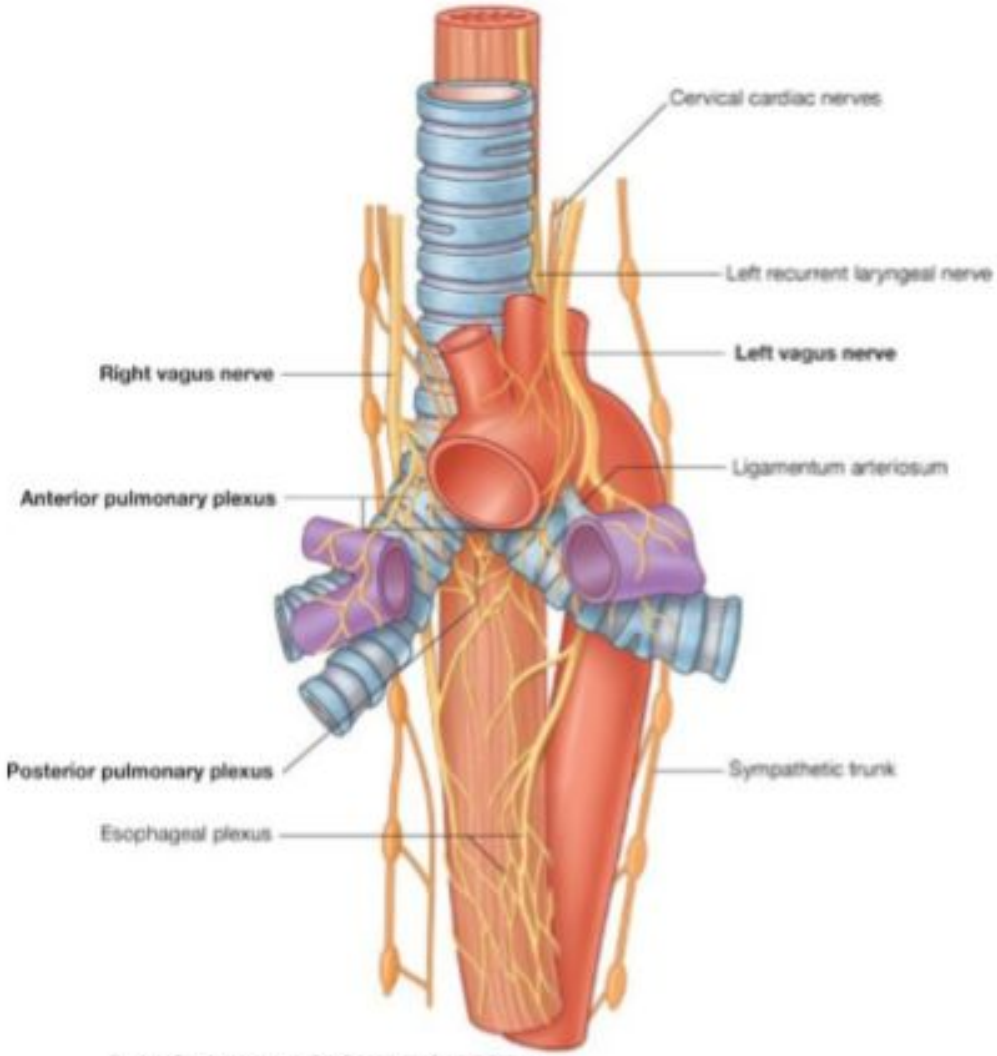

Drake: Gray's Anatomy for Students, 2nd Edition.
Copyright © 2009 by Churchill Livingstone, an imprint of Elsevier, Inc. All rights reserved.

Figure 3.46 Pulmonary innervation.

Спасибо за внимание!