Процессы адаптации, компенсации. Регенерация. ОПУХОЛИ. ОБЩАЯ ОНКОМОРФОЛОГИЯ. ЭПИТЕЛИАЛЬНЫЕ ОПУХОЛИ.

- Приспособление – общебиологическое понятие, объединяющее все процессы жизнедеятельности, лежащие в основе взаимодействия организма с внешней средой и направленное на сохранение вида.

Приспособление может проявляться различными патологическими процессами:

- Атрофией
- Гипертрофией (гиперплазией)
- Организацией
- Перестройкой тканей
- Метаплазией
- Дисплазией

- Атрофия – прижизненное уменьшение в объеме клеток, тканей, органов, сопровождающееся снижением или прекращением их функции
- Атрофия может быть физиологической и патологической
- Может быть общей (истощение) и местной

Общая атрофия

- Возникает при голодании, онкологических заболеваниях, инфекционных болезнях
- Резко уменьшается (исчезает количество жировой клетчатки в депо)
- Внутренние органы уменьшаются, приобретают бурую окраску

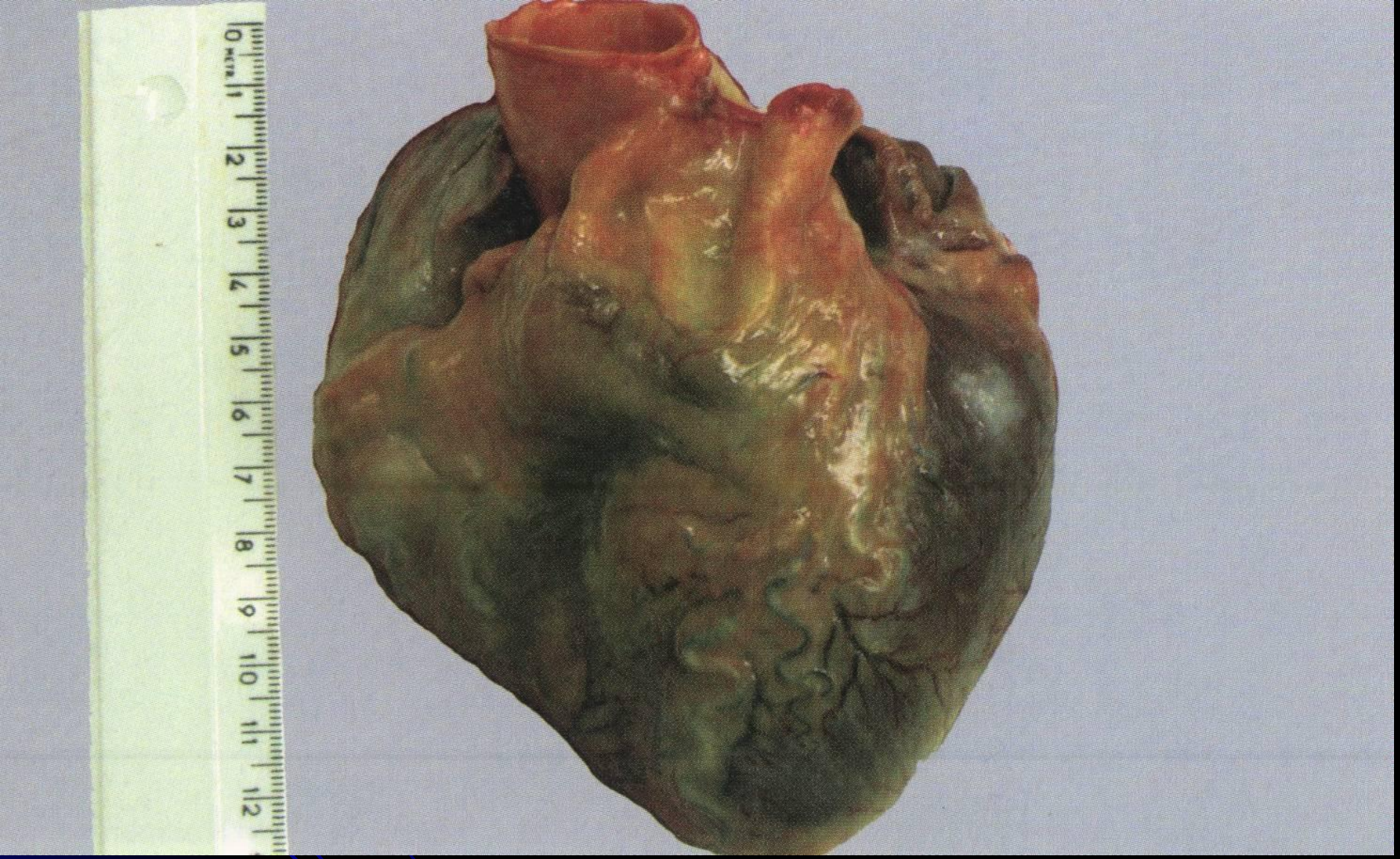

Бурая атрофия миокарда.

Сердце уменьшено и размерах и массе, жировая клетчатка под эпикардом отсутствует, ход сосудов извилистый. Сердечная мышца на разрезе бурого цвета.

Местная атрофия

- Дисфункциональная (от бездействия)
- В результате недостаточности кровоснабжения
- Атрофия от давления (атрофия почки при затруднении оттока и развитие **гидронефроза;** атрофия ткани мозга при затрудении оттока цереброспинальной жидкости и развитие **гидроцефалии**

- Нейротрофическая – обусловлена нарушением связи органа с нервной системой при разрушении нервных проводников
- Под действием физических и химических факторов

- При атрофии размеры органов уменьшаются, поверхность их может быть гладкой –(гладкая атрофия) или мелкобугристой (зернистая атрофия)
- Иногда орган увеличивается за счет скопления в них жидкости (гидронефроз)

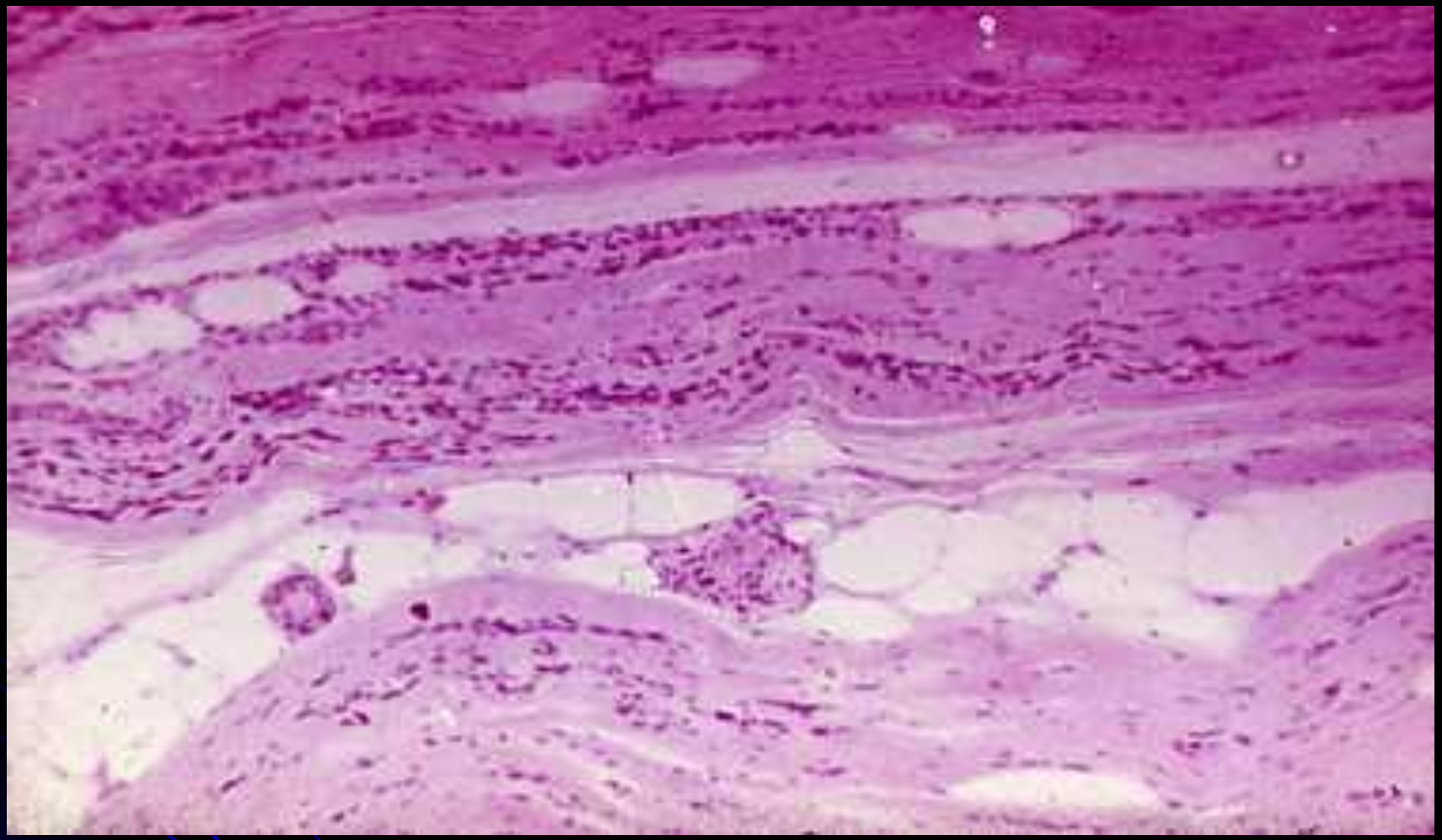

- Нейротрофическая атрофия мышц

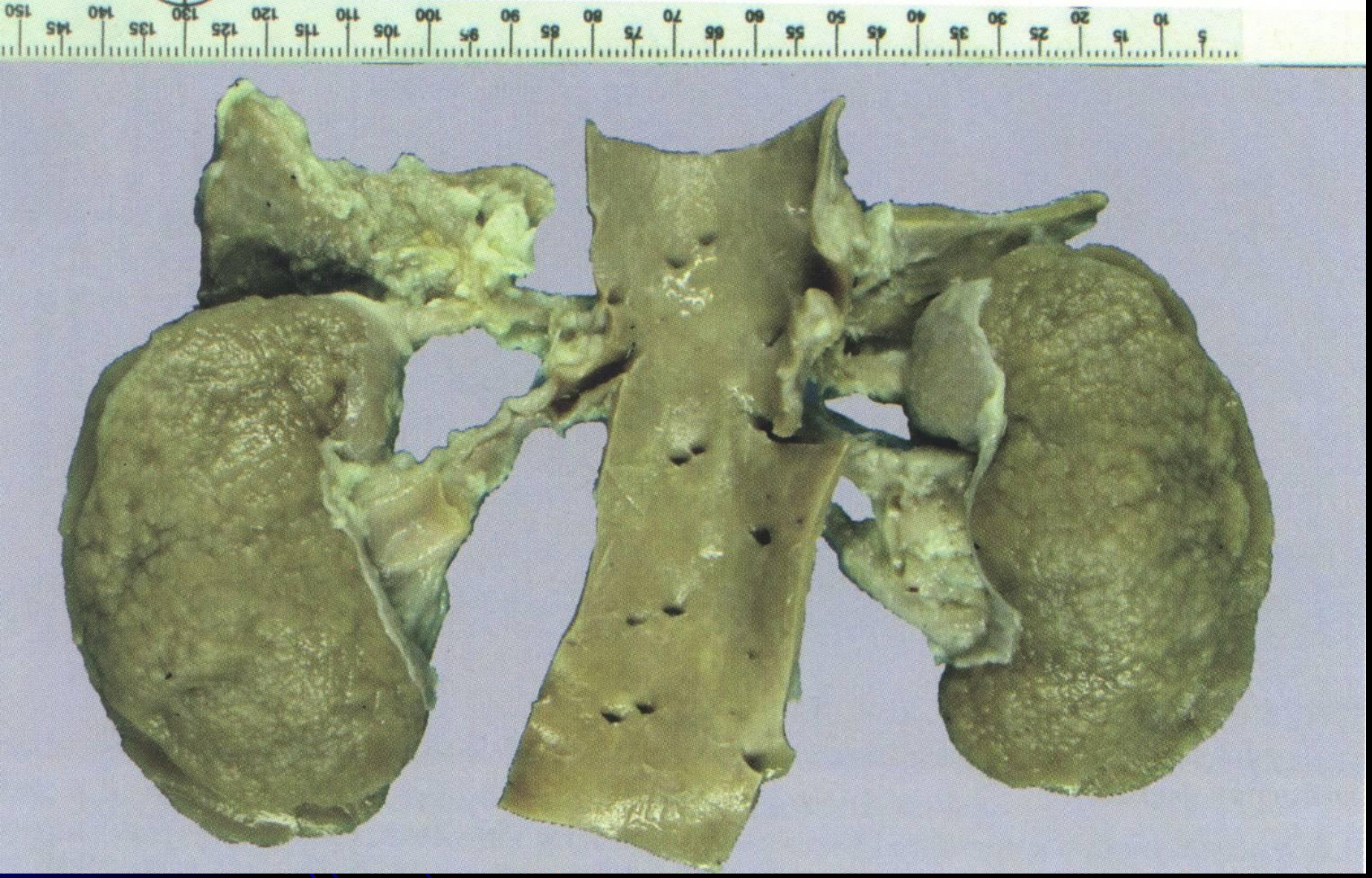

Артериолосклеротический нефросклероз (нефроцирроз).
Размеры почек уменьшены, консистенция плотная, поверхность мелкозернистая за счет западения большинства нефронов и выбухания сохранившихся нефронов.

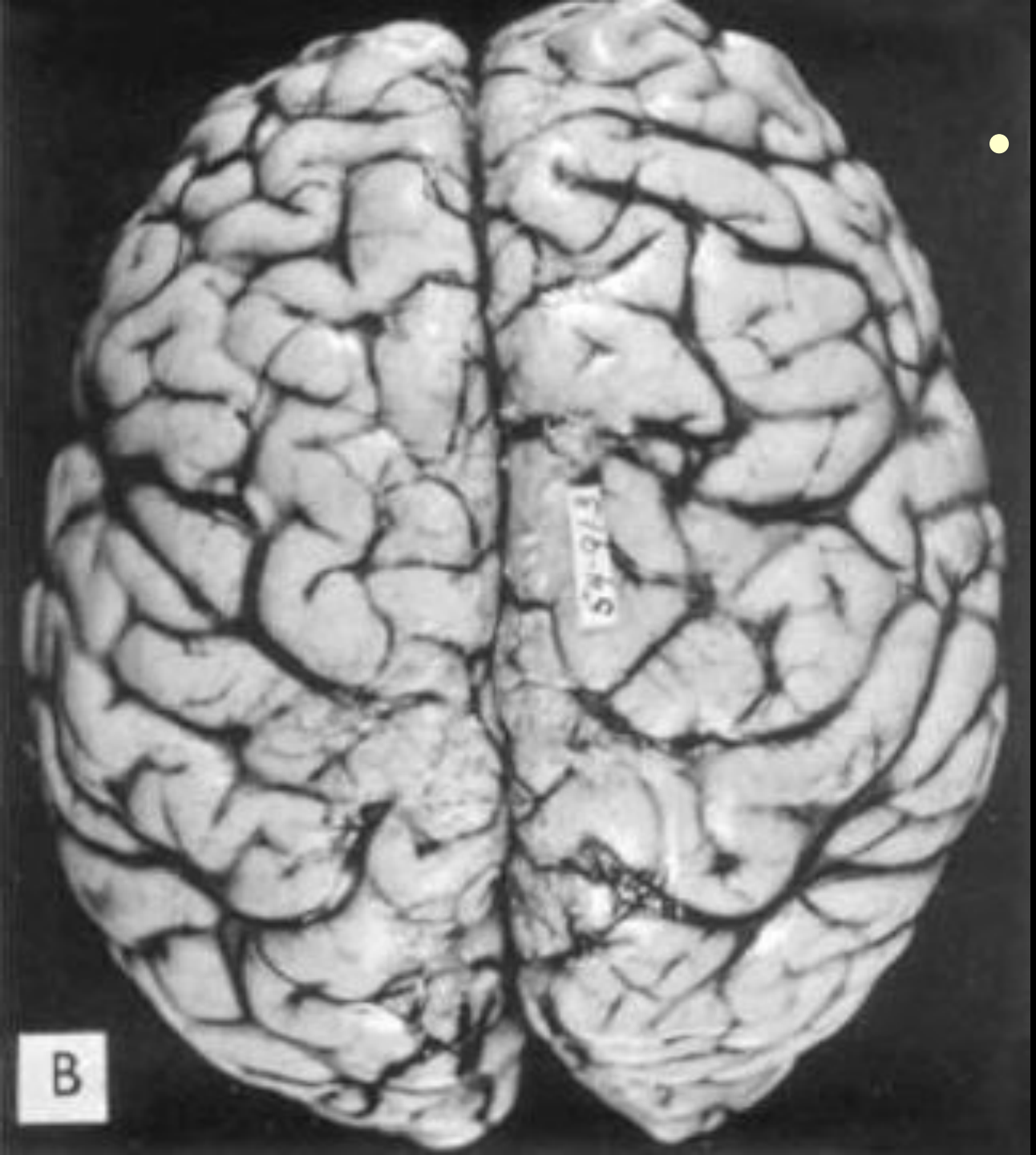

- *B,* Normal brain of a 36-year-old male. Note that loss of brain substance narrows the gyri and widens the sulci.

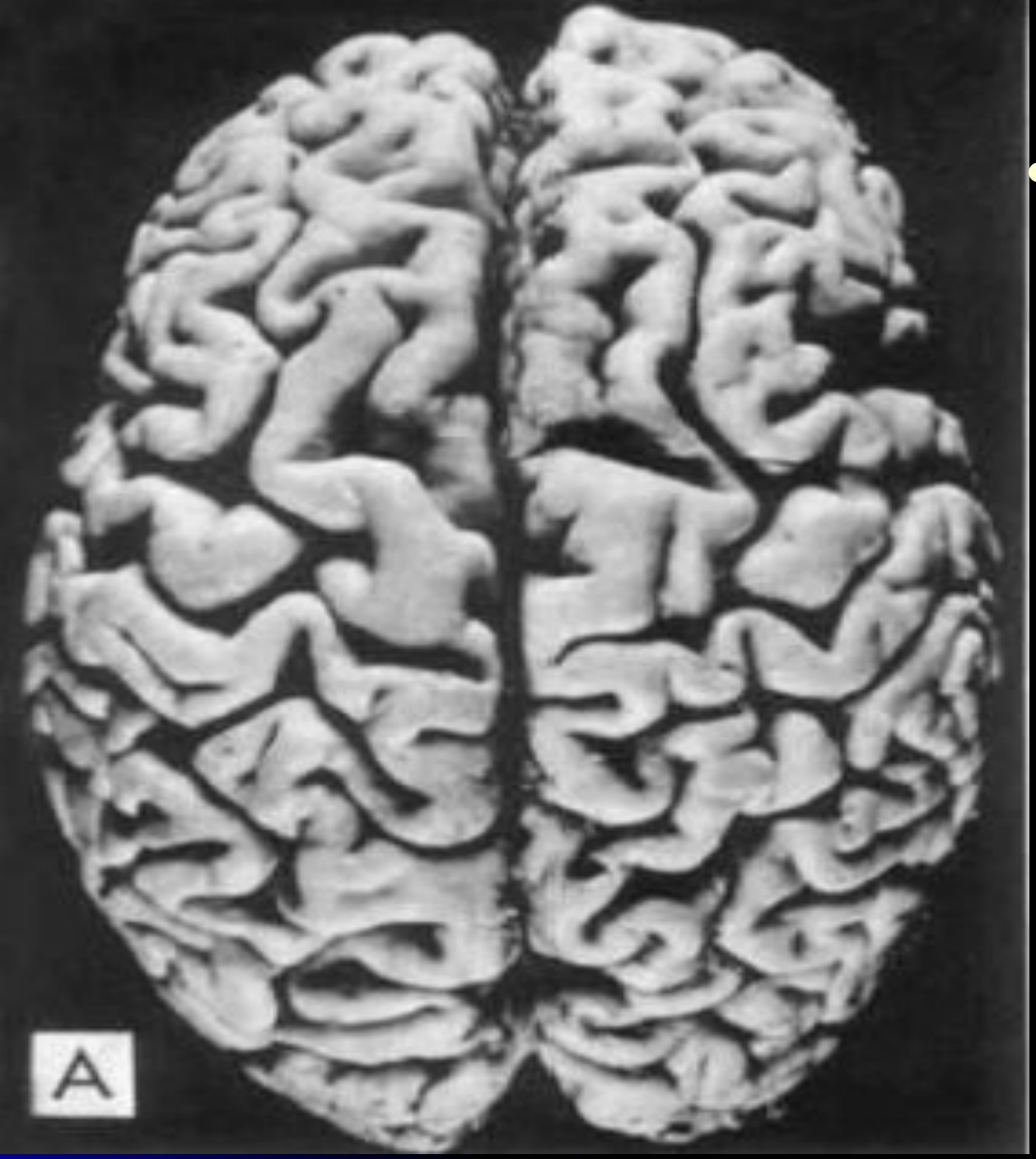

- *A,* Atrophy of the brain in an 82-year-old male with atherosclerotic disease. Atrophy of the brain is due to aging and reduced blood supply. The meninges have been stripped.

- Гемиатрофия полушария головного мозга

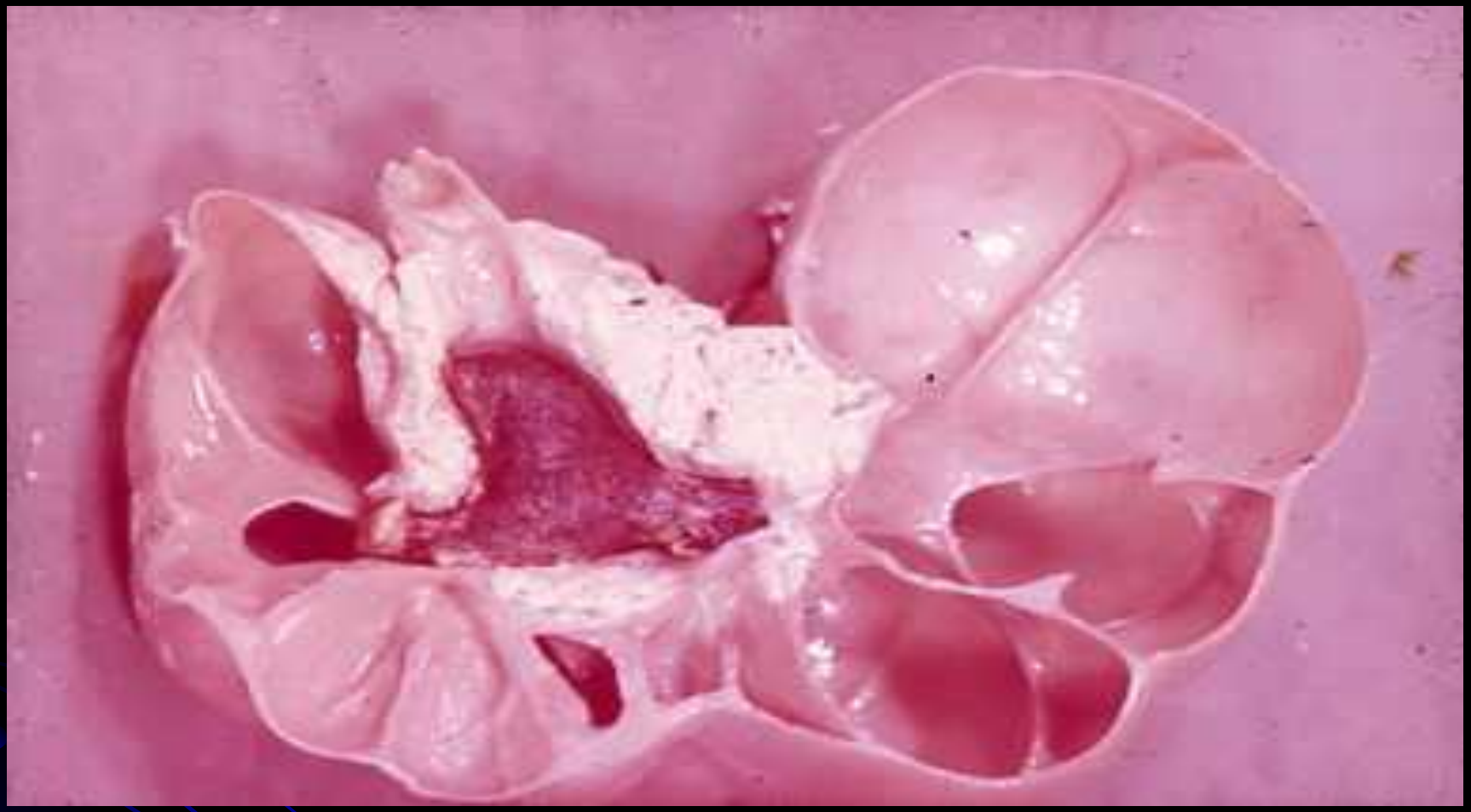

- Гидронефроз

- Гидроцефалия

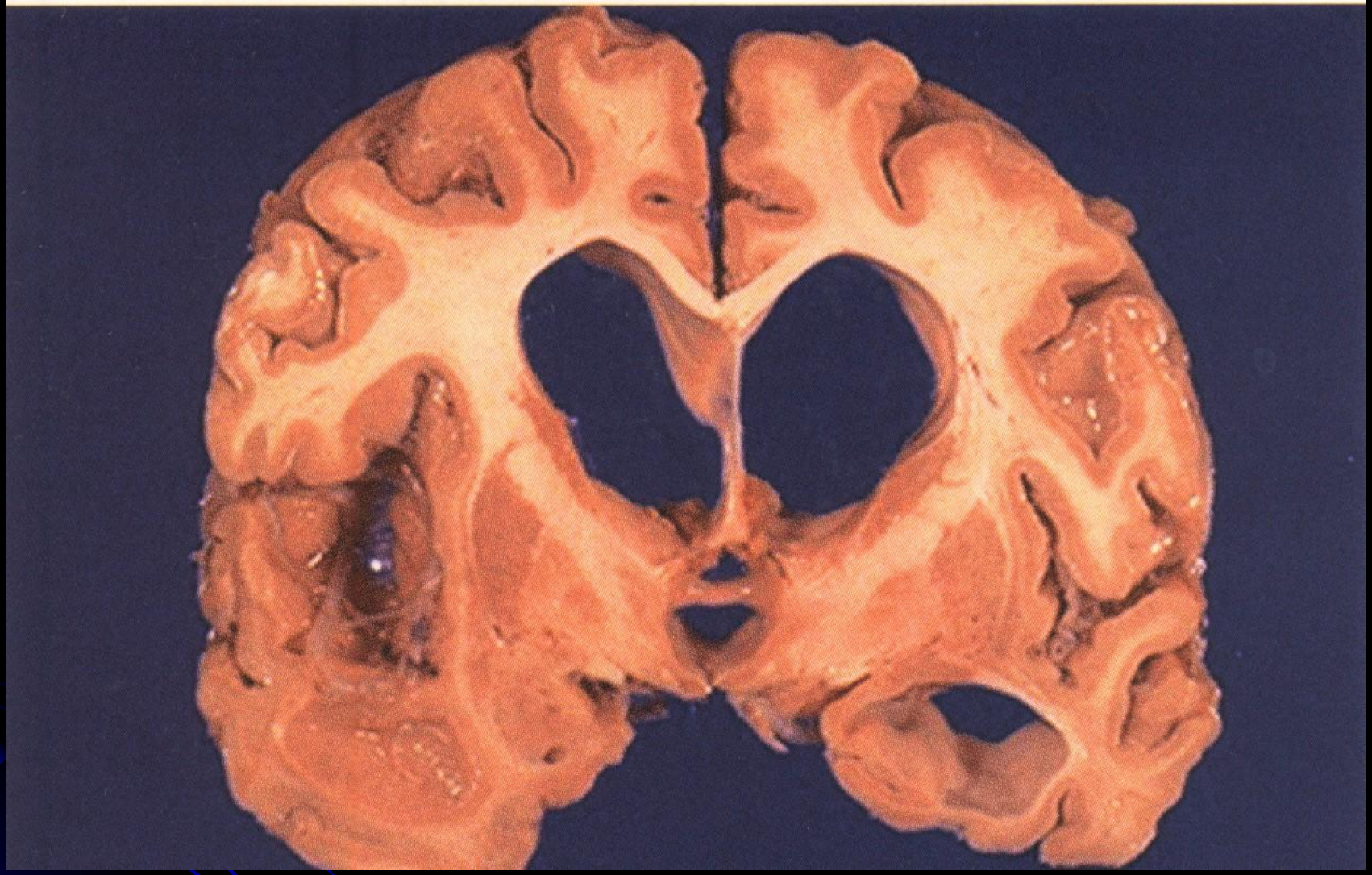

Hydrocephalus, gross

Note the marked dilation of these cerebral ventricles from hydrocephalus. Hydrocephalus can be due to a lack of absorption of cerebrospinal fluid (CSF), called *communicating hydrocephalus,* or to an obstruction to flow of CSF, called *noncommunicating hydrocephalus.* Hydrocephalus can be a long-term complication of infection, such as a basilar meningitis that leads to scarring that obstructs CSF outflow through the foramina of Luschka and Magendie. Inflammation with scarring of arachnoid granulations at the vertex may diminish CSF absorption.

- К приспособительной гипертрофии относят:
- Нейрогуморальную гипертрофия (гиперплазию)
- Гипертрофические разрастания

- Железистая гиперплазия эндометрия – пример нейрогуморальной (гормональной) гипертрофии. Развивается в связи с дисфункцией яичников
- Макроскопически: эндометрий значительно утолщен, рыхлый, легко отторгается

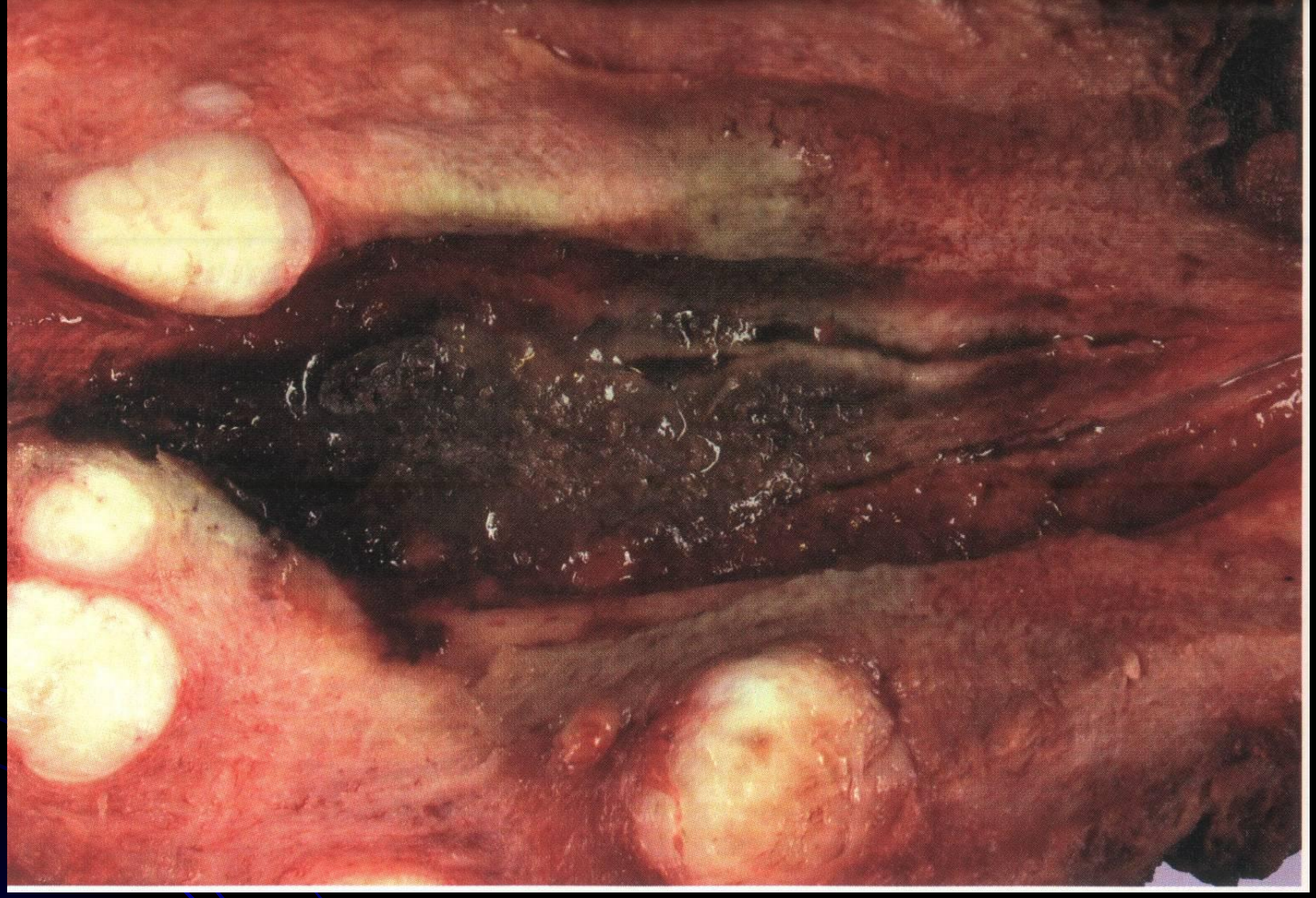

Железистая гиперплазия слизистой оболочки матки.

Эндометрий резко утолщен, рыхлый, с кровоизлияниями, легко отторгается. В миометрии видны множественные лейомиомы.

- Микроскопически – утолщенный эндометрий с многочисленными железами (гиперплазия желез).
- Клинически сопровождается маточными кровотечениями
- При возникновении на фоне пролиферации тяжелой дисплазии эпителия(атипическая гиперплазия) процесс становится предраковым

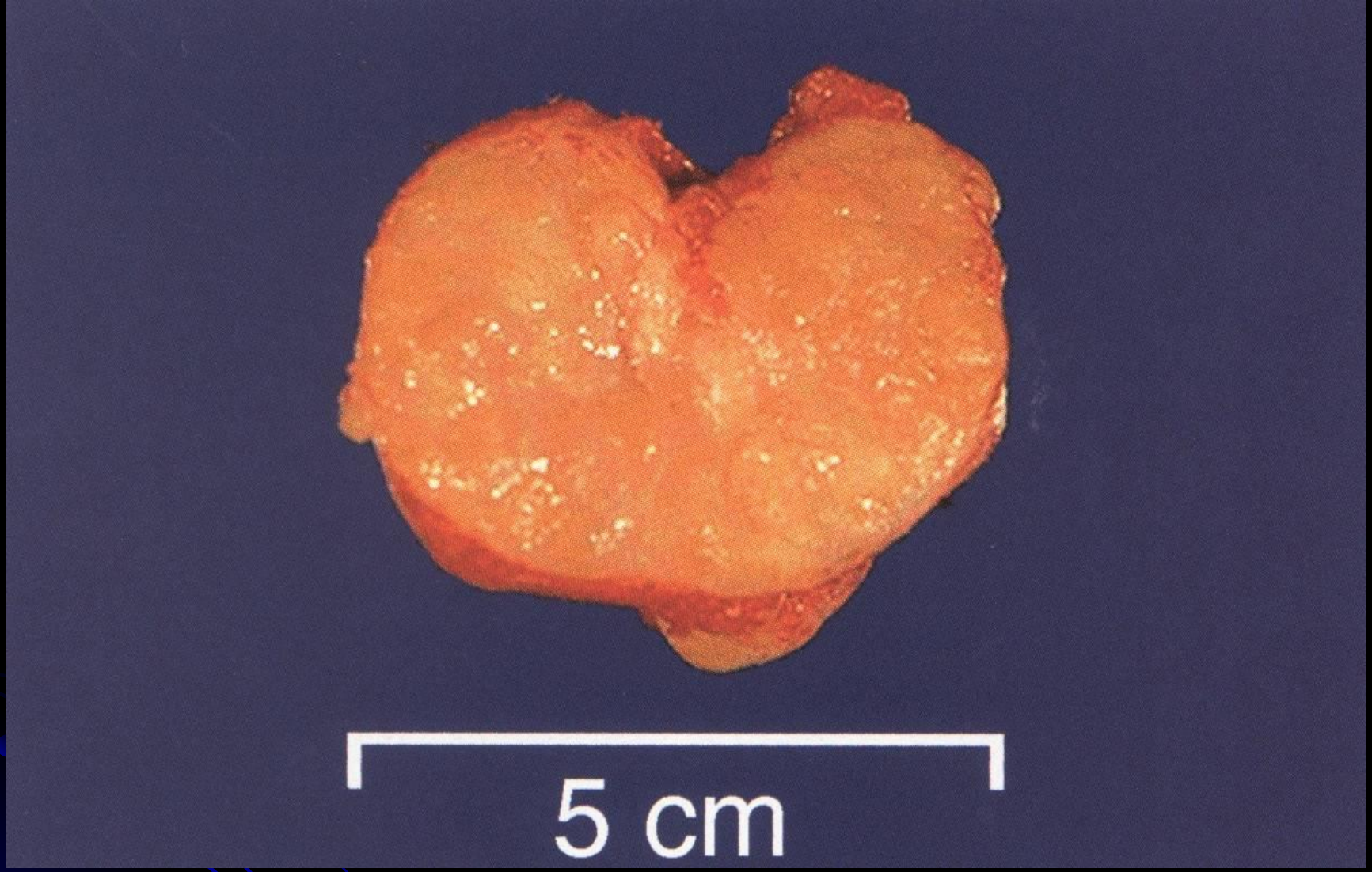

Prostatic hyperplasia, gross. This prostate is enlarged and nodular as a result of prostatic hyperplasia. Thus, this condition is termed either *benign prostatic hyperplasia* (BPHI or *nodular prostatic hyperplasia.* The hyperplasia is most pronounced in the lateral lobes. This is a process that occurs gradually over many years, typically after age 50, and by age 70, more than 90% of men have some degree of BPH, although a minority are symptomatic. An enlarged prostate can obstruct urinary outflow from the bladder and lead to an obstructive uropathy. BPH is detected as diffuse prostatic enlargement on digital rectal examination. Symptoms relate to inability to completely, with residual urine causing increasii urinary frequency, along with difficulty starting and stopping the urinary stream.

- Гипертрофические разрастания сопровождаются увеличением органов и тканей. Часто возникают при воспалении на слизистых оболочках с образованием гиперпластических полипов.

Организация

- Замещение участков некроза и тромбов соединительной тканью, а также их инкапсуляция
- Процесс организации тесным образом переплетается с воспалением и регенерацией

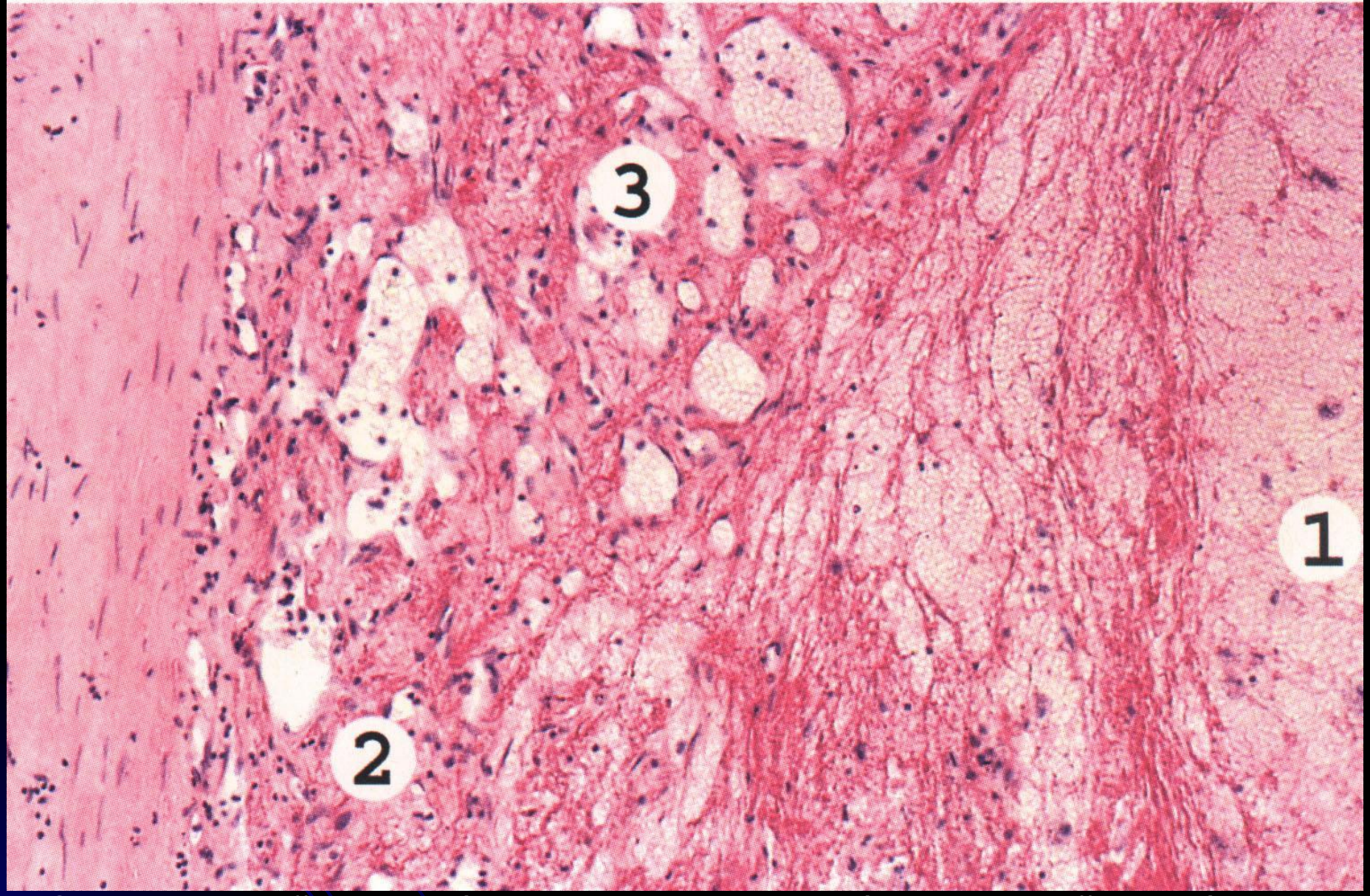

- **Организующийся тромб. В просвете сосуда обтурирующий тромб (*1*). Значительная часть тромботических масс замещена соединительной тканью, которая врастает со стороны интимы *(2)*. Видны щели, выстланные эндотелием — канализация тромба *(3)*.**

Перестройка тканей

- Активная перестройка тканей осуществляется за счет гиперплазии, регенерации и аккомодации, например, коллатеральной кровообращение, перестройка кости при изменении нагрузки на нее

Метаплазия

- Переход одного вида ткани в другой (родственный) ей вид. Метаплазия всегда возникает в связи с предшествующей пролиферацией недифференцированных клеток

- метаплазия призматического эпителия в многослойный плоский
- Метаплазия эпителия желудка в кишечный эпителий
- Метаплазия соединительной ткани ведет к превращению ее в хрящевую или костную ткань

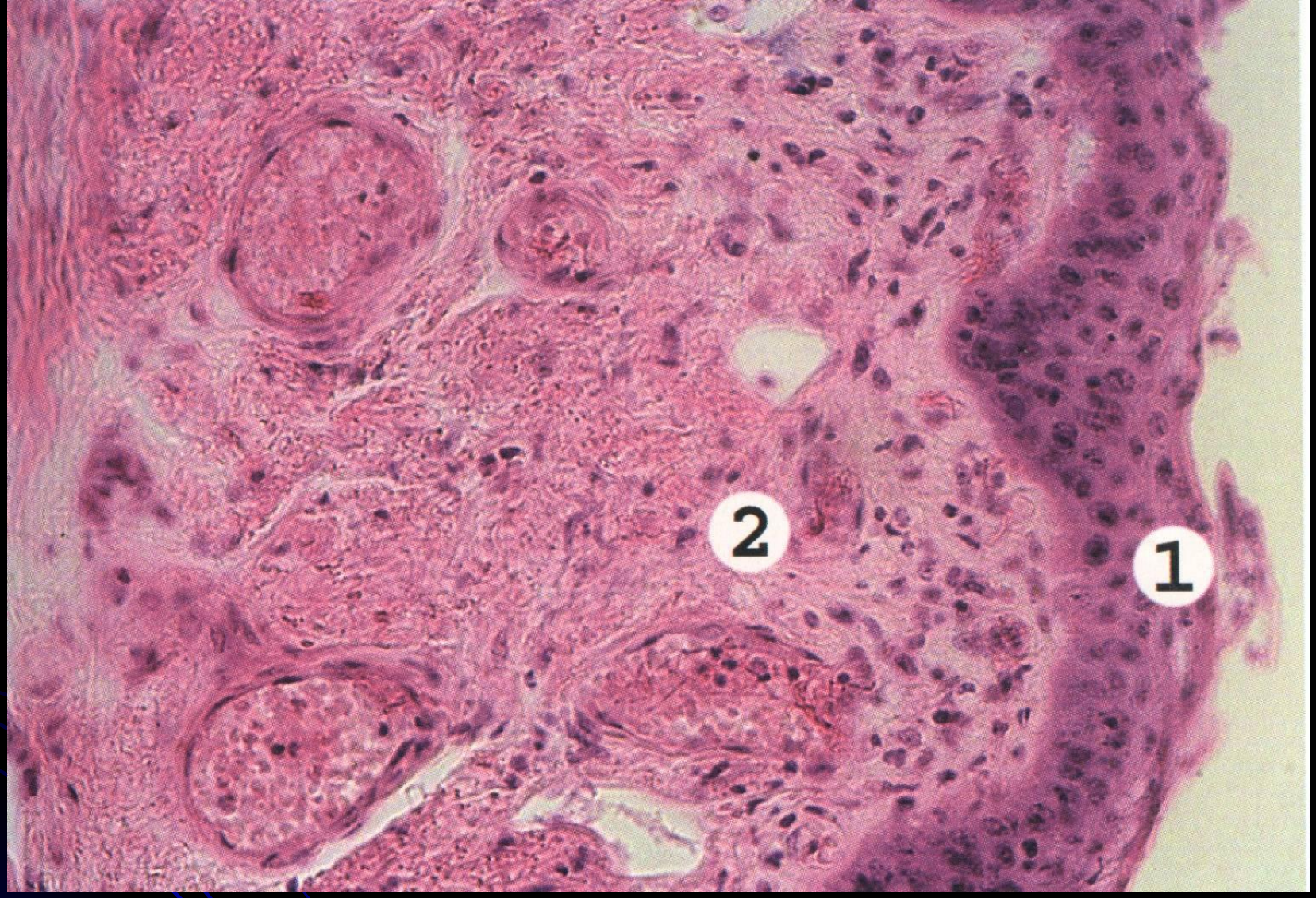

Метаплазия эпителия бронха. Слизистая оболочка бронха выстлана многослойным плоским эпителием *(1).* Стенка бронха пронизана воспалительным инфильтратом, склерозирована *(2).*

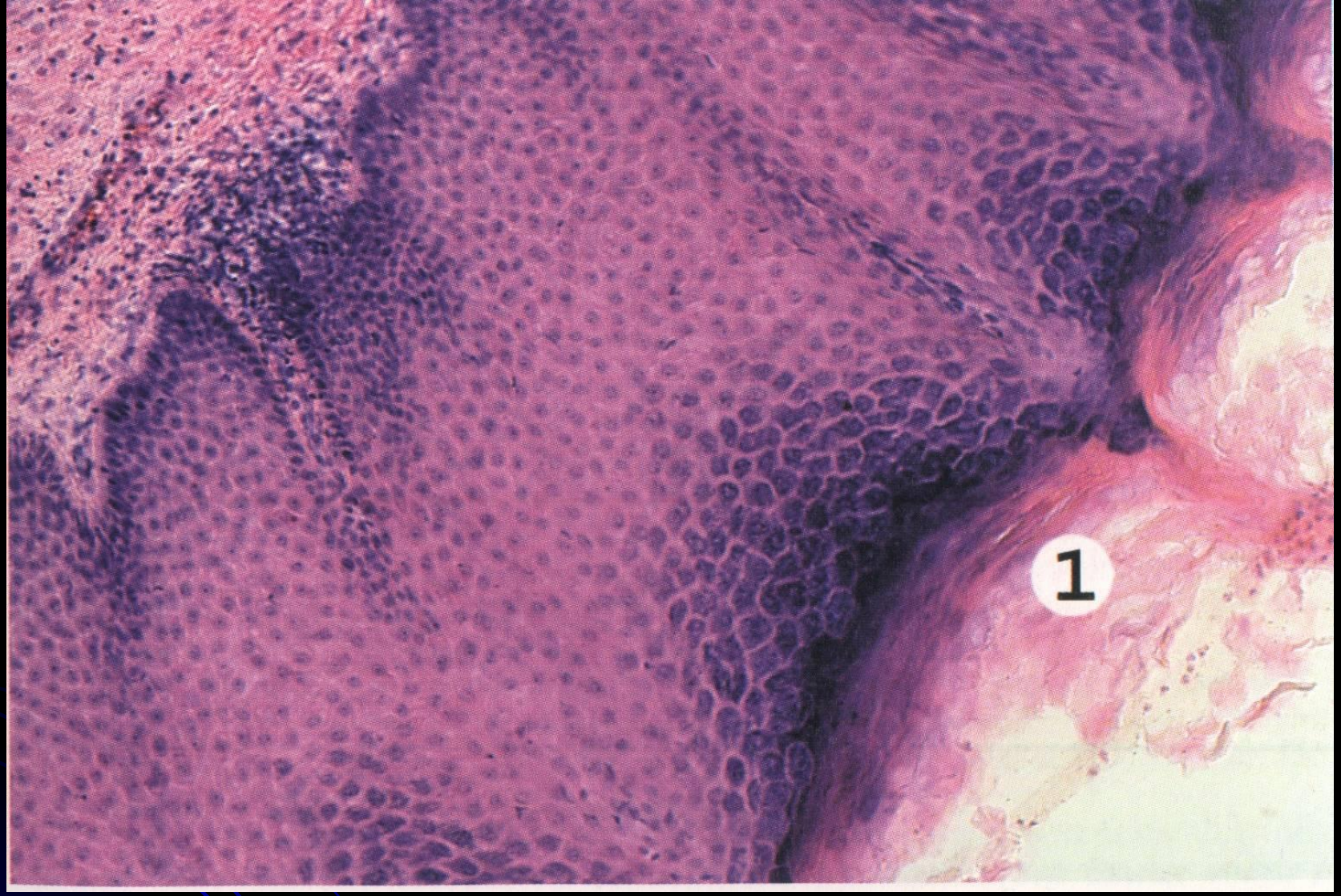

Плоскоклеточная метаплазия (лейкоплакия) шейки матки. Участок шейки матки выстлан многослойным плоским эпителием (/).

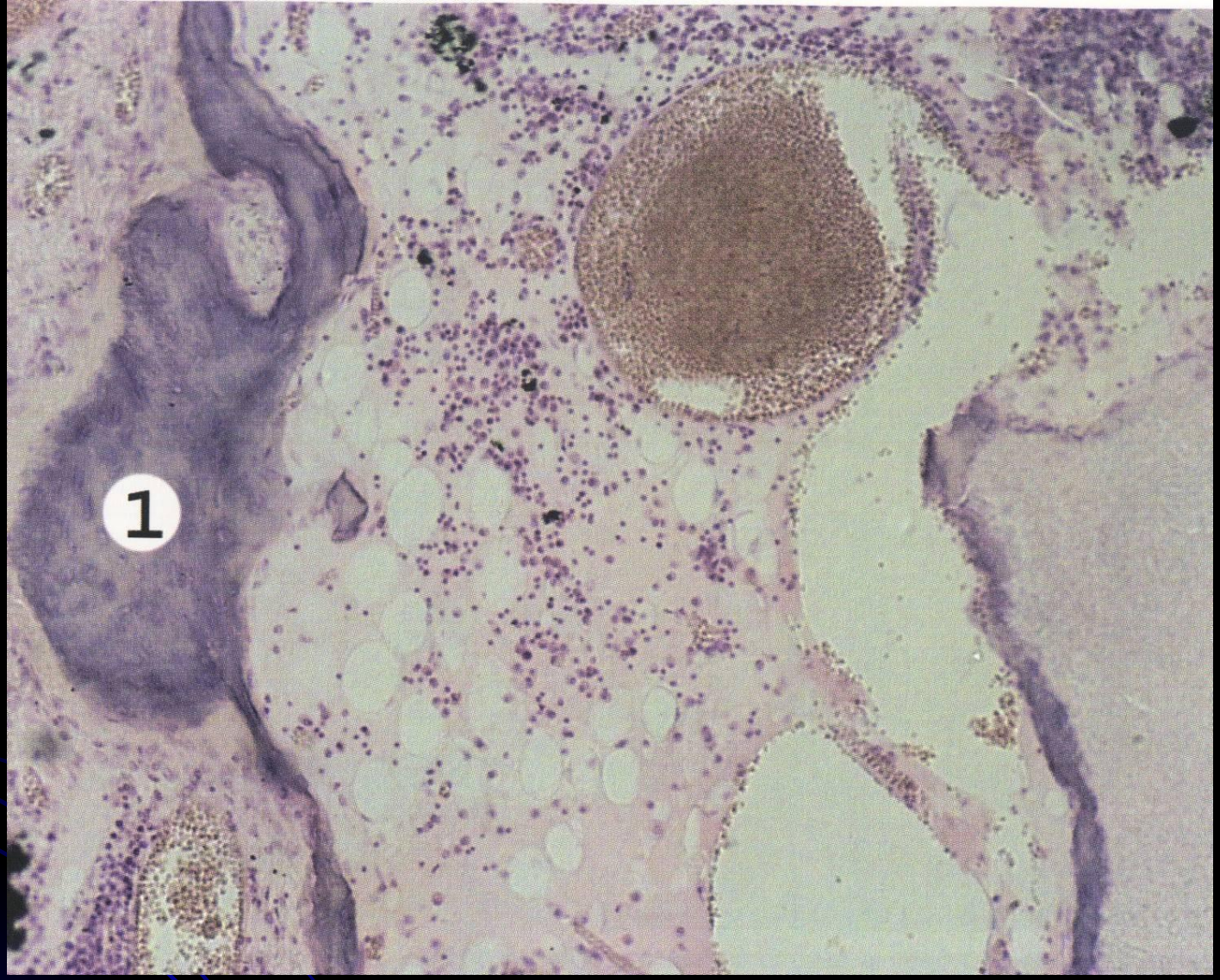

Метаплазия соединительной ткани в костную (очаг Гона). В ткани легкого виден очаг, содержащий костную ткань (/).

Дисплазия

Характеризуется

- нарушением пролиферации и дифференцировки эпителия с развитием клеточной атипии (различная величина и форма клеток, увеличение размеров ядер, и их гиперхромия, увеличение числа митозов и их атипия)
- И нарушением гистоархитектоники (потеря полярности эпителия, его гисто- и органоспецифичности

- Дисплазия – понятие тканевое , а не клеточное. Выделяют три степени дисплазии: легкую, умеренную и тяжелую, тяжелую дисплазию необходимо дифференцировать от кациномы «in situ» -»рак на месте»

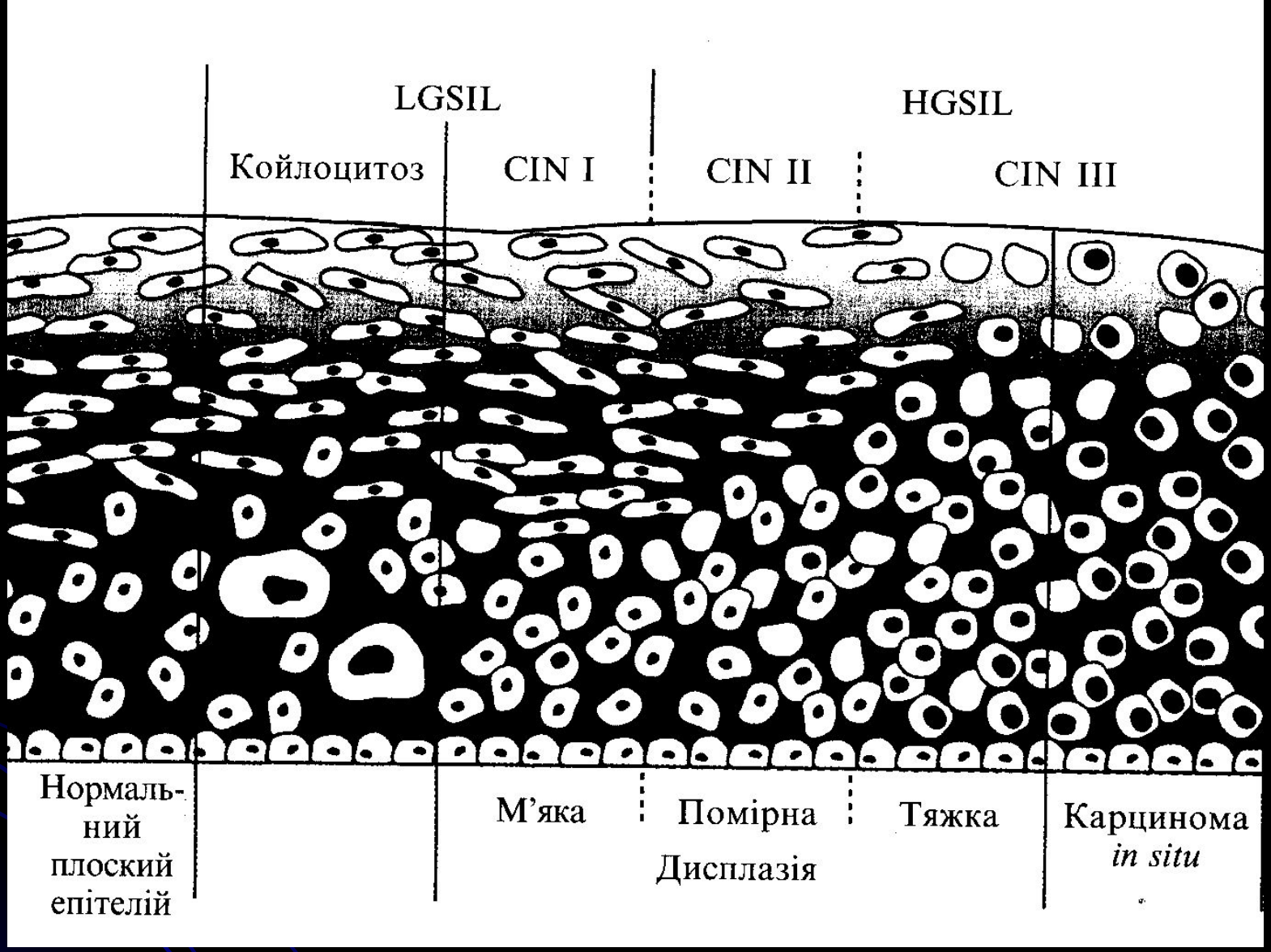

Діаграма диспластичних змін епітелію шийки матки (кореляція різних термінологічних понять):
LGSIL – плоскоклвтинне ентраепітеліальне ураження низького ризику;
HGSIL – плоскоклітинне інтраепітеліальне ураження високого ризику;
CIN – цервікальна інтраепітеліальна неоплазія

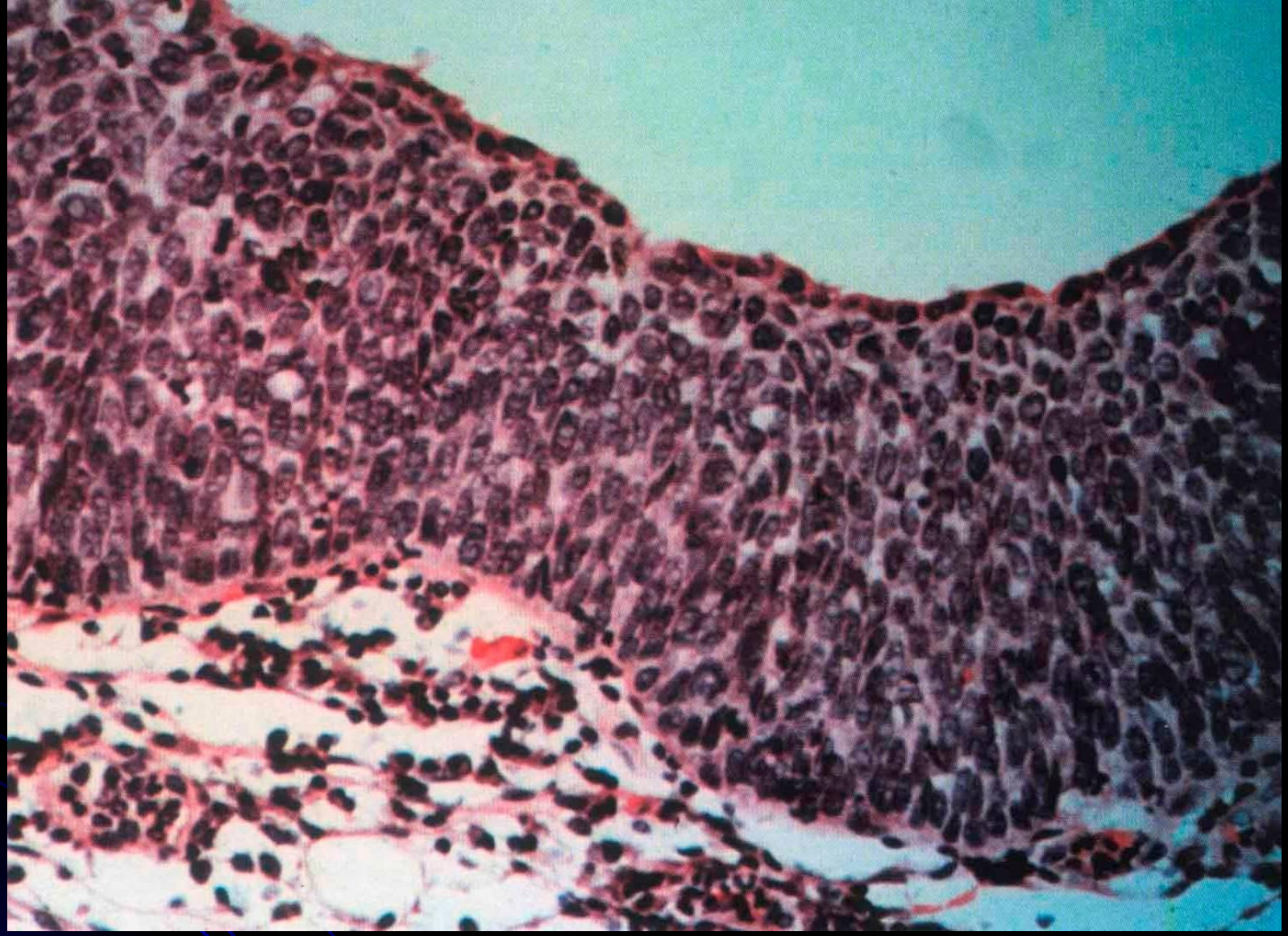

- Карцинома *in situ* шийки матки. Анапластичні зміни клітин з відсутністю диференціації на всіх рівнях. Клітини варіюють за розмірами і ступенем диференціації

Компенсация –частный вид приспособления при болезни, направленный на восстановление (коррекцию) нарушенной функции

Фазы компенсации

- 1. Фаза становления
- 2. Фаза закрепления
- 3. Фаза энергетического истощения (декомпенсации).

Морфологическая характеристика компенсации

Стадии компенсаторного процесса:

- ***Становления*** - пораженный орган мобилизует все свои резервы
- ***Закрепления***. Возникает структурная перестройка органа, ткани с развитием гиперплазии, гипертрофии, обеспечивающих относительно устойчивую, длительную компенсацию

- ***Стадия истощения***

Во вновь образованных (гипертрофированных и гиперплазированных) структурах развиваются дистрофические процессы, составляющие основу декомпенсации

Различают два вида компенсаторной гипертрофии

- **Рабочую** (компенсаторную) возникает при чрезмерной нагрузке на орган, требующей усиленной его работы
- **Викарную** (заместительную) возникает при гибели одного из парных органов – почки, легкие; сохранившийся орган гипертрофируется и компенсирует потерю усиленной работой

Рабочая (компенсаторная) гипертрофия сердца

Развивается при гипертонической болезни.

Макроскопически:

Размеры сердца, его масса увеличены, значительно утолщена стенка левого желудочка, увеличен объем трабекулярных и сосочковых мышц левого желудочка.

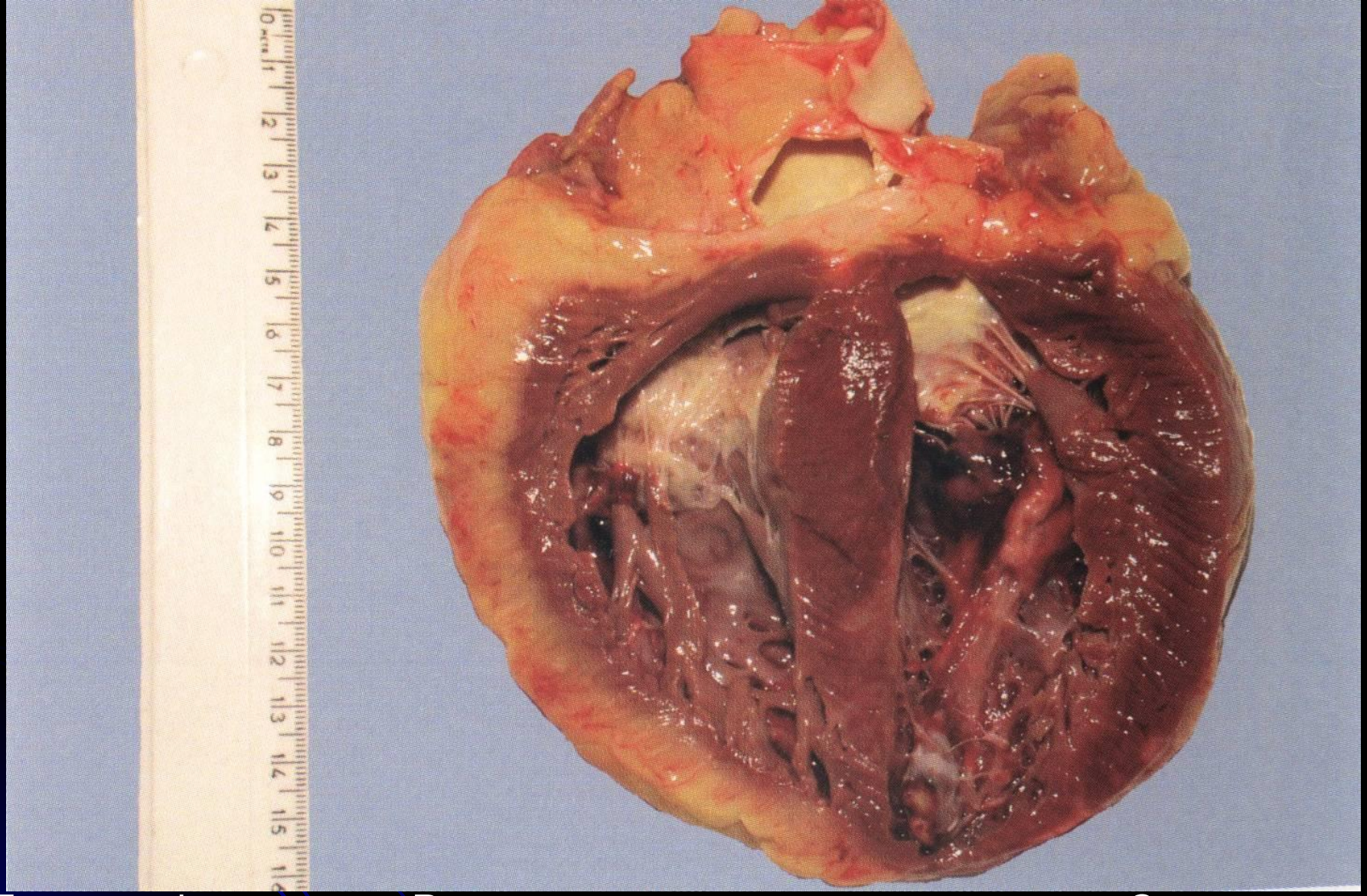

Гипертрофия сердца. Размеры и масса сердца увеличены. Стенка левого желудочка значительно утолщена, увеличен объем трабекул и сосочковых мышц. Полость левого желудочка расширена. На разрезе миокард тусклый, глинистого вида.

- Полости сердца при гипертрофии в стадии компенсации сужены – концентрическая гипертрофия
- В стадии декомпенсации полости расширены – эксцентрическая гипертрофия, миокард дряблый, глинистого вида (микроскопически-жировая дистрофия)

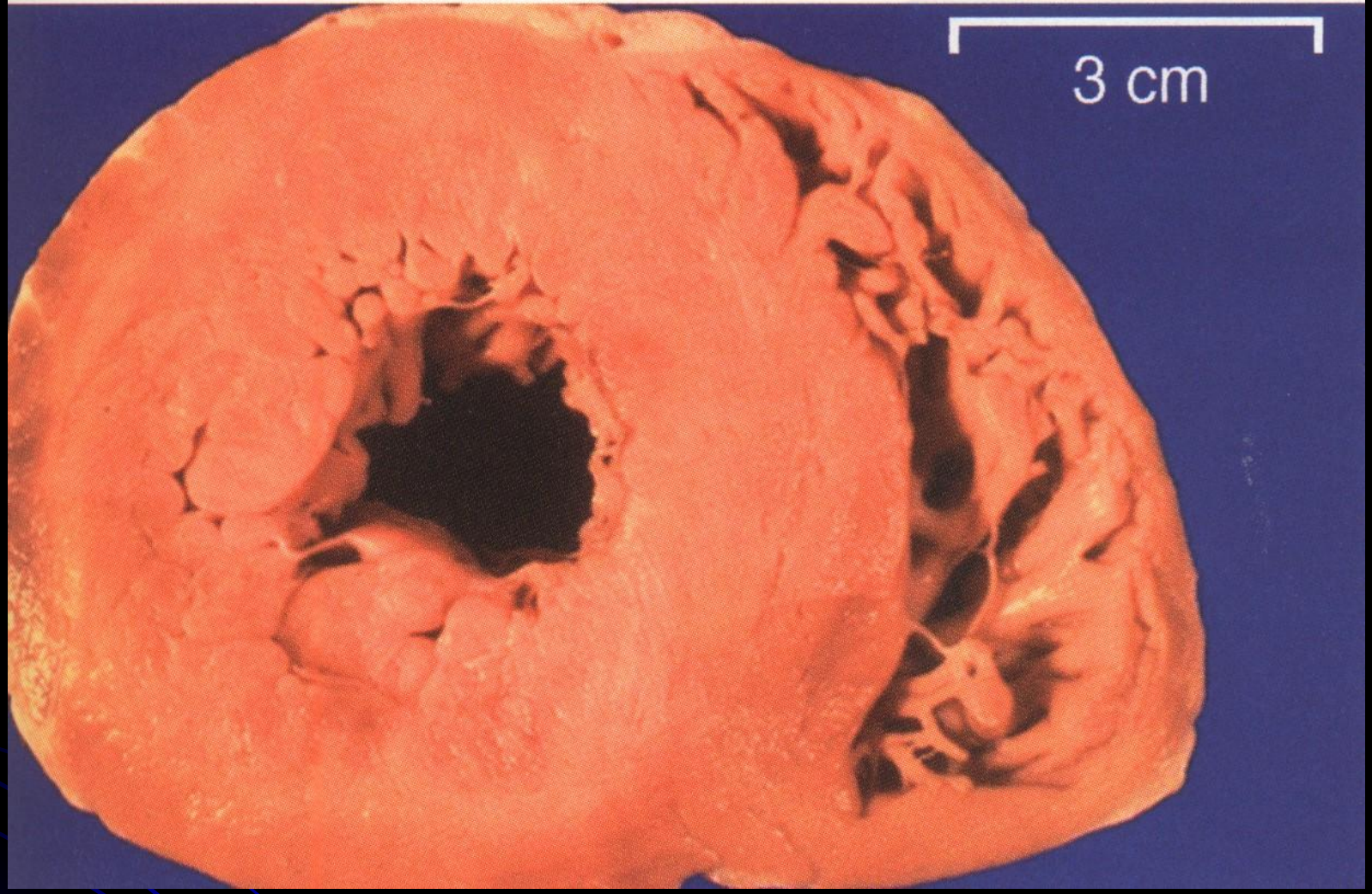

Cardiac hypertrophy, gross

There is prominent concentric left ventricular hypertrophy. The number of myocardial fibers does not increase, but their size can increase in response to an increased workload, leading to the marked thickening of the left ventricle. Increased pressure load from systemic hypertension is the most common cause for left ventricular hypertrophy. An increased volume load from aortic regurgitation can also lead to hypertrophy. Some degree of cardiac chamber dilation also accompanies ventricular failure. There is decreased capillary density and increased fibrous tissue and synthesis of abnormal proteins that predispose to heart failure.

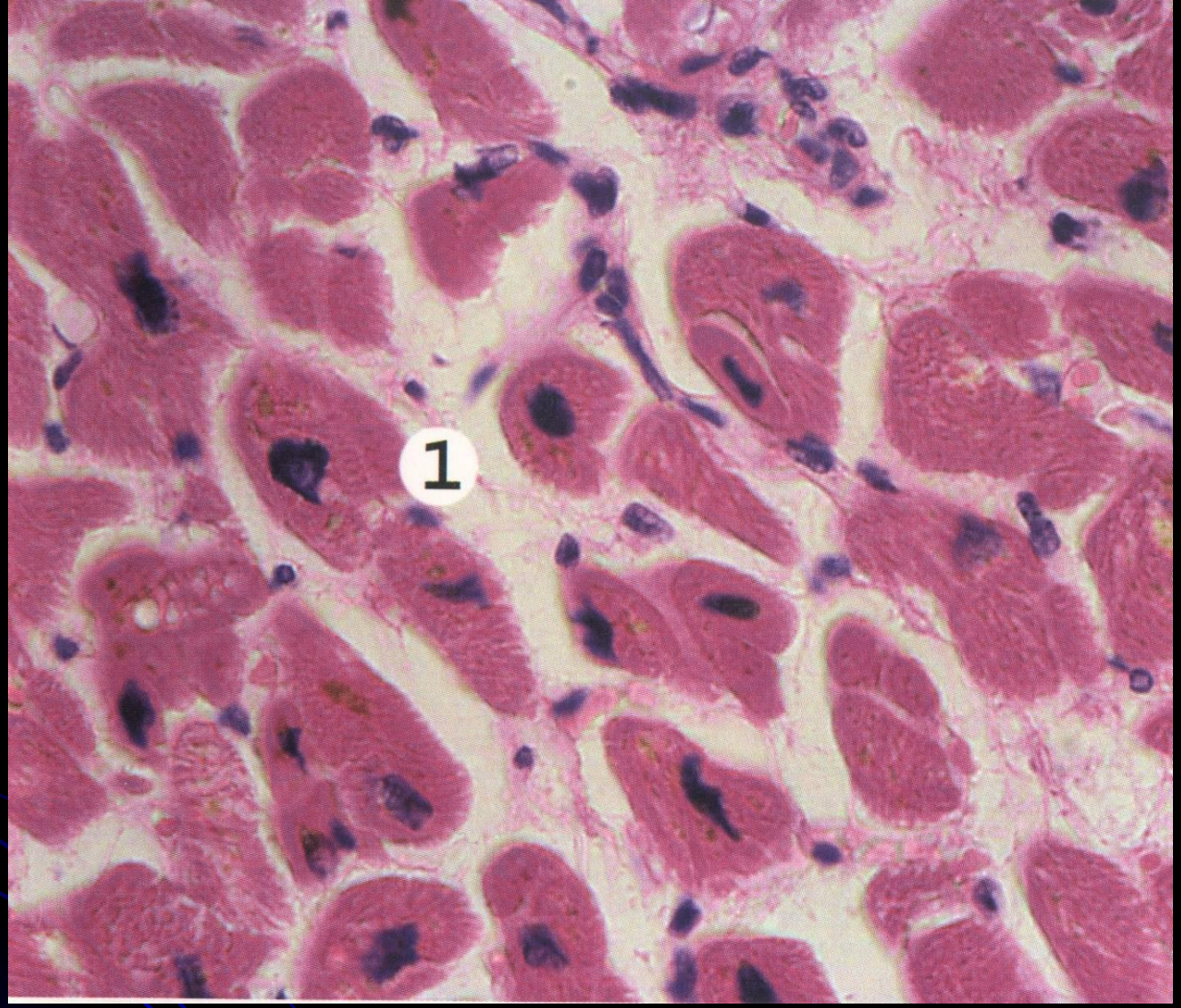

Гипертрофия миокарда.

Мышечные клетки миокарда резко увеличены, содержат крупные, гиперхромные ядра (/). *Склероз* стромы миокарда.

- Гипертрофия мочевого пузыря при гиперплазии предстательной железы.
- Предстательная железа увеличена, узловатого вида, просвет уретры сужен, стенка мочевого пузыря утолщена. Слизистая оболочка тусклая, с мелкими кровоизлияниями.

- **РЕГЕНЕРАЦИЯ** – (от лат. Regeneratio - возрождение) – восстановление (возмещение) структурных элементов ткани взамен погибших.
- Обновление структур организма непрерывно течет на разных уровнях организации. Соответственно этому у млекопитающих выделяют:

- **Клеточная форма регенерации** – кости; эпидермис; слизистые ЖКТ; дыхательных путей; мочевыводящих путей; рыхлая соединительная ткань; эндотелий; кроветворная система,, лимфоидная ткань; мезотелий;
- Клеточная и внутриклеточная регенерация – печень; почки; поджелудочная железа; эндокринные органы; легкие; гладкие мышцы; вегетативная нервная система.
- Внутриклеточная регенерация – преимущественно: миокард, скелетные мышцы; Исключительно: ганглиозные клетки ЦНС.

Морфогенез:

- Фаза пролиферации камбиальных, стволовых, и клеток-предшественников.
- Фаза дифференцировки – созревание молодых клеток, их структурно-функциональная специализация.

- Регенерацию, обеспечивающую функционирование органов и систем в обычных условиях существования, принято называть физиологической.

- В тех же случаях, когда по ходу патологического процесса возникает повреждение ткани, и организма в связи с этим резко усиливает синтетический компонент обмена веществ, ее называют *репаративной (восстановительной*). Новых механизмов обновления при этом не возникает, происходит лишь более интенсивное использование тех, которые имеются в норме.

Виды репаративной регенерации

- Полная регенерация – реституция
- Замещение дефекта тканью, идентичной погибшей
- Неполная регенерация - субституция- замещение дефекта соединительной тканью (рубцом) сочетается с ***гипертрофией*** сохранившейся части органа или ткани за счет которой происходит восстановление утраченной функции

О патологической регенерации говорят в тех случаях, когда в результате тех или иных причин имеется извращение регенераторного процесса.

Патологическая регенерация проявляется в избыточном или недостаточном образовании регенерационной ткани:

- Гиперегенерация
- Гипорегенерация
- Примеры: образование келоида, ампутационные невромы, экзостозы.

- Длительно незаживающая рана

- превращение в ходе регенерации одного вида ткани в другой (метаплазия).

Регенерация микрососудов: почкование или аутогенно.

- *Почкование*: деление эндотелиальных клеток (ангиобластов)→бок. выпячивания→тяжи из эндотелия→просветы→кровь и лимфа поступают из материнского сосуда.
- *Аутогенно* в соединительные ткани – очаги недифференцированных клеток→щели→из капилляров в них изливается кровь.

Крупные сосуды

- Восстанавливается лишь эндотелий, элементы средней и наружной оболочки обычно замещаются соединительной тканью→сужение (облитерация) сосуда.

Соединительная ткань:

- пролиферация мезенхимы и новообразование сосудов→грануляционная ткань → созревание → грубоволокнистая рубцовая ткань.
- *Патология* – образование келоида (задержка созревания, избыточное образование коллагеновых волокон и их гиалиноз).

Регенерация костной ткани

- *Первичное костное сращение* (неосложненный перелом): мезенхимальные элементы и новообразованные сосуды врастают в область дефекта и гематомы между обломками кости→предварительная соединительнотканная мозоль→активация и пролиферация остеобластов в зоне повреждения→костные балочки→предварительная костная мозоль→созревание→окончательная костная мозоль (беспорядочное расположение костных перекладин) →кость.
- *Вторичное костное сращение* происходит с формированием между костными обломками предварительной костно-хрящевой мозоли→зрелая кость. Занимает больше времени.
- *Патология: гипорегенерация* – костно-хрящевая мозоль не дифференцируется в костную – ложный сустав;
- *Гиперрегенерация* – экзостозы.

- ***Хрящевая ткань*** – обычно регенерирует неполно: крупные дефекты замещаются соединительной тканью.
- ***Гладкие мышцы***: небольшие дефекты – полная регенерация (митоз, амитоз), крупные – рубец с регенераторной гипотрофией.

Поперечно-полосатые мышцы:

- Регенерируют лишь при сохранении сарколеммы. Внутри трубок из сарколеммы осуществляется регенерация органелл.
- Клетки, называемые миобластами→вытягиваются, число ядер в них увеличивается, в саркоплазме дифференцир. миофибриллы→трубки сарколеммы превращаются в поперечно-полосатые мышечные волокна.
- 2-й вариант: клетки-сателлиты (располагаются под сарколеммой) являющиеся камбиальными, делятся→дифференцировка→восстановление мышечных волокон.
- При повреждении мышцы с нарушением целостности волокон образуются мышечные почки→грануляционная ткань→рубец (мышечная мозоль).

Эпителий:

- *Покровный эпителий* (многослойный плоский): размножаются клетки мальпигиева слоя→дифференцировка (ростковый, зернистый, блестящий, роговой слои).
- *Слизистые оболочки:* пролиферация клеток, выстилающих крипты и выводные протоки желез→дифференцировка (восстановление желез и т.д.).
- *Мезотелий* – деление клеток (важно: сохранение подлежащей соединительной ткани).

Специализированный эпителий: рубец + регенерационная гипертрофия (печень, поджелудочная железа, почки, железы внутренней секреции, альвеолы).

- *Печень*: восстановление исходной массы за счет гиперплазии и гипертрофии клеток вокруг рубца.
- *Поджелудочная железа*: эпителий эндокринных желез – источник восстановл. островков.
- *Почки*: при некрозе эпителия канальцев - важно! – сохранение базальной мембраны. В случае ее разрушения – рубец.
- *Железы внутренней секреции и легкое* – также неполная регенерация.
- *Патология*: цирроз органа.

Нервная система

- *Головной и спиной мозг*. Клетки не восстанавливаются (внутриклеточная регенерация сохранившихся клеток). Невроглия – клеточная форма регенерации→глиальные (глиозные) рубцы.
- *Вегетативные узлы*: гиперплазия ультраструктур клеток + новообразование клеток.
- *Периферический нерв*. Перифер. отрезок погибает. Центральный отрезок регенерирует→осевые цилиндры врастают в футляр образованный из пролиферирующих клеток шванновской оболочки периферического отрезка (бюнгнеровский тяж) →миелинизация, восстановление нервных окончаний.
- *Патология*: образование рубца, в котором беспорядочно располагаются регенерировавшие осевые цилиндры проксимального отрезка нерва (ампутационные невромы)+ фиброзная ткань.

Заживление ран

- 1. Непосредственное закрытие дефекта эпителия.
- 2. Заживление раны под струпом.
- 3. Заживление первичным натяжением.
- 4. Заживление вторичным натяжением (через нагноение).

Опухоль – патологический процесс, характеризующийся безудержным бесконтрольным ростом клеток.

Синонимы для понятия «опухоль» - неоплазма, бластома, тумор, онкос, а также карцинома и саркома (для злокачественных опухолей).

Этиология опухолей:

1. Химические канцерогены (теория химических канцерогенов J.Hill (1775):

- экзогенные – анилиновые красители, асбест, нитрозамины, бензол, поливинилхлорид и др.;
- эндогенные – холестерин, желчные кислоты, стероидные гормоны, пероксиды липидов.

- 2. Физические канцерогены:
- - солнечная, космическая и ультрафиолетовая радиация;
- - ионизирующая радиация;
- - радиоактивные вещества.

- 3. Вирусы (вирусно-генетическая теория Л.А.Зильбера):
- - ДНК-содержащие онковирусы – HPV (вирус папилломы человека, EBV (вирус Эпштейна-Барра), HBV (вирус гепатита В);
- - РНК-содержащие онковирусы – HTLV (лимфотропный вирус человека).

- 4. Наследственные генетические нарушения:
- - болезнь Дауна (трисомия по 21-й хромосоме)
- - синдром диспластических невусов (аномалия 1-й хромосомы).

ПАТОГЕНЕЗ ОПУХОЛЕЙ

- 1 стадия: Изменения в геноме соматической клетки под действием различных канцерогенных агентов или наследственной патологии.
- 2 стадия: Активация клеточных онкогенов и супрессия антионкогенов, нарушение продукции регуляторных генов.
- 3 стадия: Опухолевая трансформация клетки и приобретение ею способности к неограниченному бесконтрольному росту.

МОРФОГЕНЕЗ ОПУХОЛЕЙ

- 1. Теория скачкообразной трансформации (H.Ribbert, M.Borst, B.Fischer (1914): опухоль может развиться без предшествующих изменений тканей – de novo («с места в карьер»).

- 2. Теория стадийной трансформации (Л.М. Шабад (1968): опухоль развивается через качественно различимые стадии.
- Современные стадии морфогенеза опухолей:
- - стадия предопухоли –гиперплазии и предопухолевой дисплазии
- - стадия неинвазивной опухоли (рак на месте)
- - стадия инвазивного роста опухоли
- - стадия метастазирования

Свойства опухолей

- Автономный рост.
- Атипизм – отклонение от нормы:
- - морфологический атипизм
  - биохимический
  - антигенный
  - функциональный
- Опухолевая прогрессия
- Инвазивный рост
- Метастазирование
- Вторичные изменения в опухолях

АТИПИЗМ

- **Морфологический:**
- - тканевой атипизм – нарушение соотношения стромы и паренхимы, изменение величины и формы тканевых структур;
- - клеточный атипизм – полиморфизм клеток и ядер, увеличение ядерно-цитоплазматического соотношения, увеличение количества ДНК, гиперхромия ядер, появление крупных ядрышек, увеличение количества митозов, атипические митозы.

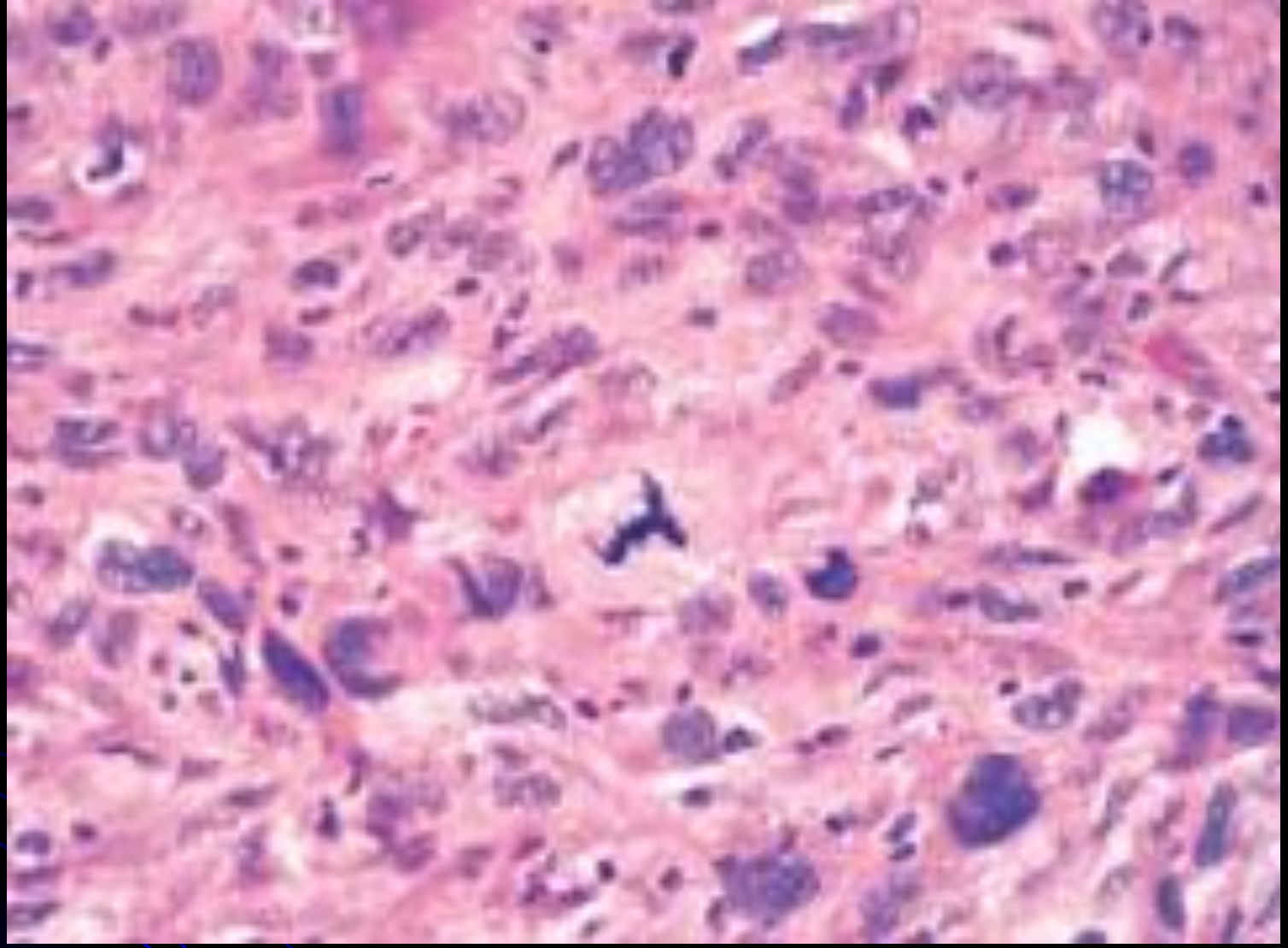

Признаки клеточного атипизма злокачественной опухоли. В центре – атипичный митоз.

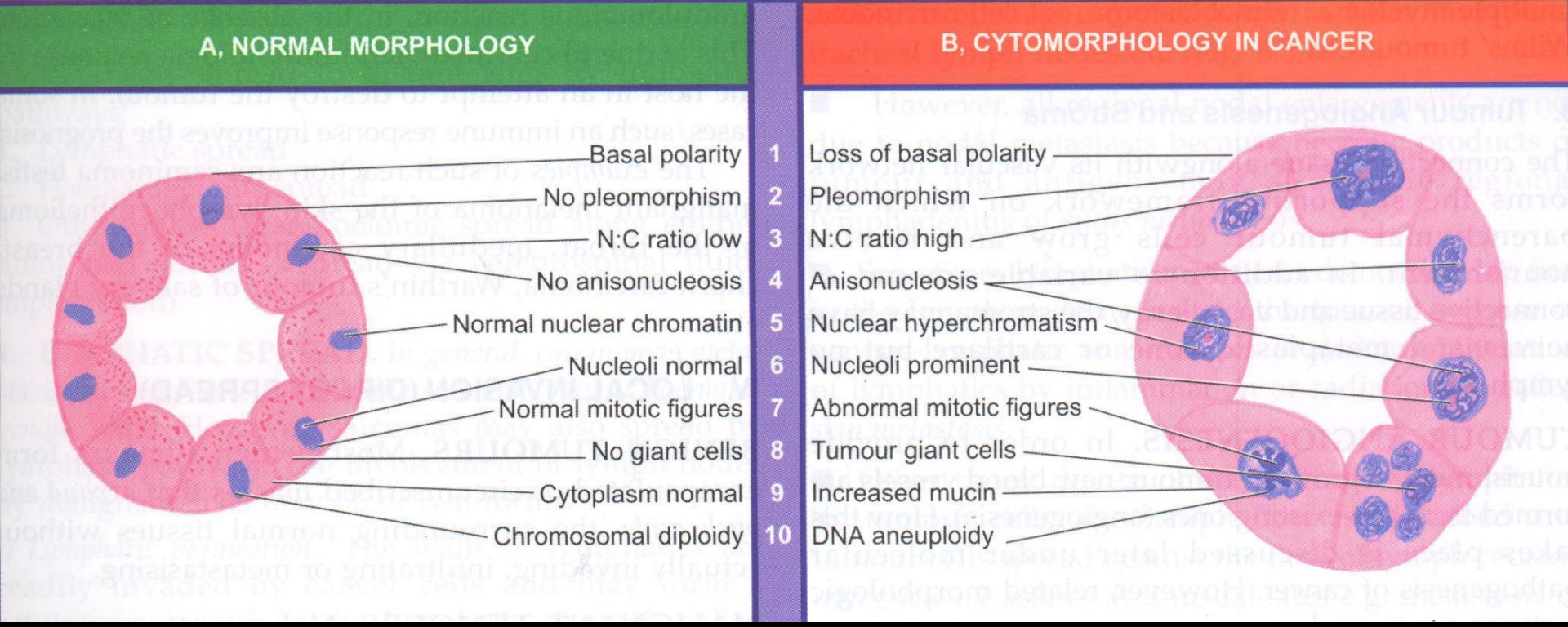

Diagrammatic representation of cytomorphologic features of neoplastic cells. Characteristics of cancer (B) in a gland are contrasted with the appearance of a normal mucous gland (A).

АТИПИЗМ

- **Биохимический** - изменение метаболизма (гистохимический атипизм).
- **Антигенный:**
- 1. Антигены опухолей, связанные с вирусами.
- 2. Антигены опухолей, связанные с канцерогенами.
- 3. Изоантигены трансплантационного типа – опухолевоспецифичные антигены.
- 4. Онкофетальные или эмбриональные антигены.
- 5. Гетероорганные антигены.
- **Функциональный** – снижение или исчезновение функции, свойственной зрелой ткани.

ОПУХОЛЕВАЯ ПРОГРЕССИЯ
(клональная эволюция)
L.Foulds (1969)

- Большинство опухолей развиваются из одной клетки – являются моноклональными.
- По мере роста опухоль становится гетерогенной: появляются субклоны клеток, обладающие новыми свойствами.
- Как правило, селекция вновь появляющихся клонов приводит к большей злокачественности опухоли.

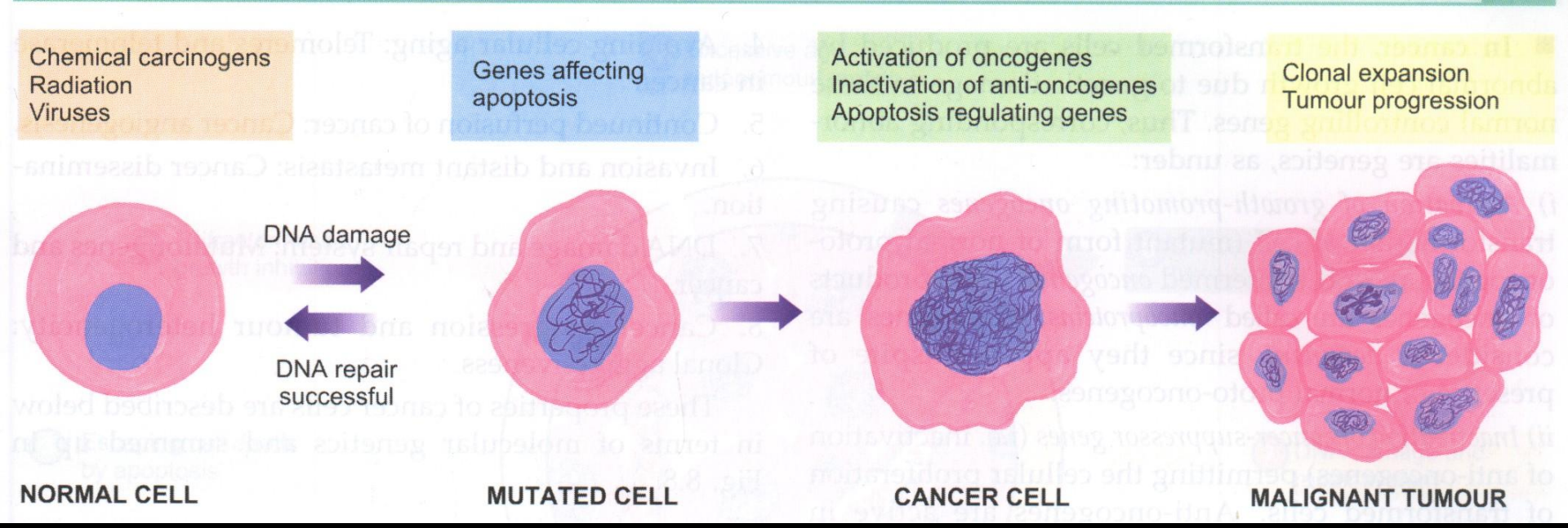

Schematic illustration to show moleculsr basis of cancer.

ИНВАЗИЯ

- Является следствием:
- - потери контактной ингибиции (продолжающийся рост при соприкосновении с другими клетками)
- - снижения экспрессии адгезивных молекул, в результате чего опухолевые клетки могут расти отдельно друг от друга
- - изменения (увеличение, уменьшение, извращение функции) рецепторов к компонентам базальных мембран
- - выделения клеточных протеаз (коллагеназы, эластазы и пр.), разрушающих экстрацеллюлярный матрикс.

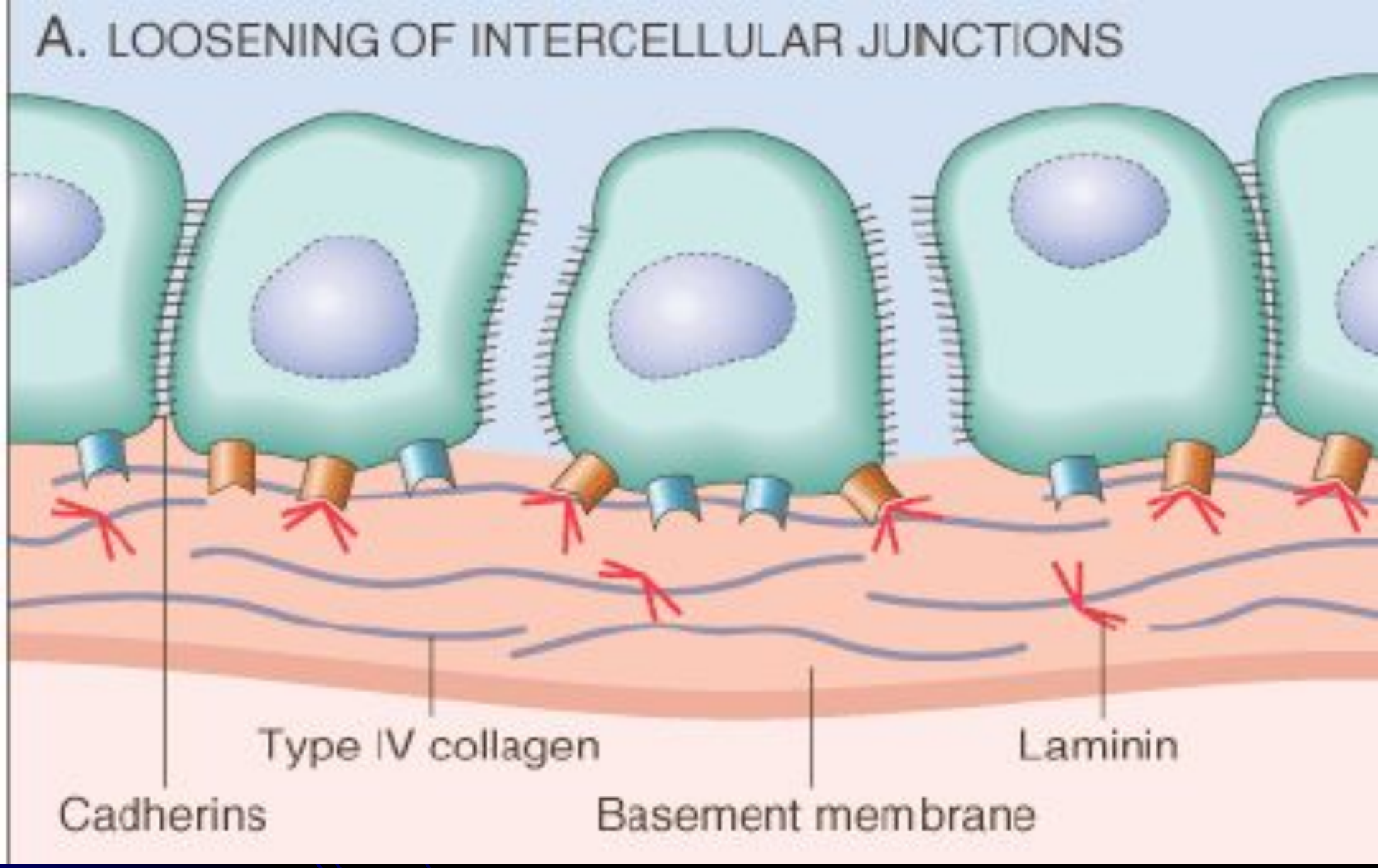

A–D, **Schematic illustration of the sequence of events in the invasion of epithelial basement membranes by tumor cells. Tumor cells detach from each other because of reduced adhesiveness, and cells then attach to the basement membrane via the laminin receptors and secrete proteolytic enzymes, including type IV collagenase and plasminogen activator. Degradation of the basement membrane and tumor cell migration follow.**

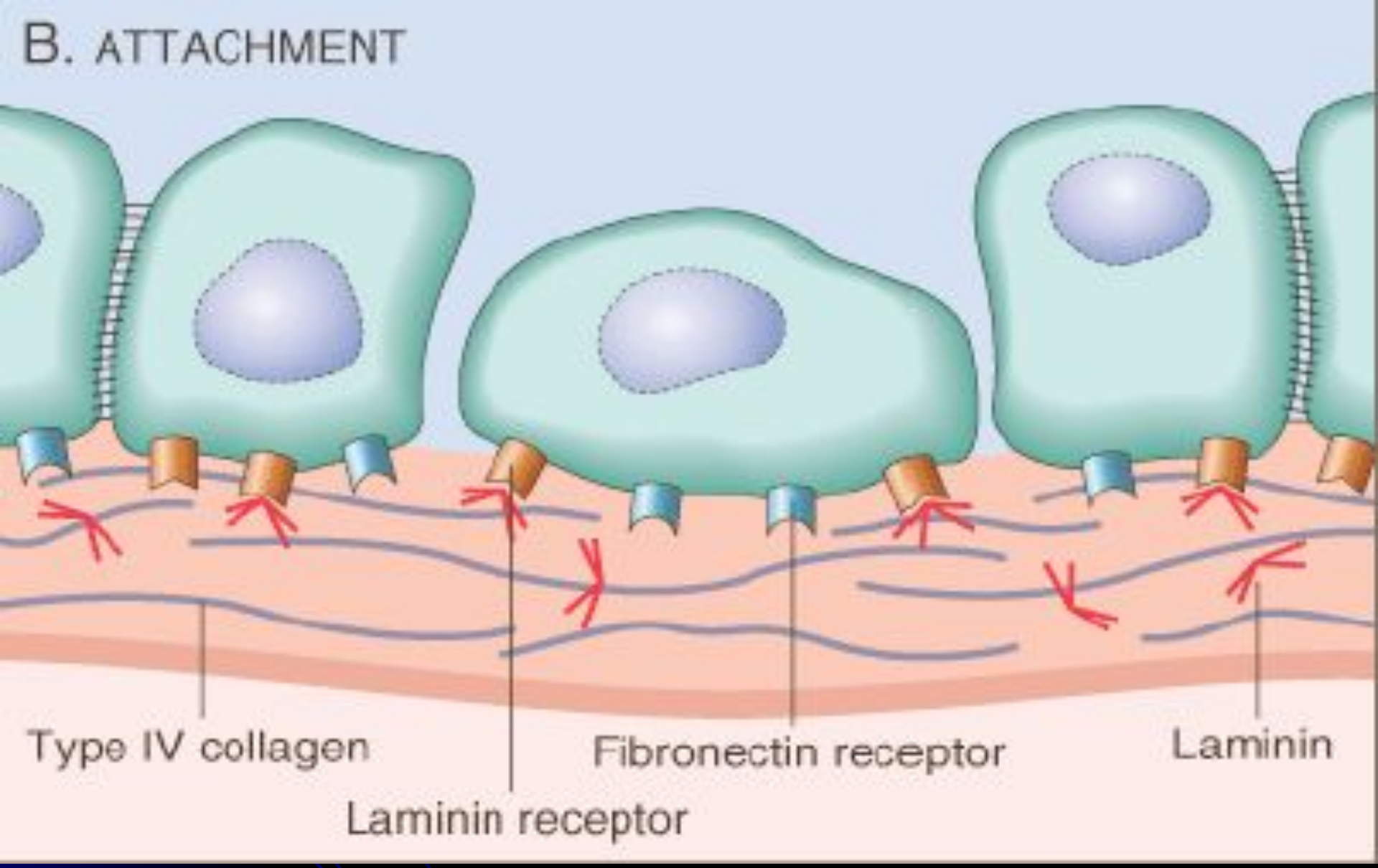

A–D, **Schematic illustration of the sequence of events in the invasion of epithelial basement membranes by tumor cells. Tumor cells detach from each other because of reduced adhesiveness, and cells then attach to the basement membrane via the laminin receptors and secrete proteolytic enzymes, including type IV collagenase and plasminogen activator. Degradation of the basement membrane and tumor cell migration follow.**

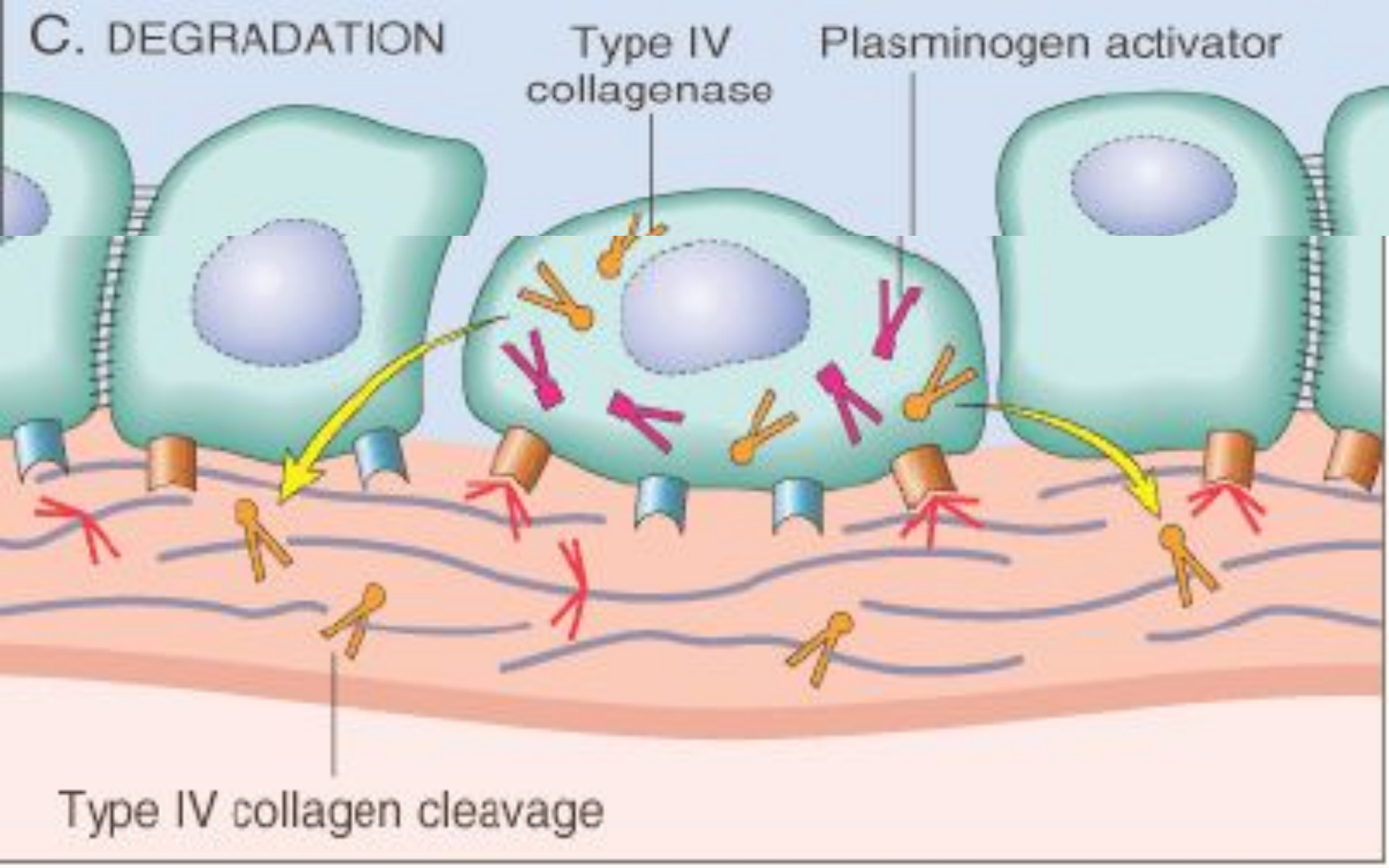

A–D, **Schematic illustration of the sequence of events in the invasion of epithelial basement membranes by tumor cells. Tumor cells detach from each other because of reduced adhesiveness, and cells then attach to the basement membrane via the laminin receptors and secrete proteolytic enzymes, including type IV collagenase and plasminogen activator. Degradation of the basement membrane and tumor cell migration follow.**

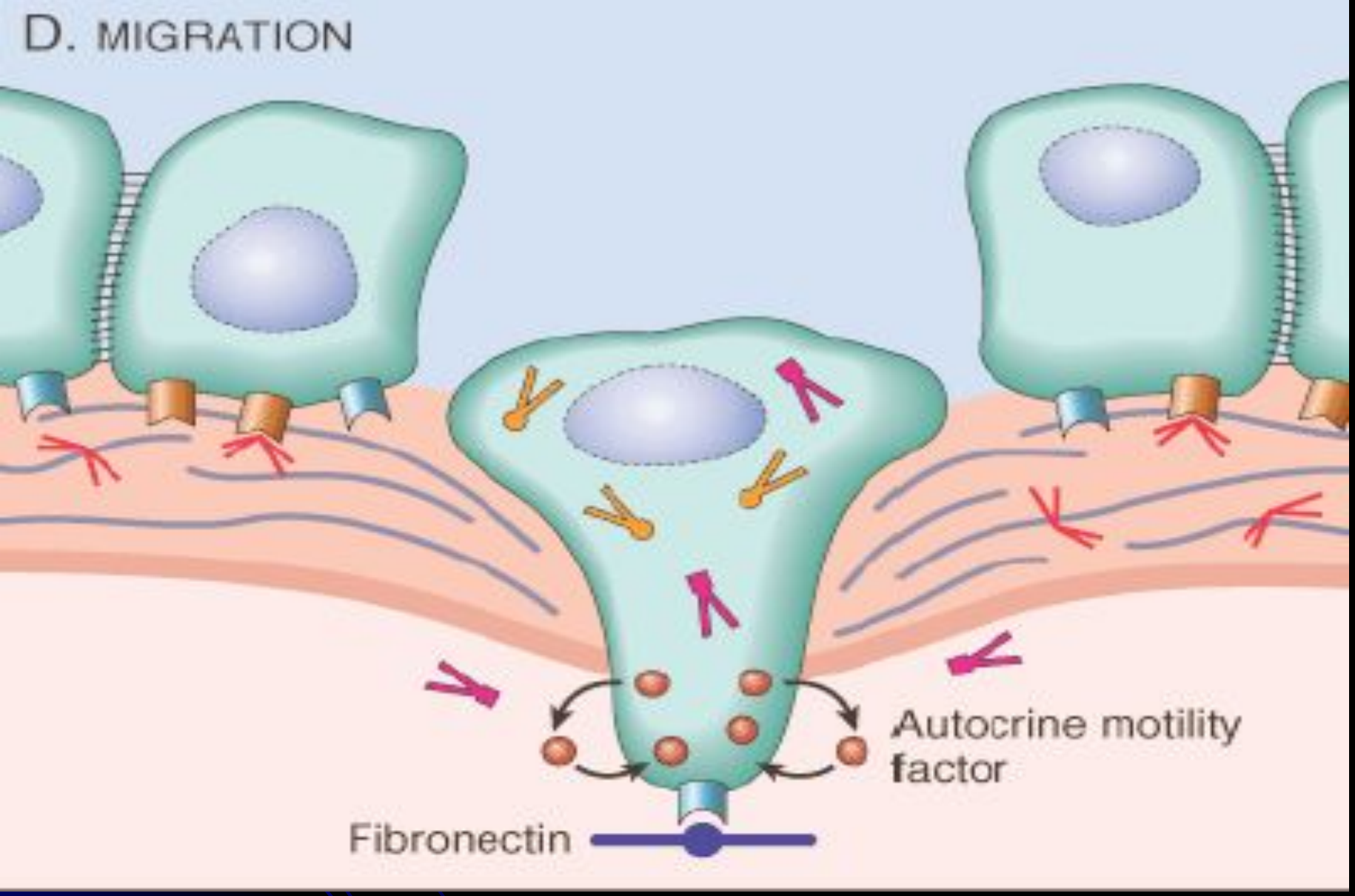

A–D, **Schematic illustration of the sequence of events in the invasion of epithelial basement membranes by tumor cells. Tumor cells detach from each other because of reduced adhesiveness, and cells then attach to the basement membrane via the laminin receptors and secrete proteolytic enzymes, including type IV collagenase and plasminogen activator. Degradation of the basement membrane and tumor cell migration follow.**

МЕТАСТАЗИРОВАНИЕ

- Распространение опухолевых клеток из первичной опухоли в другие органы с образованием вторичных опухолевых узлов – метастазов.
- Пути метастазирования:
- 1. Лимфогенно.
- 2. Гематогенно.
- 3. Имплантационно (чаще по серозным оболочкам).
- 4. Периневрально (в ЦНС по току цереброспинальной жидкости).

ЭТАПЫ МЕТАСТАЗИРОВАНИЯ

- 1. Рост и васкуляризация первичной опухоли, появление опухолевого субклона, способного к метастазированию.
- 2. Инвазия в просвет сосуда (интравазация).
- 3. Циркуляция и выживание опухолевого эмбола в кровотоке (лимфотоке).
- 4. Прикрепление к стенке сосуда на новом месте и выход в ткани (экстравазация), осуществляется с помощью рецепторных механизмов.
- 5. Преодоление тканевых защитных механизмов и формирование вторичной опухоли.

ВТОРИЧНЫЕ ИЗМЕНЕНИЯ В ОПУХОЛИ

- 1. Очаги некроза и апоптоза (действие факторов иммунной защиты, цитокинов, ишемии и пр.).
- 2. Кровоизлияния (несовершенный ангиогенез в опухолях и инвазивный рост).
- 3. Ослизнение.
- 4. Отложения извести (петрификация).
- 5. Перекрут ножки опухоли.
- 6. Разрыв кистозных опухолей.

Принципы морфологической классификации опухолей

- На основании гистогенетического принципа с учетом морфологического строения, локализации, особенностей структуры в отдельных органах выделено 7 групп опухолей:
- 1. Эпителиальные опухоли без специфической локализации (органонеспецифические).
- 2. Опухоли экзо- и эндокринных желез, эпителиальных покровов (органоспецифические).
- 3. Мезенхимальные опухоли.
- 4. Опухоли меланинобразующей ткани.
- 5. Опухоли нервной системы и оболочек мозга.
- 6. Опухоли системы крови.
- 7. Тератомы.

- Классификация опухолей в зависимости от клинико-морфологического поведения:
- 1. Доброкачественные (дифференцированные)
- 2. Злокачественные (недифференцированные).
- 3. Опухоли с местно-деструирующим ростом (пограничные).

Терминология опухолей

- Суффикс «-ома» обозначает название доброкачественных опухолей.
- Злокачественные опухоли эпителиального происхождения называют карциномами или раком.
- Злокачественные опухоли мезенхимального происхождения называют саркомами (sarcos – мясо).
- Опухоли, представленные тканевыми компонентами различных зародышевых листков называют тератомами.
- Опухоли, возникающие из тканей плода или их производных называют бластомами.

Взаимодействие опухоли и организма человека

- Локальное действие – нарушение метаболизма, сдавление прилежащих и разрушение растущей опухолью сохранных тканей, прорастание стенок сосудов, некроз и изъязвление, присоединение вторичных инфекций.

Общее воздействие опухоли на организм человека

- 1. Раковая кахексия.
- 2. Паранеопластические синдромы:
- - эндокринопатии
- - неврологические проявления
- - кожные проявления
- - гематологические проявления

Наиболее часто встречающиеся опухоли

- У взрослых мужчин:
- рак легких
- рак предстательной железы
- рак толстой и прямой кишки
- У взрослых женщин:
- рак молочной железы
- рак толстой и прямой кишки
- рак легких
- У детей:
- лейкозы
- лимфомы
- опухоли мозга

ЭПИТЕЛИАЛЬНЫЕ ОПУХОЛИ

Доброкачественные

- Папиллома – доброкачественная опухоль из покровного (многослойного плоского или переходного) эпителия.
- Аденома – доброкачественная опухоль из железистого эпителия.

Злокачественные эпителиальные опухоли

Злокачественная опухоль эпителиального происхождения называется <u>рак или карцинома</u>

Выделяют три группы карцином:

- **1) Недифференцированные: мелкоклеточный, крупноклеточный (гигантоклеточный), медуллярный, скиррозный, солидный, перстневидно-клеточный рак.**
- **2) Дифференцированные: плоскоклеточный рак с ороговением или без ороговения, аденокарцинома (трабекулярная, альвеолярная, папиллярная, слизистая).**
- **3) Органоспецифические: хорионэпителиома, семинома, гипернефроидный рак.**

ВНЕШНИЙ ВИД ЭПИТЕЛИАЛЬНОЙ ОПУХОЛИ

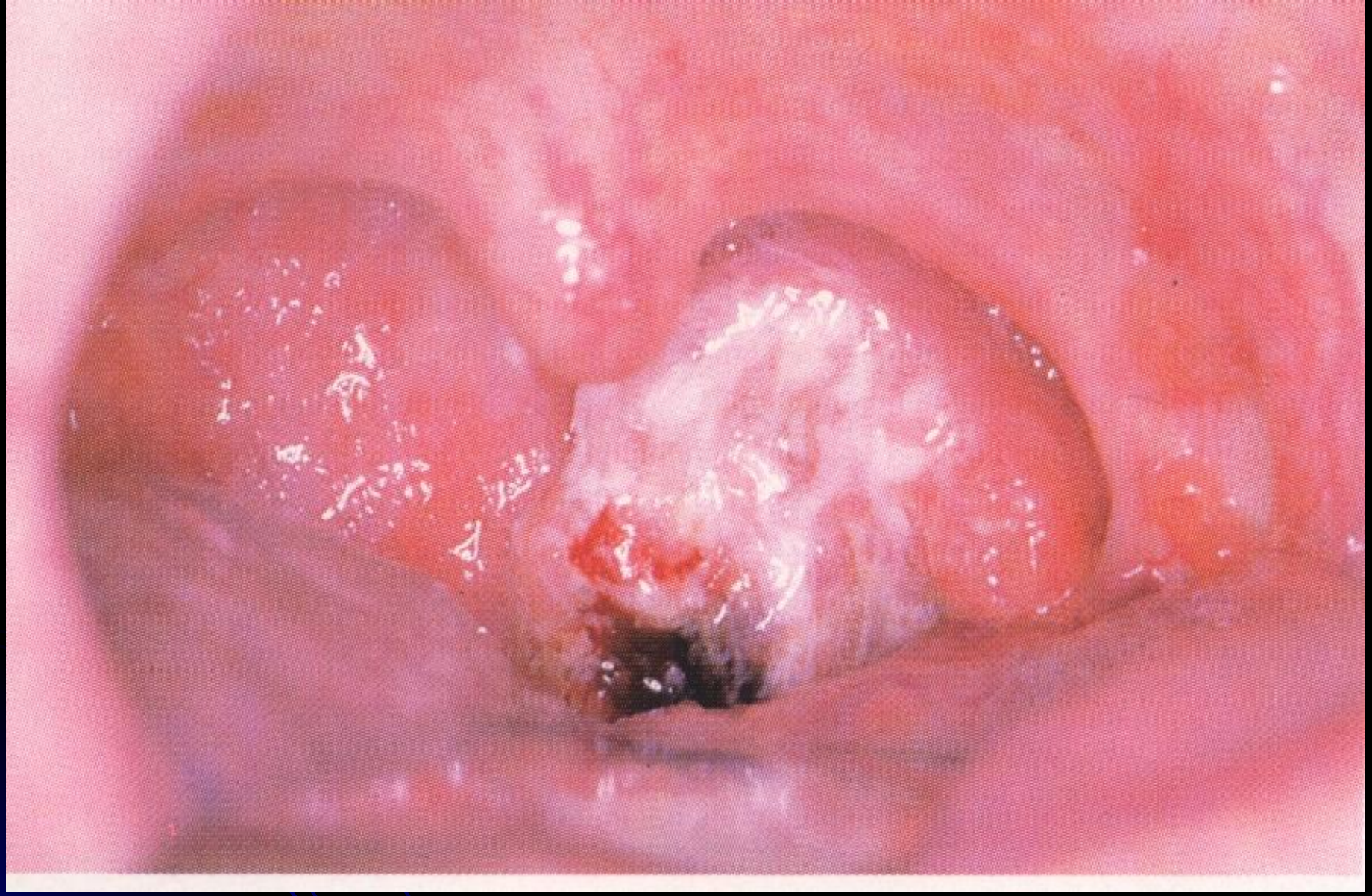

Squamous cell carcinoma of the hypopharynx. F/65.

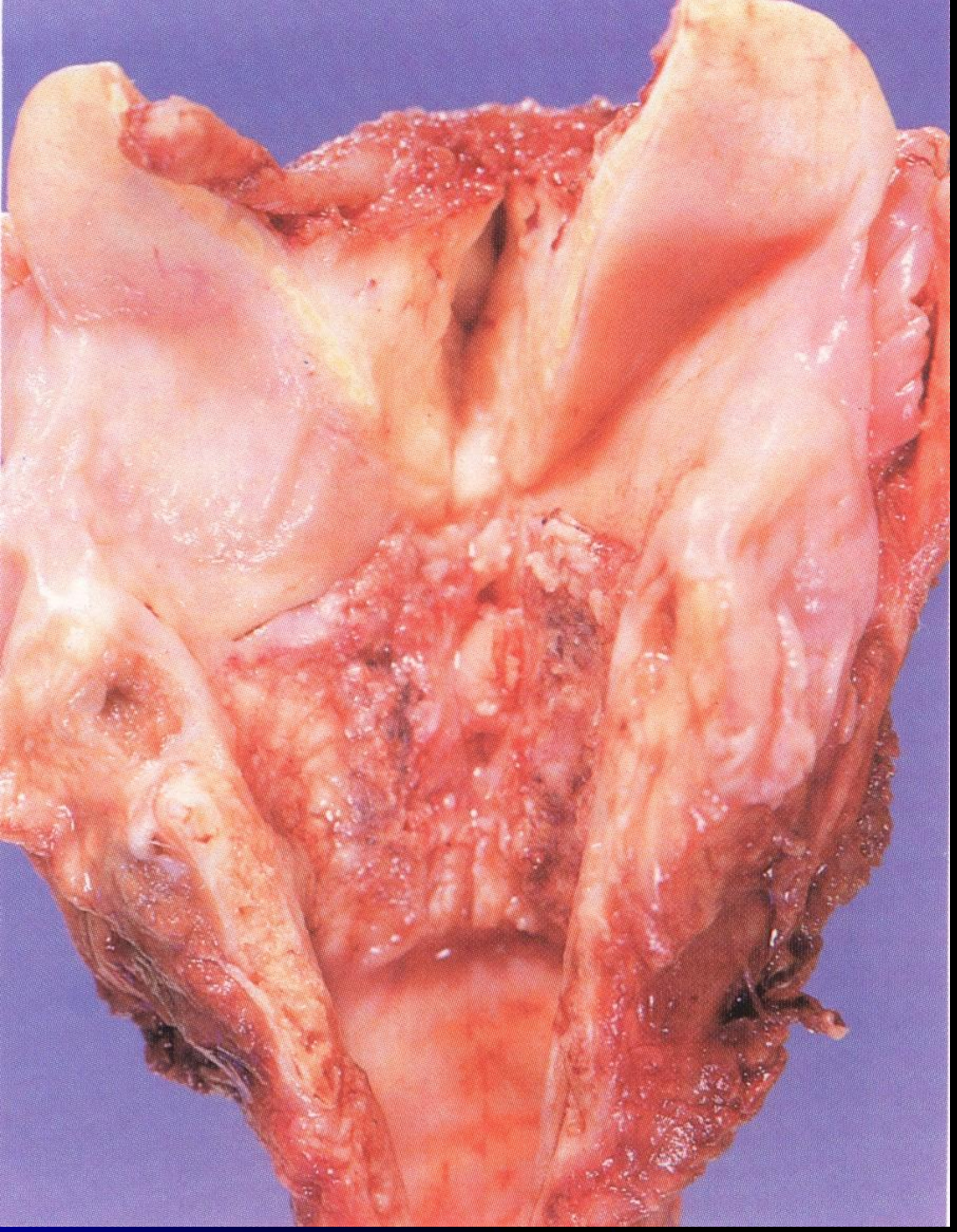

- **Squamous cell carcinoma of the larynx.**
- M/71. The subglottic tumour can be seen in the laryngectomy specimen. The patient presented with hoarseness.

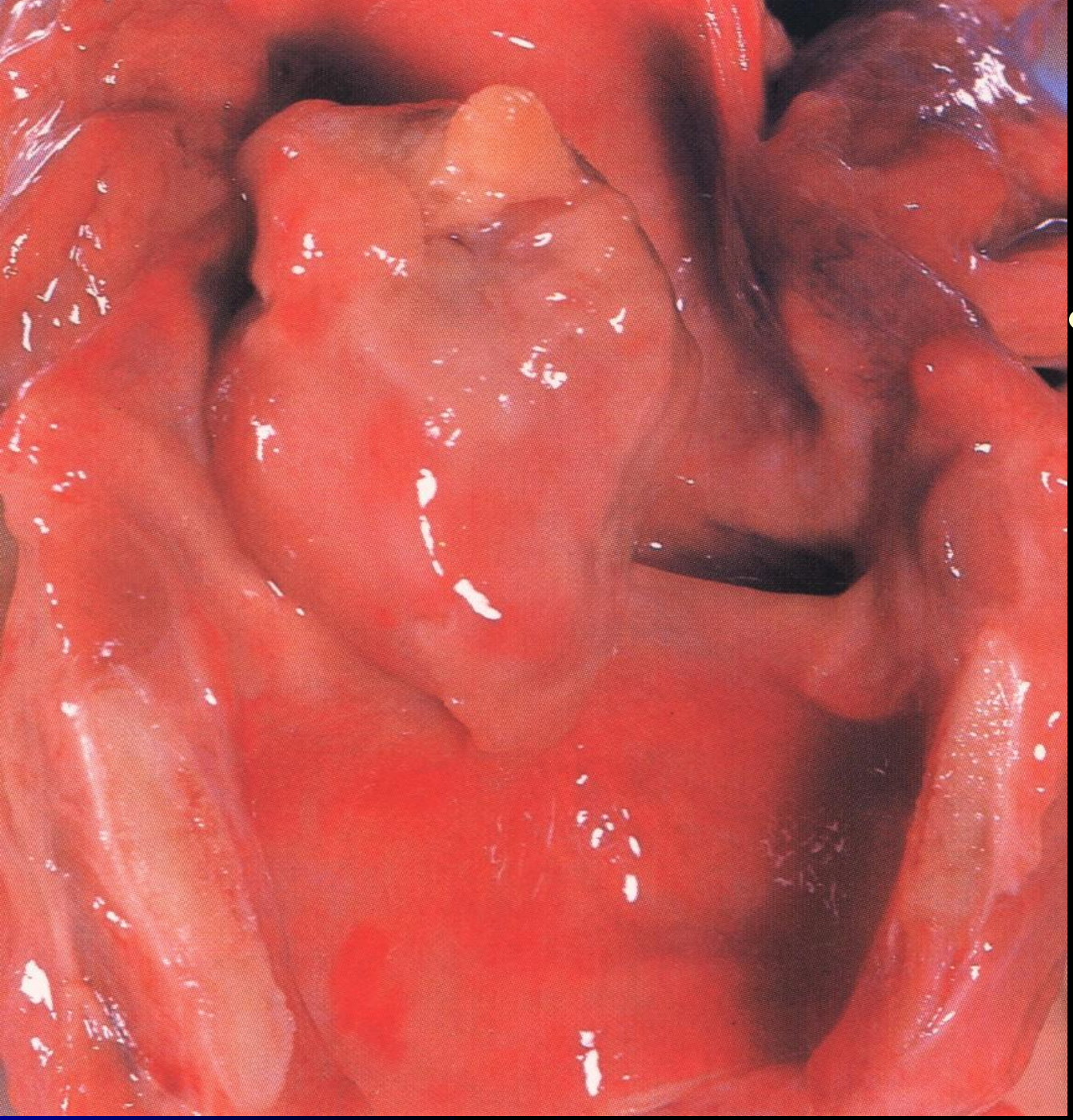

- Полиповидный рак гортани

- **Carcinoid tumour of the lung.** M/50. Lobectomy specimen. The cream-coloured, well-circumscribed carcinoid tumour has arisen within the bronchus and caused obstruction distally. The extent of the bronchiectasis caused by the tumour indicates its slow rate of growth.

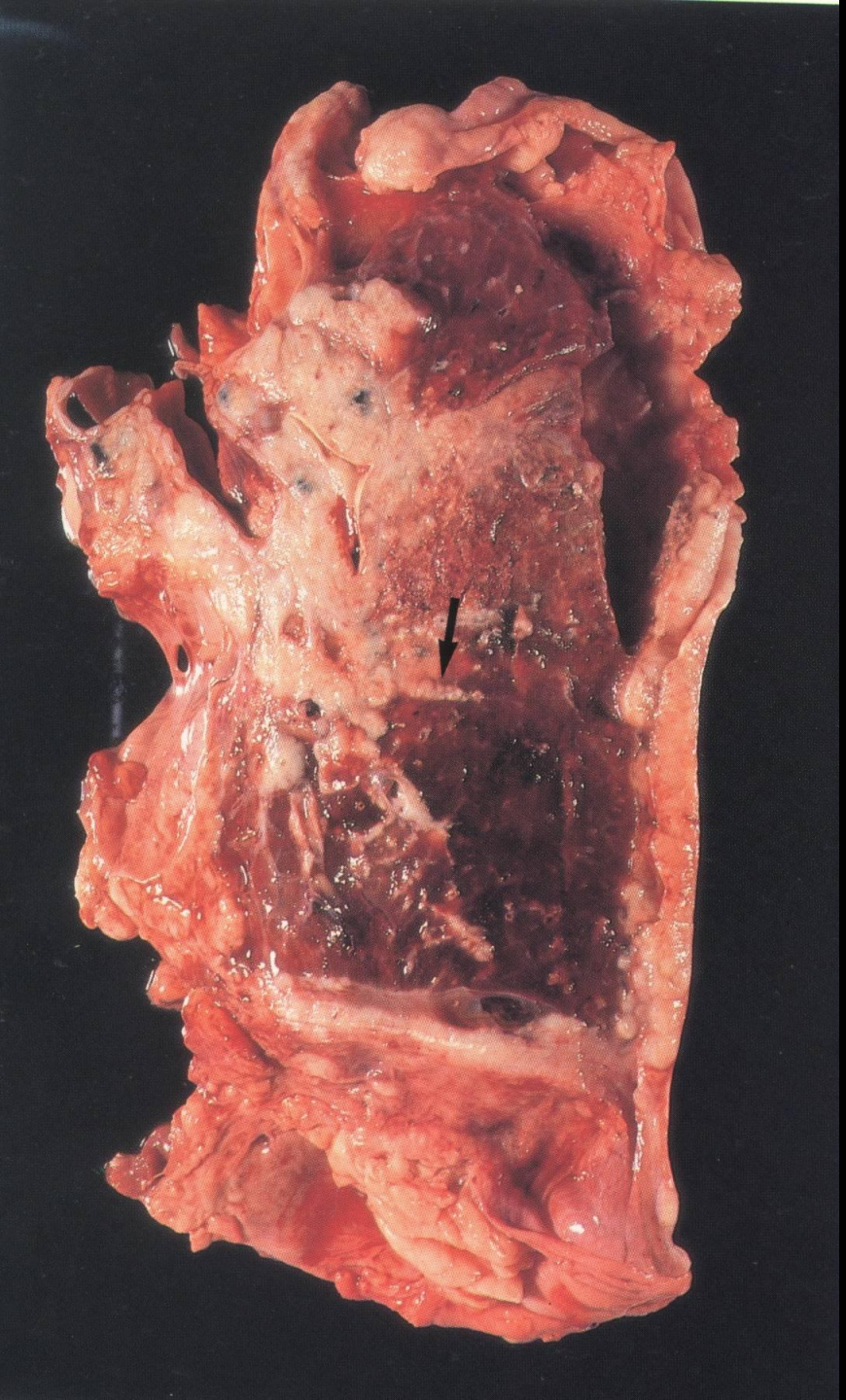

- Bronchogenic carcinoma. M/45. The tumour has arisen from the right main bronchus and there are secondaries in the mediastinal lymph nodes and the pleura. In the middle and lower lobes there is tumour spreading along the peribronchial lymphatics (arrow), giving a cream 'worm-like' appearance.

- **Alveolar cell carcinoma of the lung.** *¥112.* Multiple, rounded, red masses of tumour have developed in all lobes of the lung.

- **Secondary carcinoma of the lung.** F/59. There are a number of rounded nodules of tumour through the lung. The primary was a breast carcinoma.

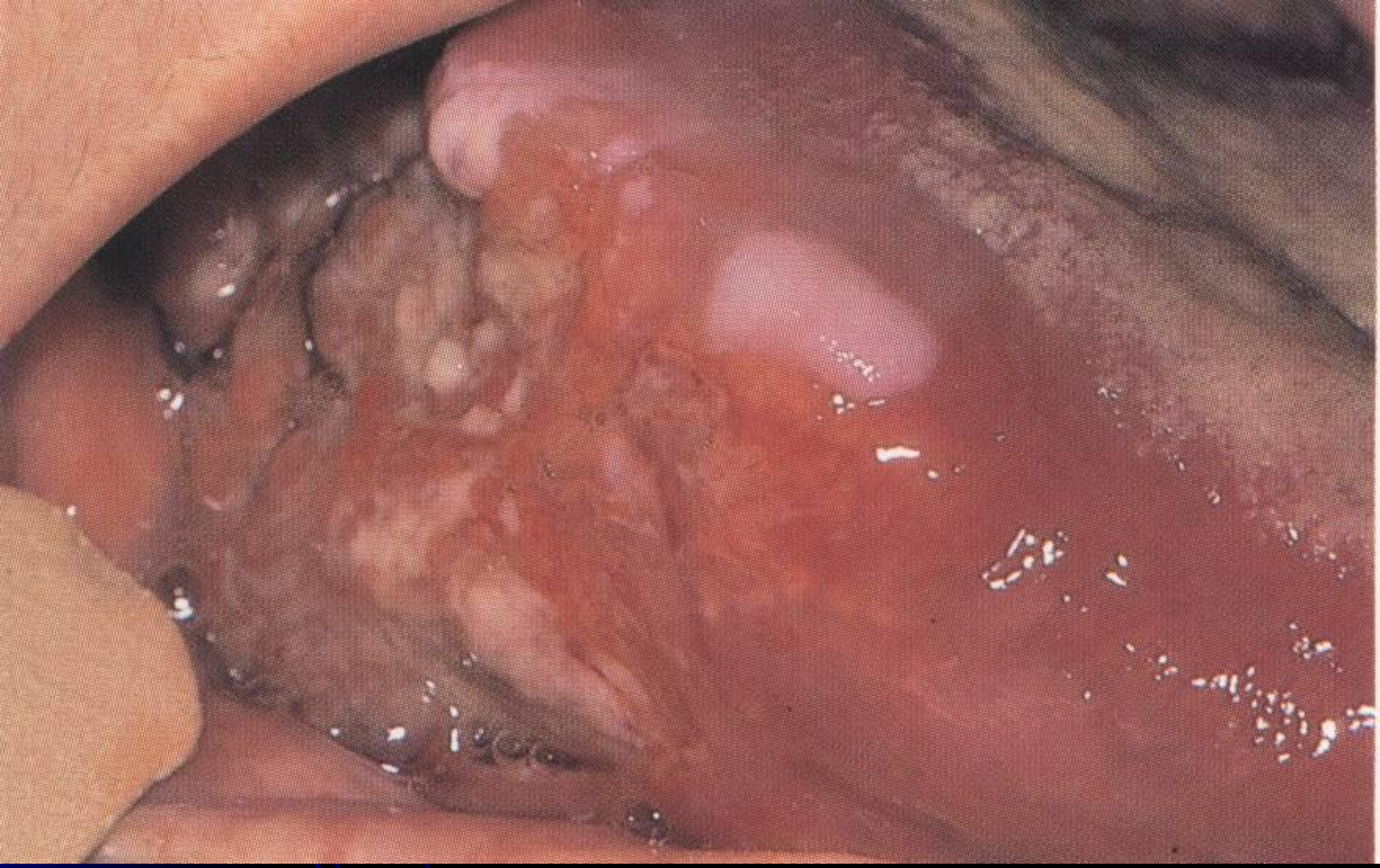

Squamous **cell carcinoma of the base of the tongue.**

Squamous **cell carcinoma of the lower lip.**

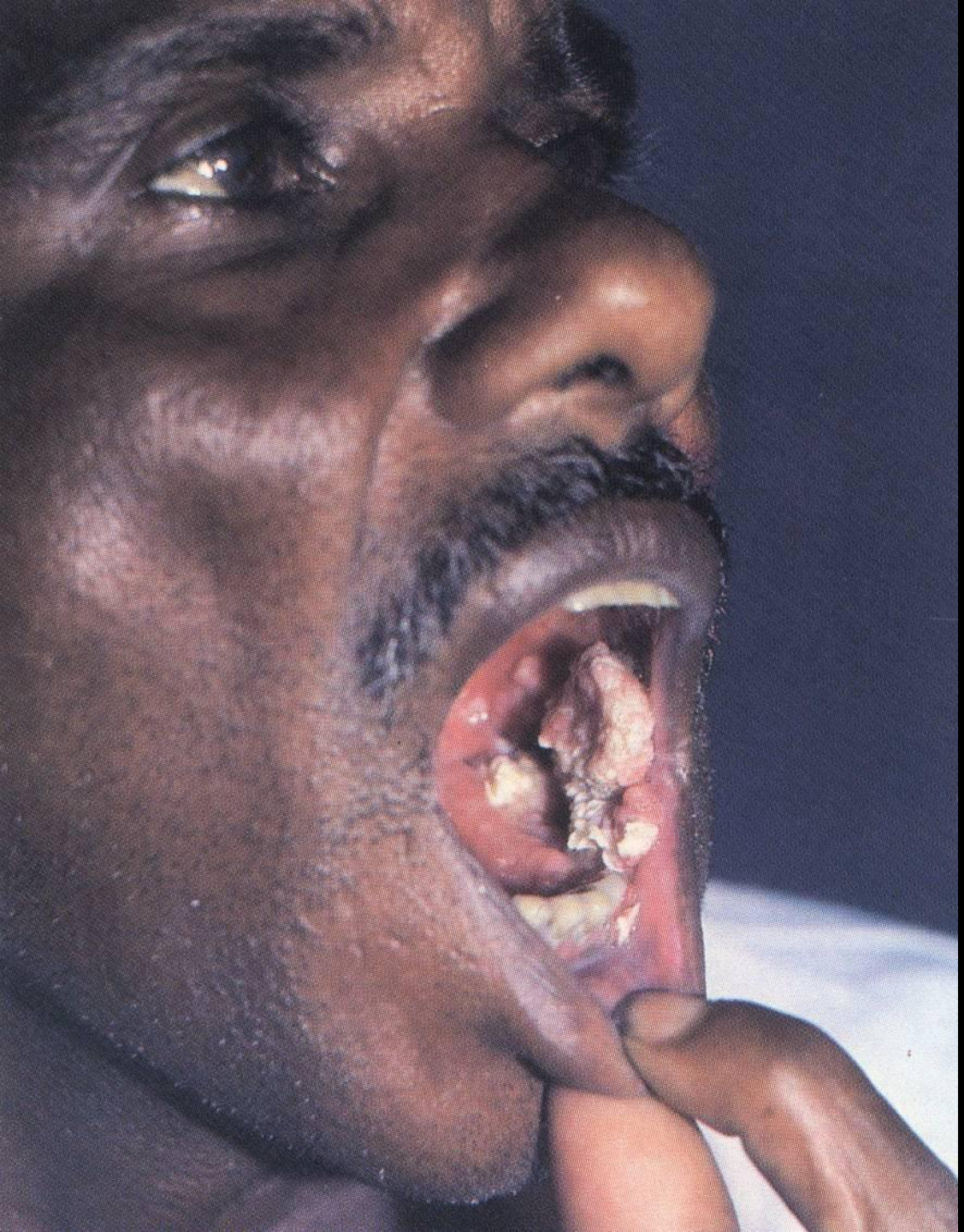

- **Squamous cell carcinoma of the buccal mucosa.** Indian M/40 from Bombay. Cancer of this type is very common in all cultures where betel nut is chewed.

- **Squamous cell carcinoma of the upper third of the oesophagus.**

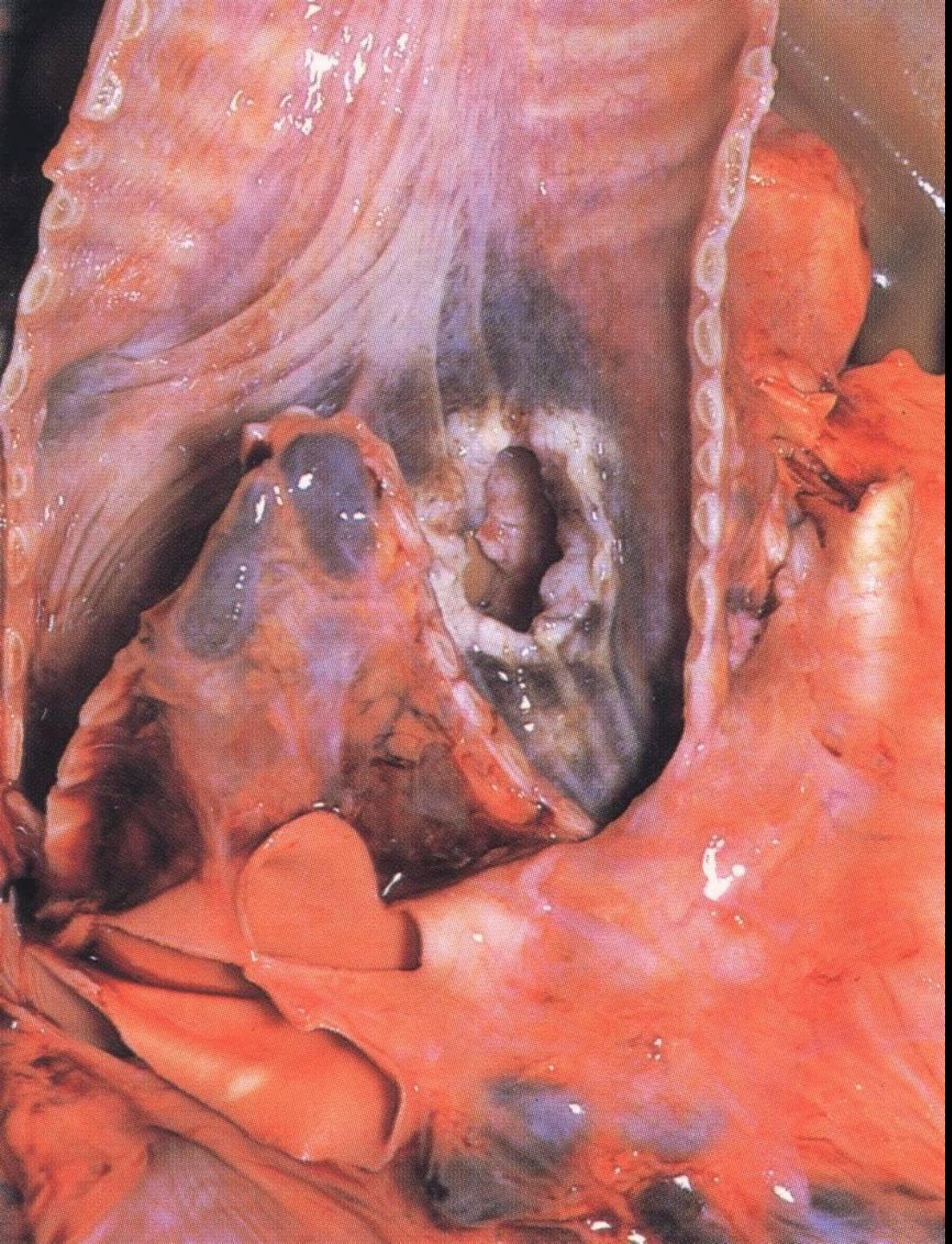

- **Squamous cell carcinoma of the middle third of the oesophagus** (viewed from the front) eroding into the left main bronchus.

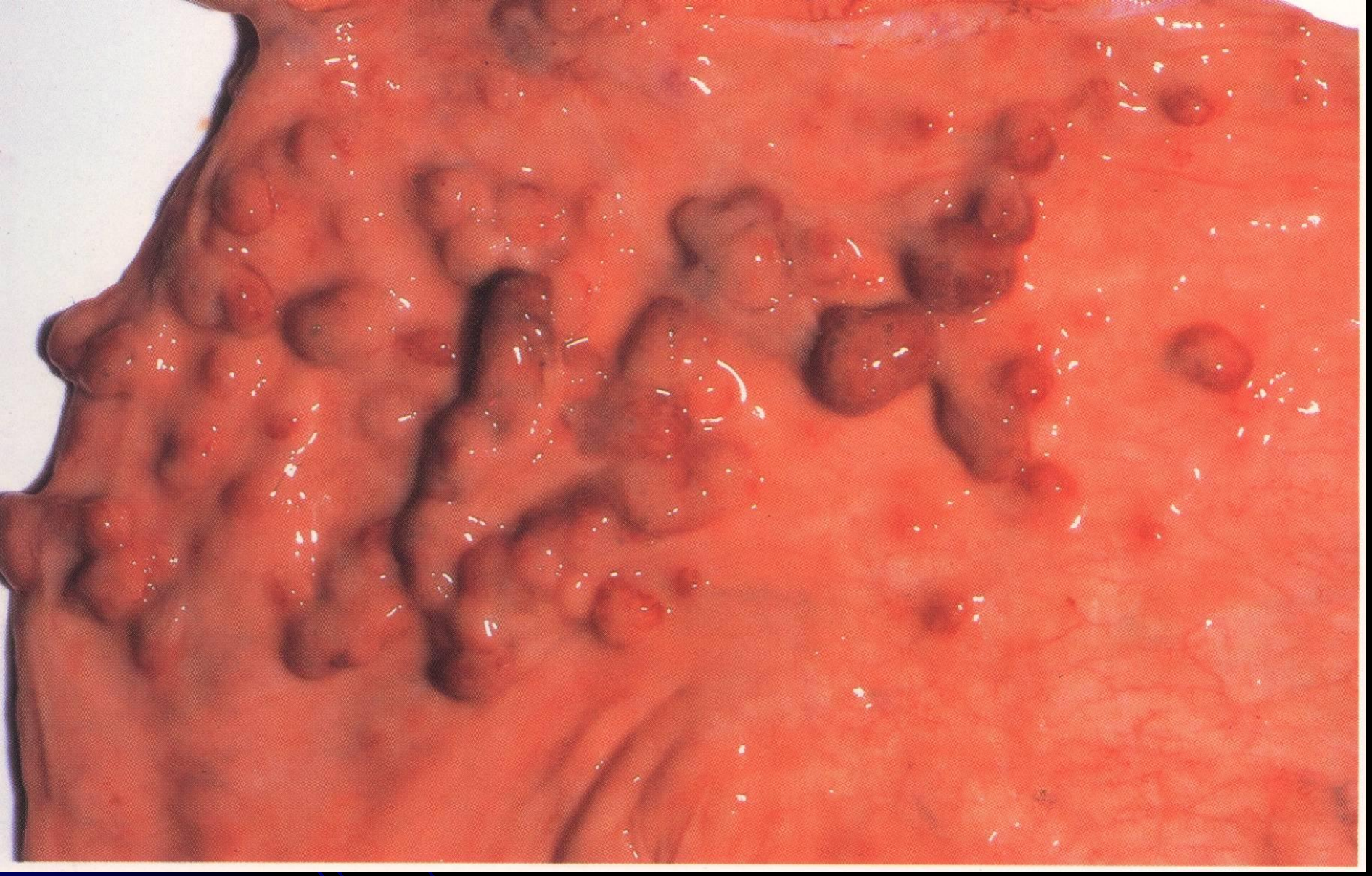

Multiple benign adenomatous gastric polyps.

M/75. Incidental post mortem finding.

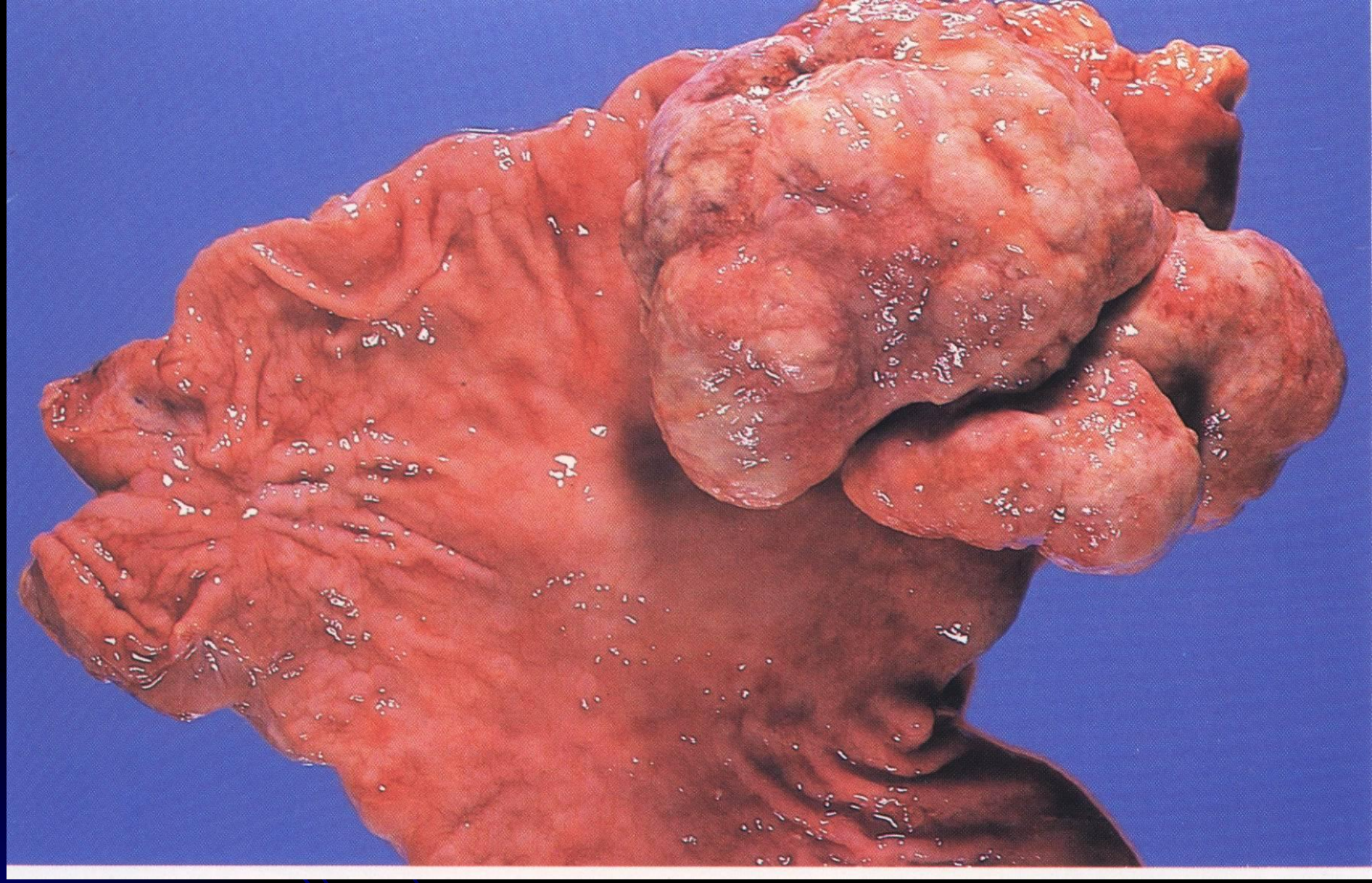

Polypoid adenocarcinoma of stomach. F/86. The patient was treated by partial gastrectomy.

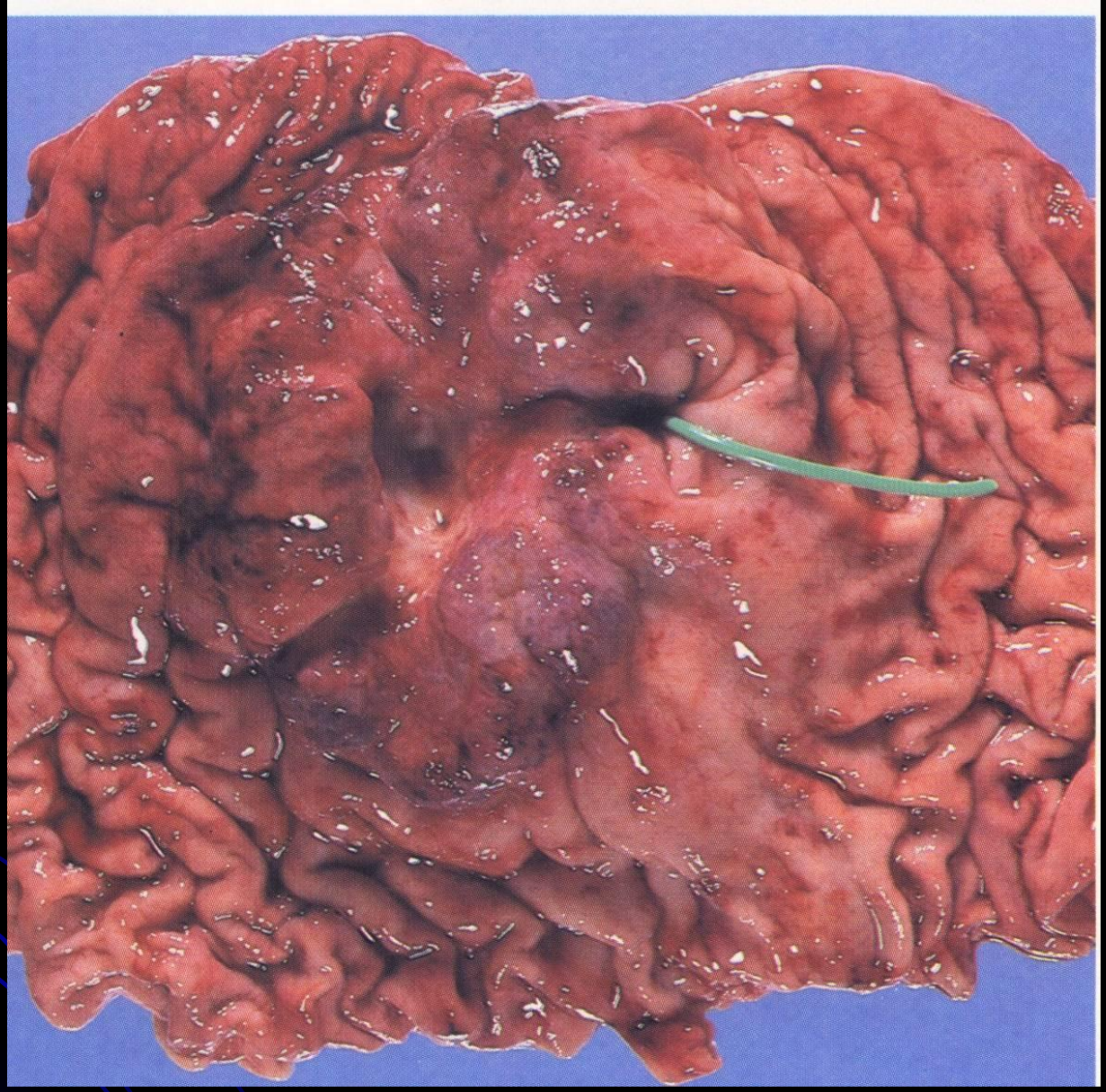

Ulcerate adenocarcimoma ot stomach.

M/32. The patient was treated by partial gastrectomy. The probe is in the pylorus which was partially obstructed.

- **Ulcerating adenocarcinoma at the oesophago-gastric junction.** M/50. The tumour was locally resected.

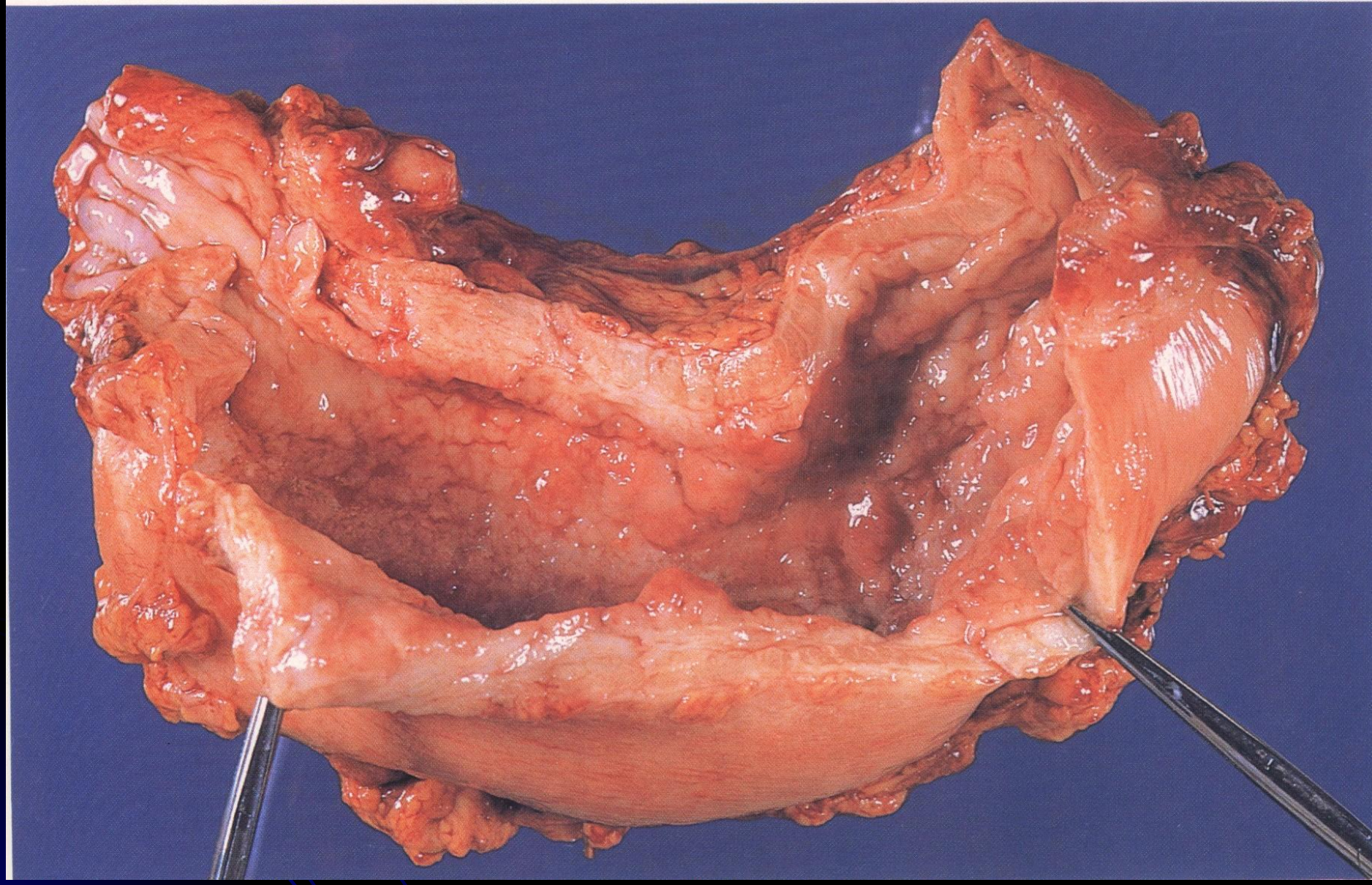

Linitis plastica. F/68. In this type of adenocarcinoma of the stomach, the tumour cells infiltrate beneath the mucosa and produce marked fibrosis and thickening of the stomach wall.

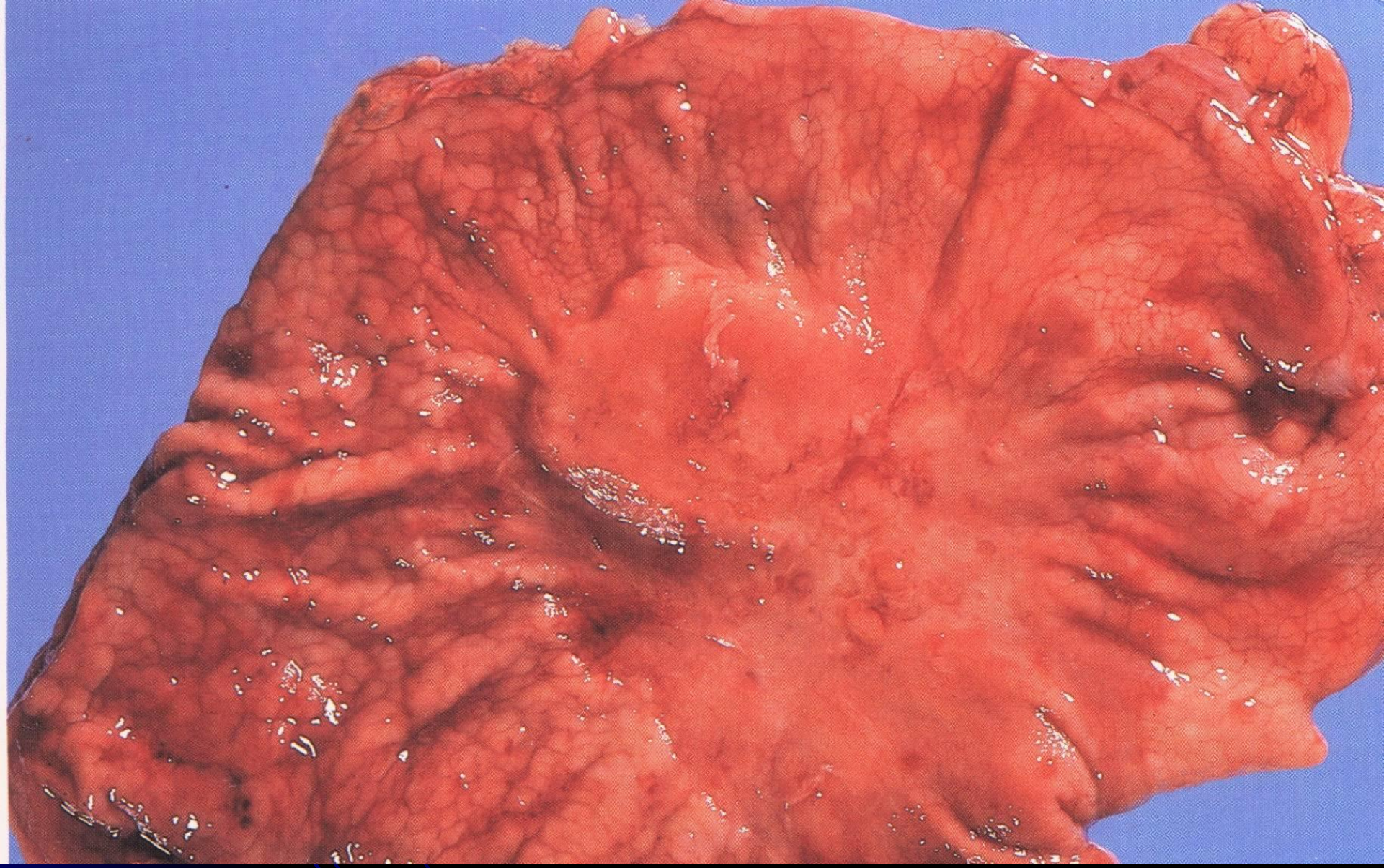

Early gastric cancer (superficial adenocarcionoma of the stomach). F/38. The patient was treated by partial gastrectomy. Note the firm, plateau-like area on the stomach mucosa with loss of the rugal folds. The abnormal area in such cases may be better seen by holding the specimen up to the light. This patient had rather vague, non-specific upper abdominal symptoms, and diagnosis was made by gastroscopy and biopsy.

- **Multiple carcinoids in the small intestine.** F/61. Incidental post mortem finding. Carcinoids of the small intestine are frequently multiple.

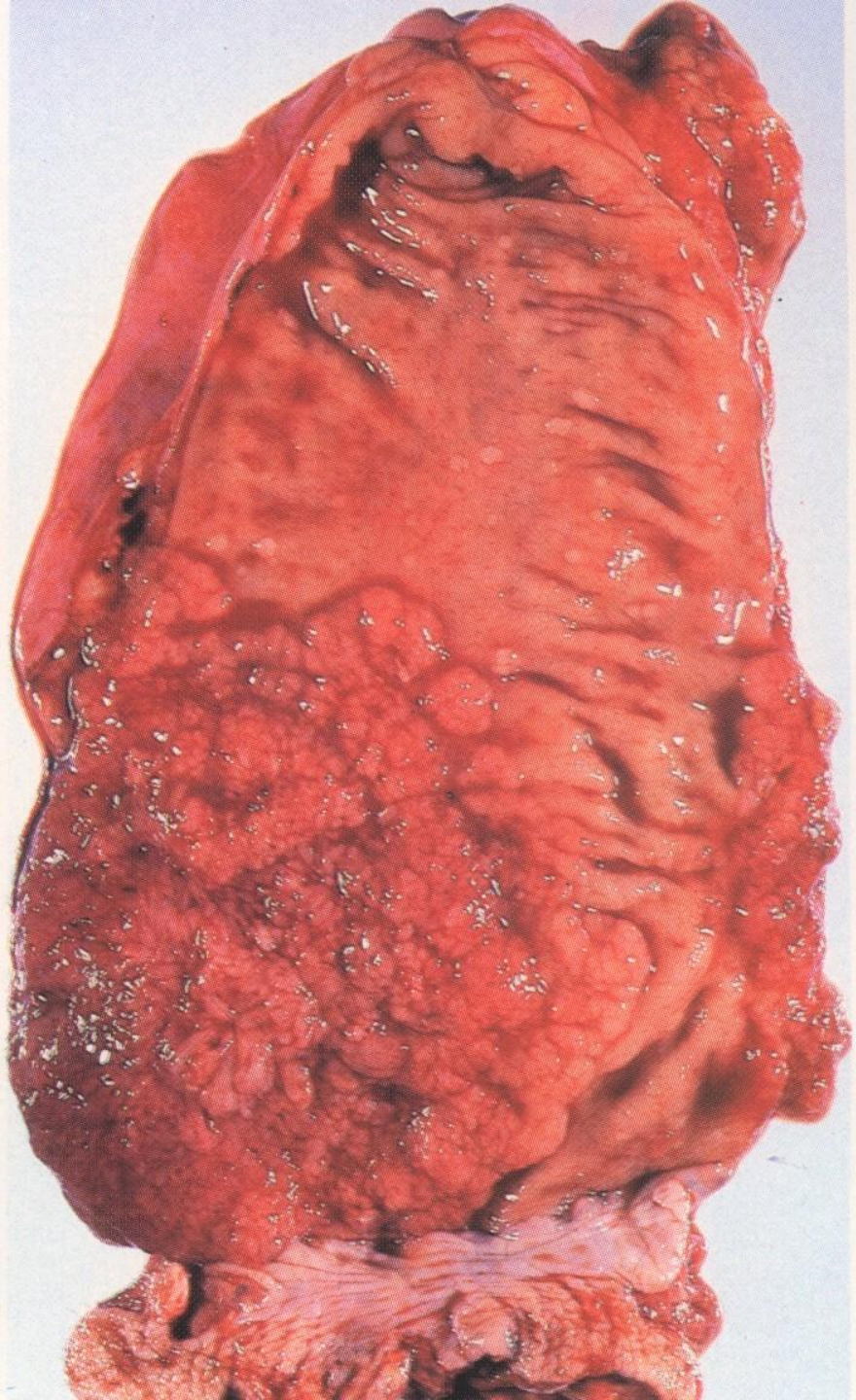

- **Villous papilloma of the rectum.** F/48. These polyps are sessile, soft on palpation, and cover quite a large area. They carry a high risk of developing carcinoma.

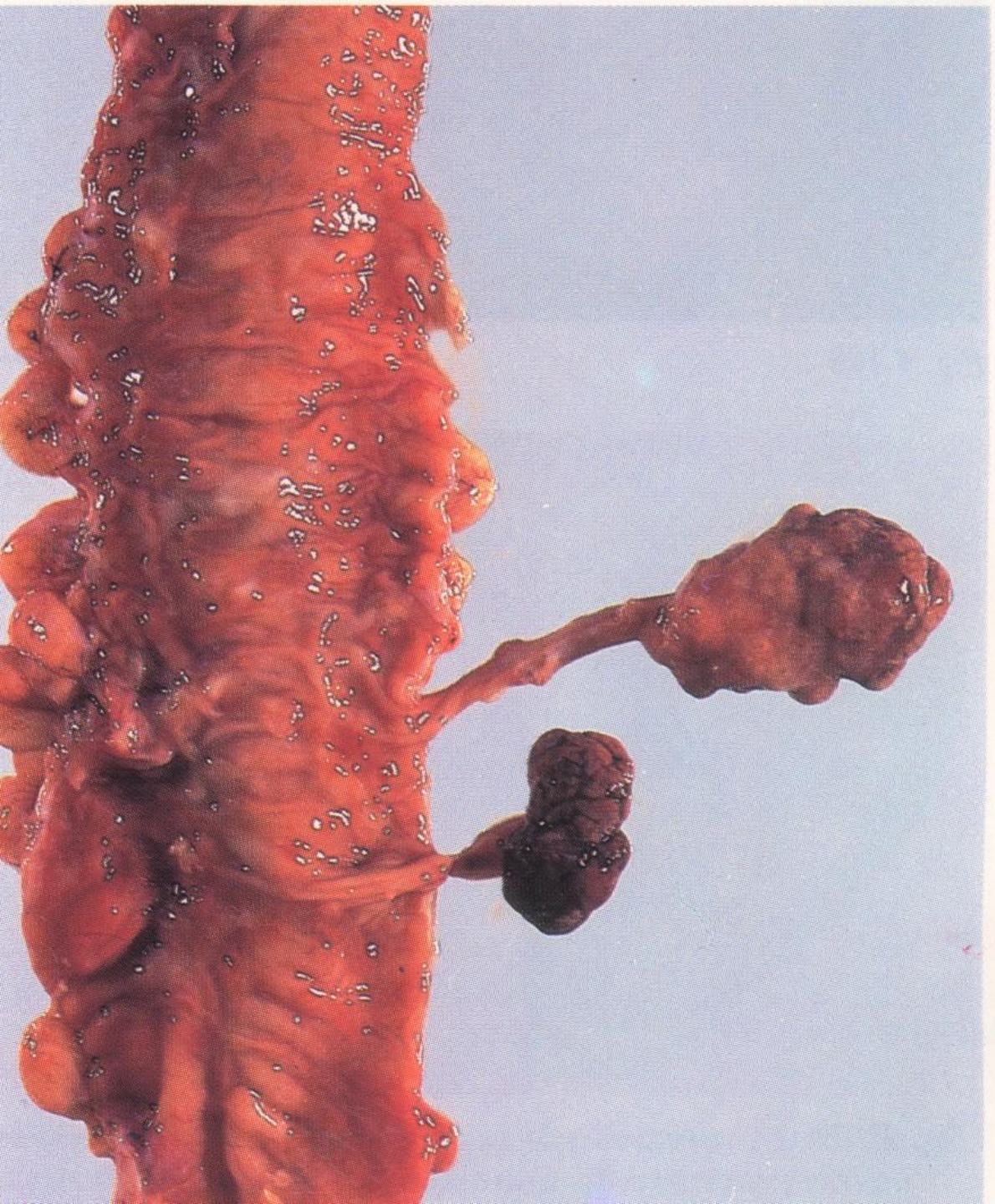

- Benign tubular adenomatous polyps of the colon. These were asymptomatic.

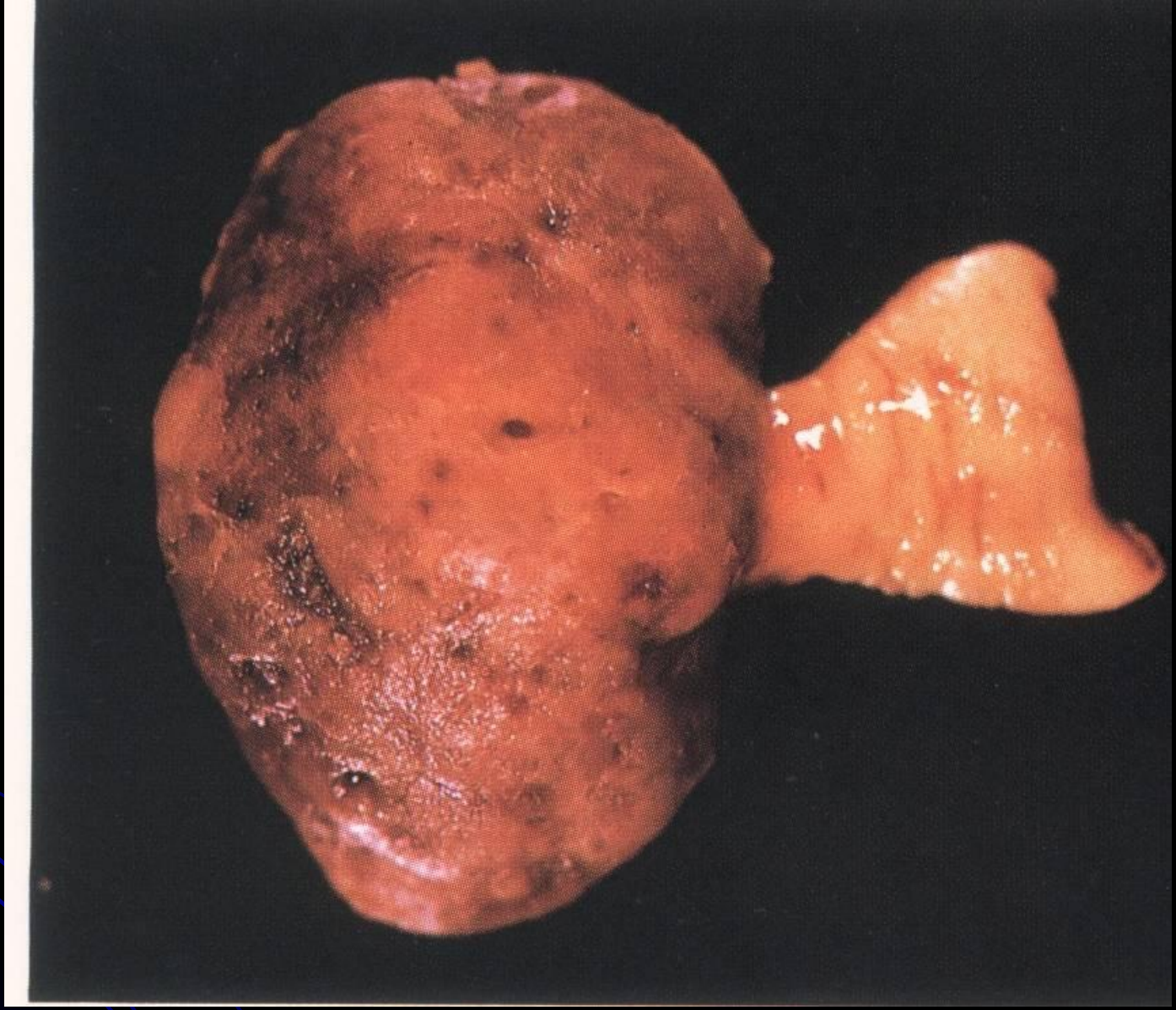

Juvenile polyp. F/7V2. This was removed via a colonoscope. These polyps are characterised by the presence of greatly dilated mucus glands which can be seen on its surface.

- **Adenocarcinoma of the caecum.** M/53. This tumour is large and its surface is ulcerated and bleeding. These tumours often present in an advanced stage, and frequently because of symptoms of iron deficiency anaemia resulting from chronic blood loss.

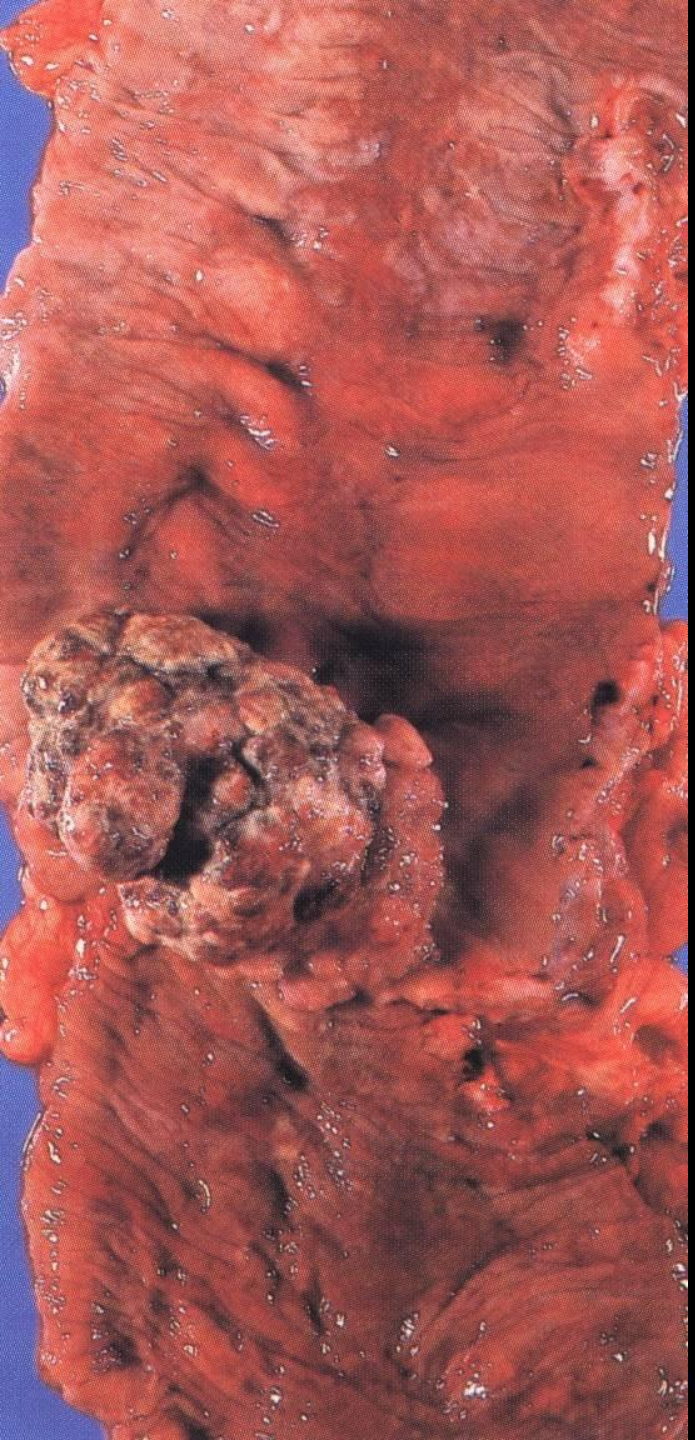

- **Polypoid adenocarcinoma of the colon.** M/26. When a carcinoma appears at this young age, it is necessary to exclude the presence of some premalignant condition, for example, polyposis coli. There was no such history in this man.

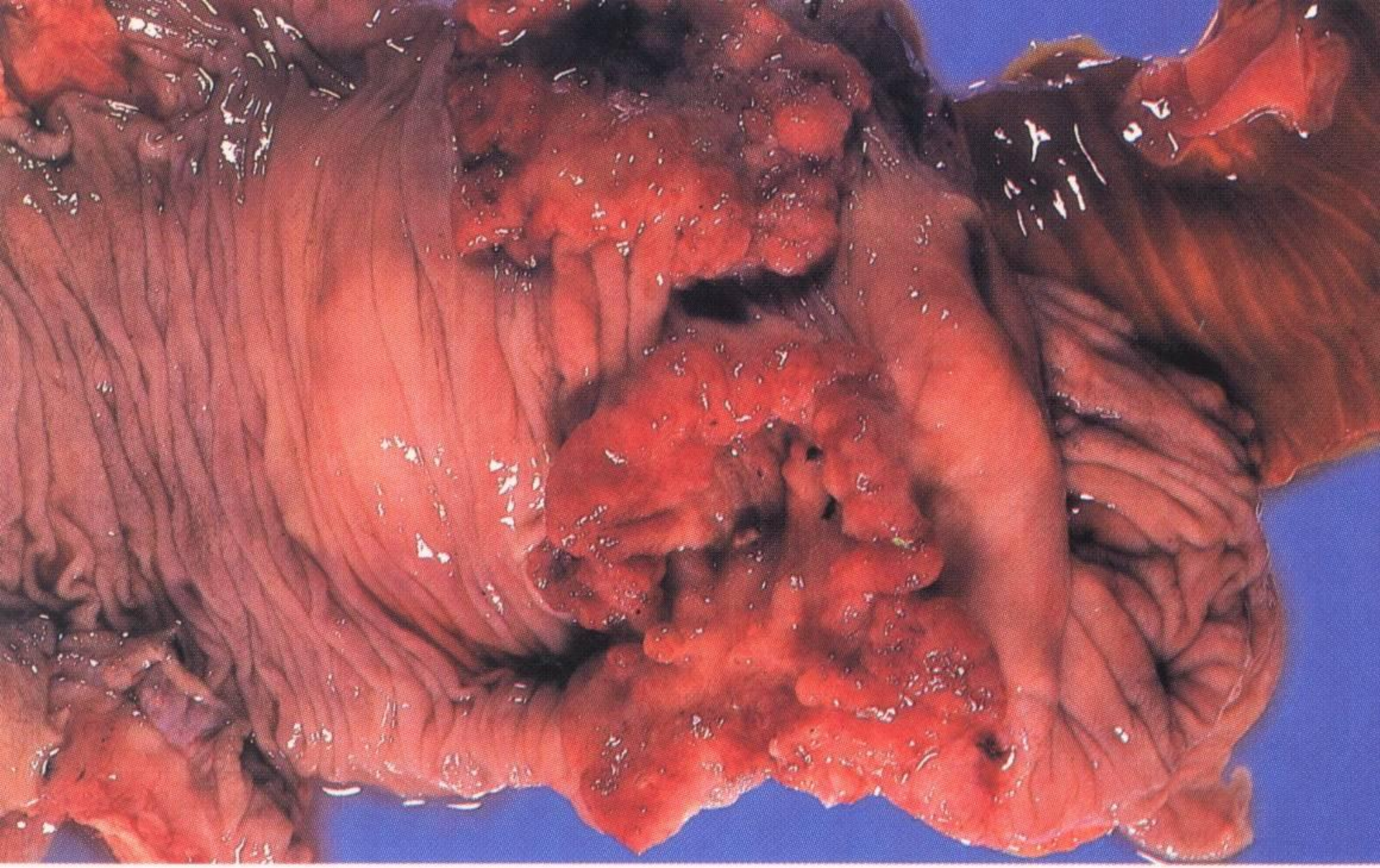

Adenocarcinoma of the transverse colon. F/87. This tumour is partly polypoid but it had encircled the bowel wall and caused obstruction.

- **Adenocarcinoma of the rectum.** M/70. These tumours frequently present at an early stage in their development with rectal bleeding.

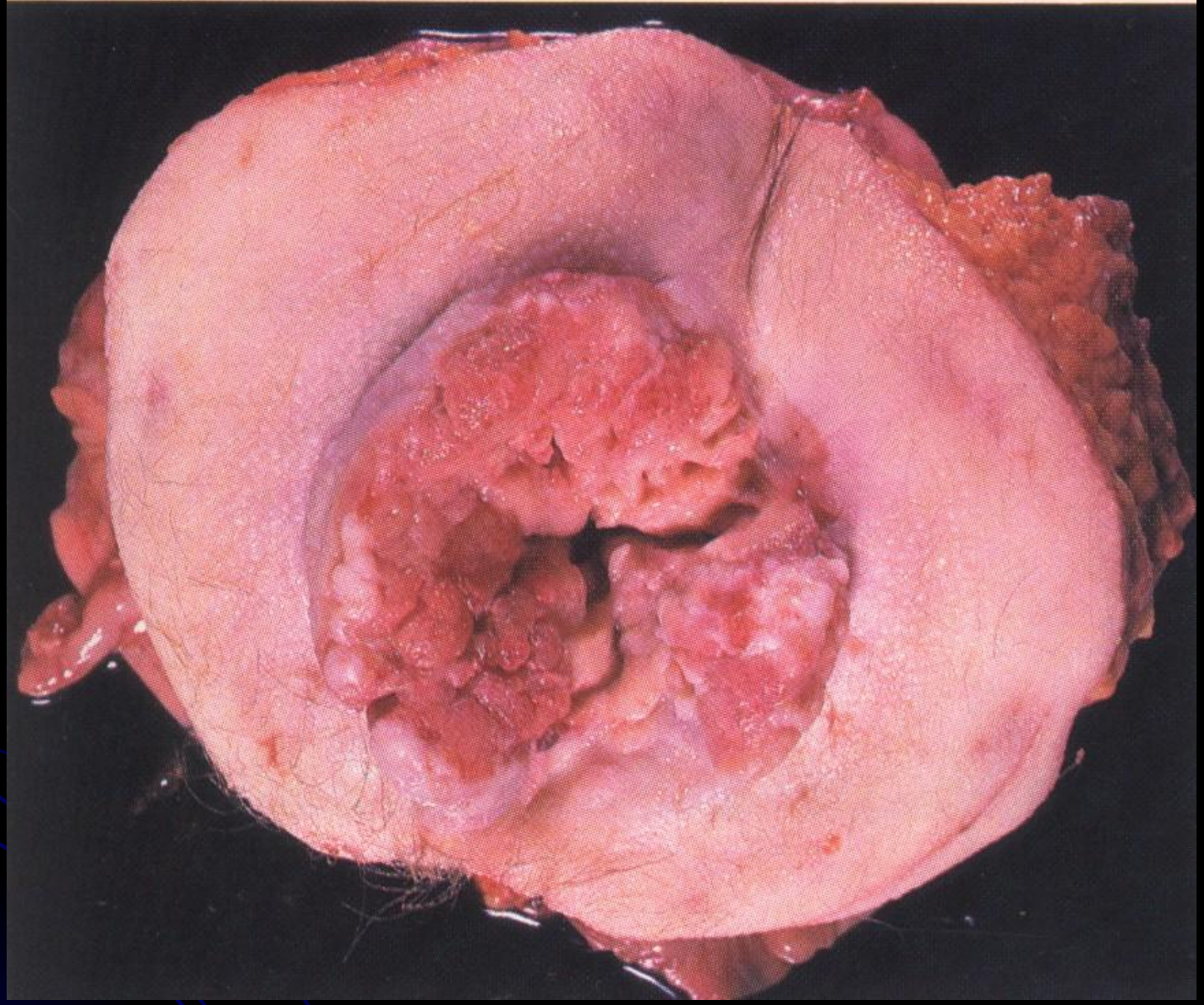

Squamous cell carcinoma of the anus.

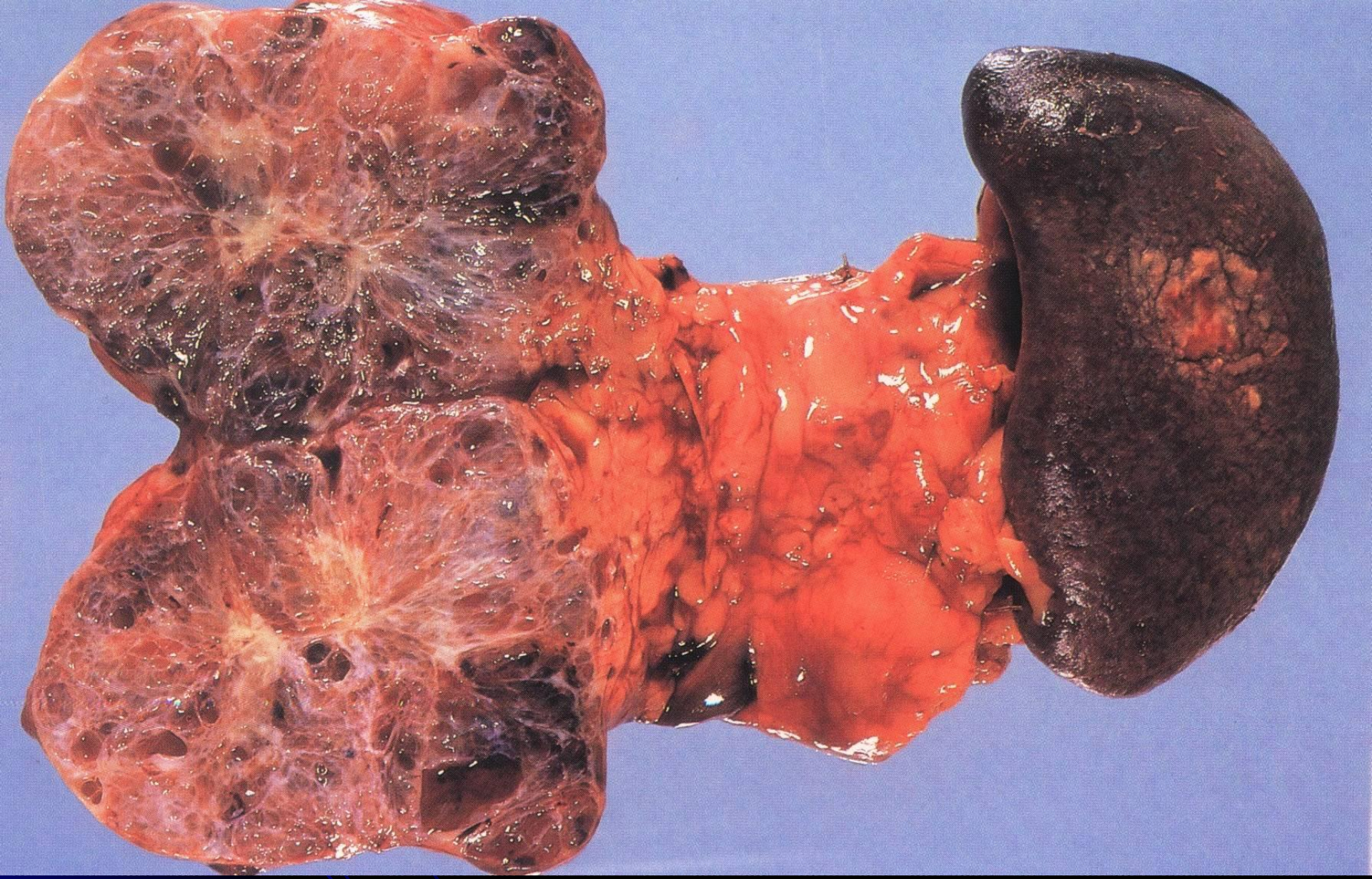

Benign cystadenoma of the head of the pancreas.
F/74. The patient presented with an epigastric mass.

- **Carcinoma of the gall bladder.** F/74. A large calculus is present in the gall bladder. Tumour has extended into the adjacent liver.

- **Adenocarcinoma arising from the bile ducts in the porta hepatis.** F/78. The patient died from the effects of obstructive jaundice.

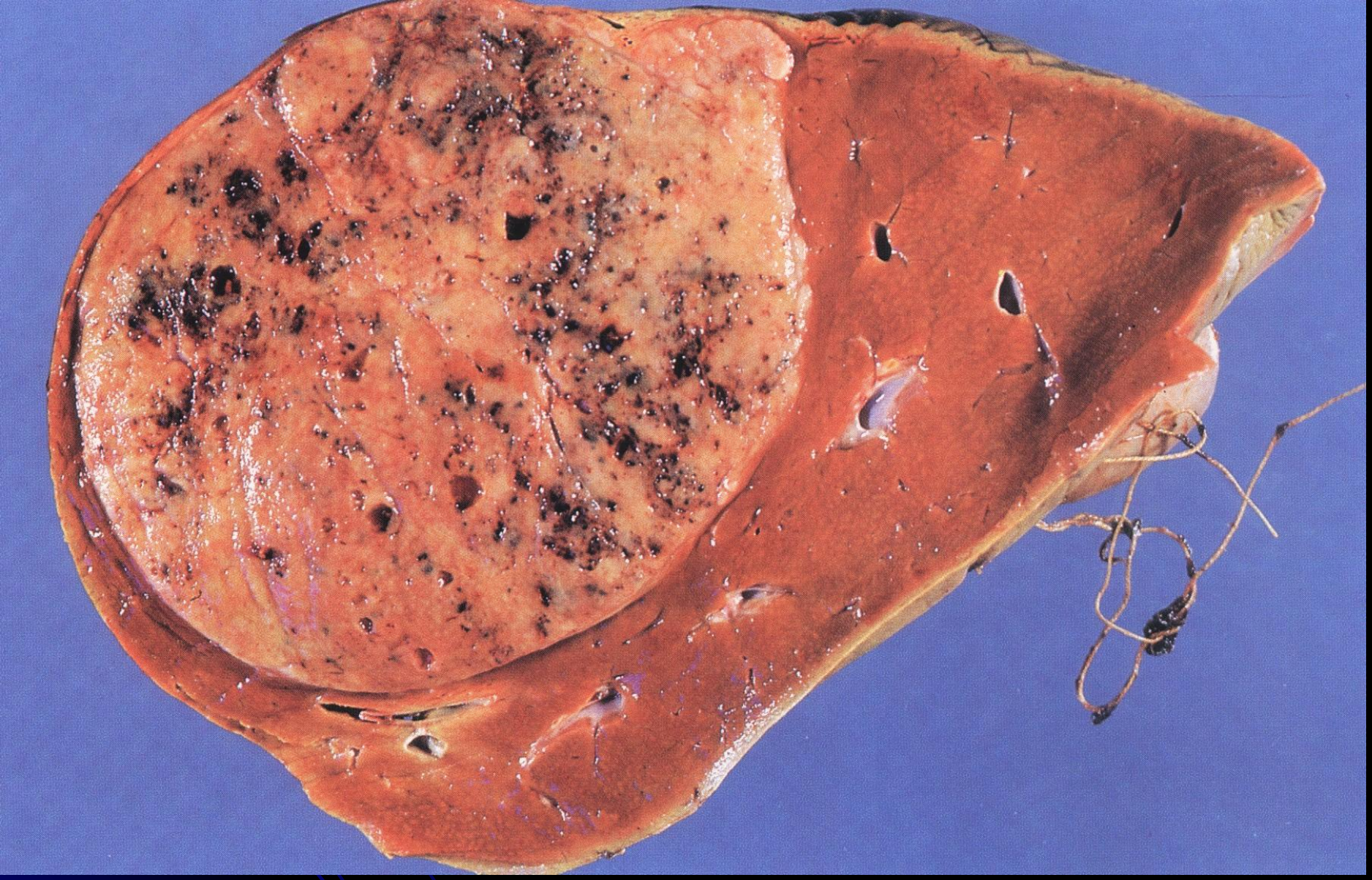

Hepatoma. M/17. This is an example of a large, single hepatoma. It was treated by local resection. The liver is not cirrhotic and there is no obvious cause for the hepatoma.

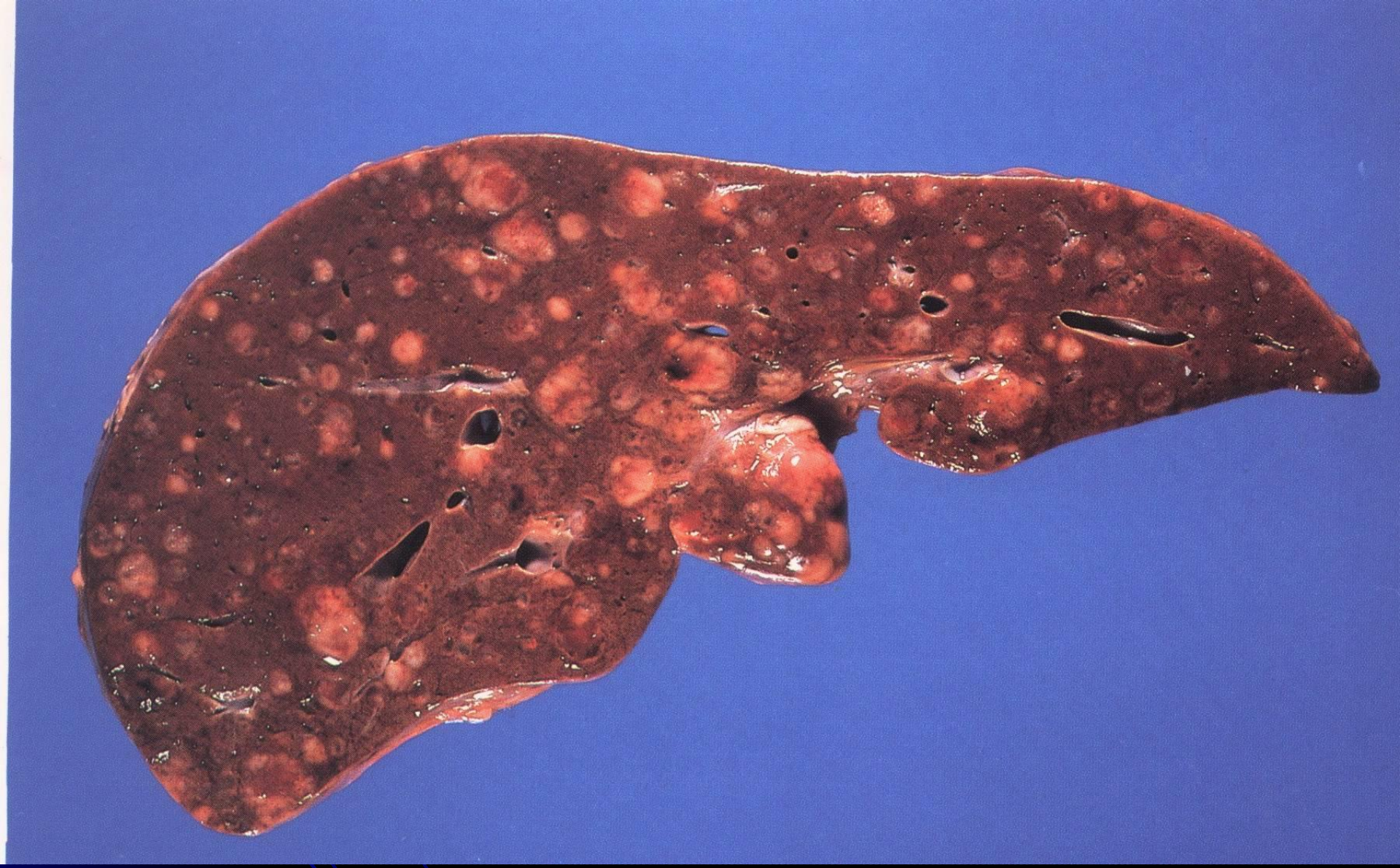

Secondary tumour in the liver. M/68. There are multiple secondaries in both right and left lobes, and in the caudate lobe. The primary was a bronchogenic carcinoma of the lung.

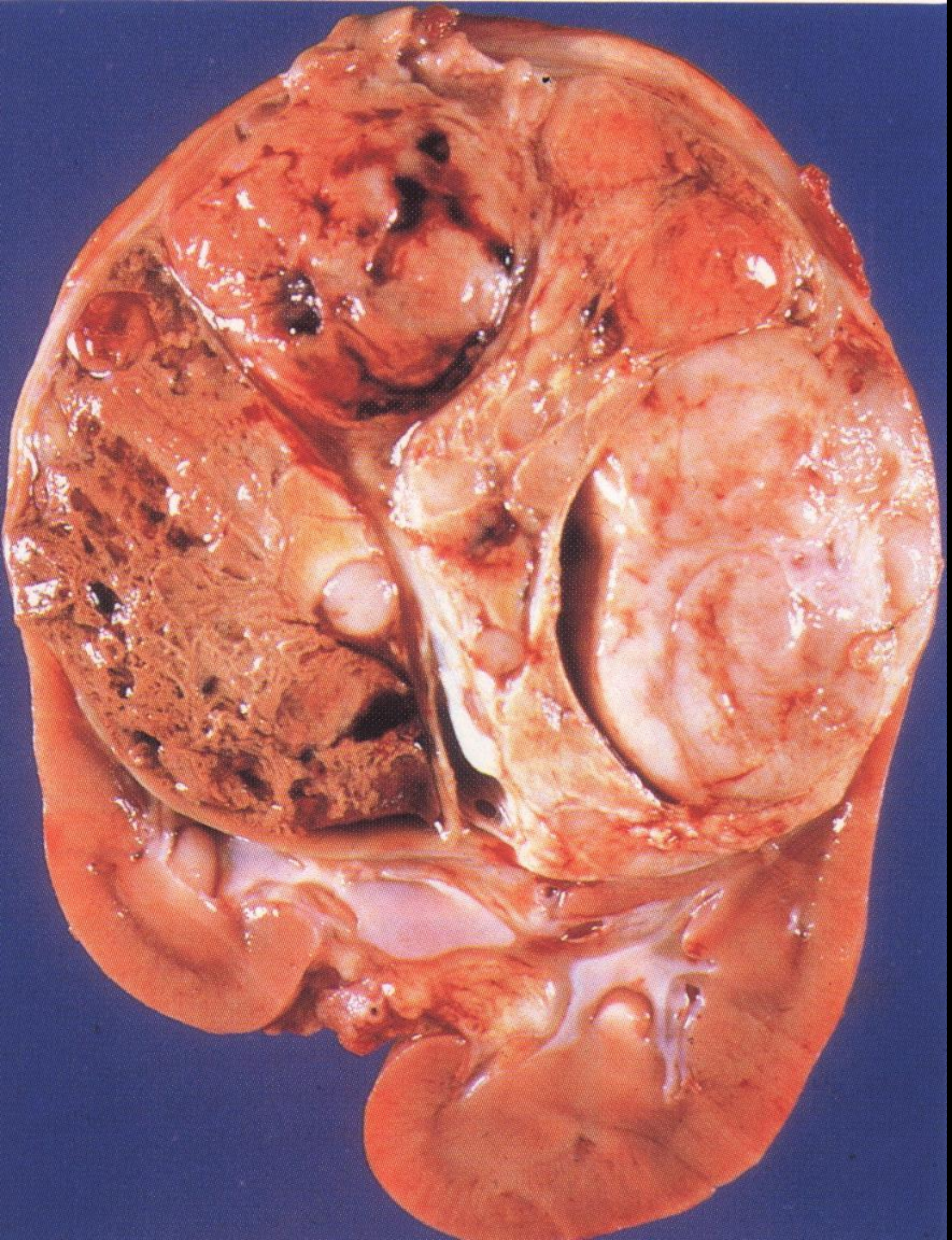

- Wilm's tumour. F/5. The tumour occupies the whole upper pole of the kidney. Its cut surface shows some firm, homogeneous areas and other areas of necrosis.

- **Adenocarcinoma of the kidney** (Grawitz tumour). There is a well-circumscribed spherical tumour 30mm diameter bulging through the cortical surface of the kidney. Its cut surface is a bright yellow colour. It shows solid areas, cystic areas and areas of haemorrhage.

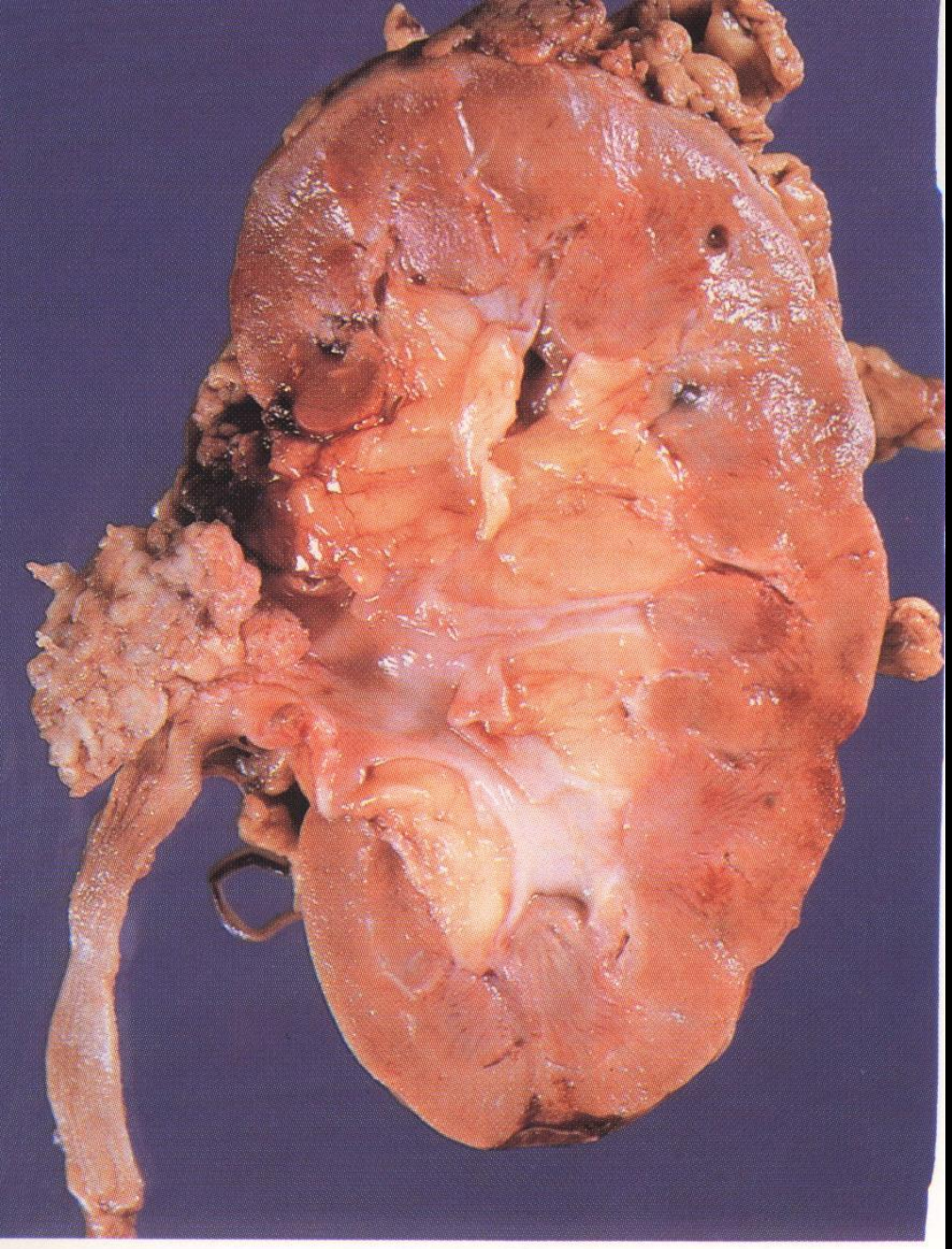

g. 6.36

0 cm 5

- **Transitional cell carcinoma of the renal pelvis.** These tumours frequently have a papilliferous appearance.

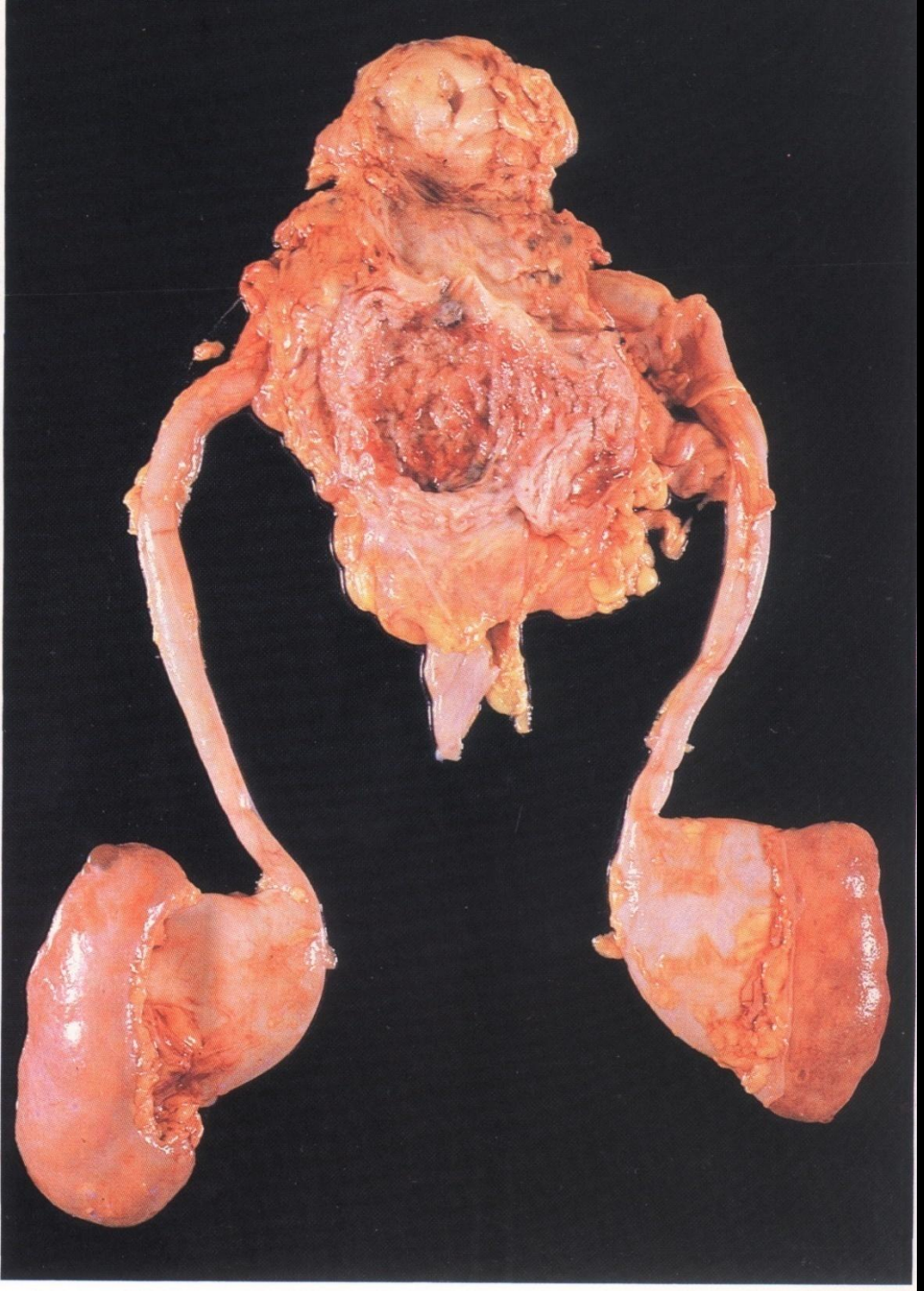

- **Carcinoma of the bladder.** M/88. The entire mucosal surface is replaced by a transitional cell carcinoma. It has caused obstruction with bilateral hydro-ureter and hydronephrosis.

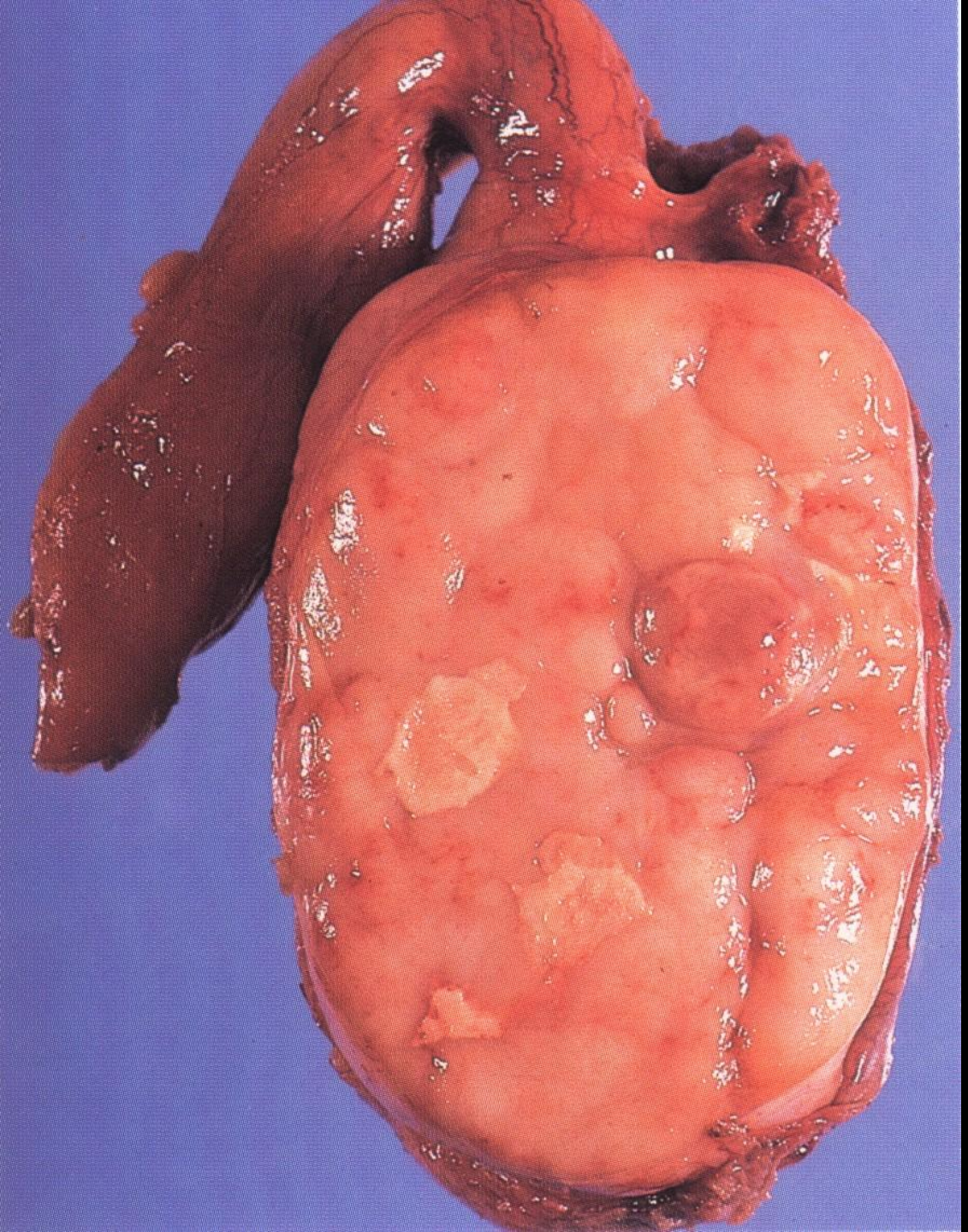

- **Seminoma of the testis.** M/40. The testis is enlarged and completely replaced by fleshy, lobulated, homogeneous, creamy tissue.

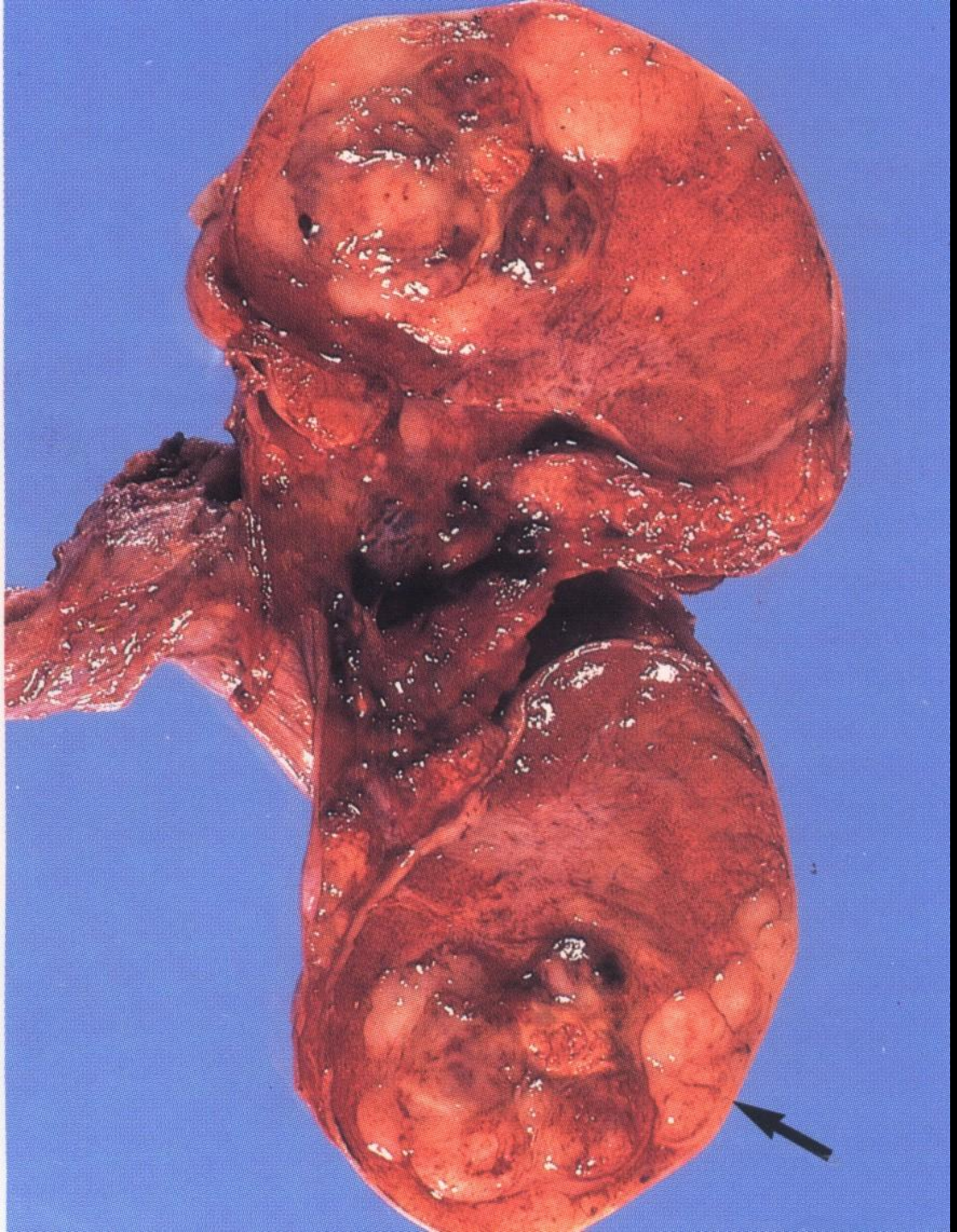

- **Combined teratoma and** seminoma of **the testis.** M/20. The cut surface of this tumour shows some areas which are homogeneous (the seminoma) (arrow), and other areas that are necrotic and haemorrhagic (the teratoma).

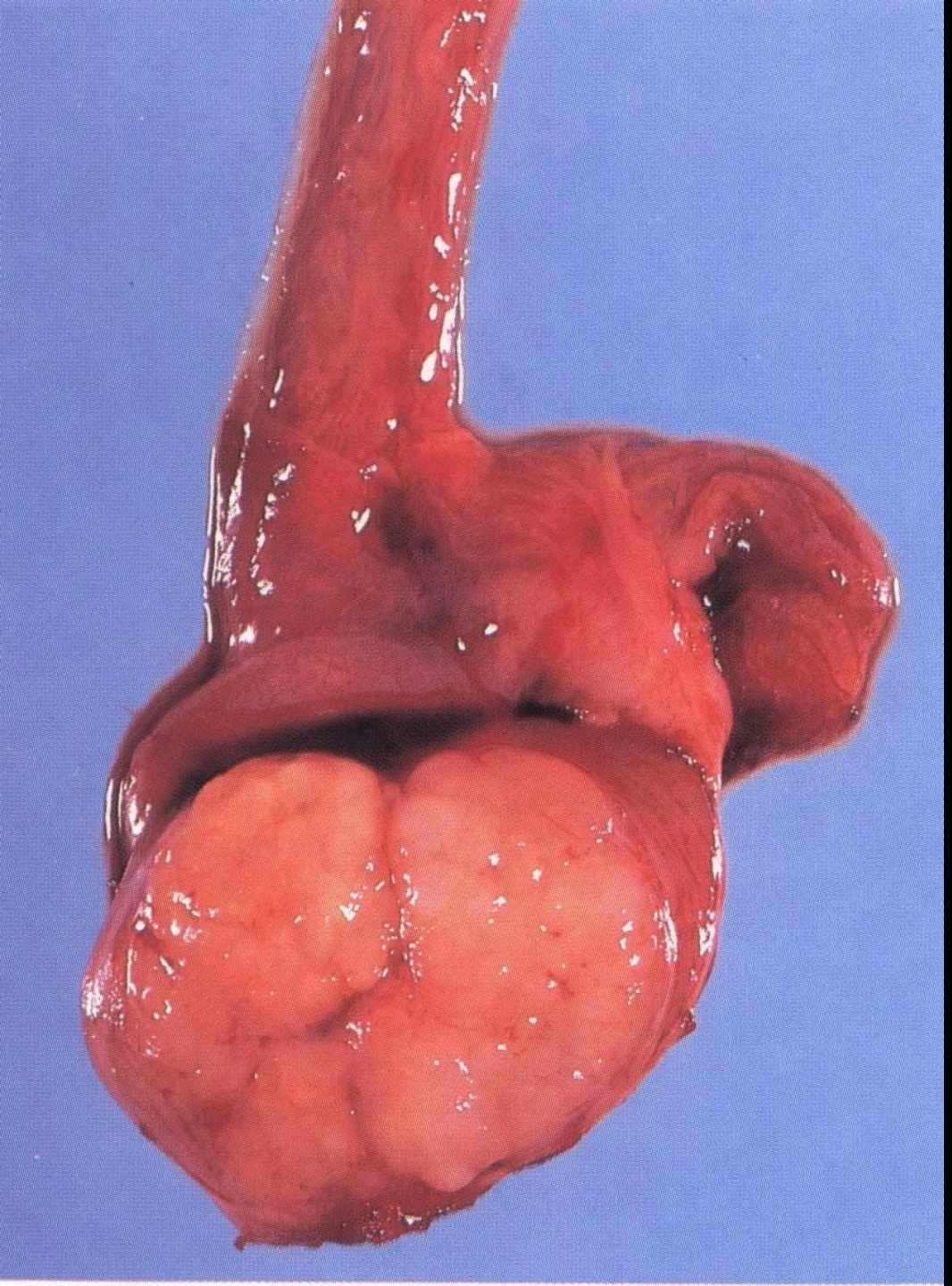

- Infantile embryonal carcinoma. M/9 months. The tumour has a homogeneous, creamy cut surface and has completely replaced the normal testicular tissue. This is the special type of malignant tumour of the testis that occurs in children. Its old name was orchioblastoma.

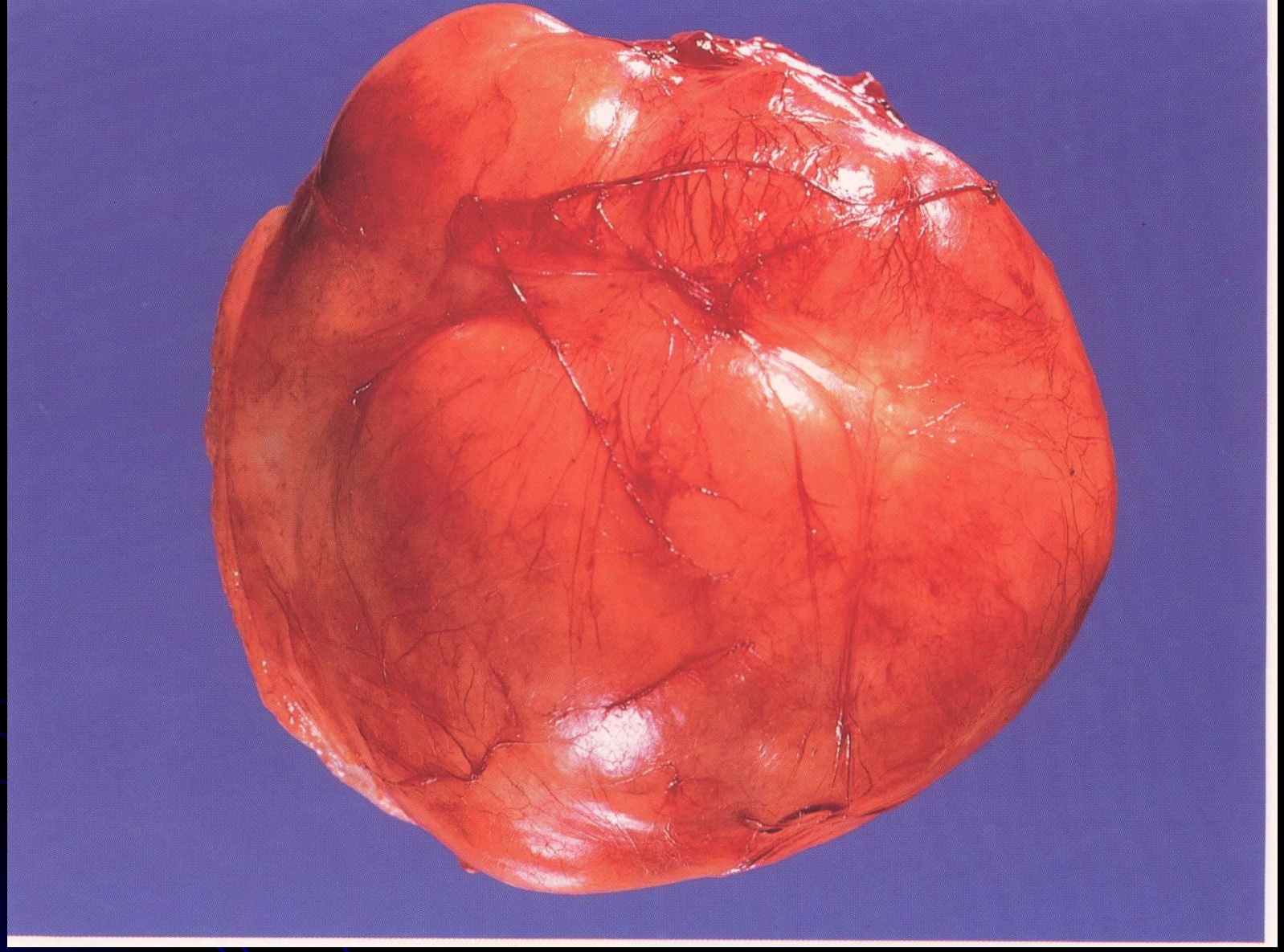

Фиброаденома молочной железы. F/18. This well-circumscribed and mobile nodule was

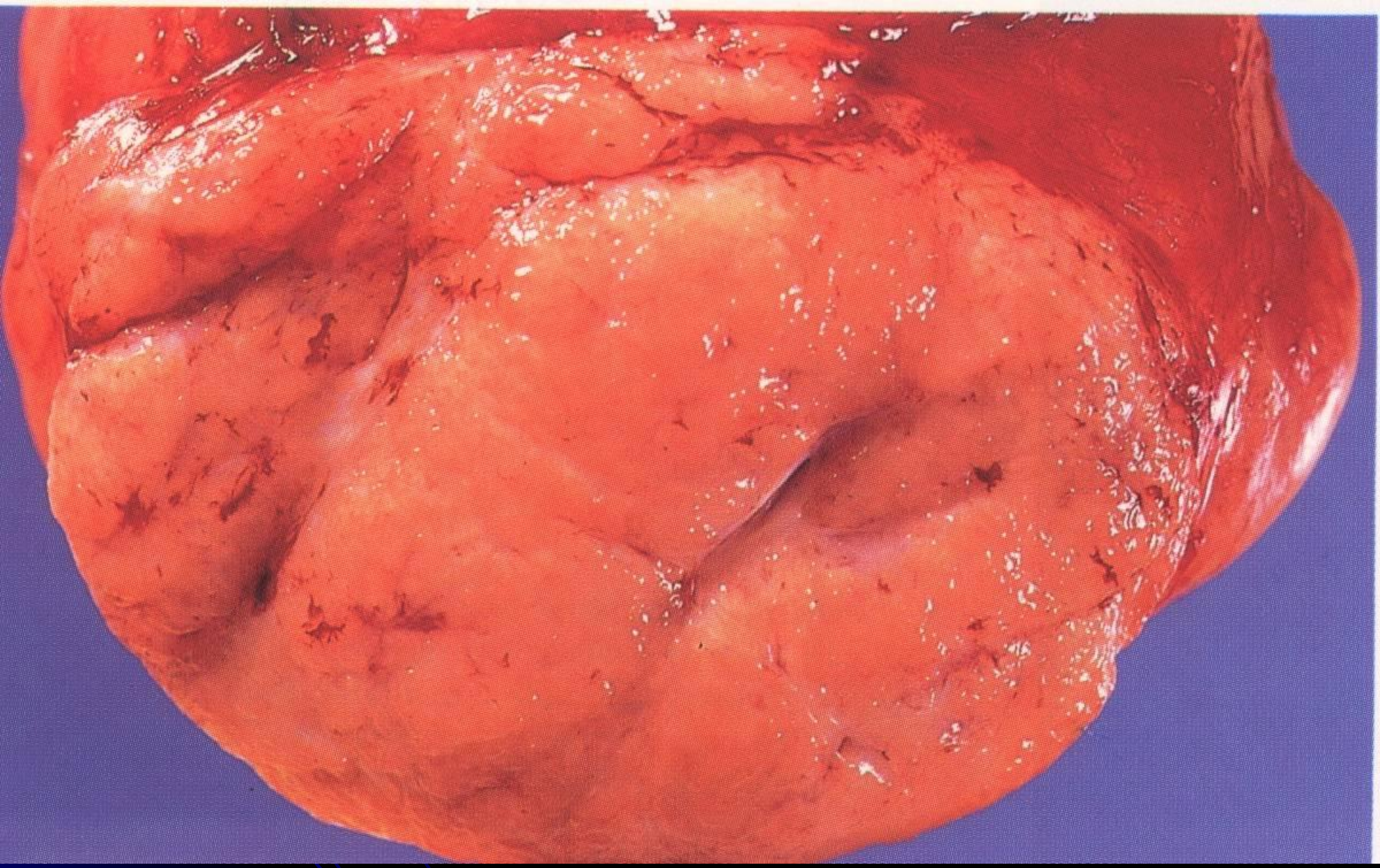

Cut surface of Fig. 8.1 showing a lobulated appearance. The tissue bulges outwards.

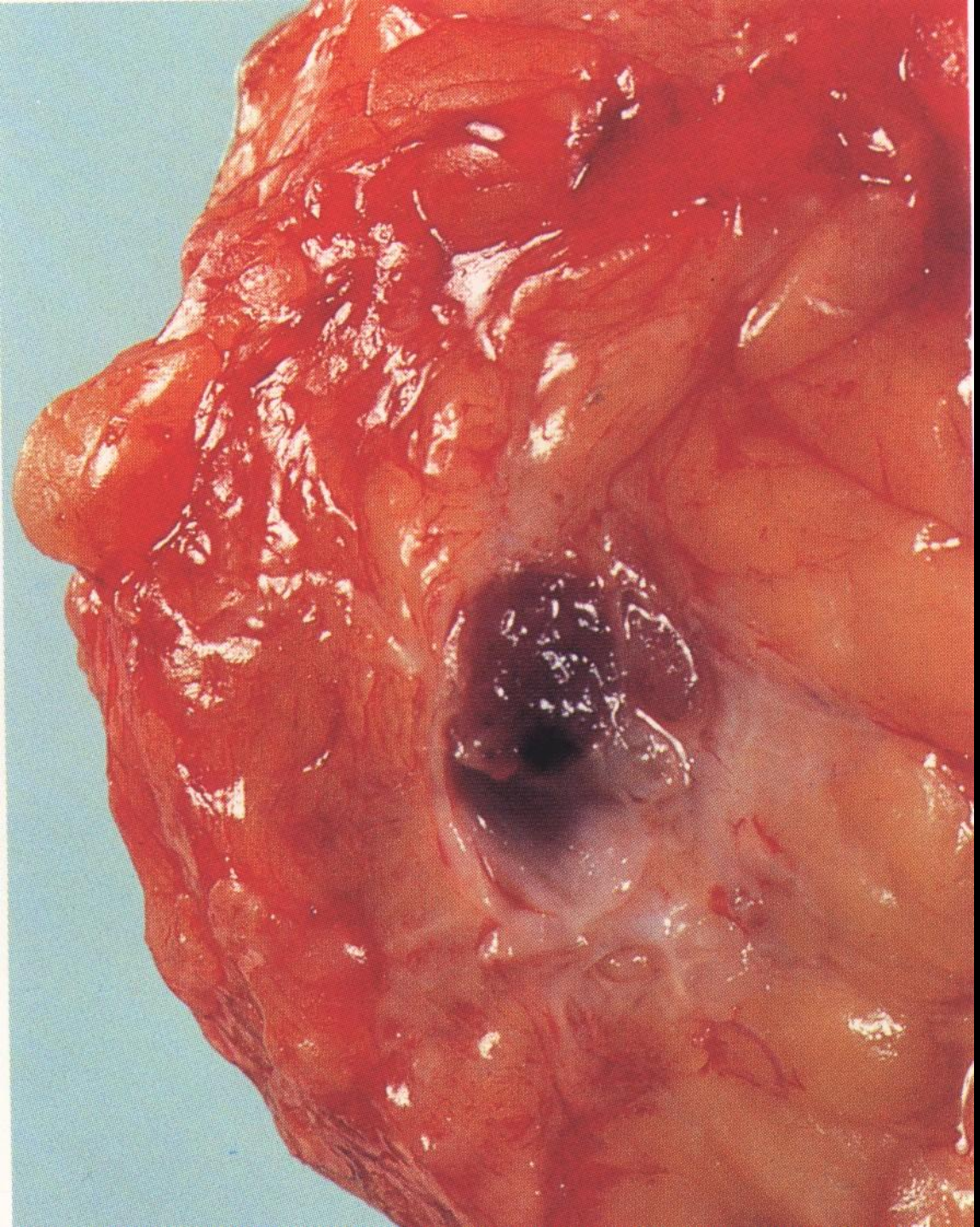

- **Intraduct papilloma.** F/83. Presented with bleeding from the nipple associated with a breast lump. A large breast duct has been opened and it contains a fleshy tumour arising from its wall.

Carcinoma of the left breast. F/60. A small lump was palpable and when the hands were raised above the head, tethering to the skin was accentuated.

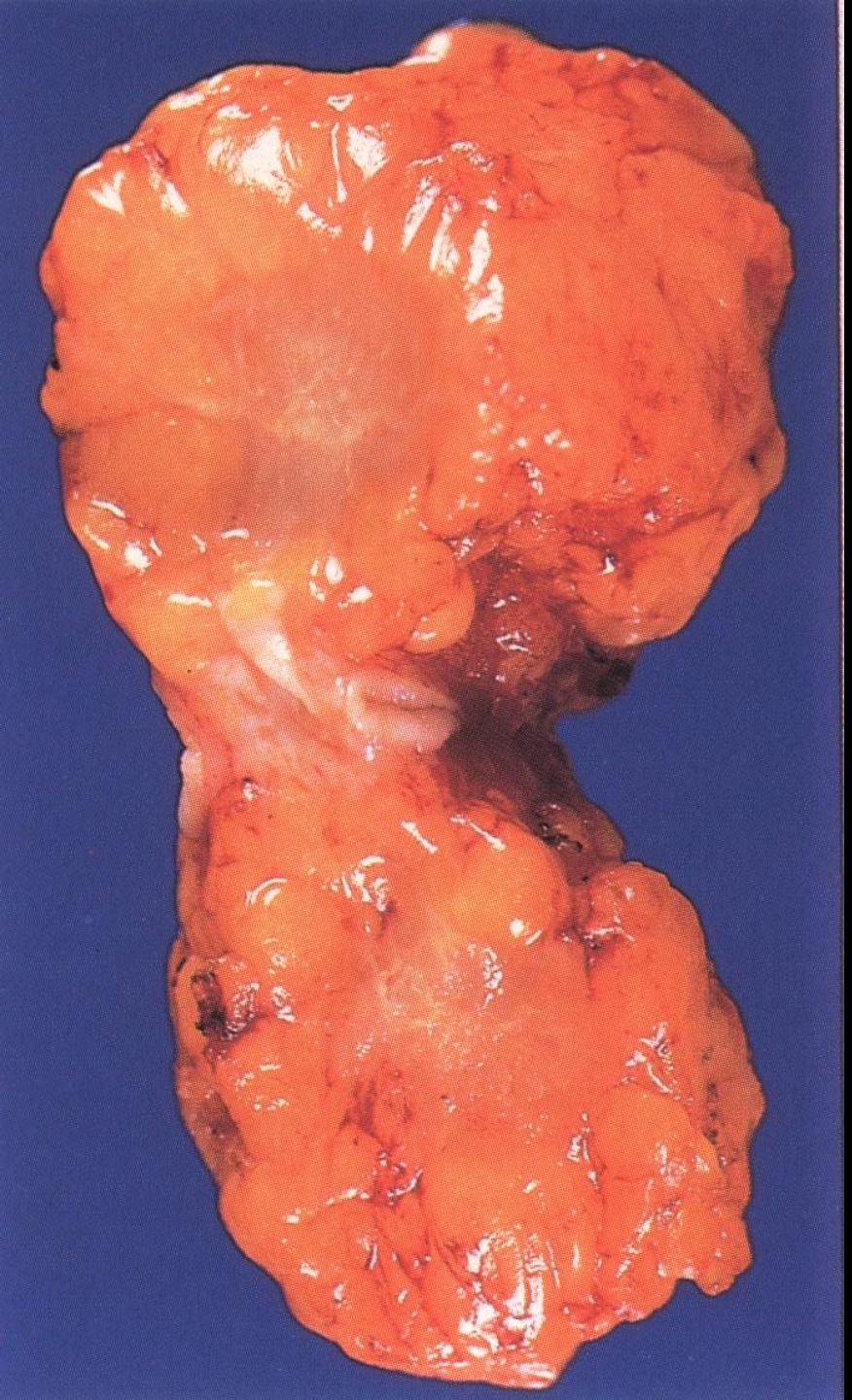

- **Carcinoma of the breast.** F/70. A breast lump removed for frozen section. When cut across, it was hard and gritty and the cut surface bulged inwards.

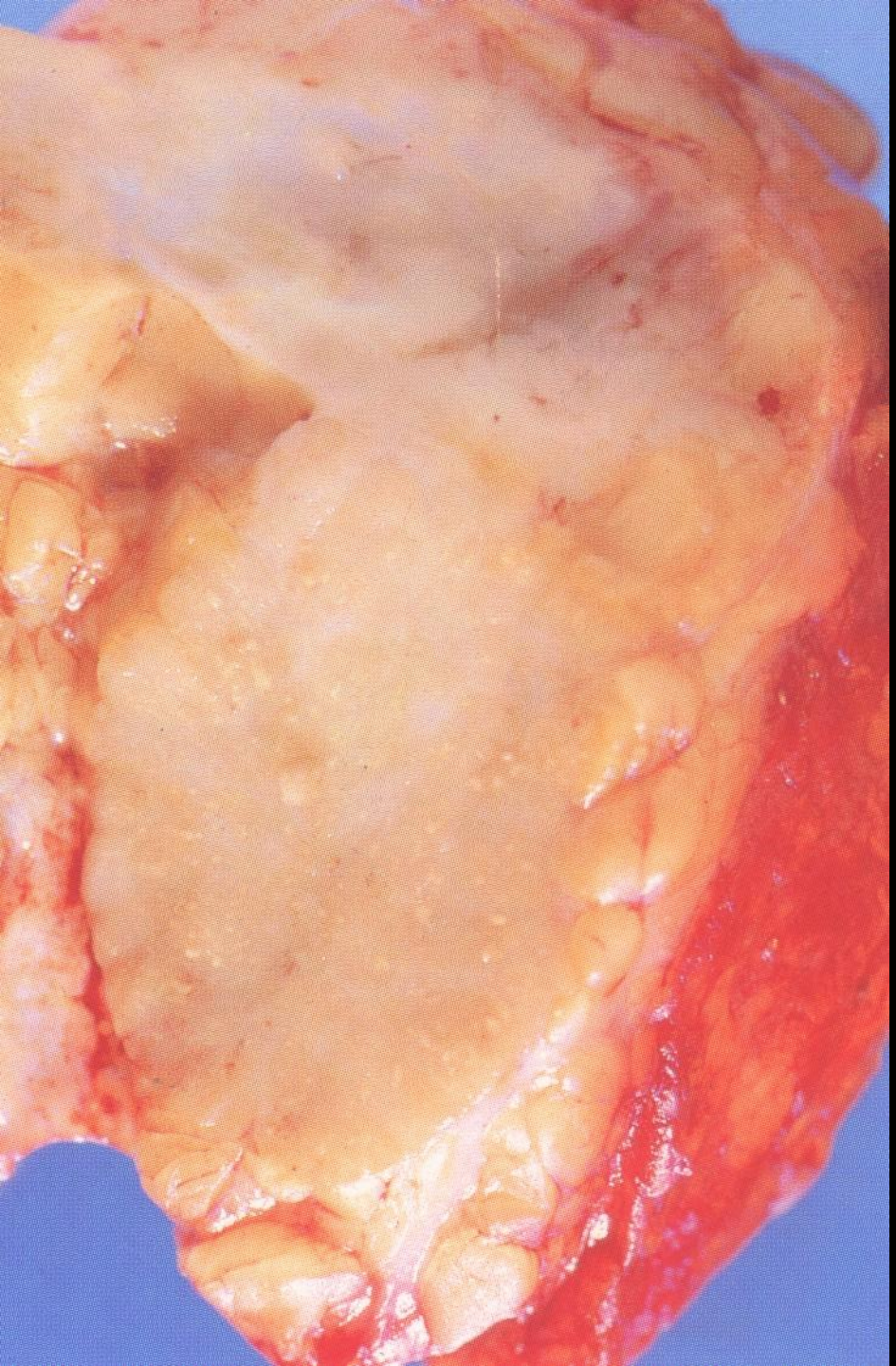

- **Carcinoma of the breast.** F/35. A larger lump than in Fig. 8.9 but again showing inward bulging.

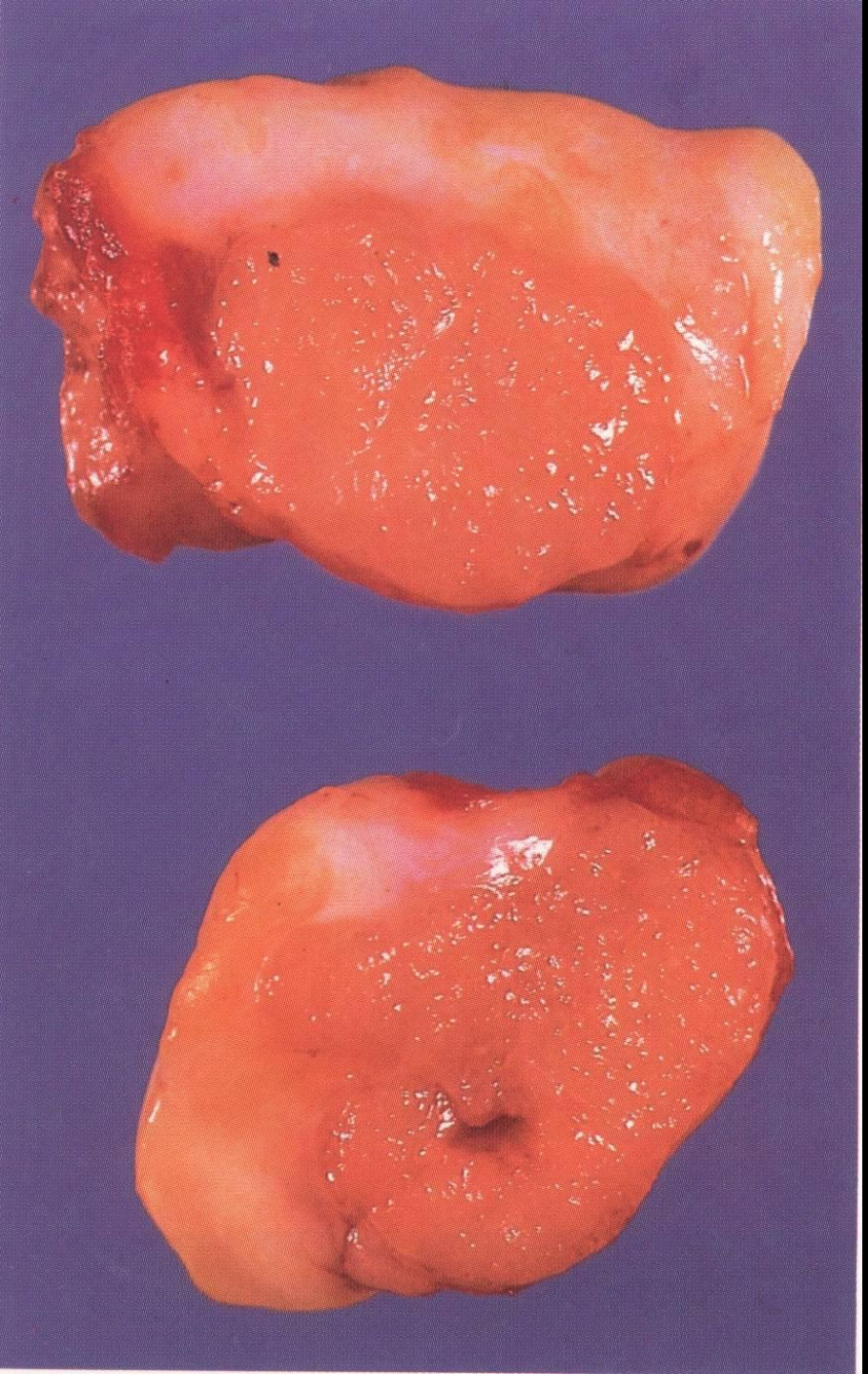

- **Medullary carcinoma of the breast.** F/50. Well circumscribed, soft breast lump. The diagnosis of carcinoma was confirmed on microscopic examination.

- **Colloid carcinoma of the breast.** F/70. This sagittal slice of the breast shows that it is completely replaced by mucoid tumour.

Paget's disease of the nipple. F/39. The crusted, eroded surface is characteristic of this condition. There is always an associated carcinoma present in the breast. This condition is more frequently found in women older than this patient.

Carcinoma of the right breast. M/55. There is already ulceration of the skin in spite of the fact that the tumour is quite small. Cancer of the male breast is rare and is often advanced at the time of first presentation.

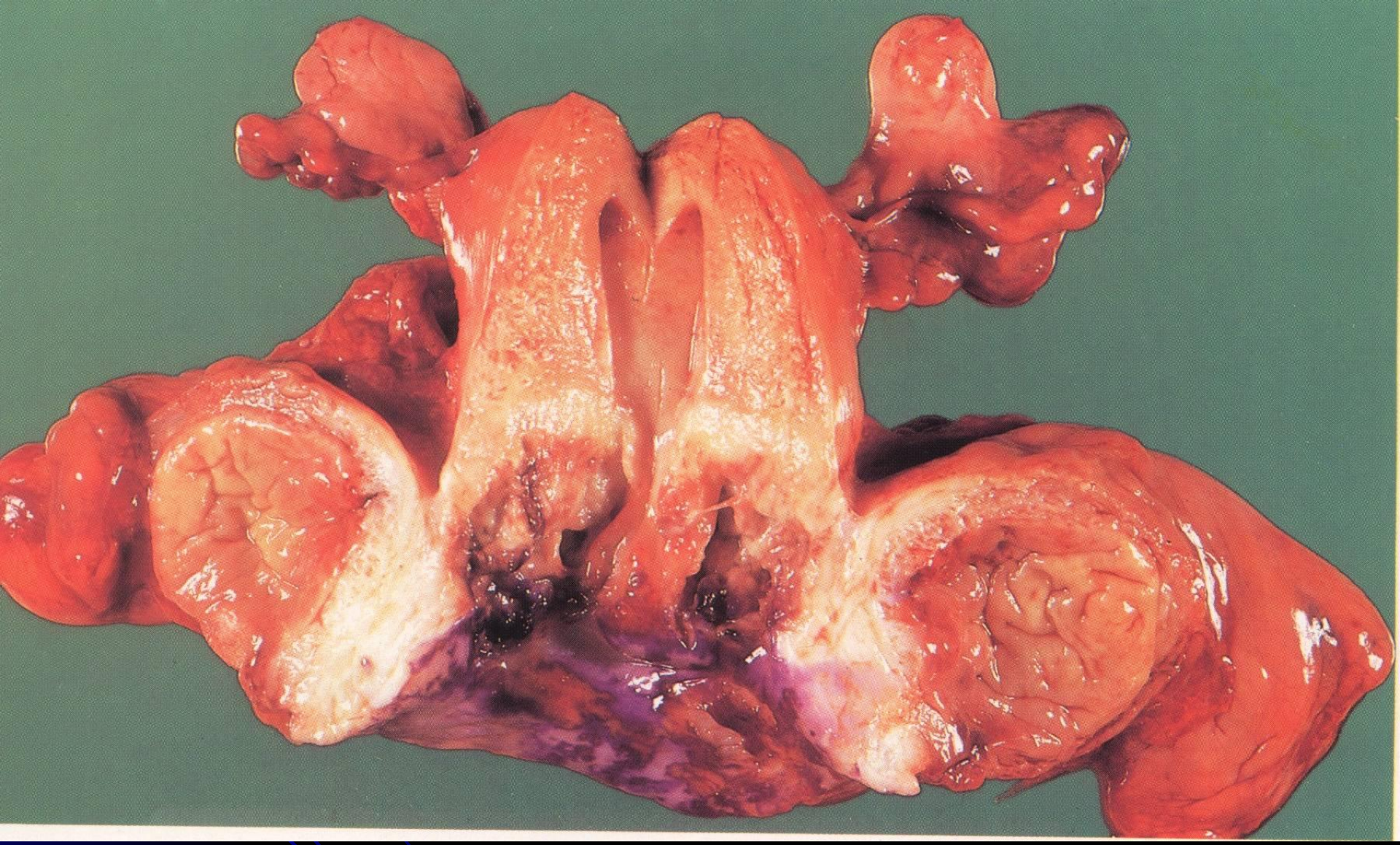

Advanced squamous cell carcinoma of the cervix. F/41. The panhysterectomy specimen shows that the cervix has been completely eroded by a malignant neoplasm.

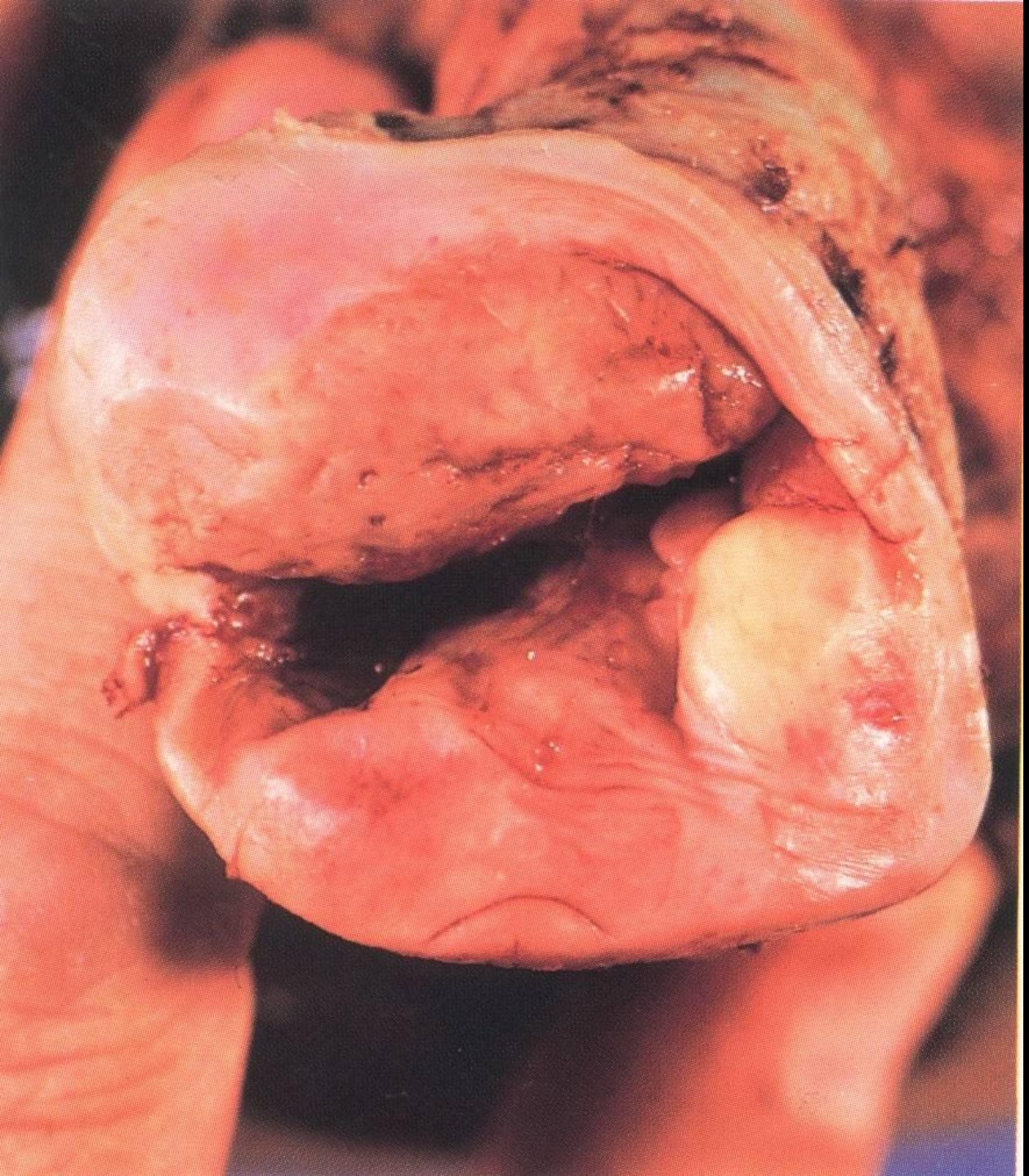

- **Carcinoma in situ plus early invasive squamous cell carcinoma of the cervix.** F/41. The cervix is eroded. The diagnosis was made on Papanicolau smear and biopsy.

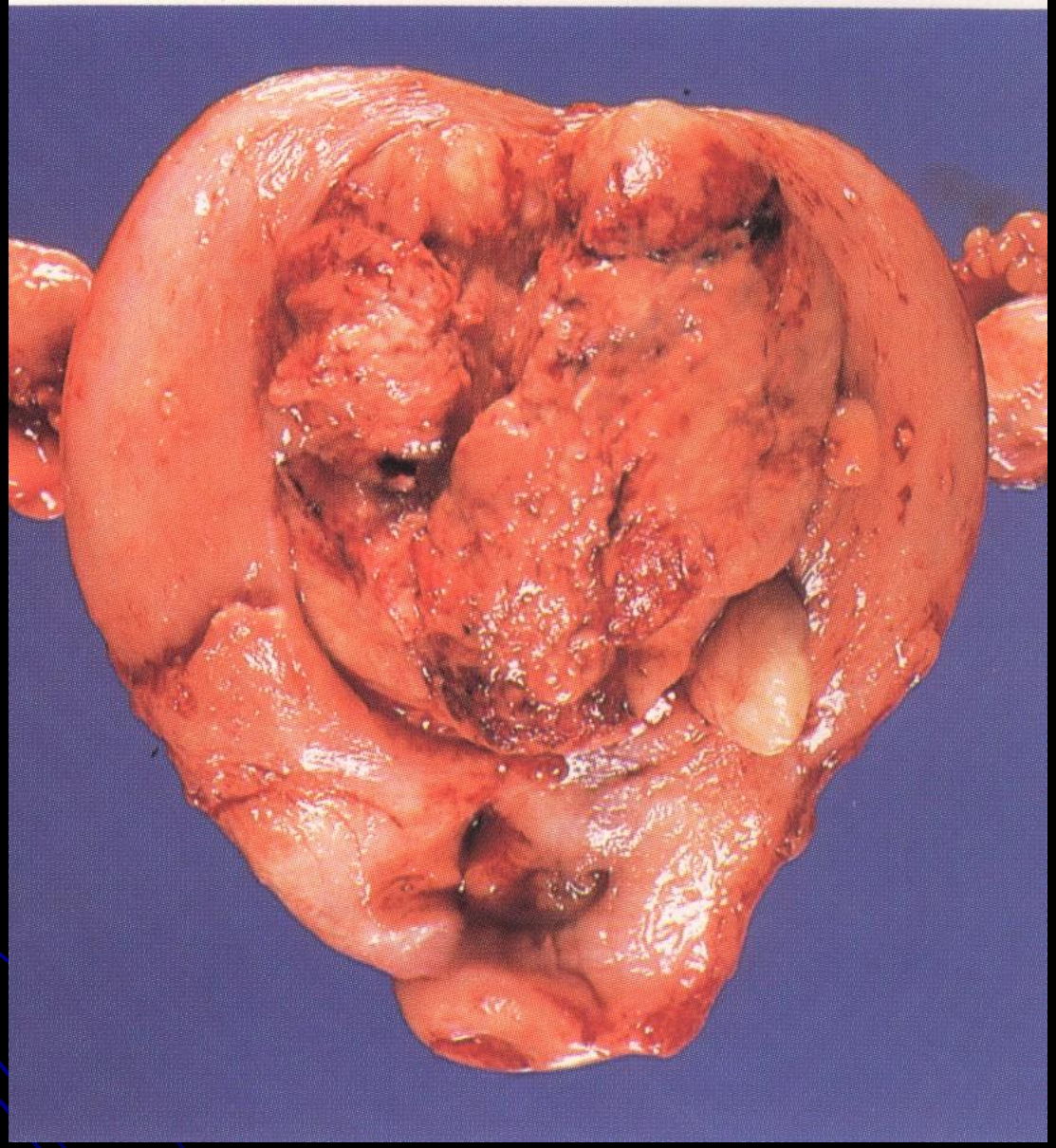

Adenocarcinoma of the endometrium. F/76. There is a large, rather ragged mass of tissue filling the endometrial cavity.

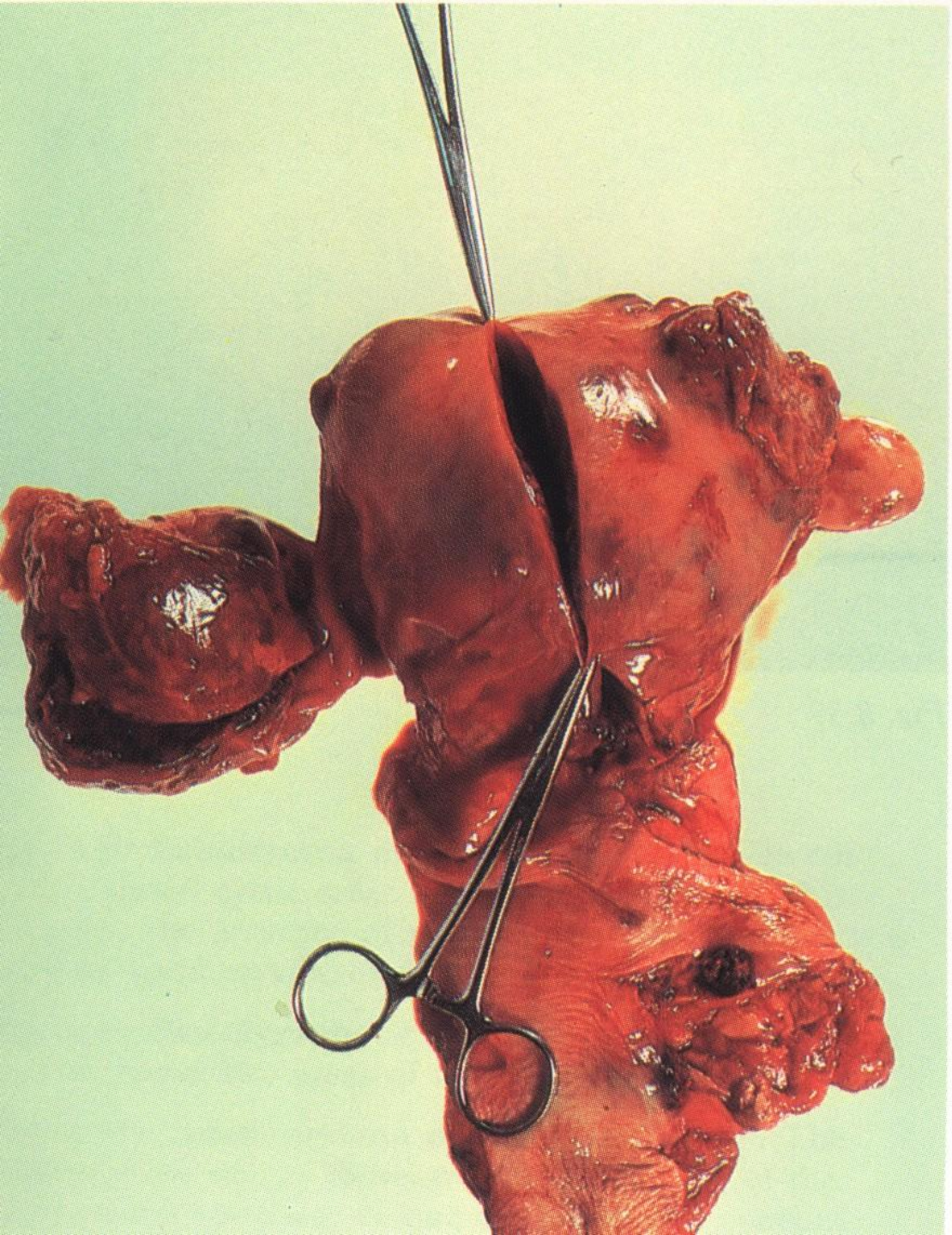

- **Choriocarcinoma.** F/25. Hysterectomy specimen. There is secondary tumour in the right ovary, and the black nodules in the vagina are also secondary tumour.

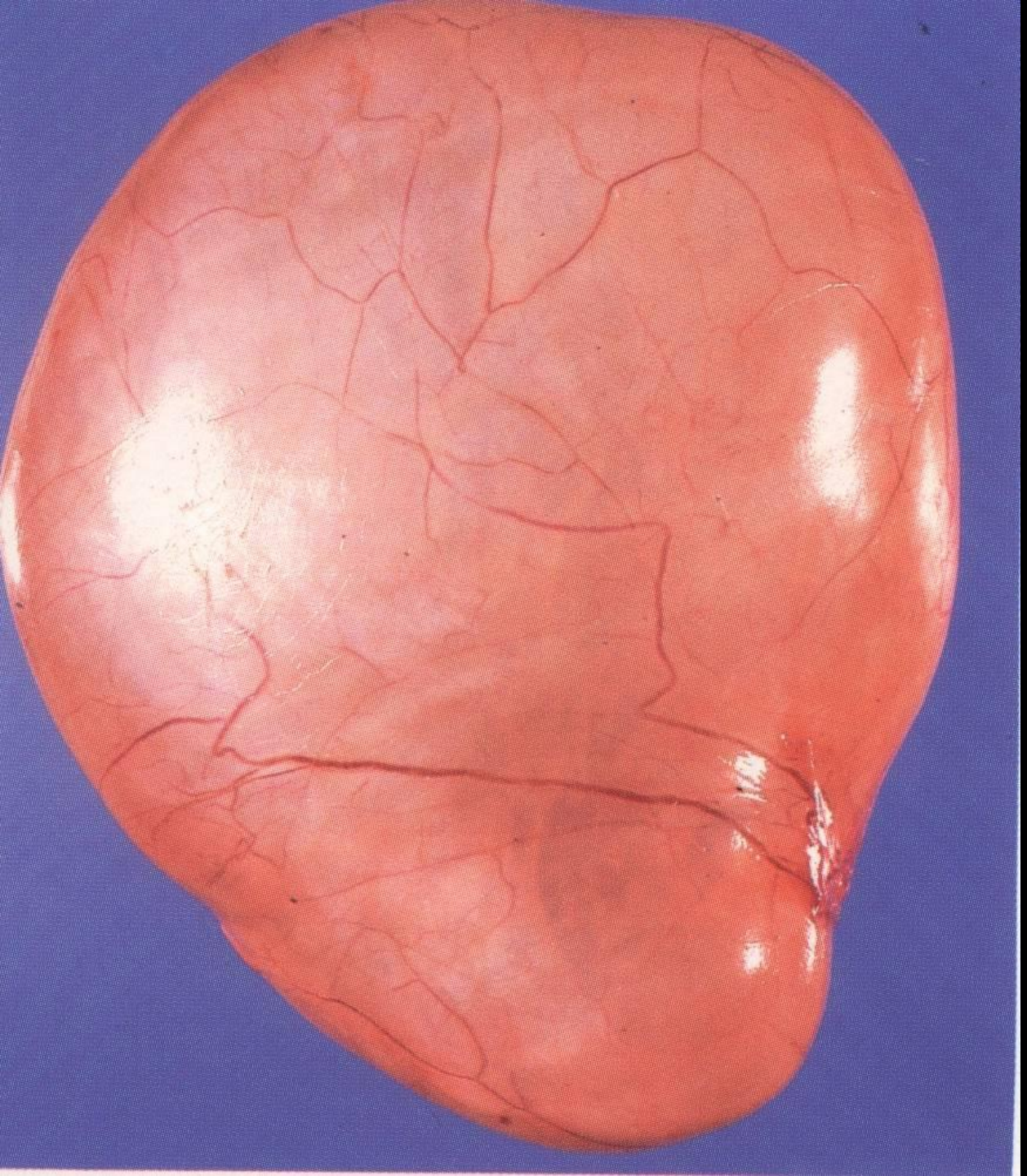

- **Benign serous cystadenoma of the ovary.** F/19. This is a unilocular, thin-walled cyst containing clear fluid.

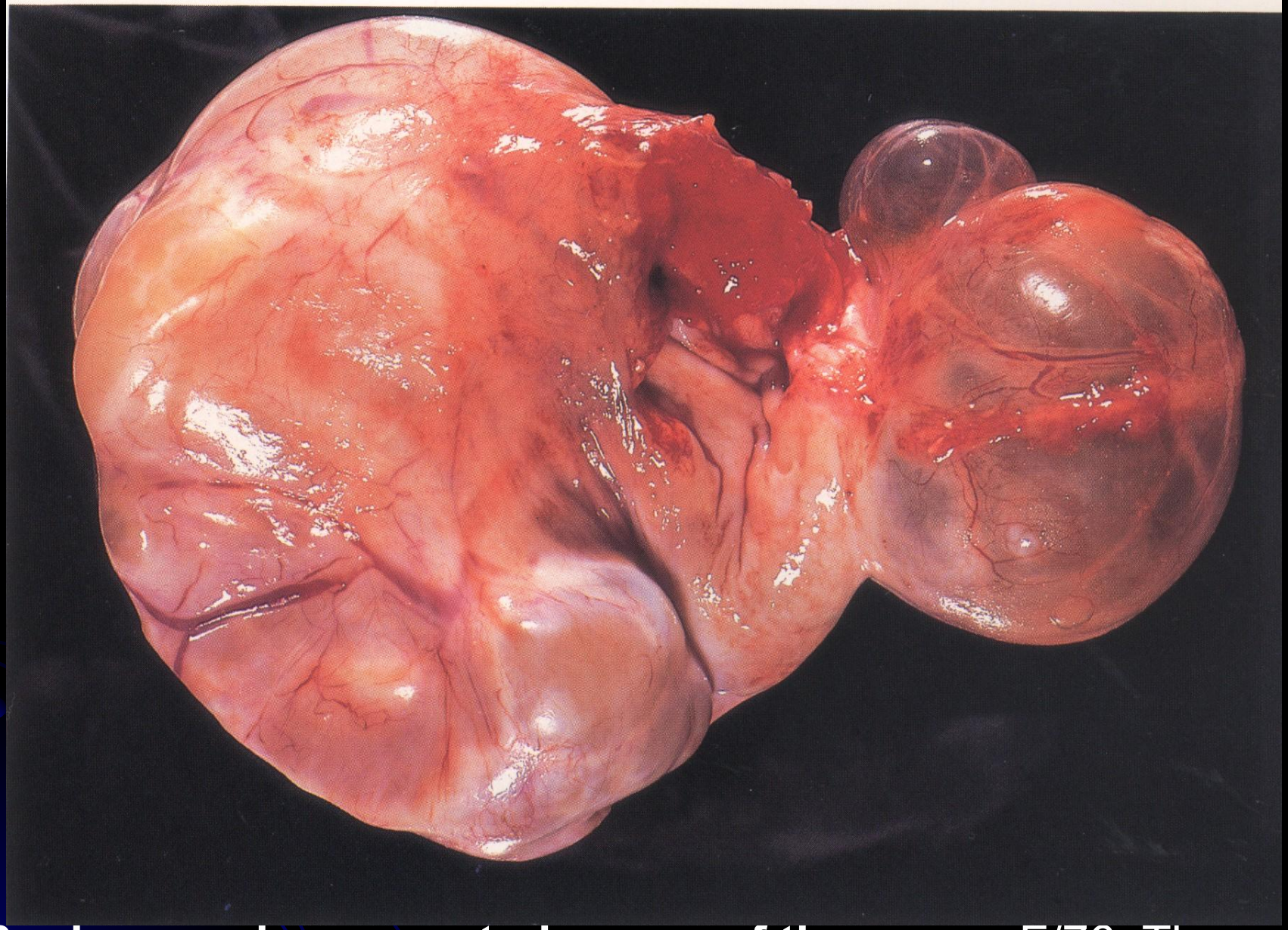

Benign mucinous cystadenoma of the ovary. F/76. The solid tumour on the left is a benign Brenner tumour. This combination is quite frequent.

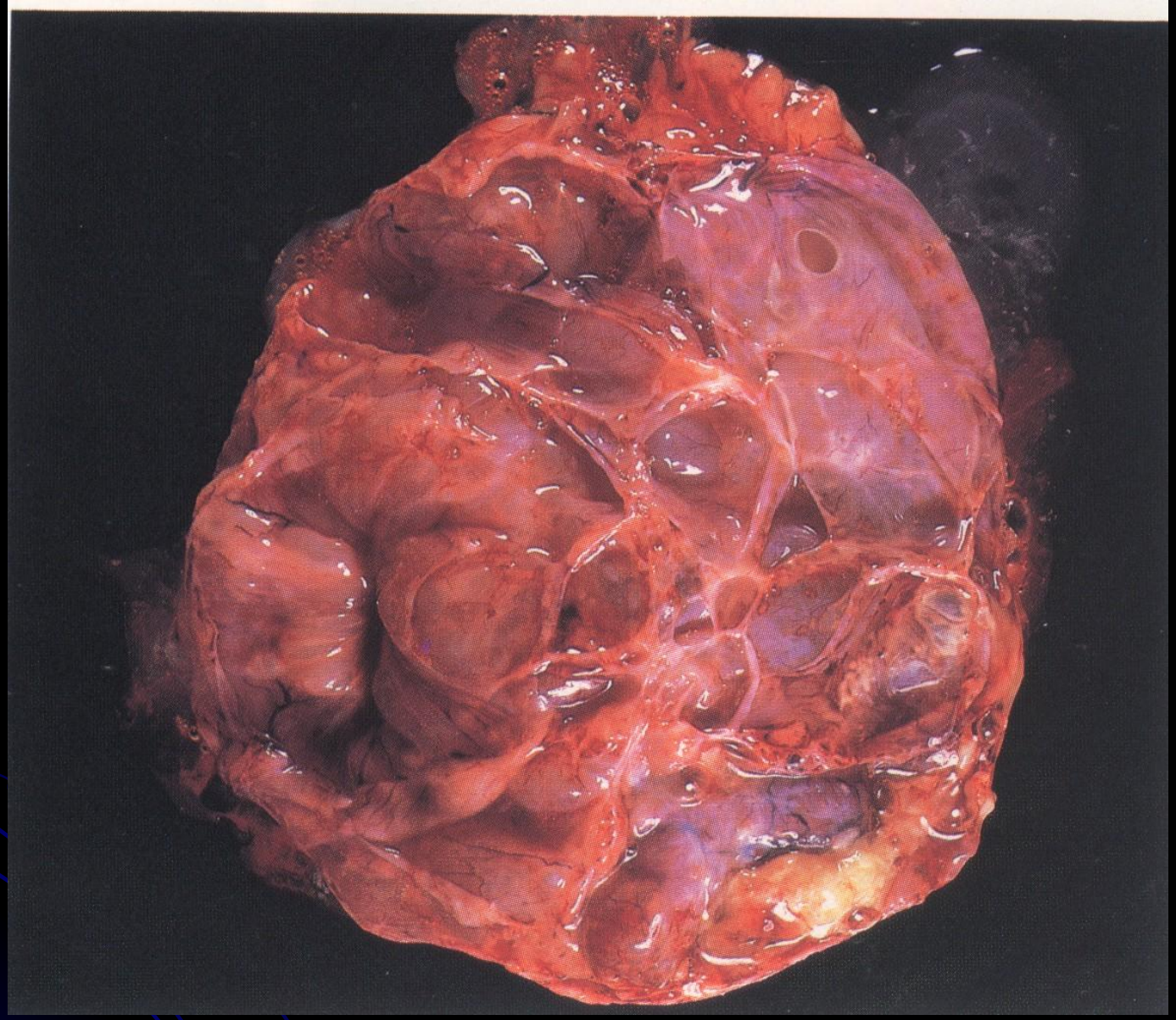

The cut surface shows a multiloculated cyst containing mucin, most of which has been removed.

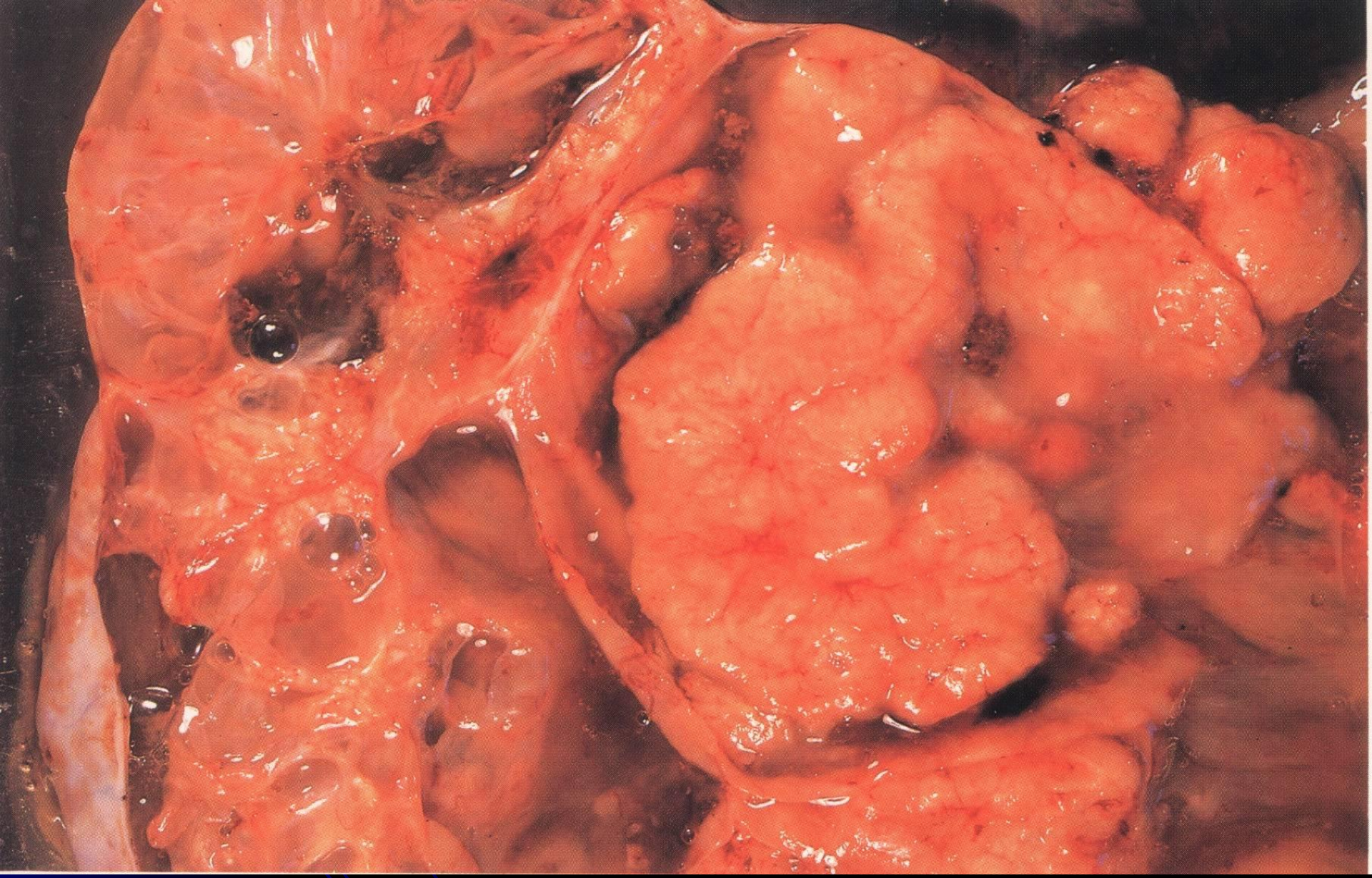

Mucinous cystadenocarcinoma of the ovary. F/47. Solid areas of tumour are present as well as multiple loculi of benign mucinous cystadenoma.

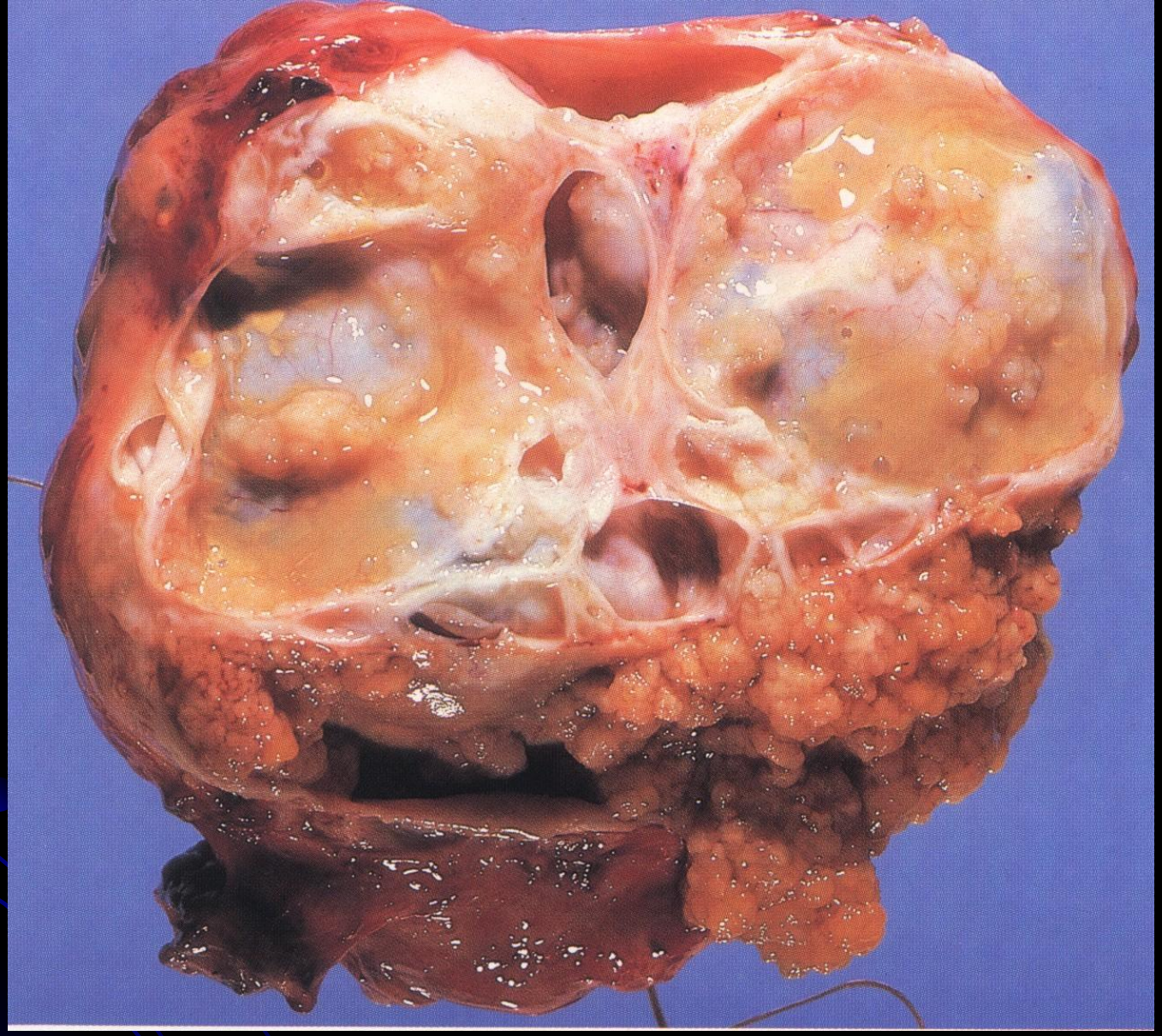

Papillary cystadenocarcinoma of the ovary. F/32. Note the papillary projections in the lumen of the cyst and also on its surface. In a benign papillary cystadenoma the papillae are present only on the inner surface of the cyst.

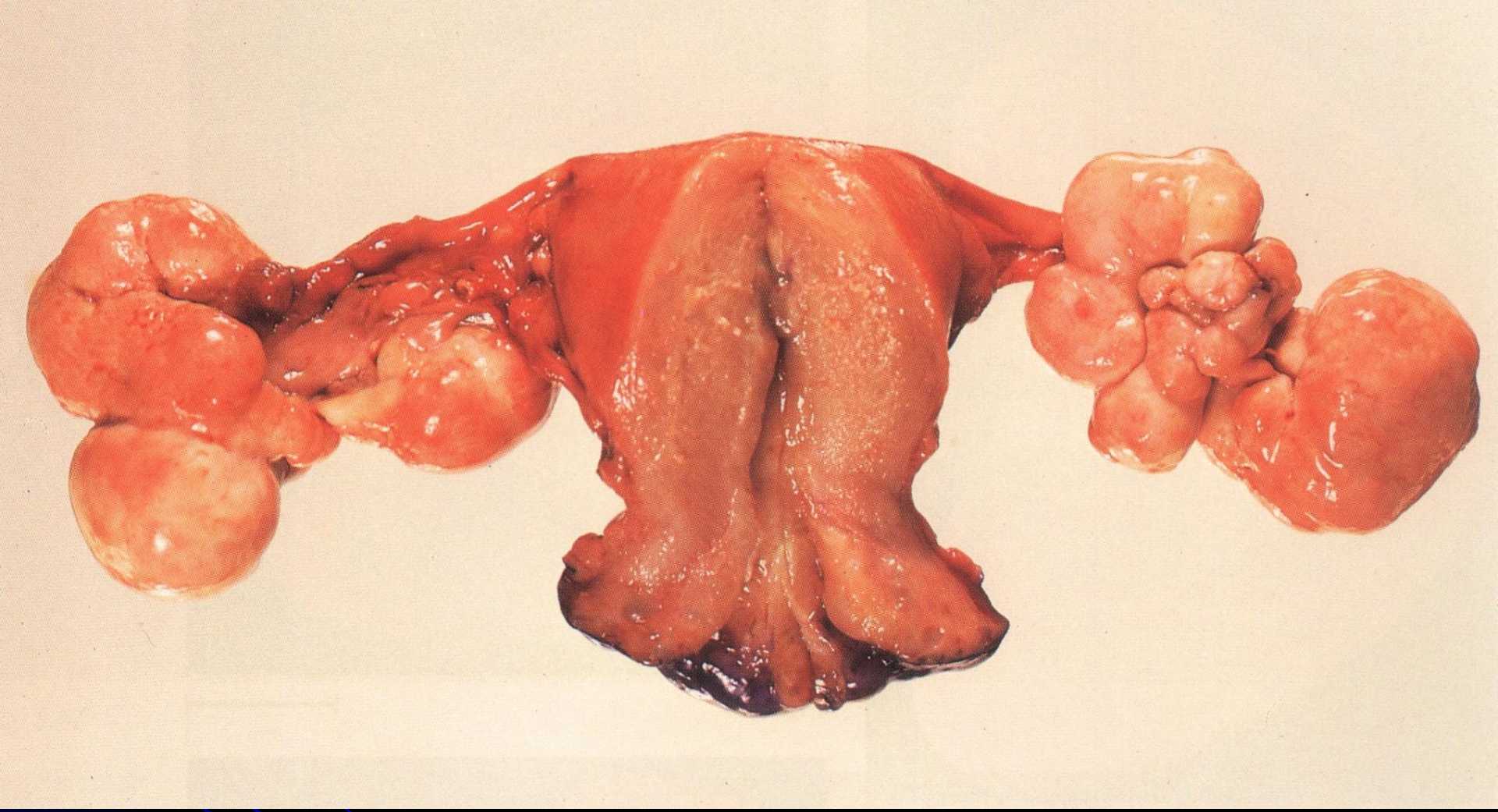

Krukenberg tumour. F/44. Both ovaries are fairly symmetrically enlarged and replaced by secondary adenocarcinoma.

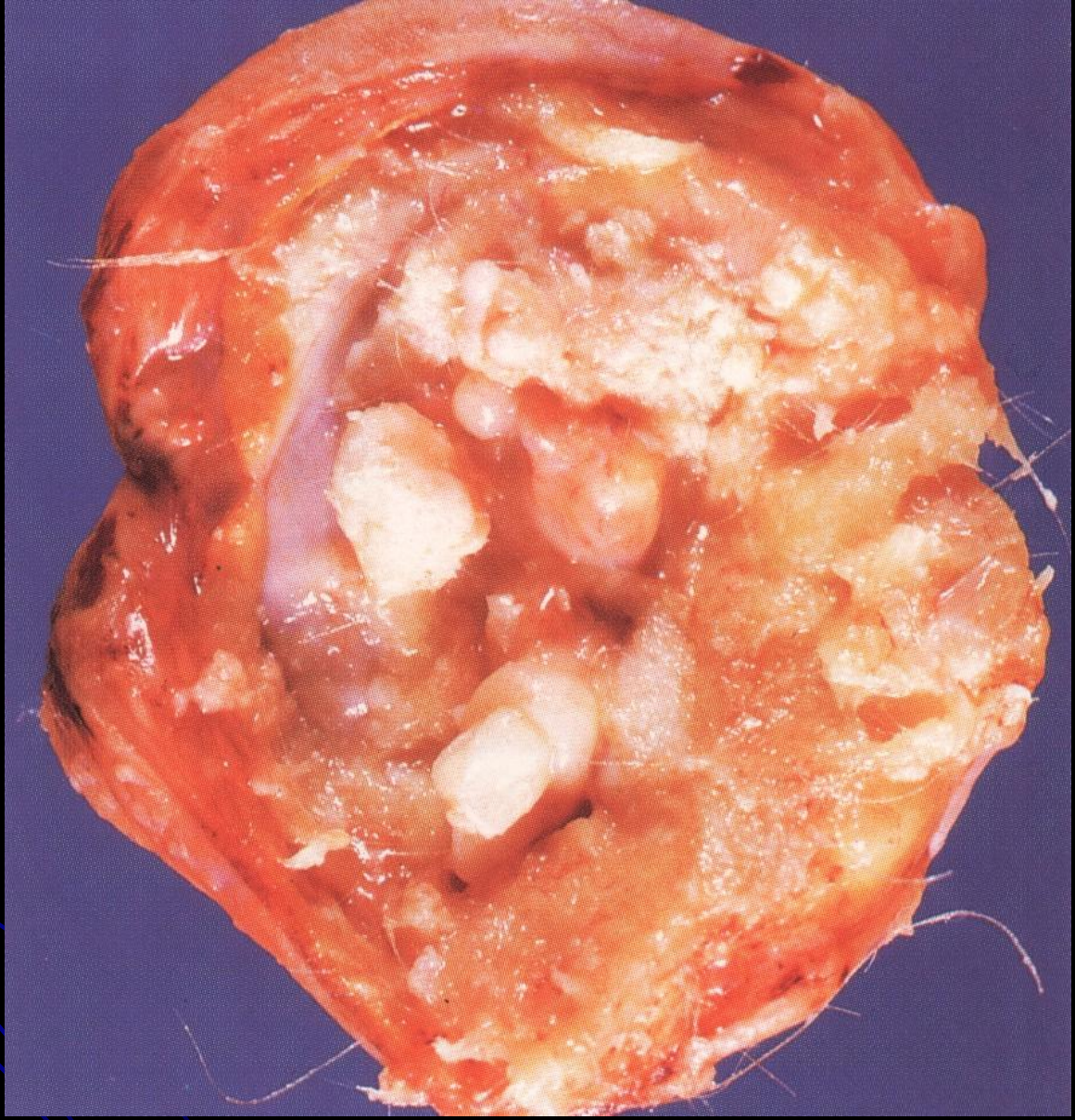

Dermoid cyst (benign teratoma) of the ovary. F/26. It contains sebaceous material, hair and a tooth.

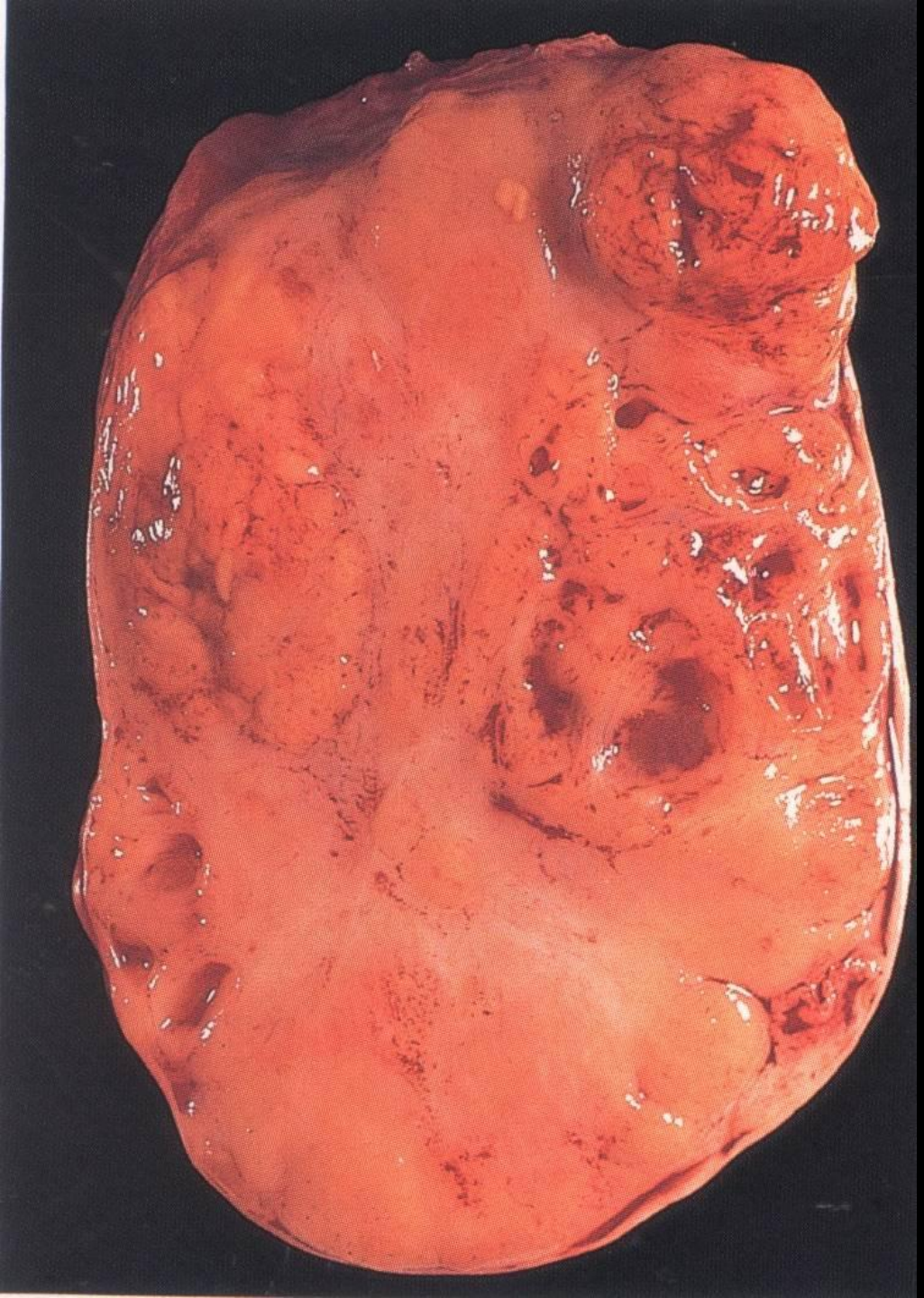

- **Granulosa cell** tumour **of the ovary.** F/84. These tumours, too, are usually yellow. Positive diagnosis depends on the microscopic appearances. They sometimes secrete oestrogen.

- **Dysgerminoma of the ovary.** F/30. The tumour has a cream-coloured, fleshy appearance on its cut surface.

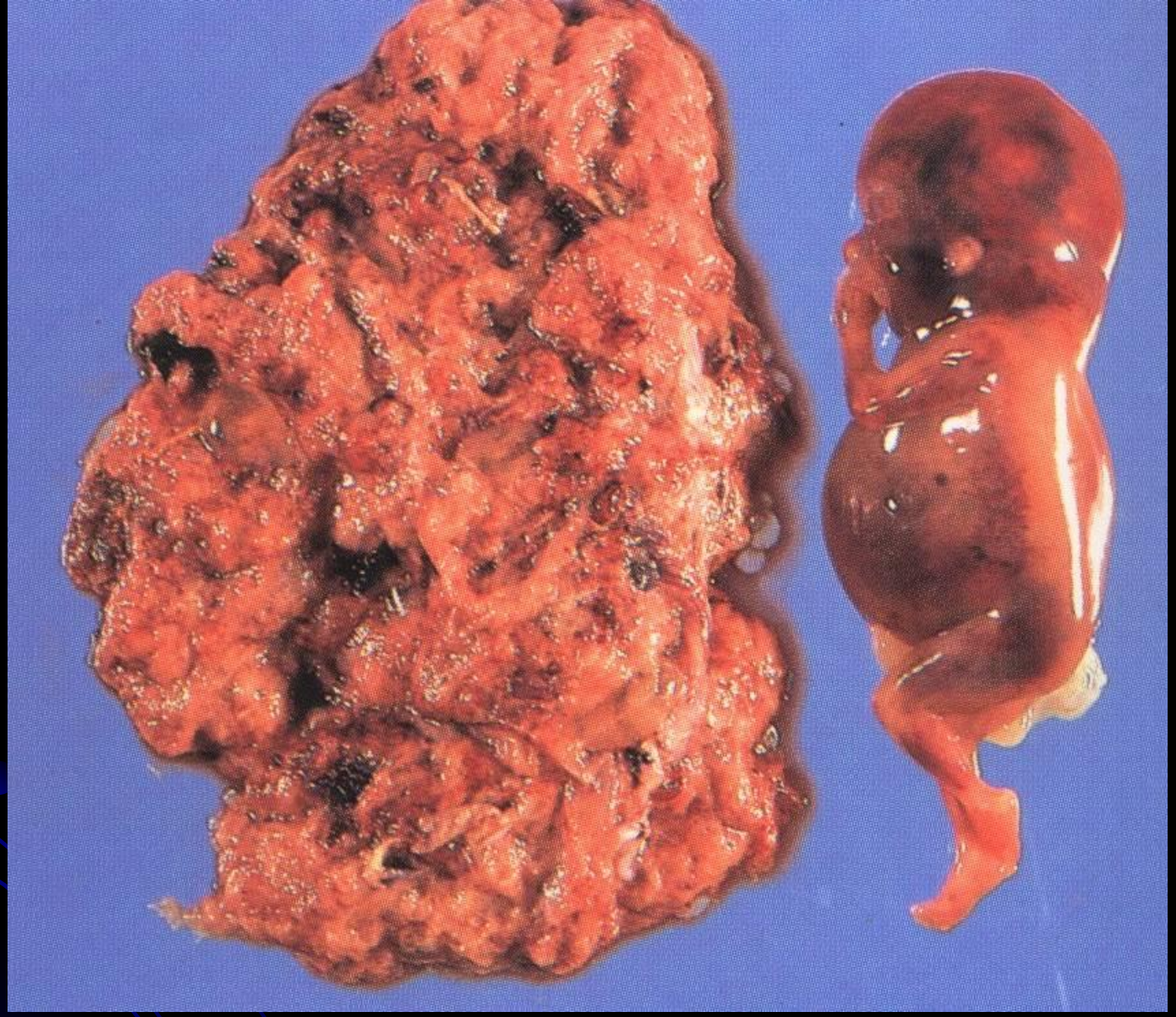

Partial mole. F/30. Note the presence of normal placenta plus some variably sized vesicles. The foetus is abnormal, and chromosomal studies showed it to be triploid—69, XXX.

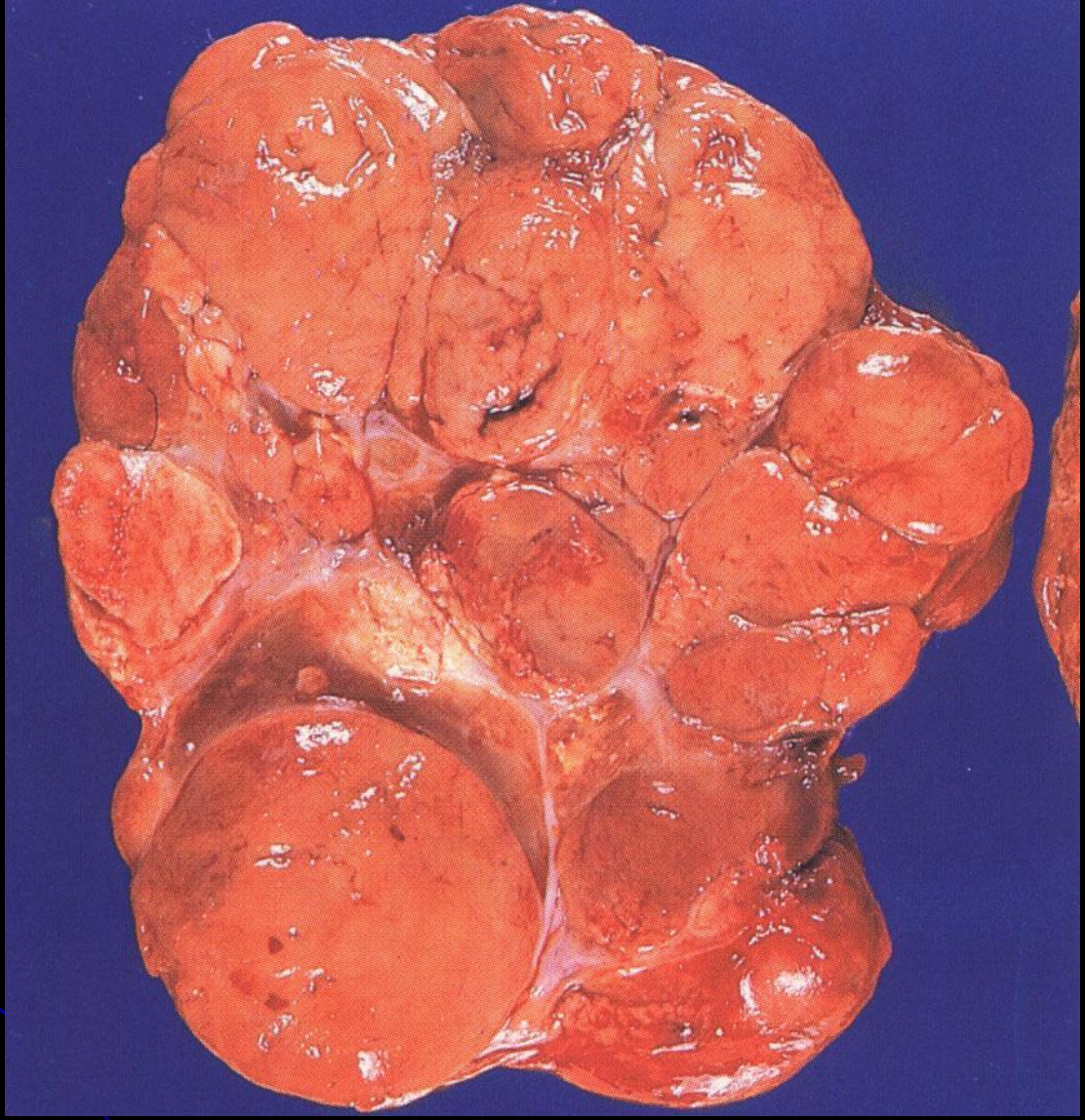

Adrenal cortical adenoma. This was removed surgically from the patient in Fig. 9.14. The cut surface is multilobulated and a homogeneous brown colour. This adenoma was secreting androgens.

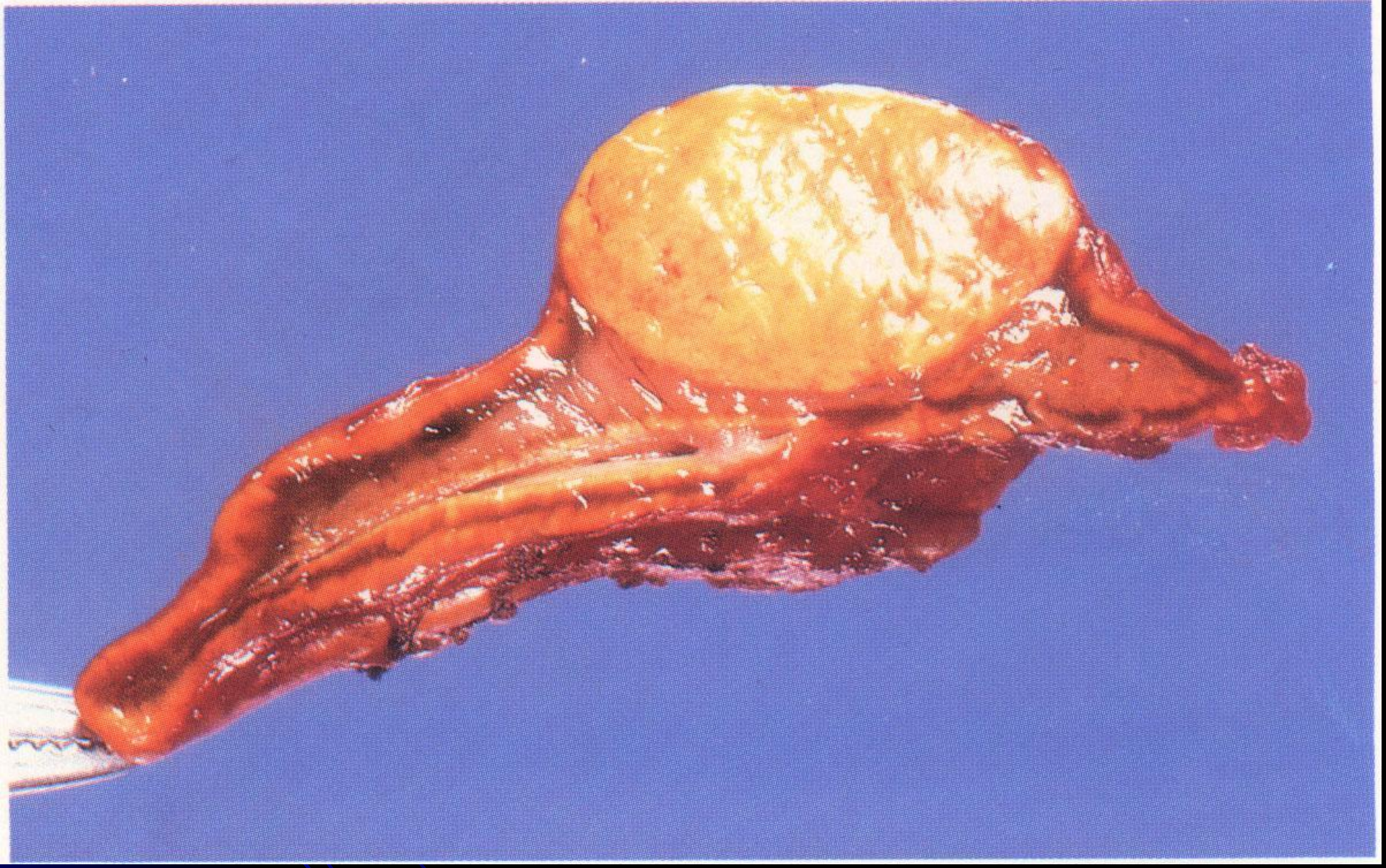

Conn's syndrome. M/58. Surgical specimen of the left adrenal gland showing a bright yellow cortical adenoma. The patient presented with hypertension and hypokalaemia. Both of these were reversed by the adrenalectomy.

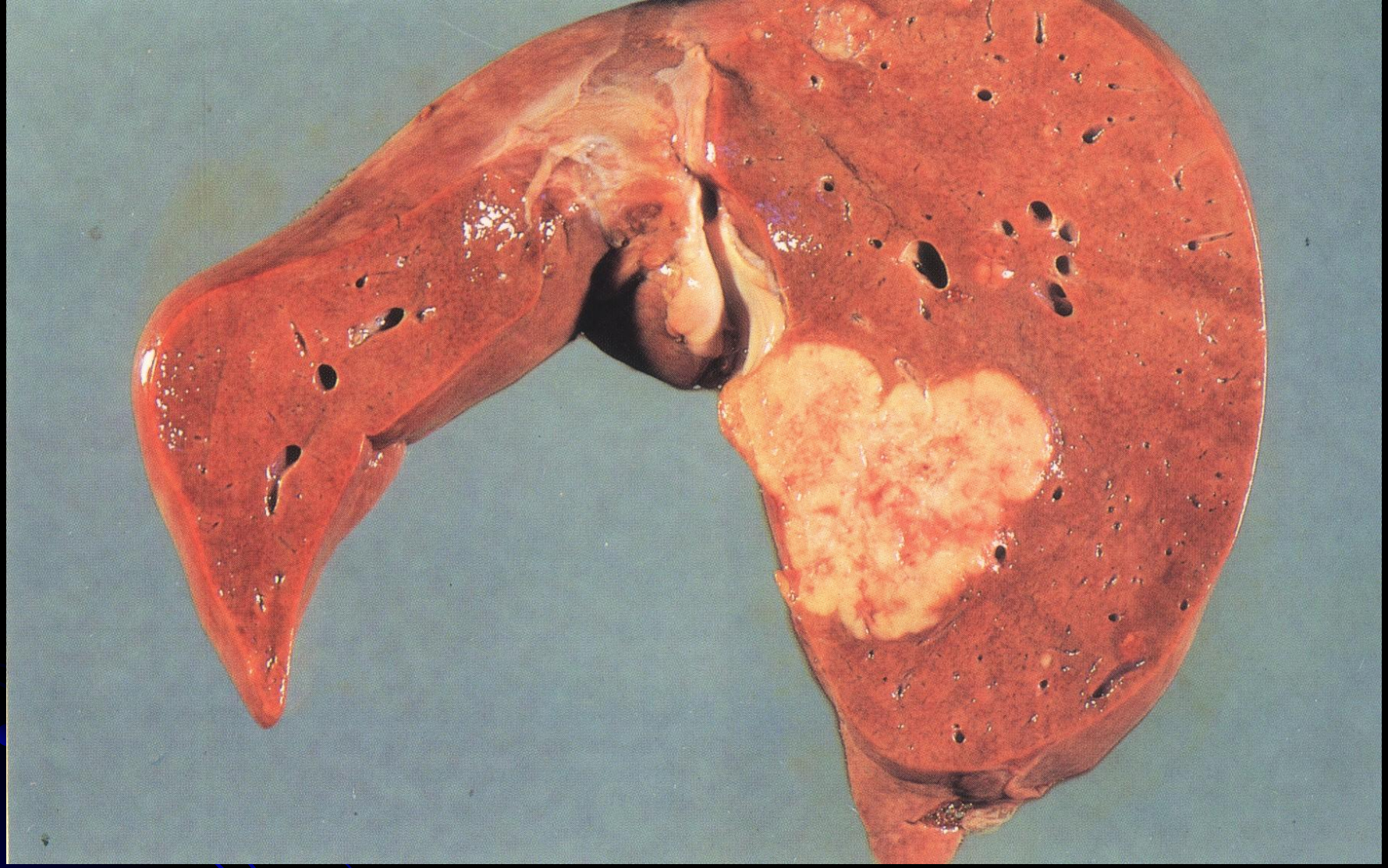

Secondary medullary carcinoma of the thyroid in the liver. F/55. This lady had a medullary carcinoma of the thyroid removed 21 years before she presented with Cushing's syndrome, three months before her death. This demonstrates two of the other features of medullary carcinoma. One, that it grows slowly and metastases may not appear until many years after removal of the primary. Two, it is one of the tumours that produces ACTH and the clinical presentation may occur because of the effects of this.

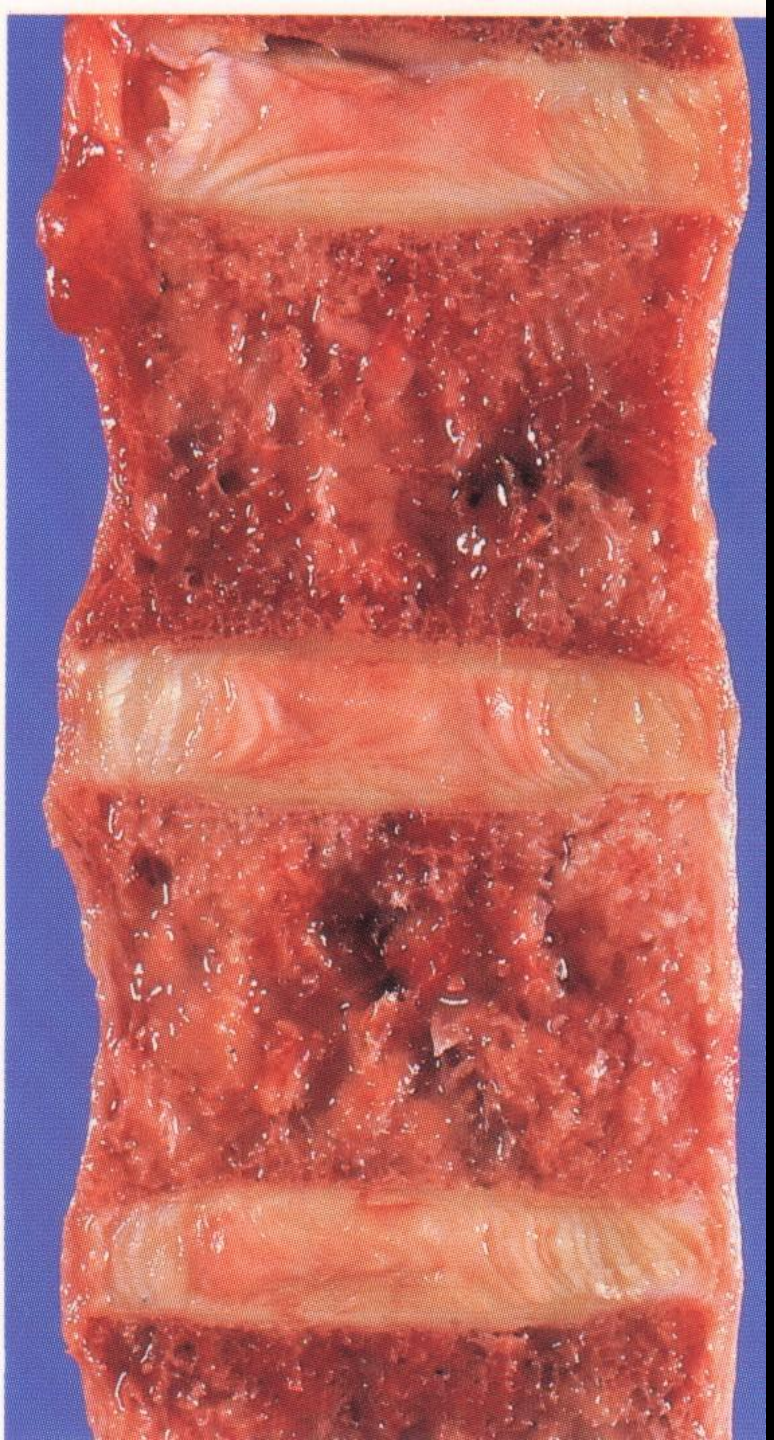

- **Secondary carcinoma in the lumbar vertebrae.** M/68. Cream-coloured homogeneous deposits can be seen in each vertebral body, the biggest being in the lower one. The primary tumour was a bronchogenic carcinoma of the lung.

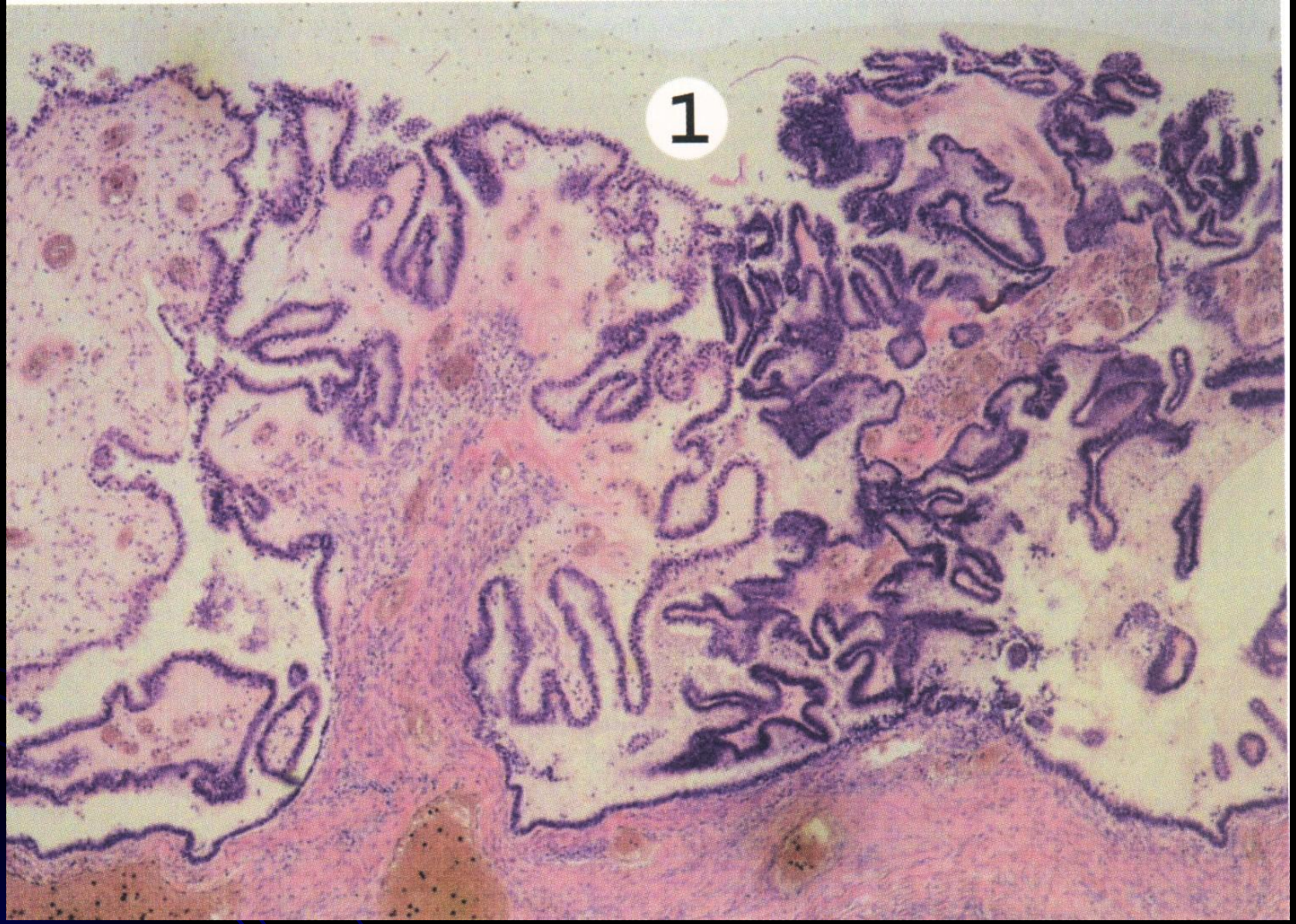

Сосочковая цистаденома яичника. Опухоль построена из желез, просветы которых кистозно расширены (/). Выстилающий кисты эпителий образует многочисленные выросты в виде сосочков. Свойства нормального эпителия сохранены.

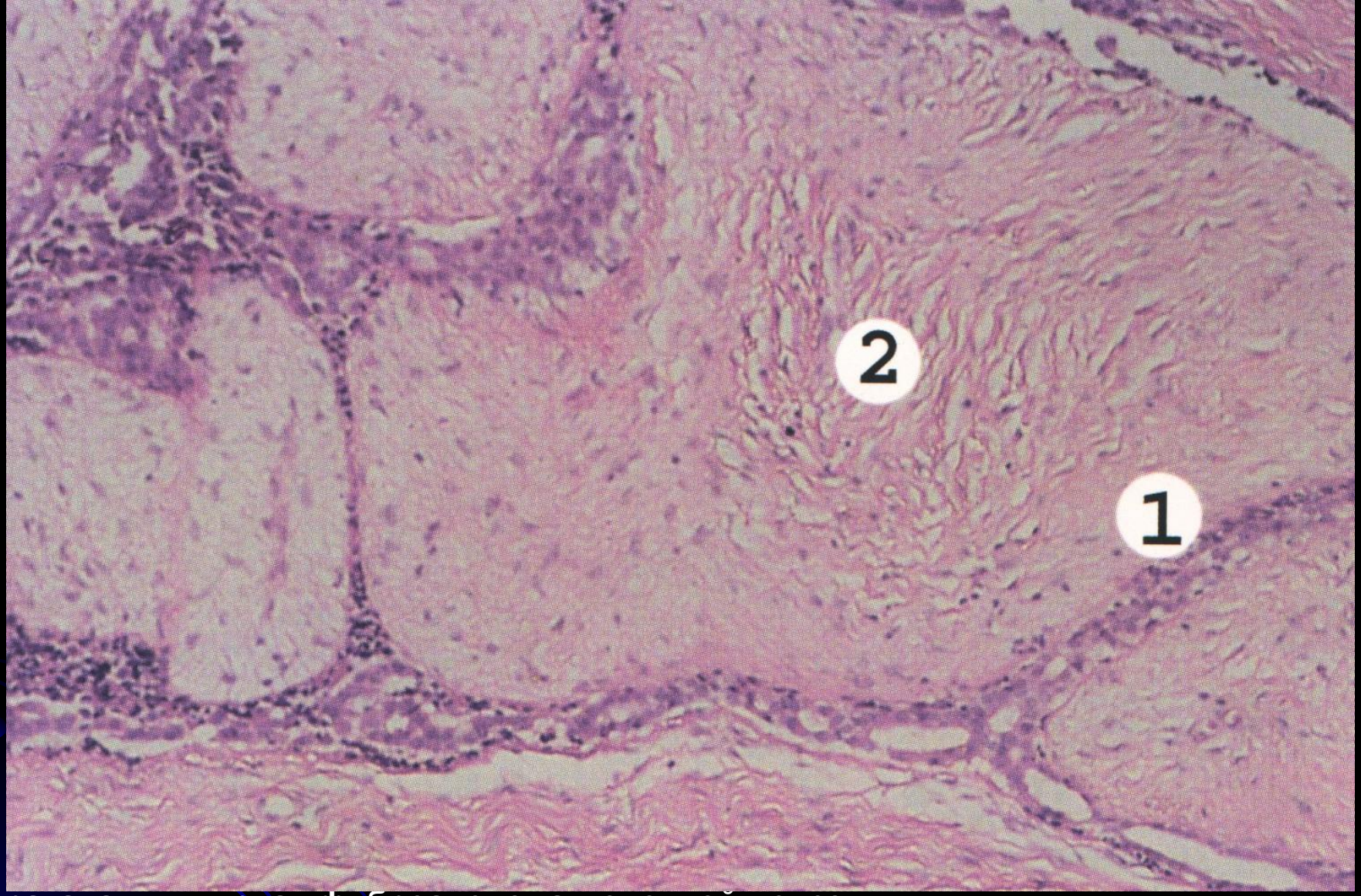

Интраканаликулярная фиброаденома молочной железы.

Паренхима опухоли представлена железистыми комплексами различной формы и величины (/), а строма — разрастаниями внутридольковой соединительной ткани (2), которая преобладает над железистым компонентом. Соединительная ткань сдавливает протоки, врастая в их стенку (интраканаликулярная фиброаденома); при этом протоки приобретают вид узких щелей.

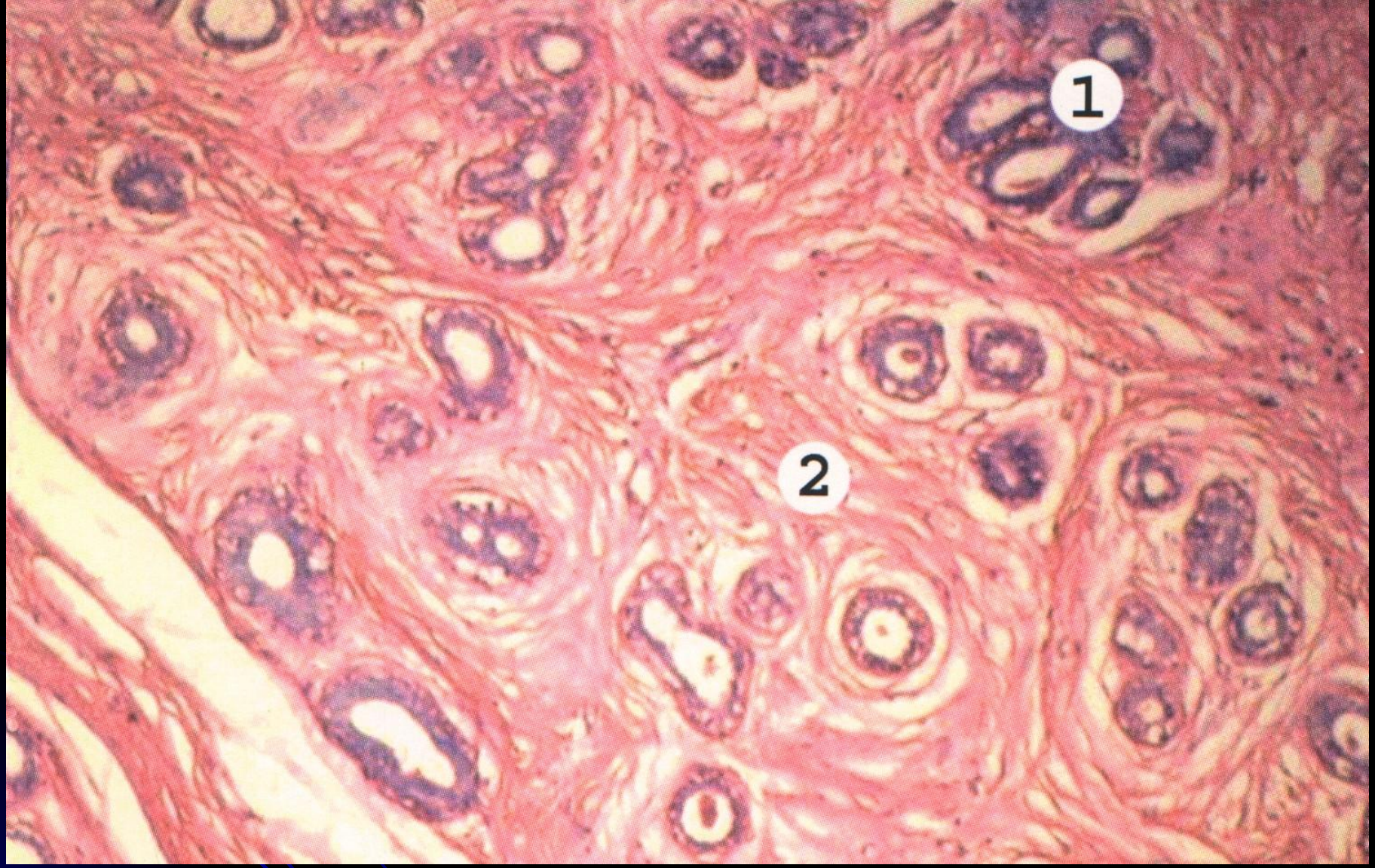

Периканаликулярная фиброаденома молочной железы. Паренхима опухоли представлена железистыми комплексами различной формы и величины (*1*), а строма — разрастаниями внутридольковои соединительной ткани, которая преобладает над железистым компонентом *(2)*. Соединительная ткань окружает протоки, не сдавливая их.

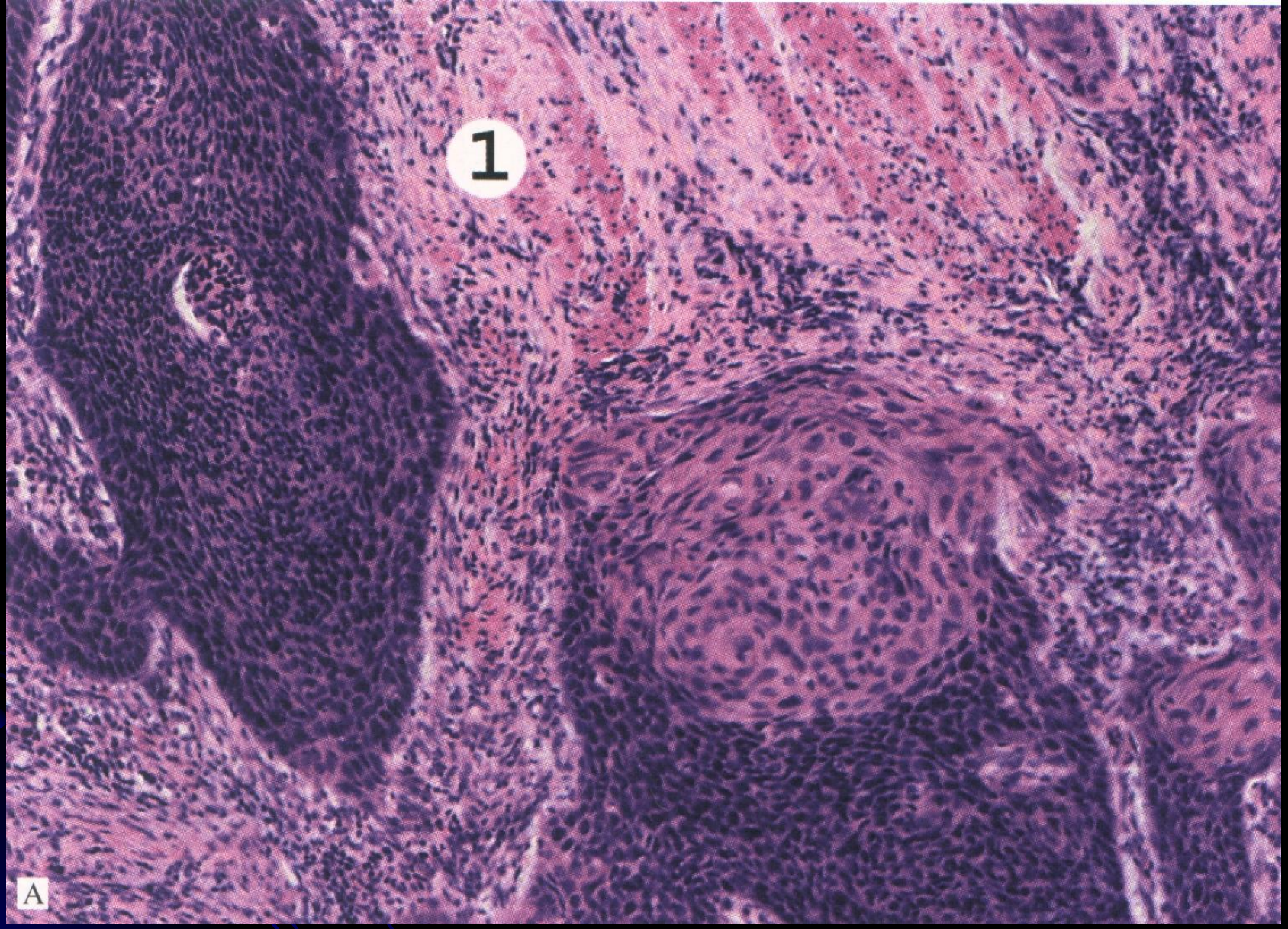

Плоскоклеточный рак пищевода (без ороговения). При малом увеличении (А) видно, что опухоль состоит из тяжей и пластов атипичного плоского эпителия, которые прорастают подслизистый слой и врастают в мышечную оболочку (7). При большом увеличении (Б) хорошо видны признаки клеточного атипизма: клетки полиморфны, ядра их гиперхромны, обнаруживаются фигуры патологических митозов, встречаются двуядерные клетки. В опухоли не происходит ороговения. *2* — сохранный эпителий.

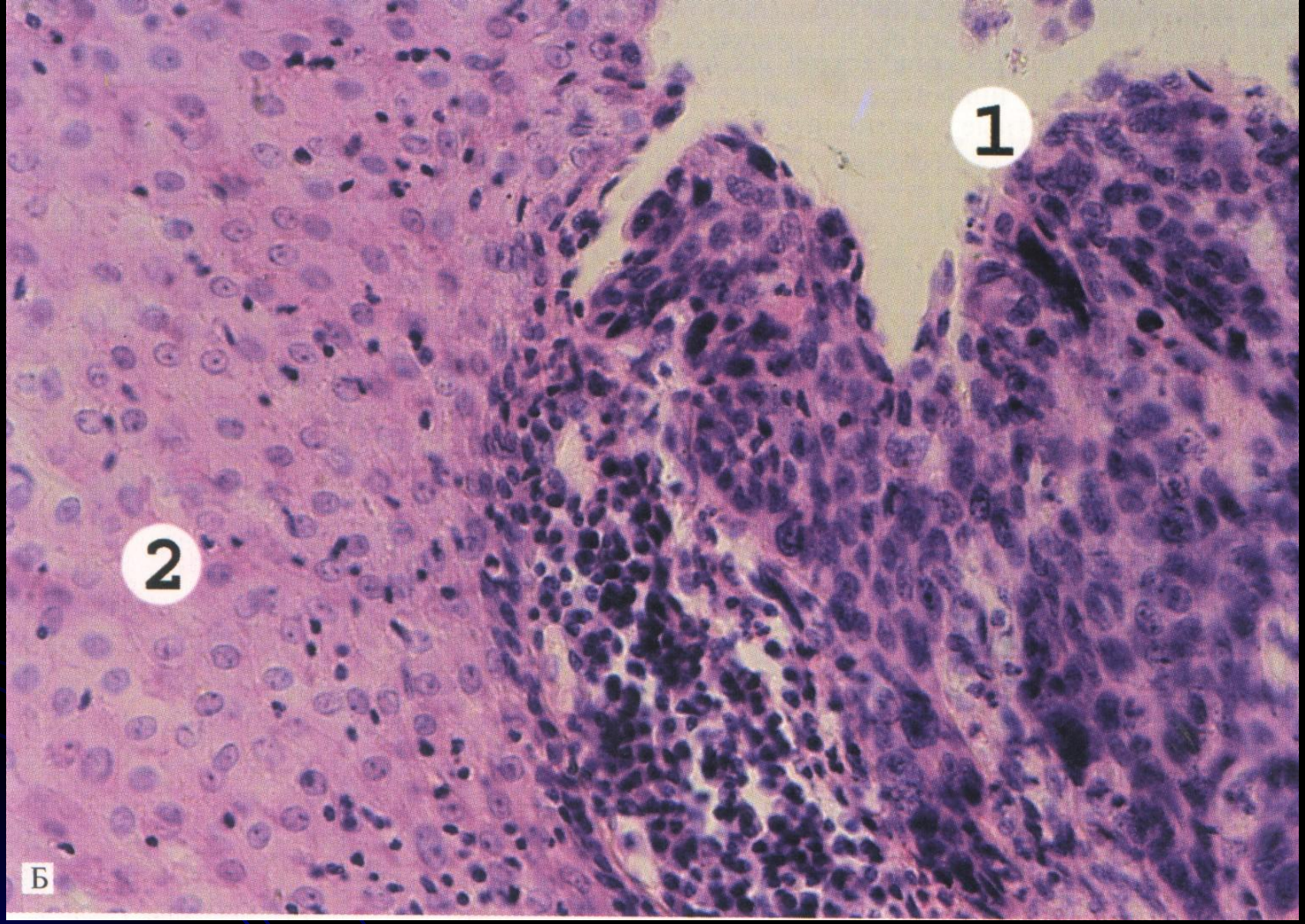

Плоскоклеточный рак пищевода (без ороговения). При малом увеличении (А) видно, что опухоль состоит из тяжей и пластов атипичного плоского эпителия, которые прорастают подслизистый слой и врастают в мышечную оболочку (7). При большом увеличении (Б) хорошо видны признаки клеточного атипизма: клетки полиморфны, ядра их гиперхромны, обнаруживаются фигуры патологических митозов, встречаются двуядерные клетки. В опухоли не происходит ороговения. *2* — сохранный эпителий.

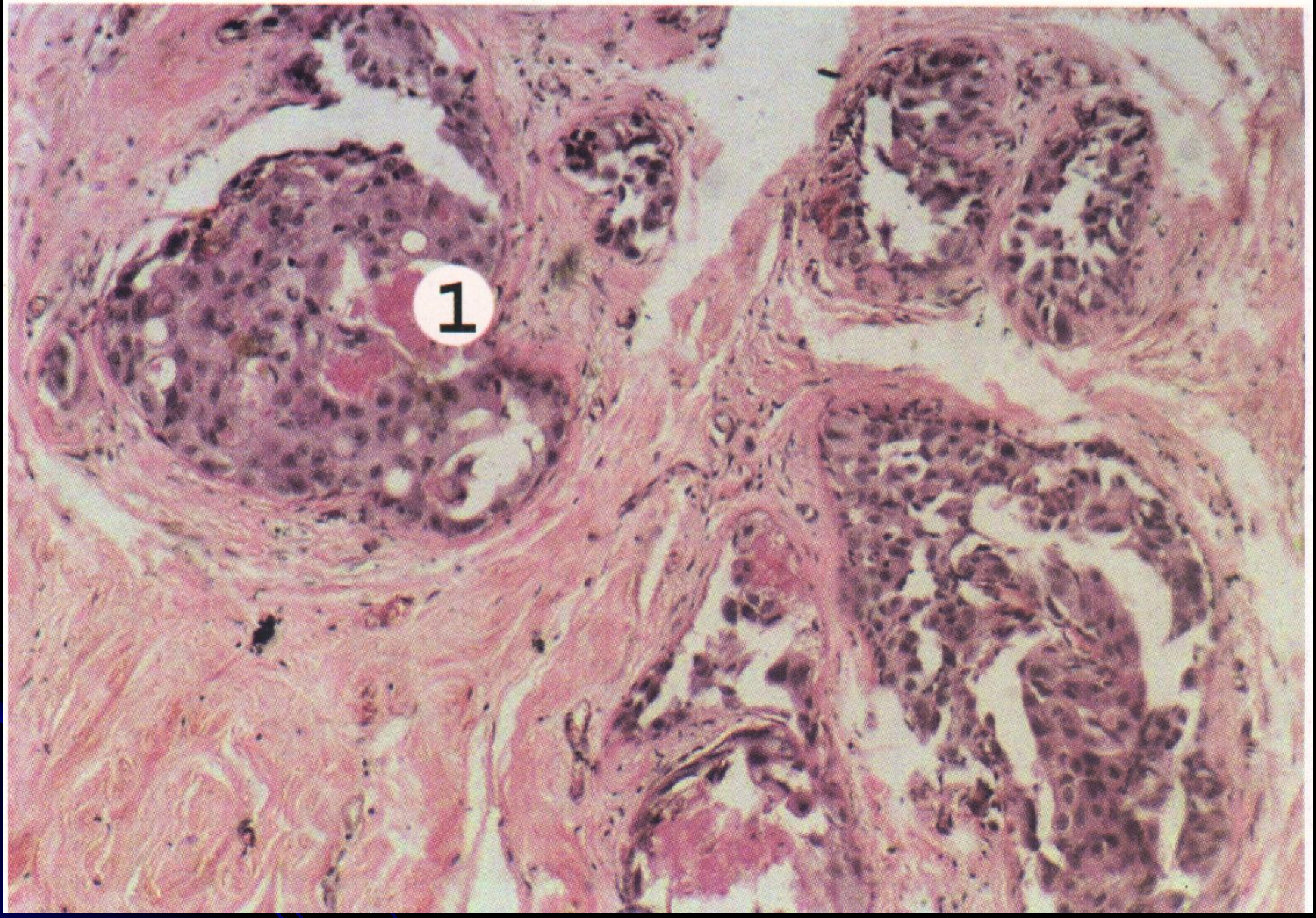

Внутрипротоковый рак молочной железы.
Просветы протоков расширены, заполнены разрастаниями опухолевых клеток (1); базальная мембрана сохранена (препарат И.А. Казанцевой).

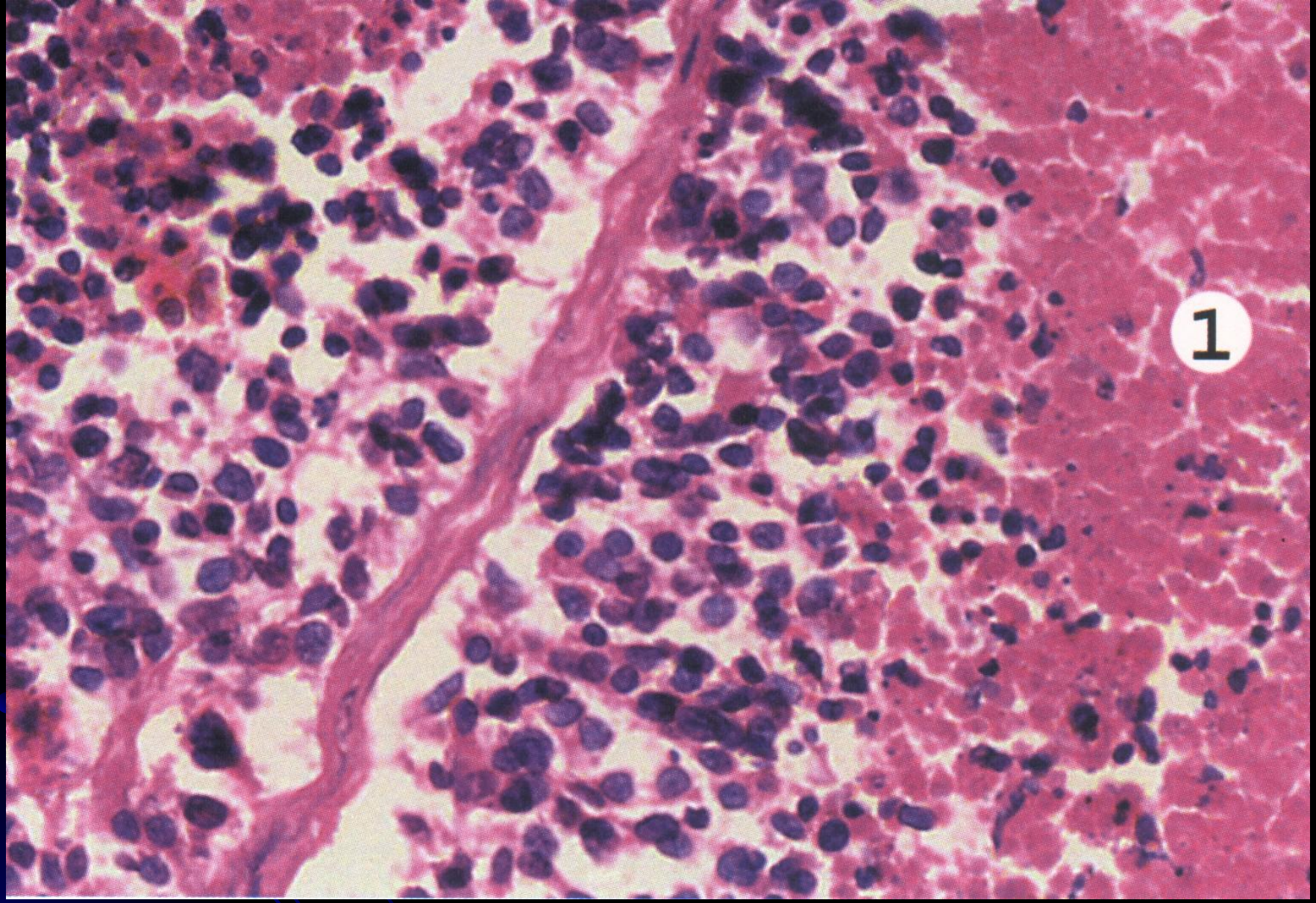

Мелкоклеточный рак легкого. Опухоль состоит из крайне недифференцированных лимфоцитоподобных клеток, которые не образуют никаких структур и диффузно инфильтрируют перибронхиальную ткань. Строма в опухоли скудная, видны очаги некроза опухолевой ткани (/).

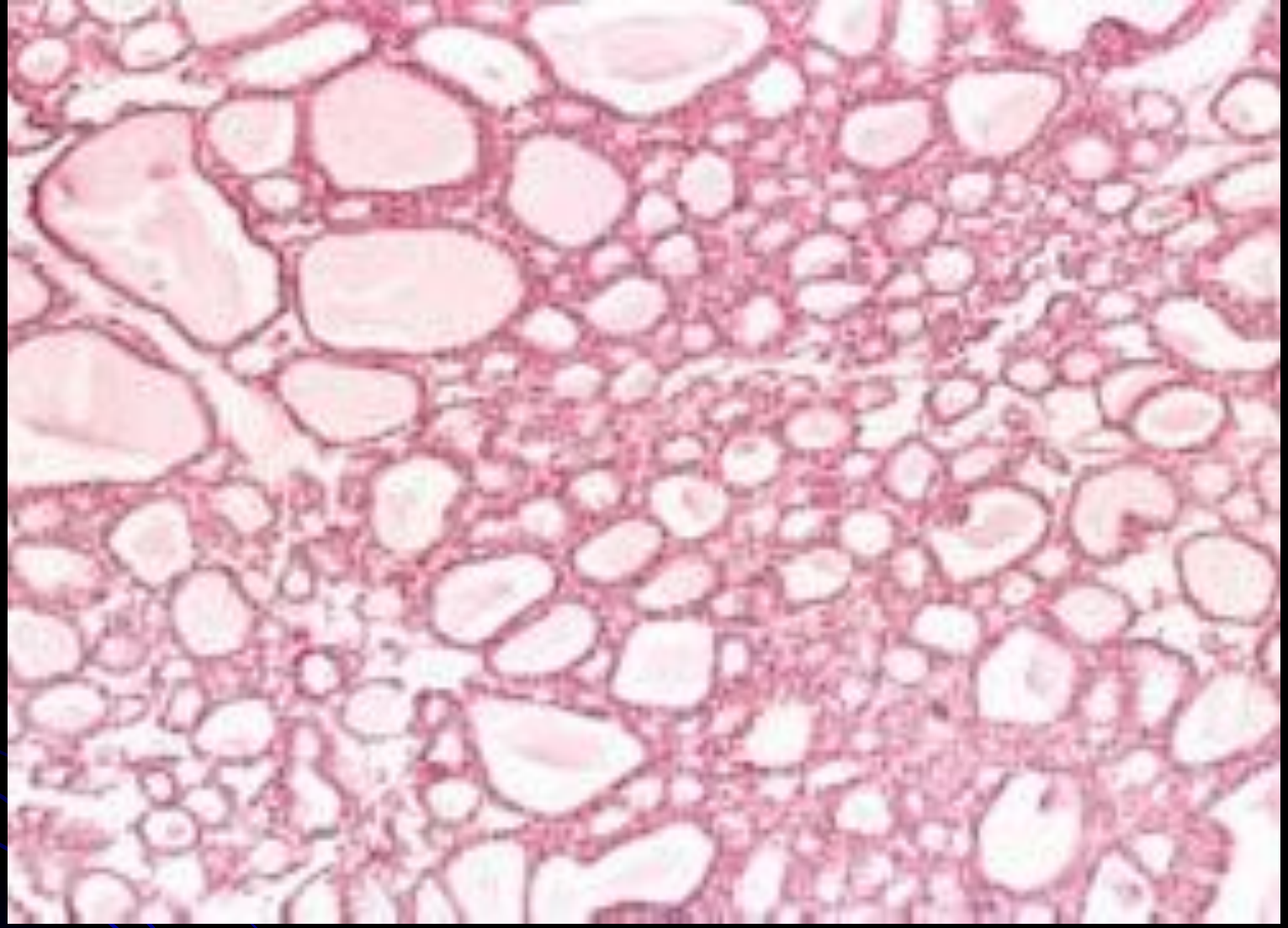

- Benign tumor (adenoma) of the thyroid. Note the normal-looking (well-differentiated), colloid-filled thyroid follicles.

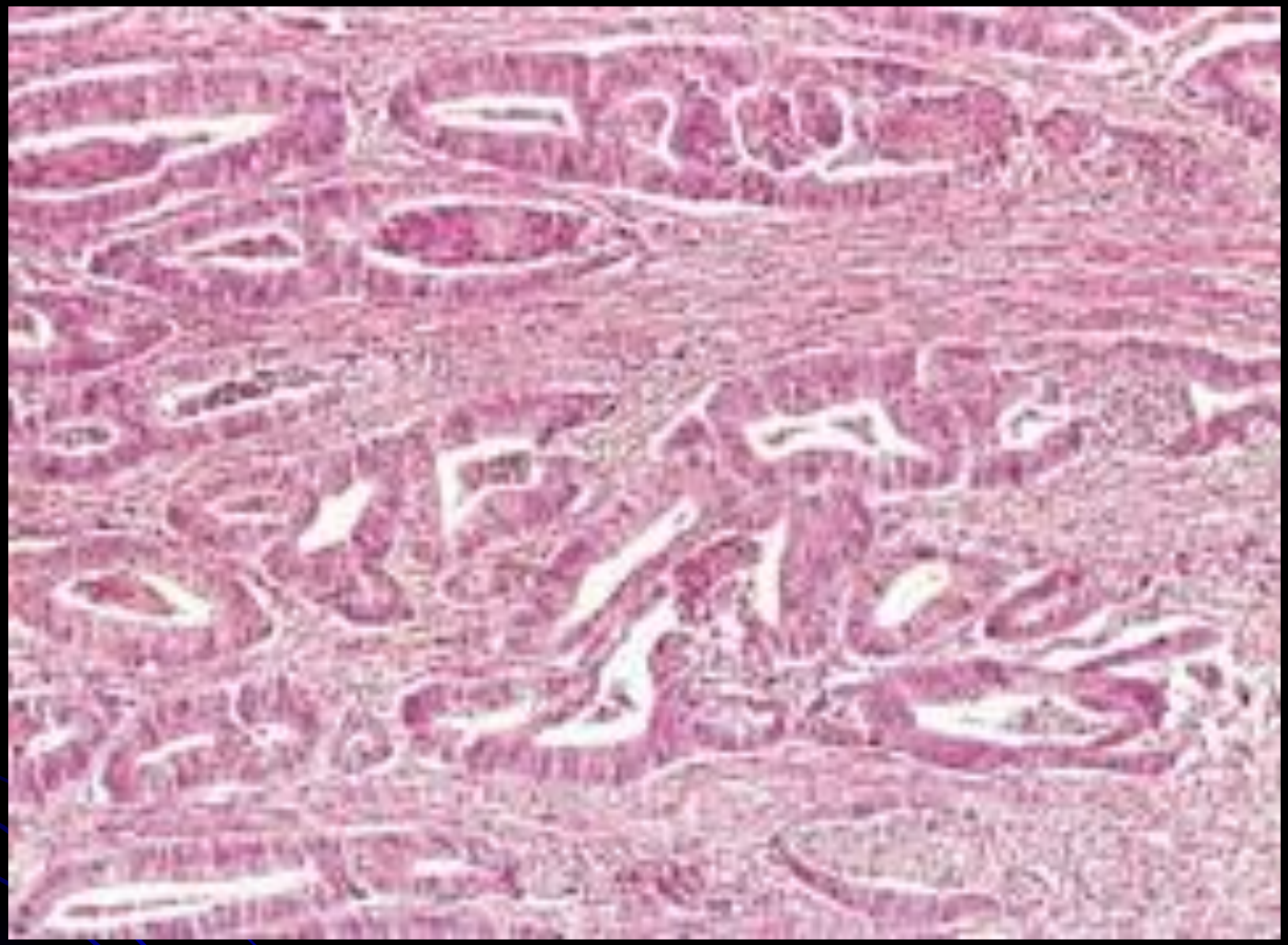

Malignant tumor (adenocarcinoma) of the colon. Note that compared with the well-formed and normal-looking glands characteristic of a benign tumor (see Fig. 7-6), the cancerous glands are irregular in shape and size and do not resemble the normal colonic glands. This tumor is considered differentiated because gland formation can be seen. The malignant glands have invaded the muscular layer of the colon.