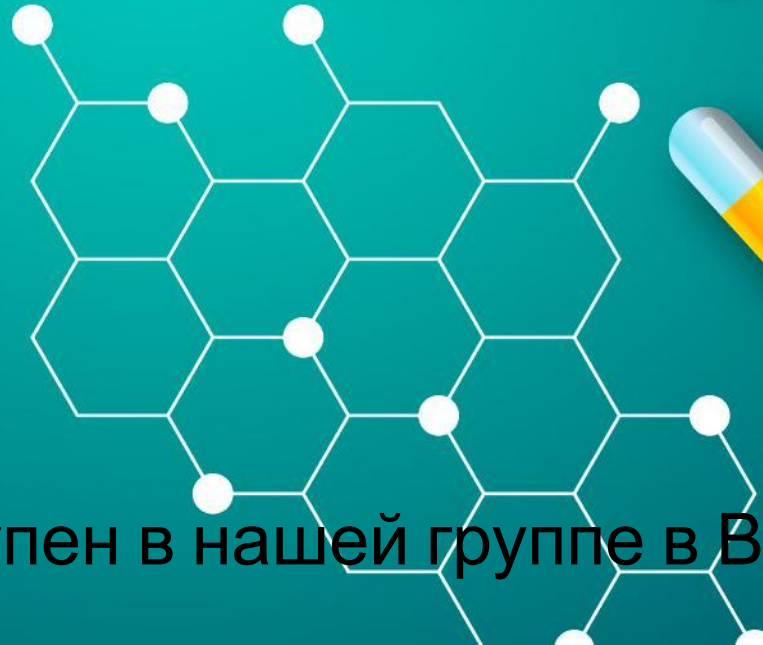


Добрый день, доброе
вечер, доброе утро
и приятного аппетита



P.S. Доклад будет доступен в нашей группе в ВК



Докладчик: Шарыпов Андрей
Сергеевич

МНК

**«ТРАВМАТОЛОГИИ,
ОРТОПЕДИИ И ВПХ»**

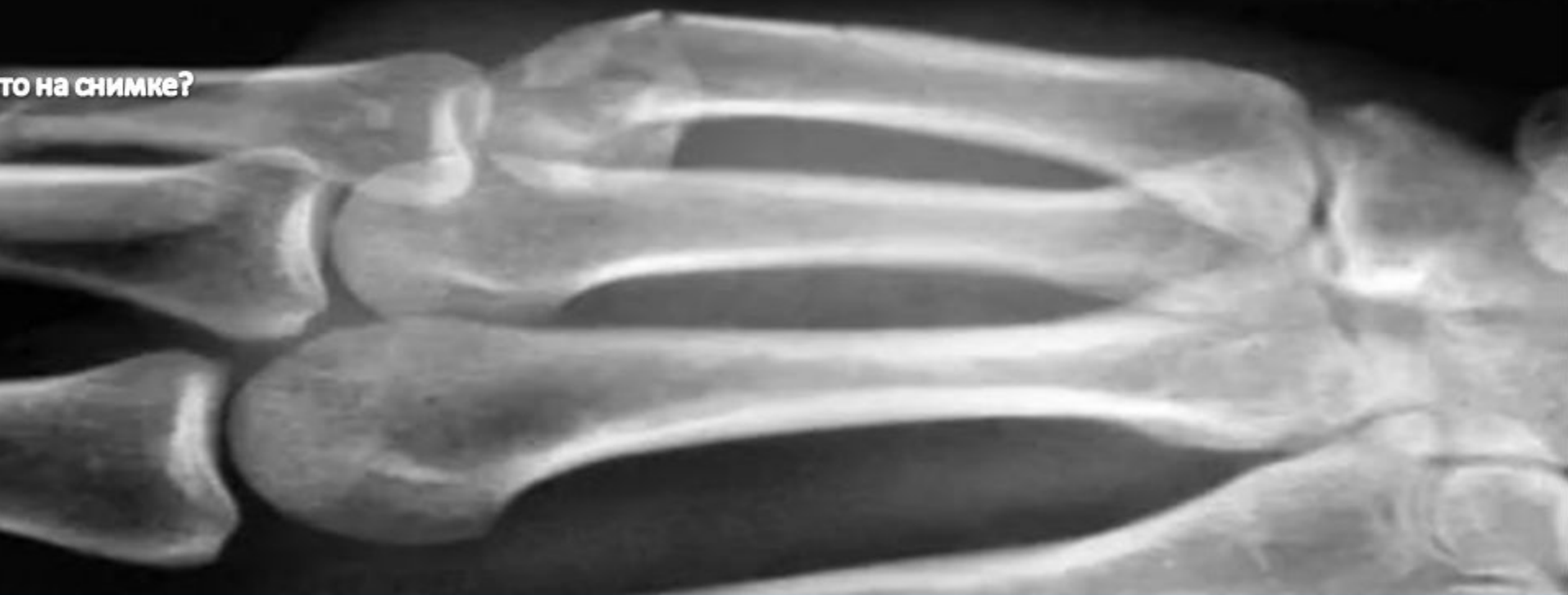3
ОКТАБРЯ

Городская
клиническая
больница № 3

НАЧАЛО
17:00

Кафедра травматологии и ортопедии
По всем вопросам 89246389697 (Андрей)

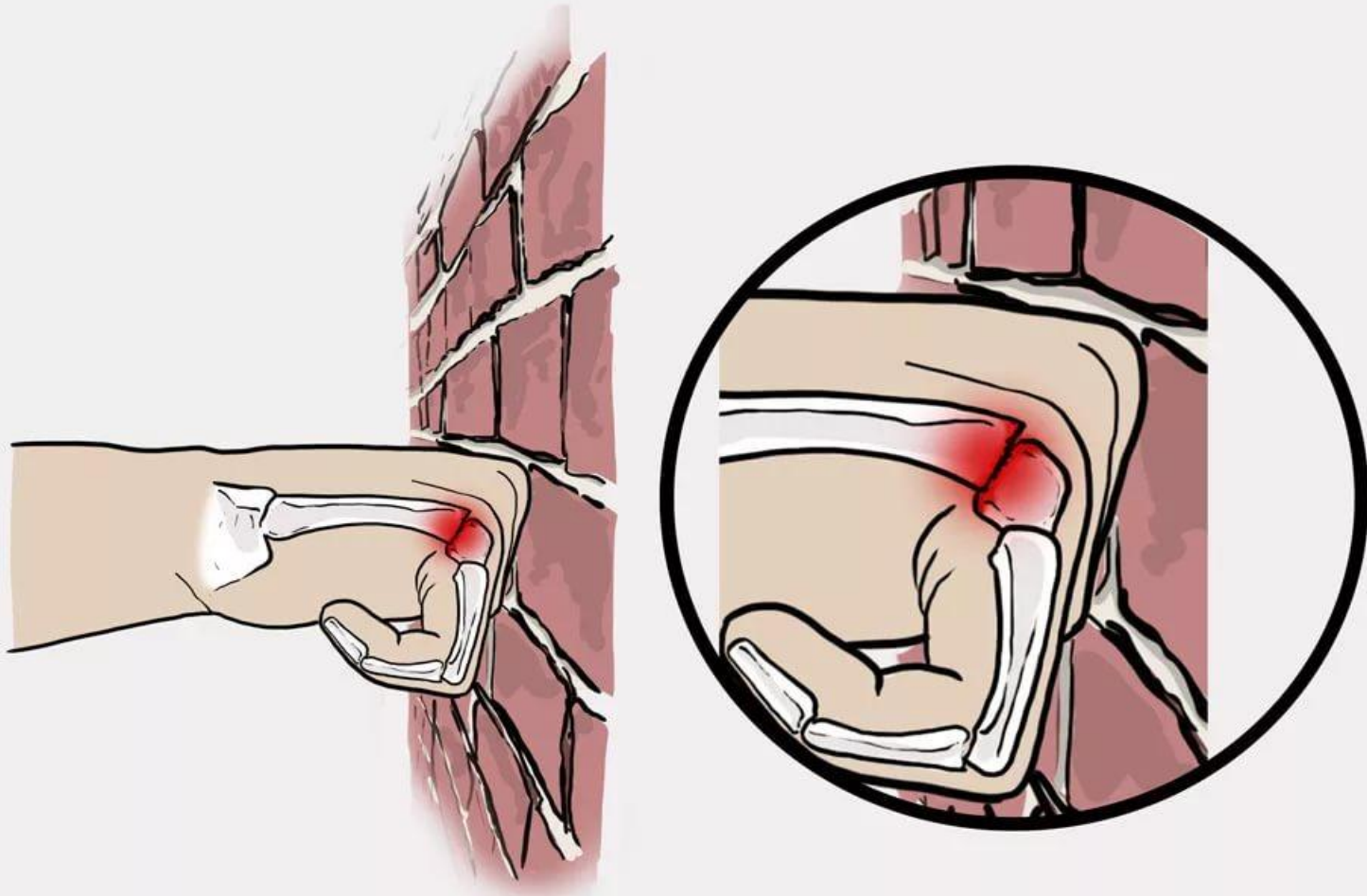
то на снимке?



Наложение гипсовой повязки

Практическое заседание

ПЕРЕЛОМ БОКСЕРА




Переломы «шейки» пястных костей, четвертой (IV) и/или чаще пятой (V) наступают в результате удара кулаком об твердый предмет

Симптомы


- Боль
- Отек
- Ограничение функции

Абсолютные показания перелом, в травматологии

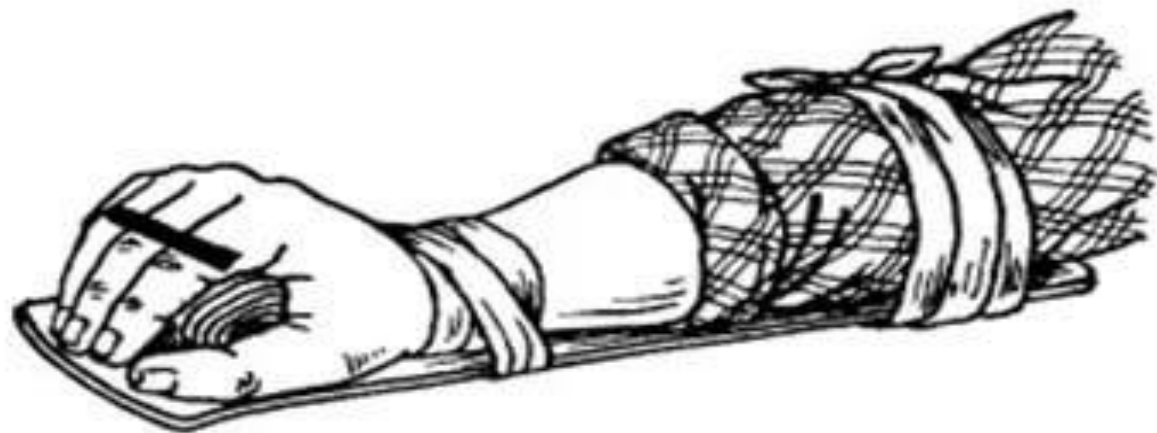
- Явная костная деформация, возникшая непосредственно после травмы.
- Патологическая подвижность , возникшая после травмы.
- Крепитация костных осколков.



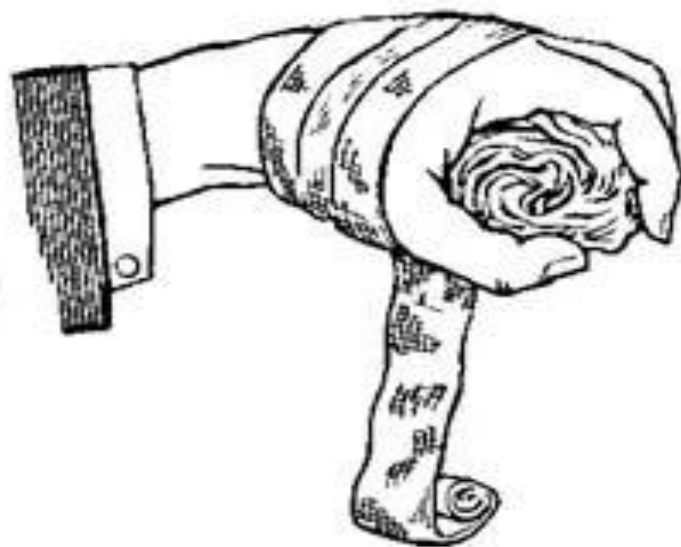
Норма



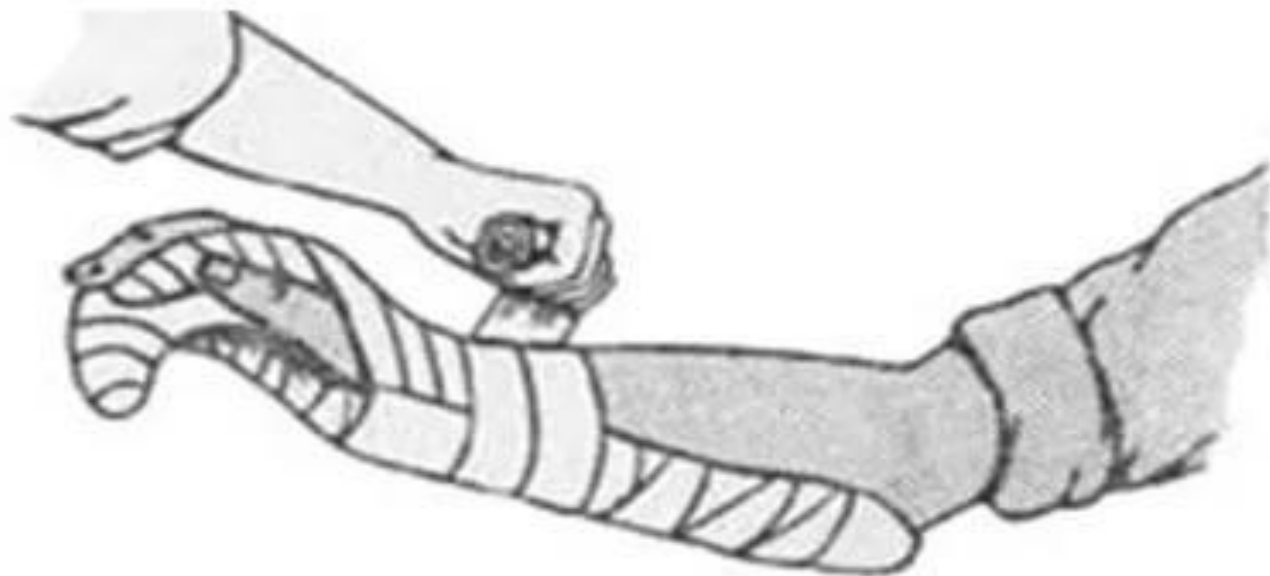
Перелом



a

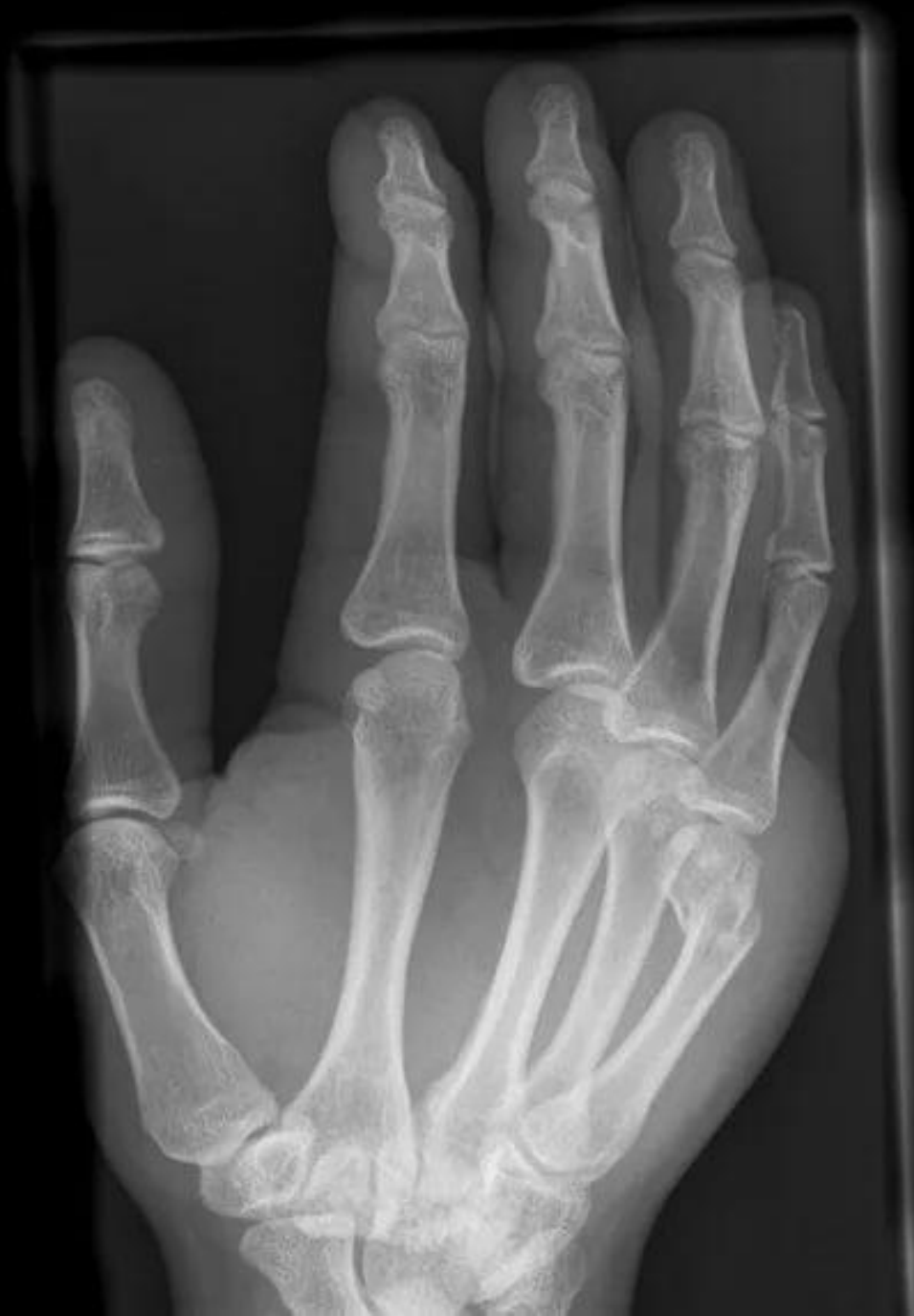
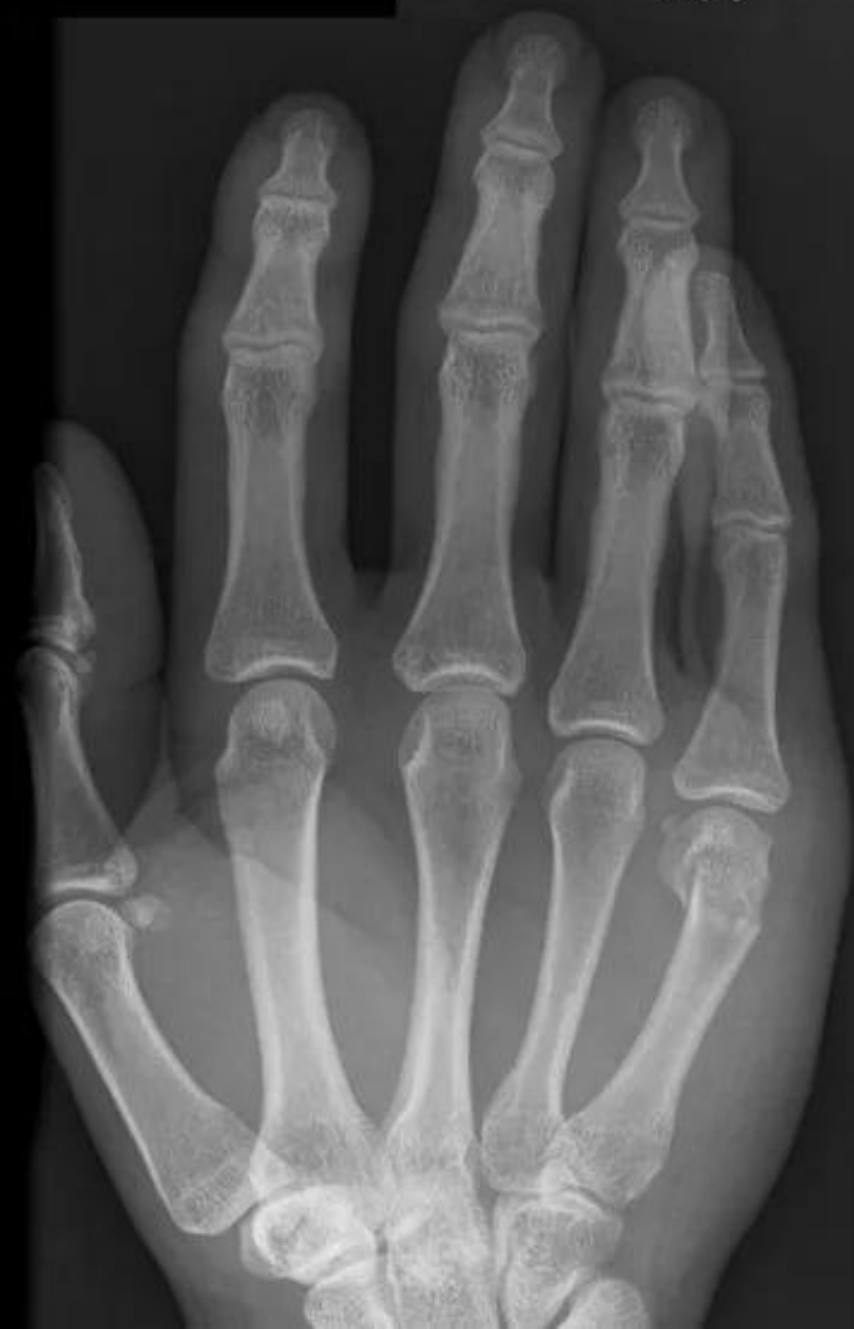
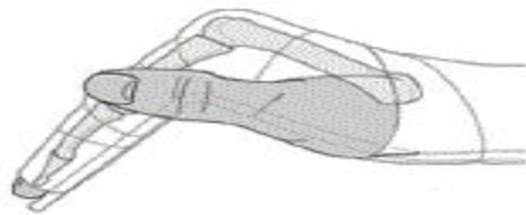
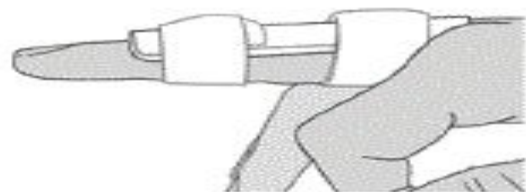
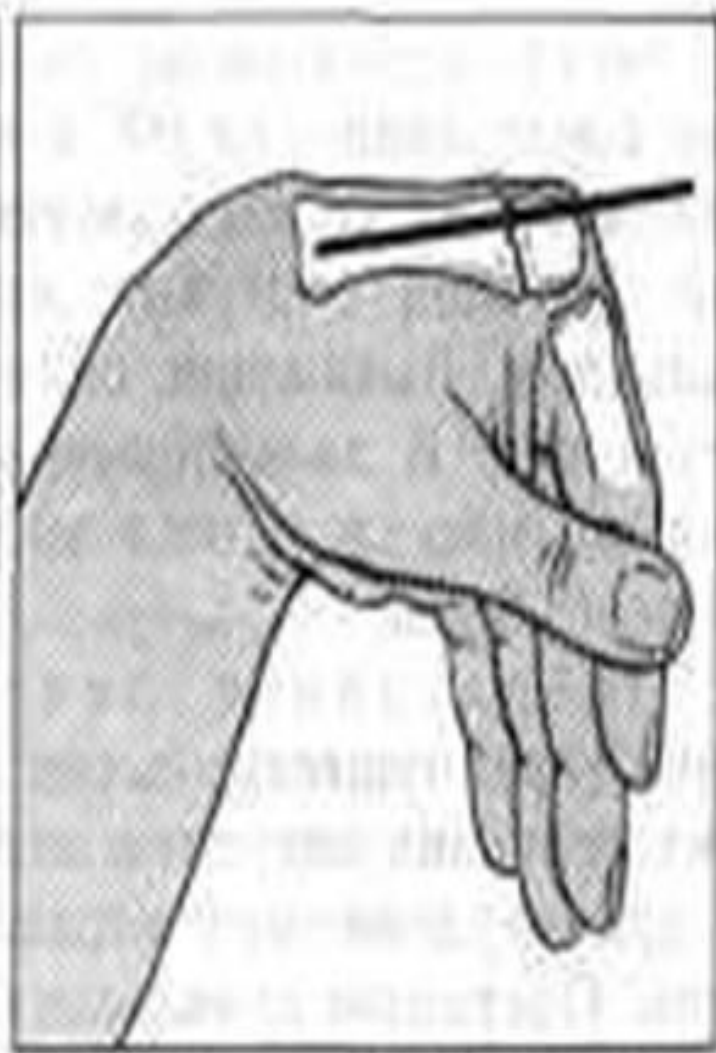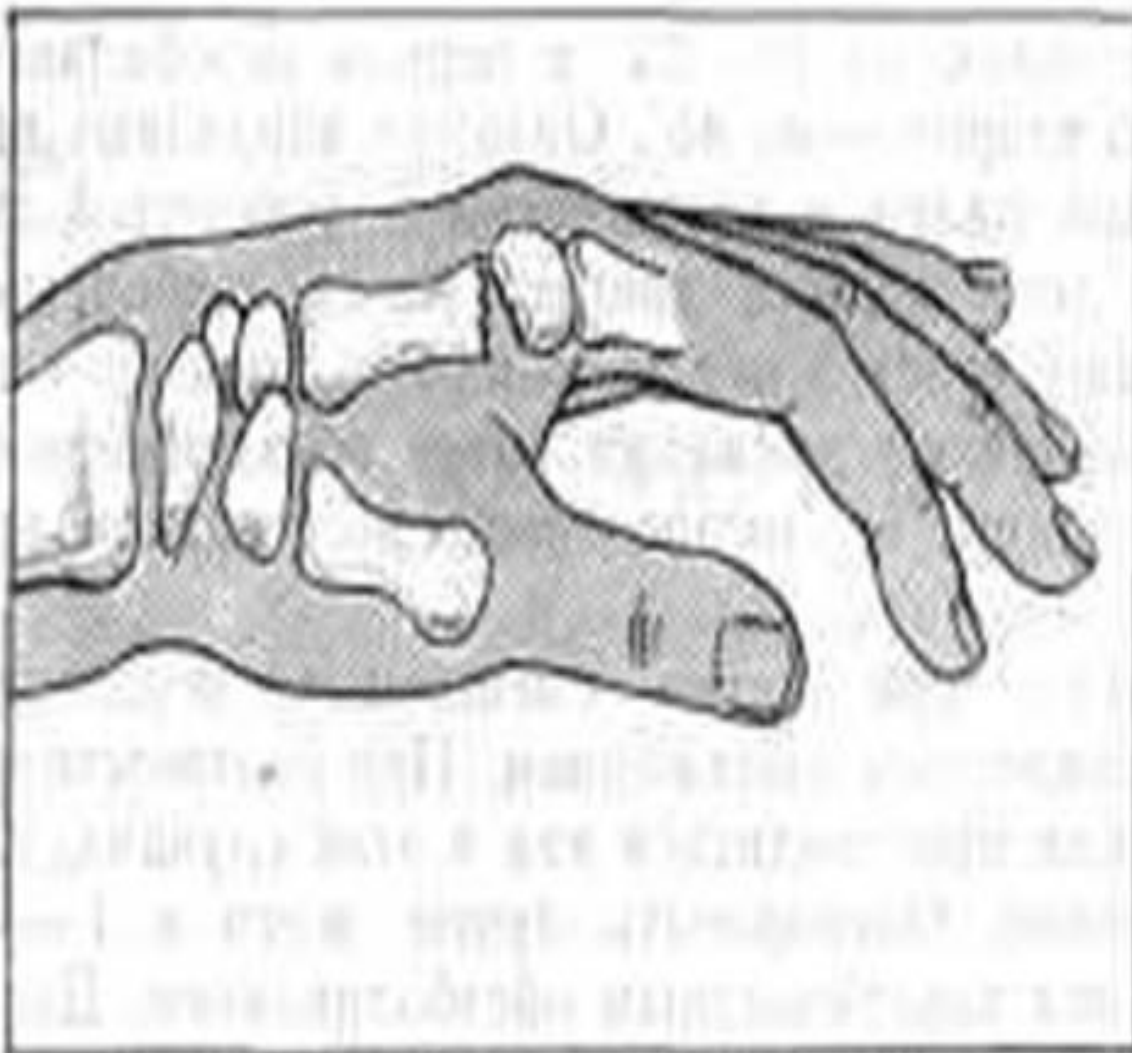
б



в

R^C_V



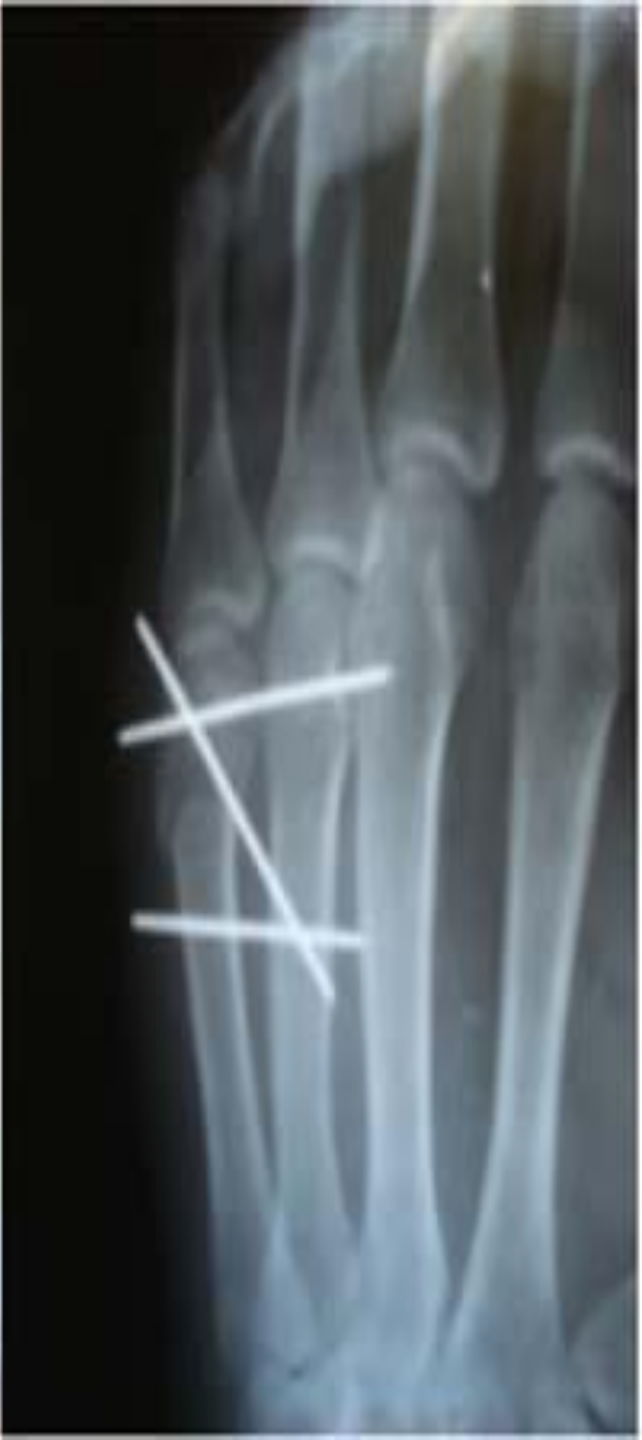
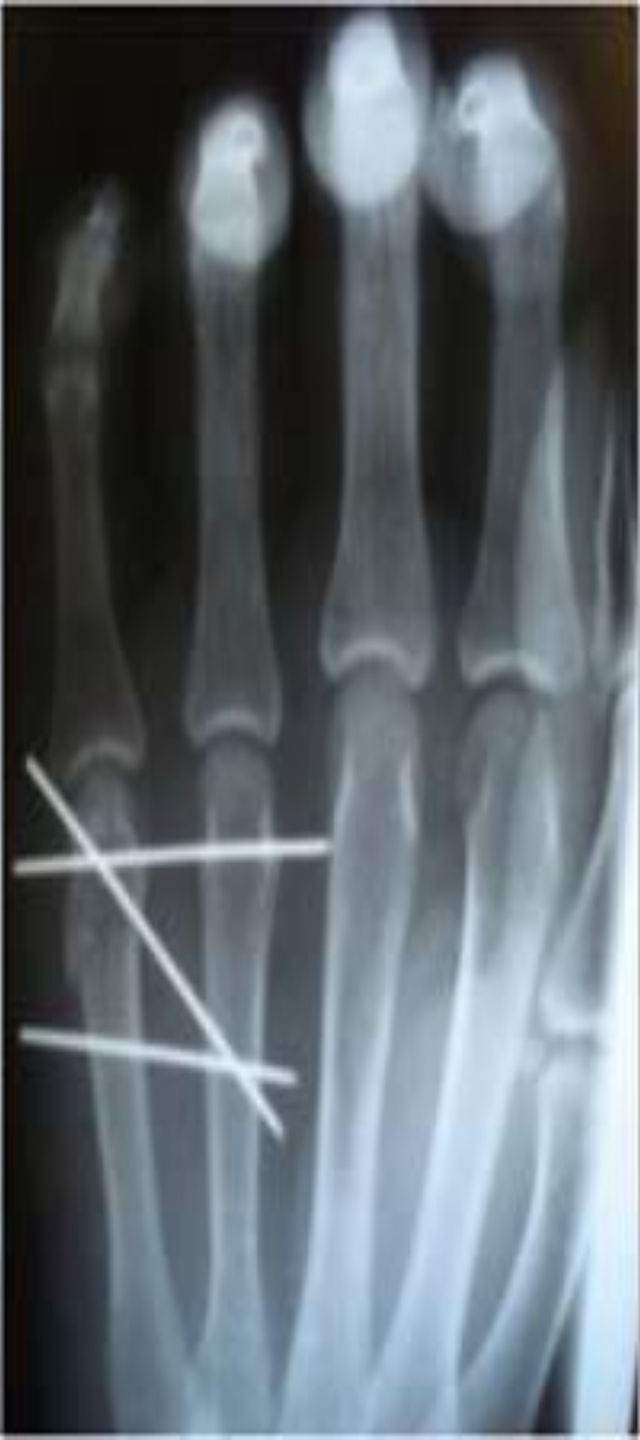
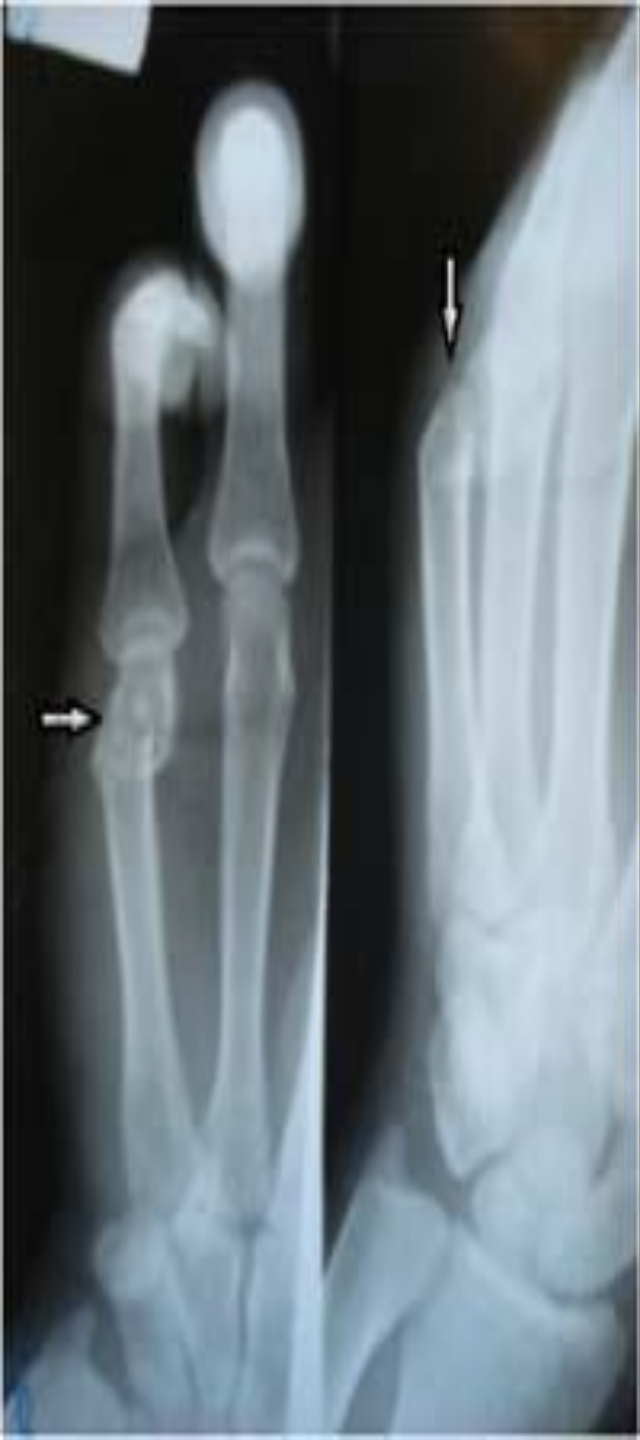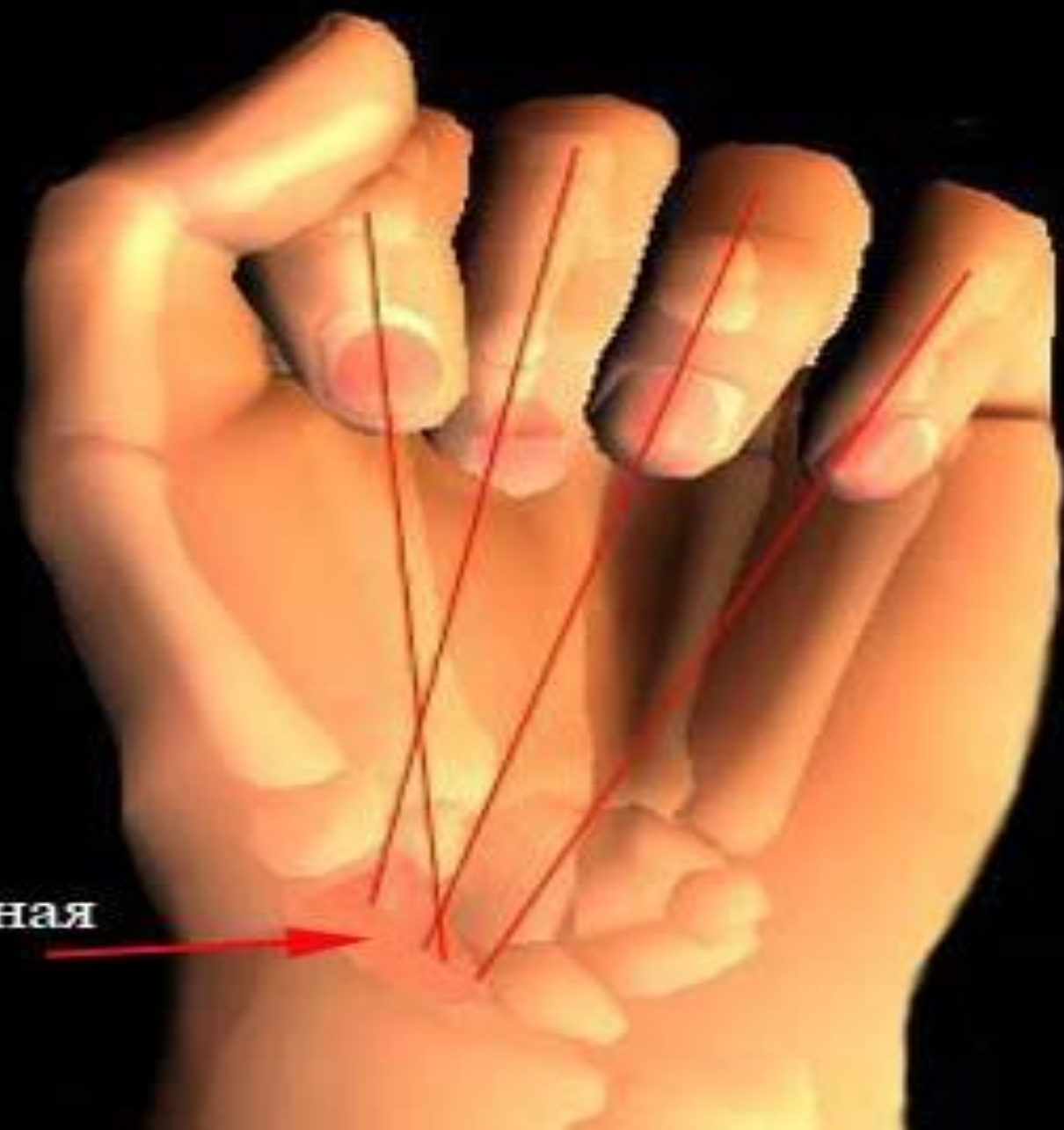
C

C Иммобилизация пальца шиной

D

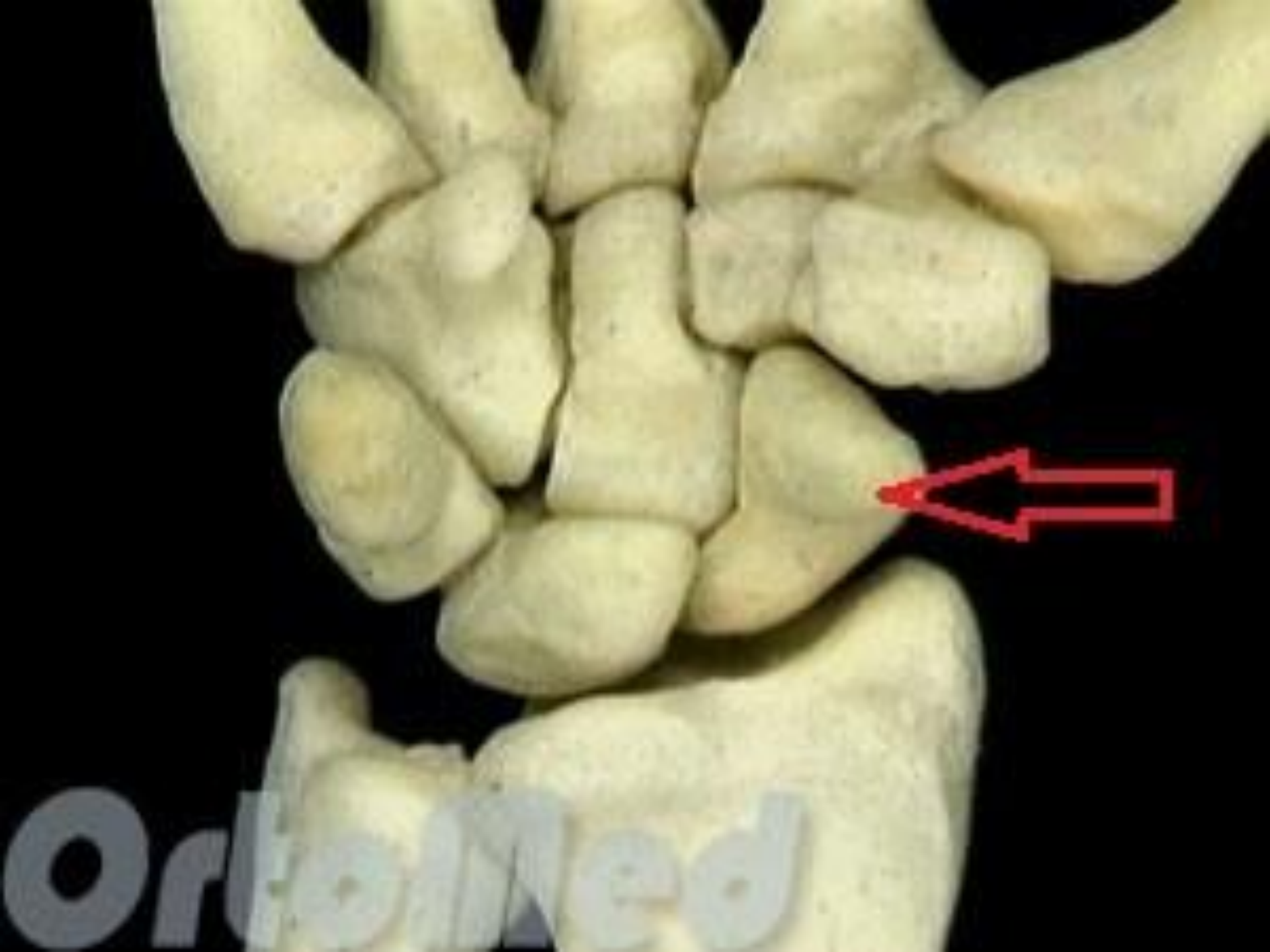D Иммобилизация пальца и пястно-фалангового сустава ладонной шиной





Ладьевидная
кость

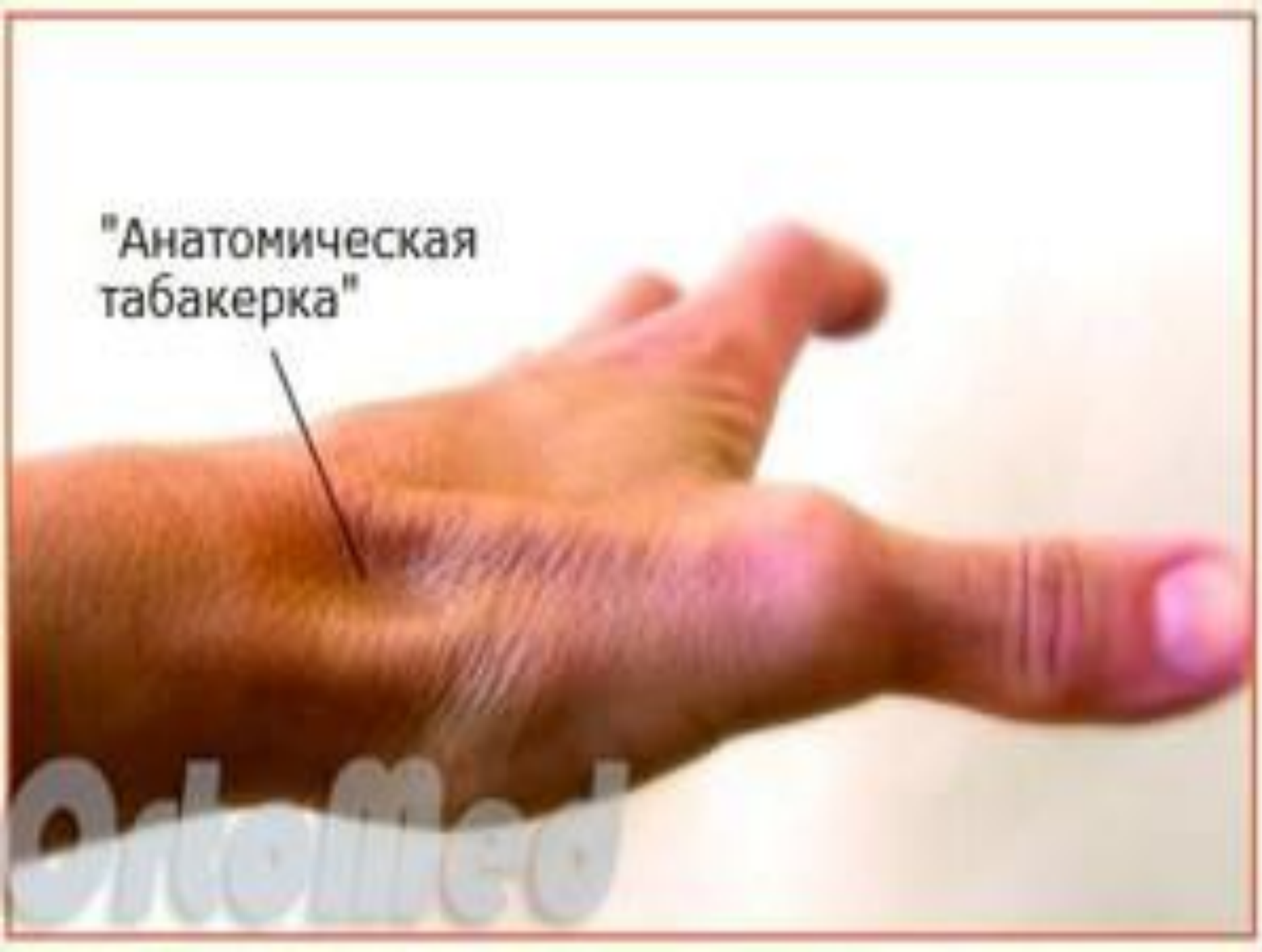



OrthoMed

"Анатомическая
табакерка"

OrtoMed



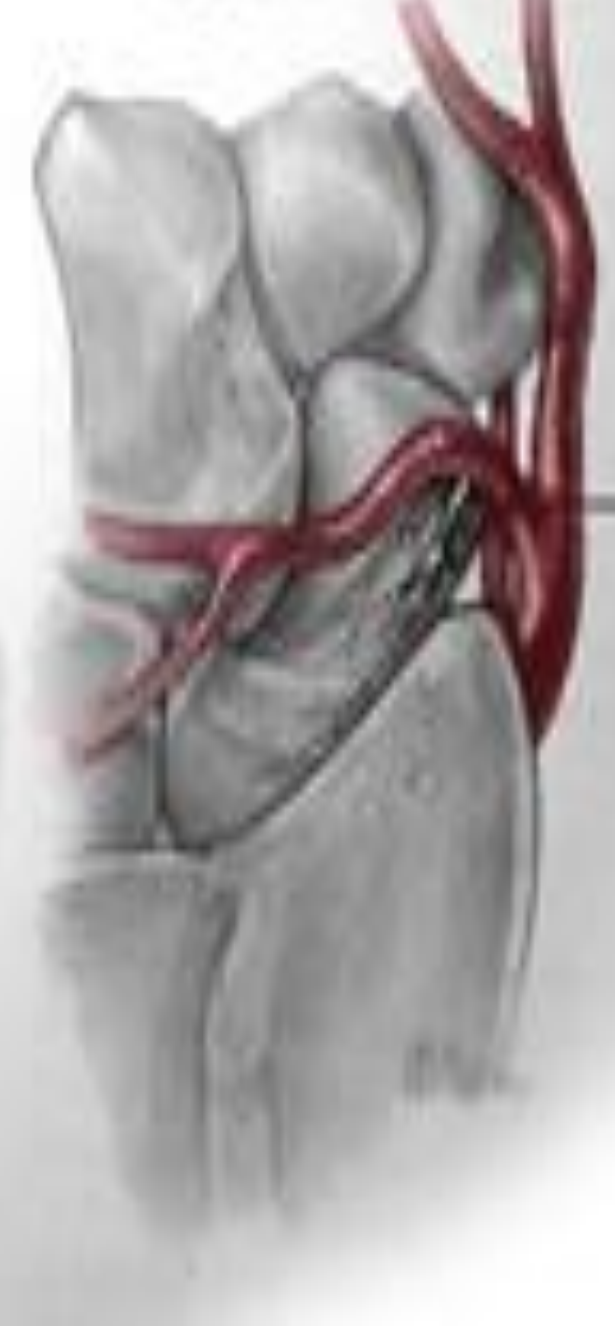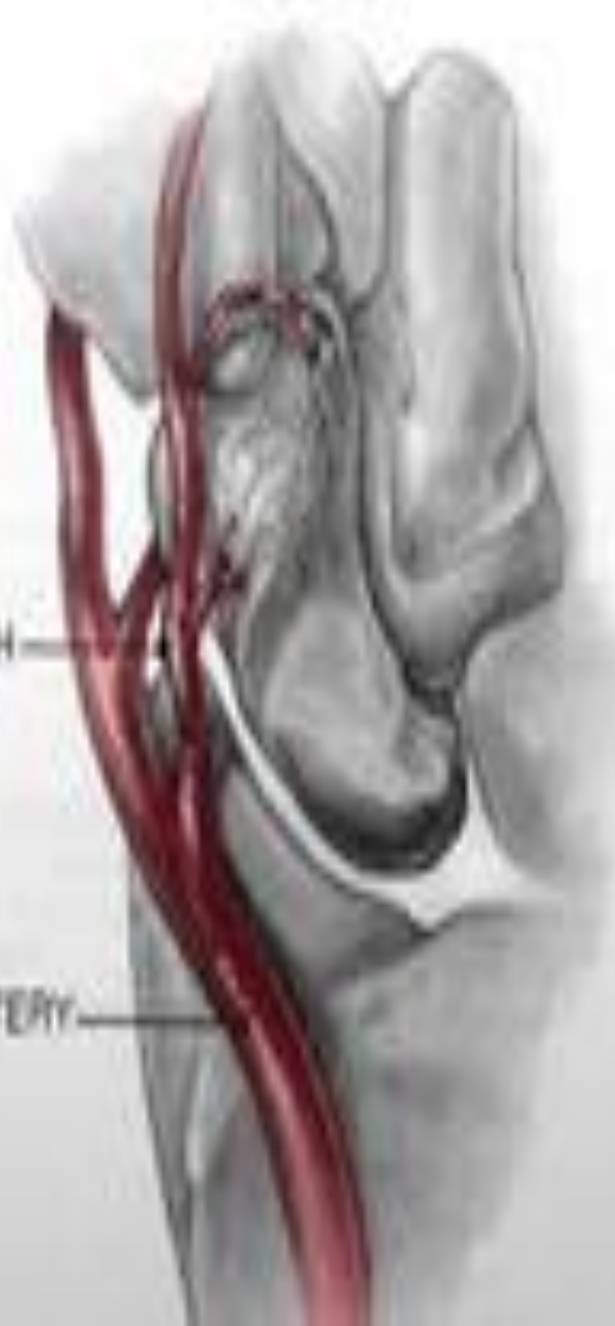VOLAR

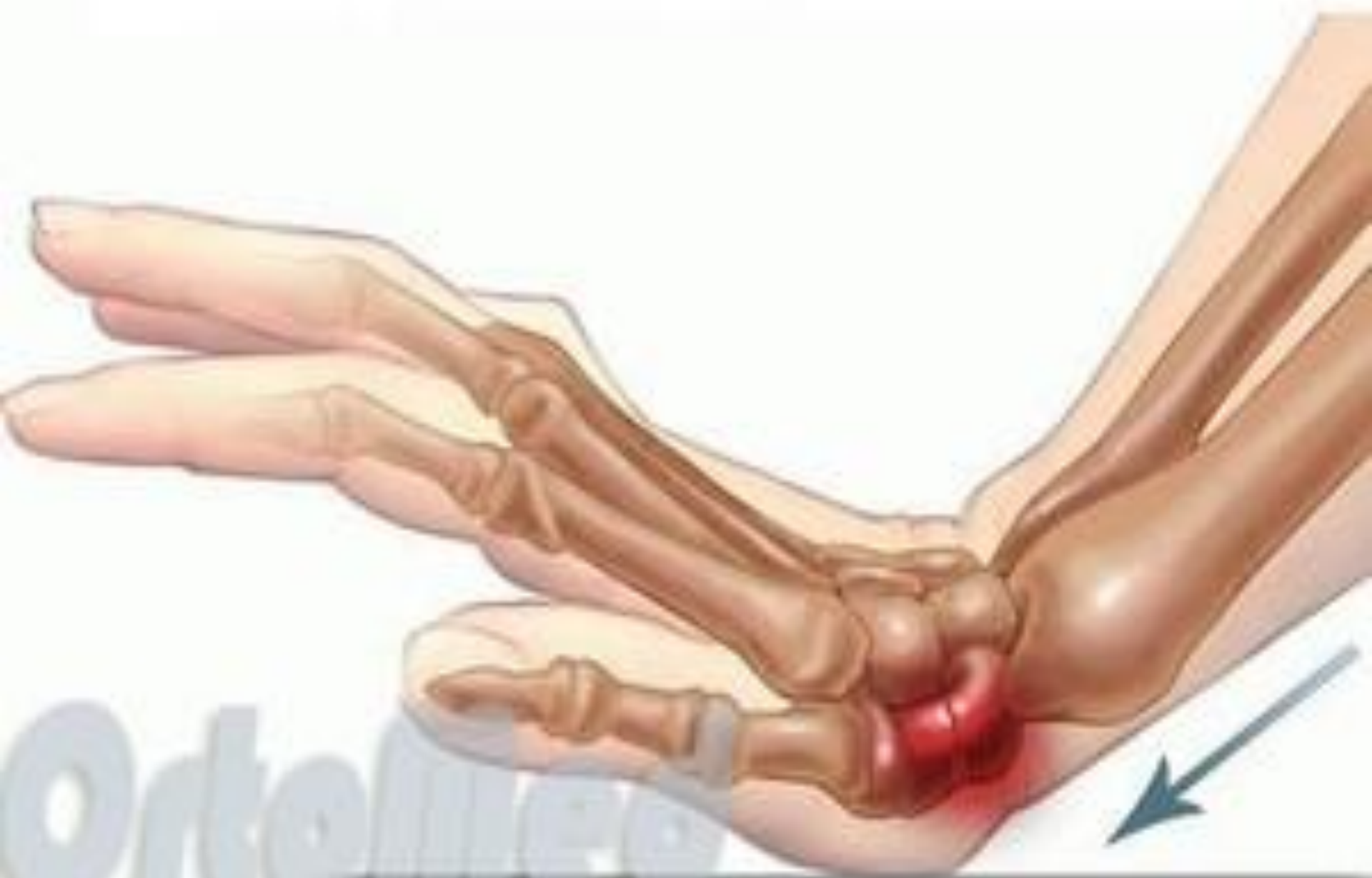DORSAL

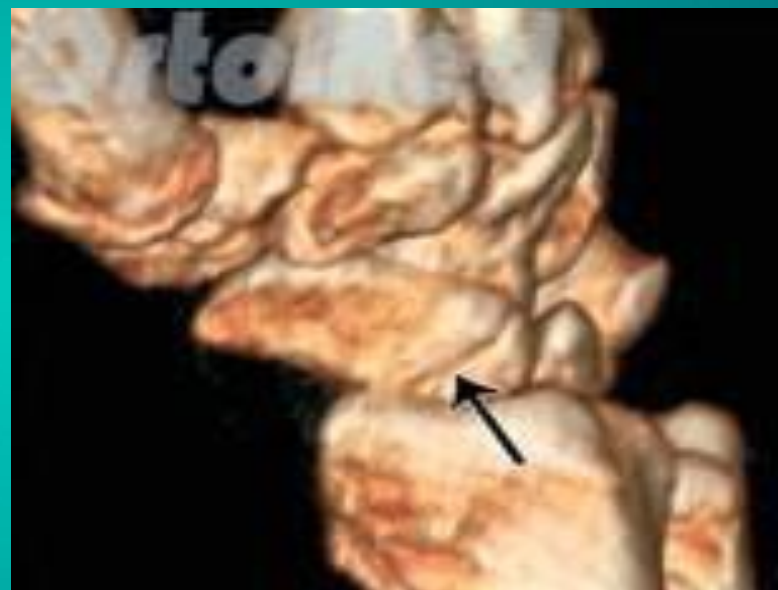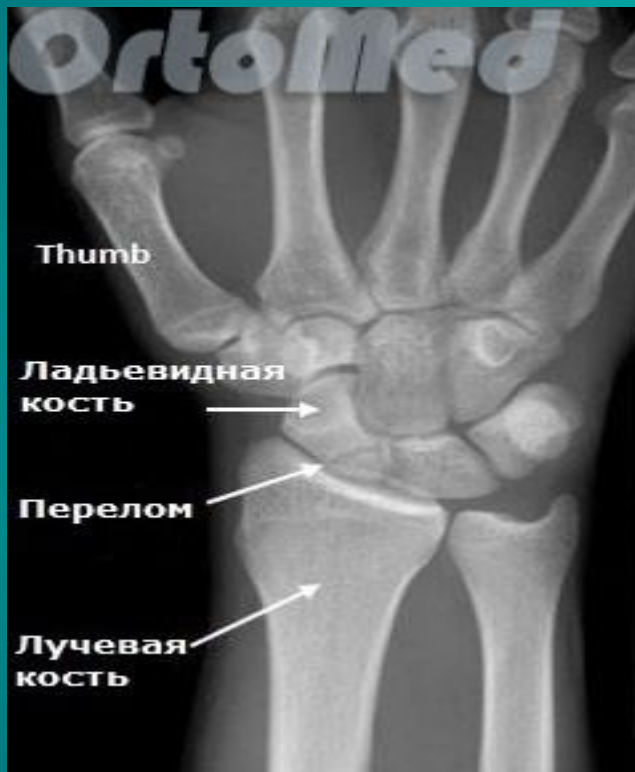SUPERFICIAL
PALMAR BRANCH
RADIAL ARTERY

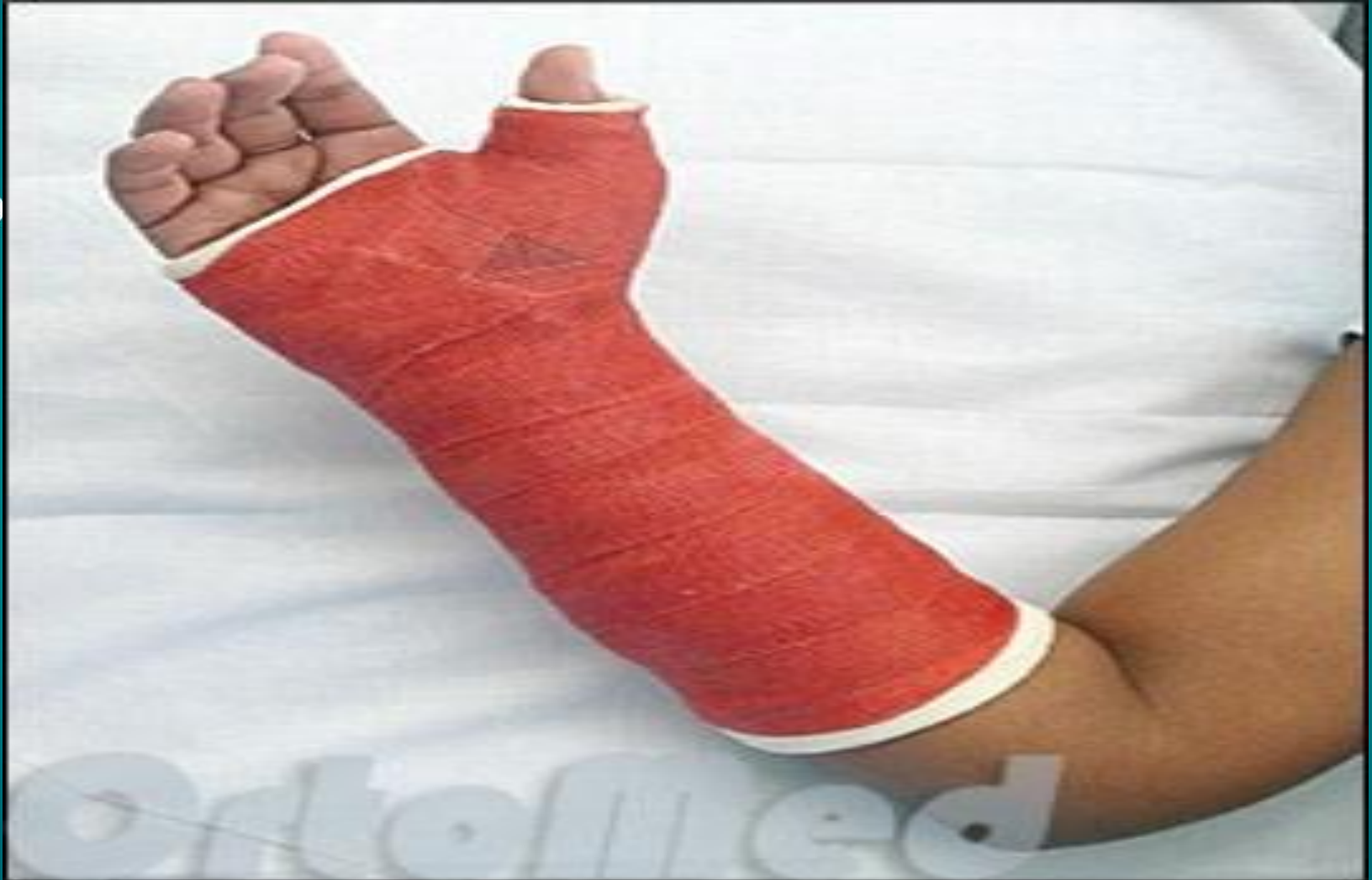RADIAL ARTERY

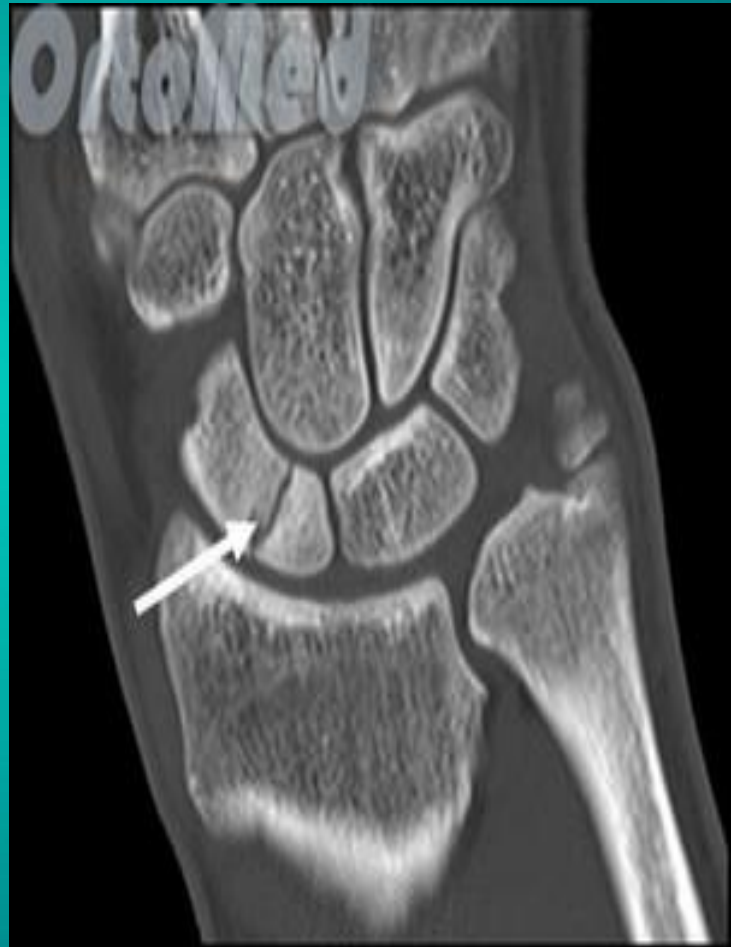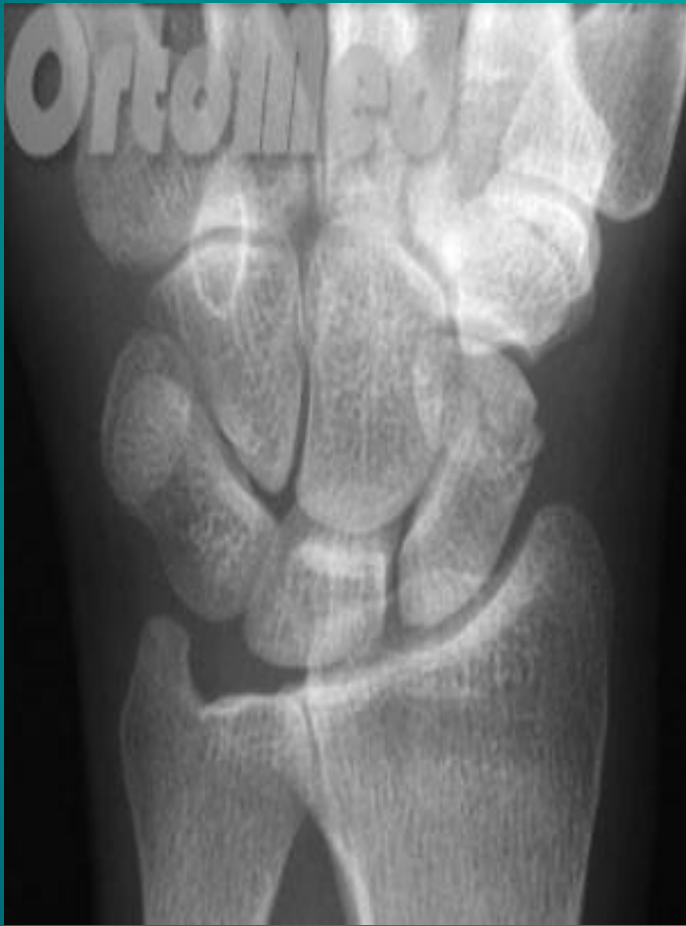DORSAL
CARPAL BRANCH
RADIAL ARTERY

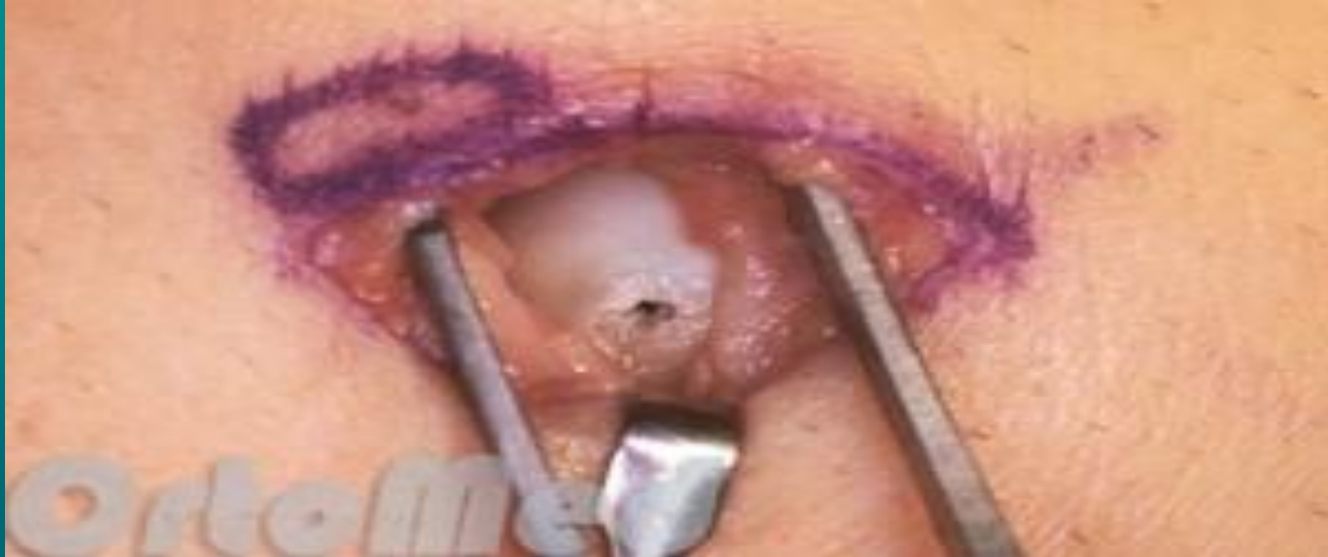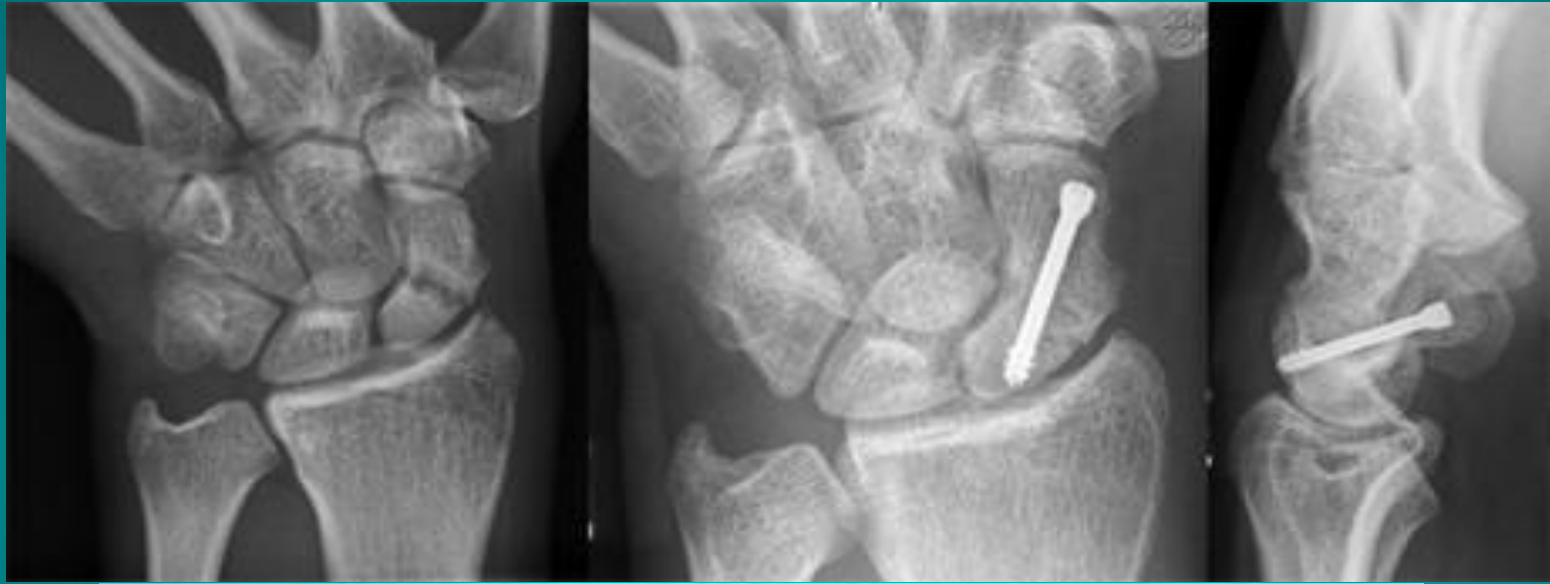












Наша группа в ВК



Группа наших друзей
**СНК "Медицина чрезвычайных
ситуаций" ИГМУ**



Спасибо за внимание!