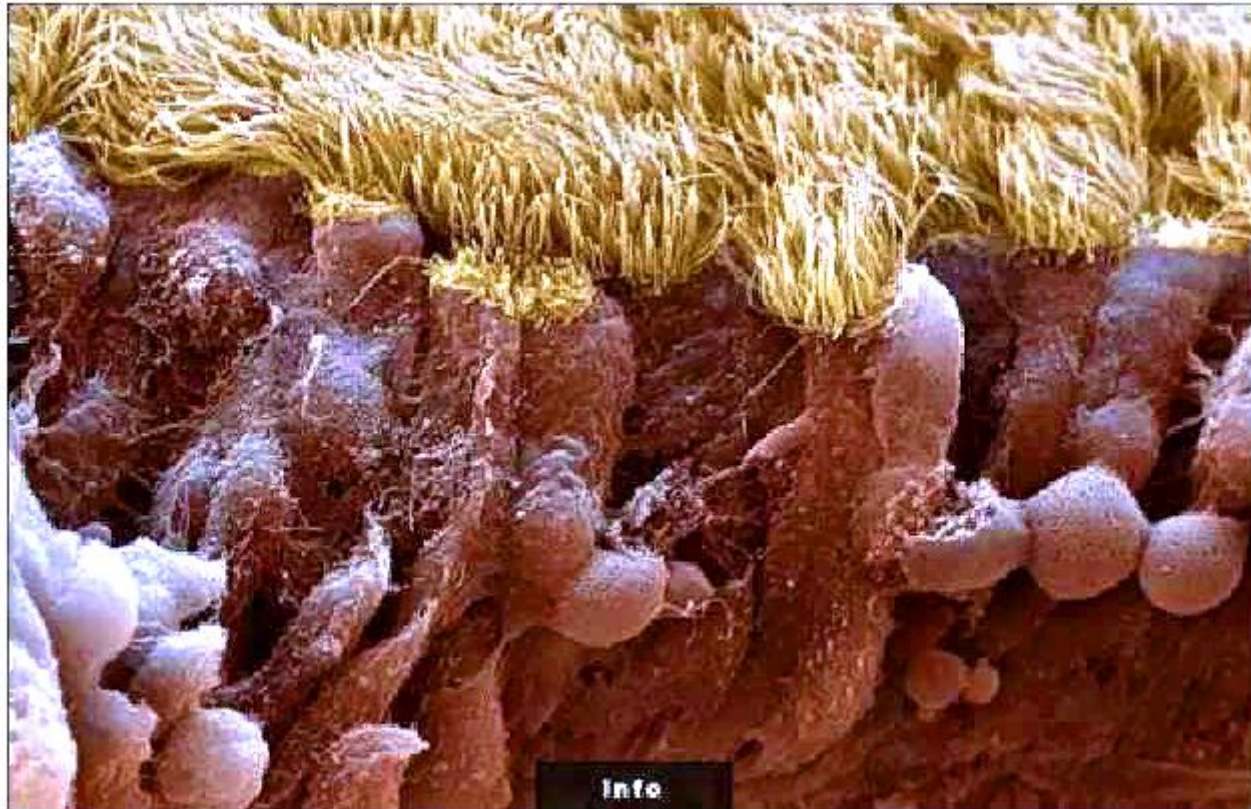




Ткани ЖИВОТНЫХ И ЧЕЛОВЕКА



Покровные (эпителиальные)



мерцательный (реснитчатый)

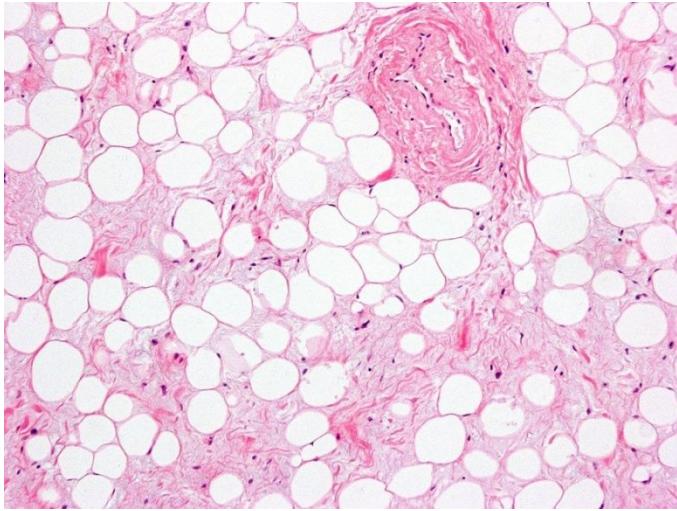
А – плоский эпителий

Б – кубический эпителий

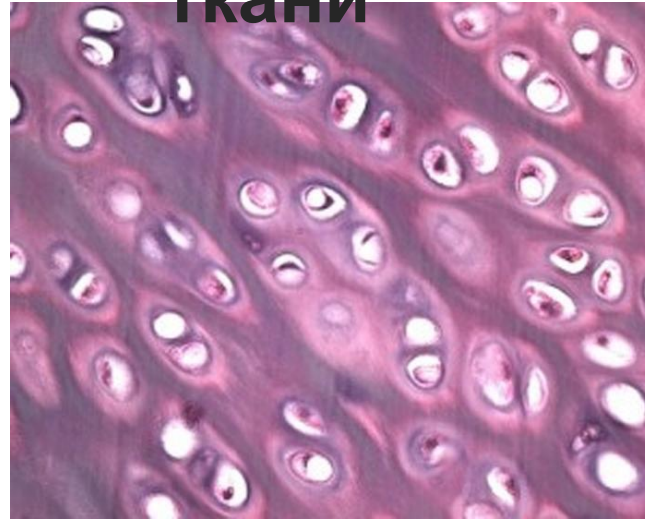
В – мерцательный эпителий

Г – цилиндрический эпителий

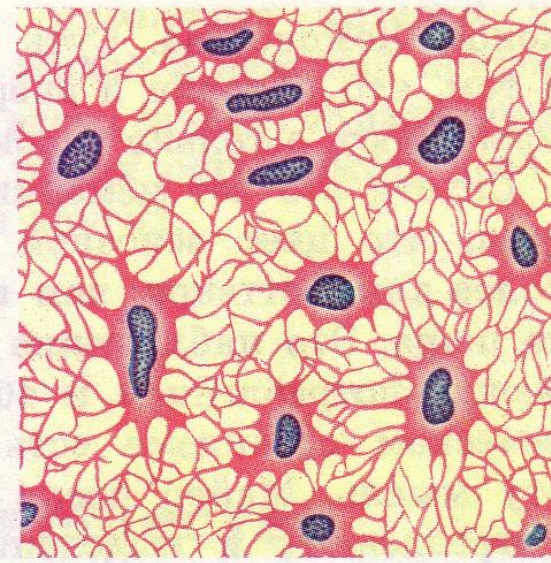
Соединительные ткани



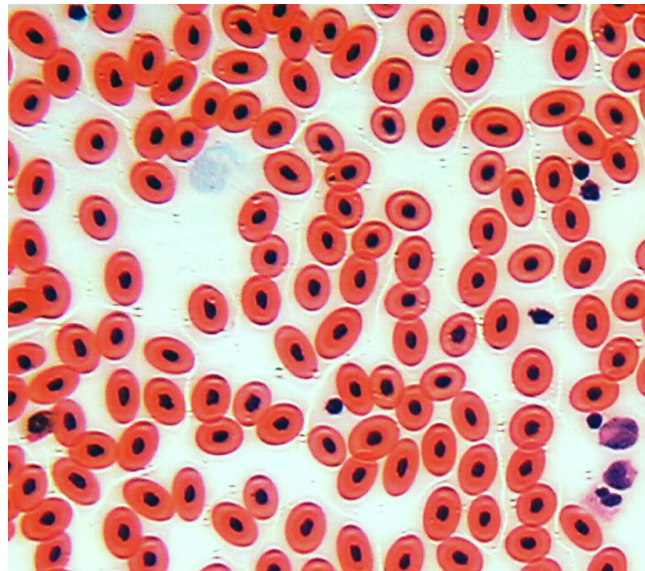
А



Б




В



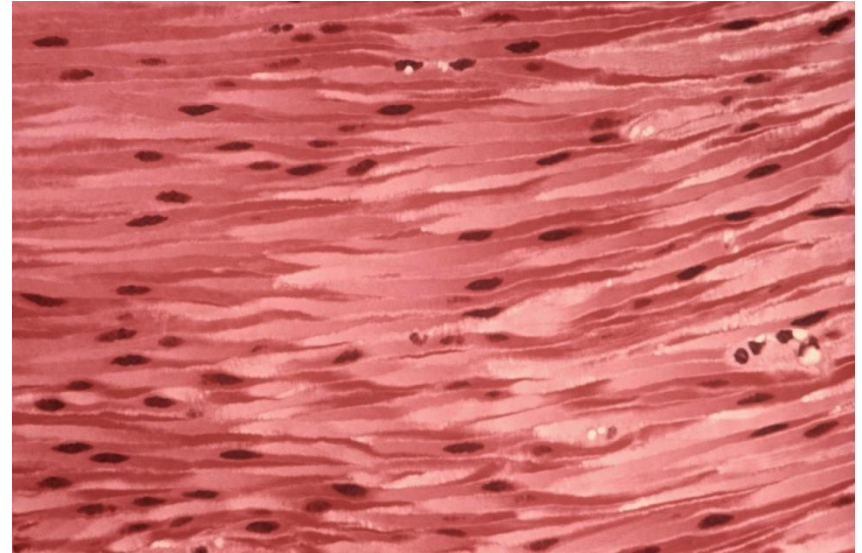
Г

А – жировая ткань;
Б – хрящевая ткань;
В – костная ткань;
Г – кровь лягушки

Мышечные ткани

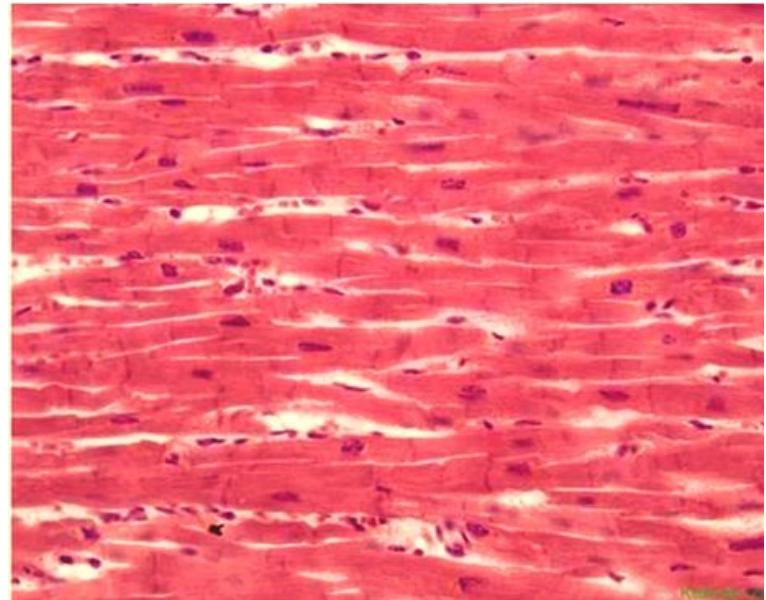


А



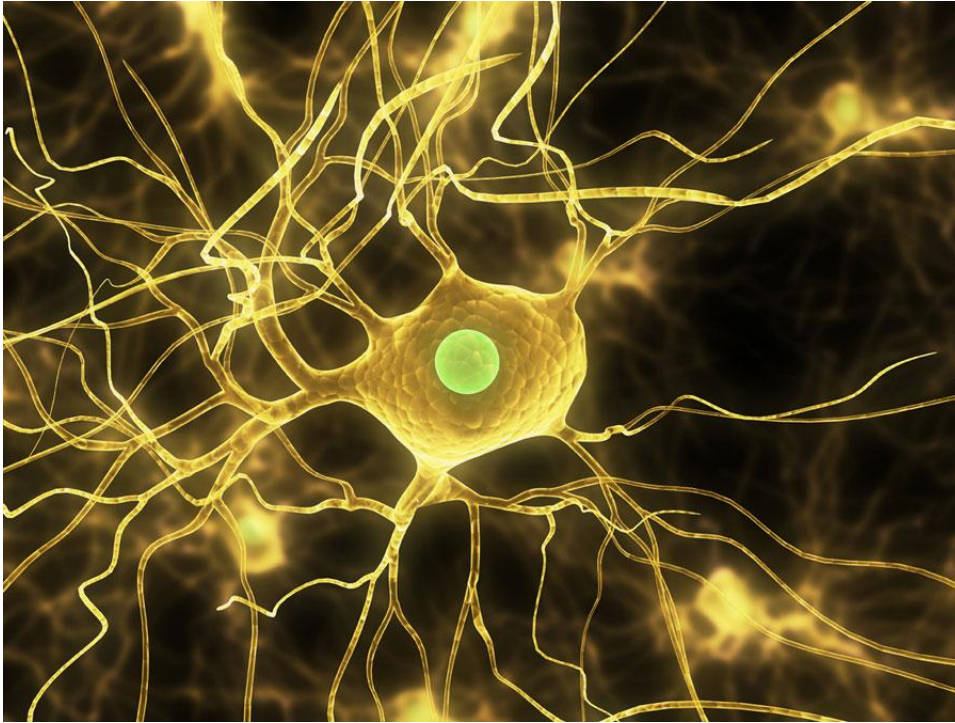
Б

А – поперечно-полосатая
Б – гладкая мышечная
ткань
В – сердечная



В

Нервная ткань



Нейрон – клетка нервной
ткани