Министерство здравоохранения
Российской Федерации
государственное бюджетное
образовательное учреждение высшего
профессионального образования
**ПЕРВЫЙ МОСКОВСКИЙ
ГОСУДАРСТВЕННЫЙ МЕДИЦИНСКИЙ
УНИВЕРСИТЕТ имени И.М.СЕЧЕНОВА**
Кафедра факультетской терапии №1

Тема “Мониторинг пациентов с нарушениями ритма сердца”

Подготовил:
студент 4 курса 17 группы
Соловьев Кирилл
Преподаватель:
к.м.н.
Царегородцев Д.А.
Халикова М. А.

Москва
2021

Определение

Нарушения сердечного ритма – изменения нормальной частоты, регулярности и источника возбуждения сердца, а также расстройства проведения импульса, нарушения связи и/или последовательности между активацией предсердий и желудочков

“Аритмии – это любые изменения синусового ритма, отличающиеся от его нормы.” (ВОЗ, 1978)

Сеченовский Университет

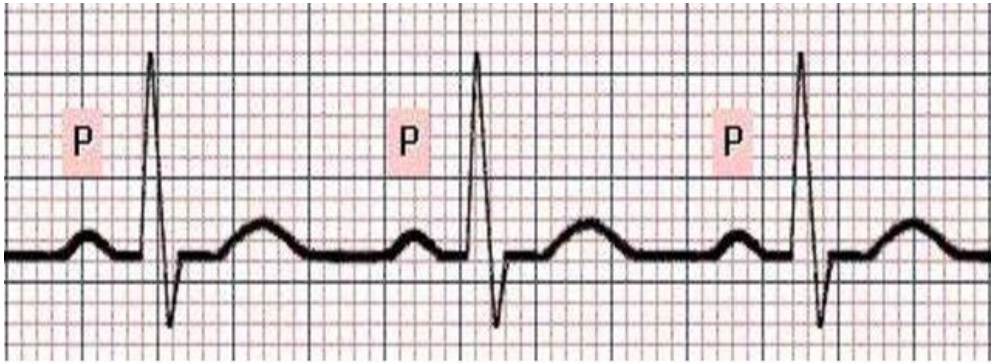

Классификацию

I. Нарушения образования импульса

А) Номотопные нарушения ритма:

- Синусовая тахикардия
- Синусовая брадикардия
- Синусовая аритмия
- Миграция источника водителя ритма

Б) Гетеротопные (эктопические) нарушения ритма:

- Экстрасистолия (суправентрикулярная, желудочковая)
- Пароксизмальная тахикардия (суправентрикулярная, желудочковая)
- Трепетание предсердий (пароксизмальное, персистирующее, постоянное) (правильная, неправильная форма)
- Фибрилляция (мерцание) предсердий (пароксизмальная, персистирующая, постоянная) (тахи/бради/нормосистолическая)
- Трепетание и фибрилляция желудочков

Сеченовский Университет

Классификацию

II. Нарушения проводимости

- СА – блокада (I,II – Мобитц 1,2, III – полная)
- Внутрипредсердная блокада (неполная, полная)
- АВ – блокада (I, II – Мобитц 1,2, III – полная)
- Внутрижелудочковые блокады (блокады ножек и ветвей пучка Гиса) (моно-/би-/трифасцикулярная) (неполная, полная)
- Асистолия желудочков

III. Комбинированные аритмии

- Синдром слабости синусового узла (СССУ)
- Синдромы преждевременного возбуждения желудочков: WPW синдром, синдром укороченного PQ (CLC синдром)
- Синдром удлиненного интервала QT

Сеченовский Университет

Этиологи

Органические

- Заболевания ССС (ИБС, АГ, пороки, миокардиты, кардиомиопатии)
- Нарушения электролитного баланса (гипо-/гиперкалиемия, гипомагниемия)
- Эндокринные патологии (тиреотоксикоз, феохромоцитома)
- Токсическое действие на сердце (алкоголь, сердечные гликозиды, антиаритмики и др.)

Дисрегуляторные (нарушения нейро-гуморальной регуляции)

Полиэтиологические

Идиопатические (электрическая болезнь сердца)

Сеченовский Университет

Механизмы развития

I. Повторный вход возбуждения (re-entry

а) macroreentry

б) microreentry

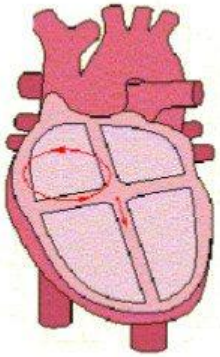

macro-re-entry

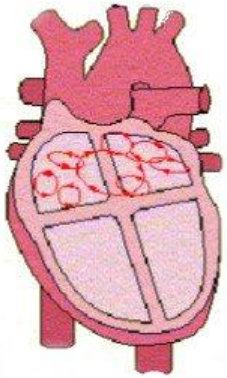

micro-re-entry

II. Аномально повышенный автоматизм

III. Триггерная активность (постдеполяризации)

Сеченовский Университет

Сердечно-сосудистый континуум

Эндотелиальная дисфун

Атеросклероз

ИБС

Ишемия миокарда

Коронарный тромбоз

Инфаркт миокарда

Аритмии и мышечная атрофия

Внезапная смерть

Ремоделирование

Дилатация желудочков

ХСН

Терминальное поражение сердца

Факторы риска:

АГ
СД
Дислипидемия

Инсулинорезистентность
Курение

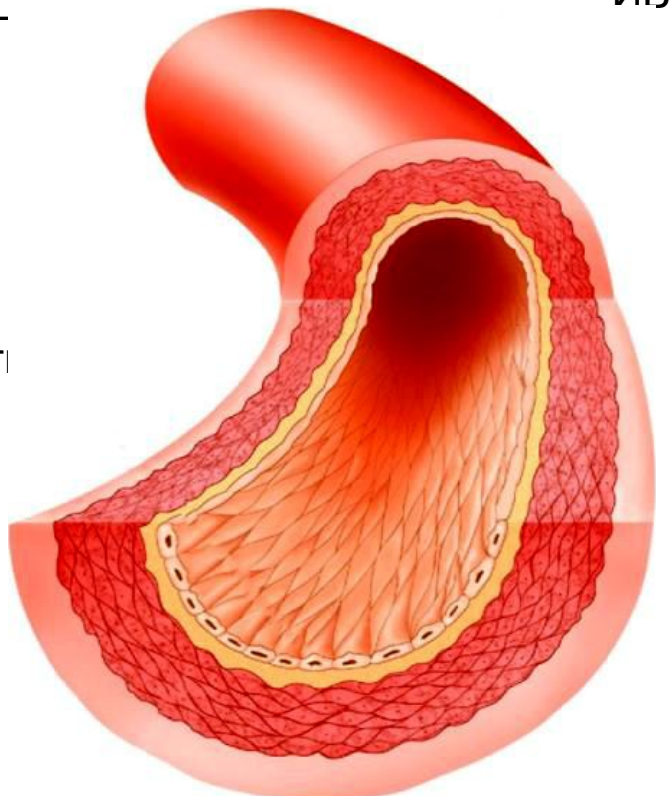

Сеченовский Университет

Dzou VJ. Arch Intern Med. 1993

Диагностика

Электрокардиография (ЭКГ) – доступный, неинвазивный и информативный способ диагностики

- 12 – канальная ЭКГ
- Портативные ЭКГ

Сеченовский Университет

Портативные ЭКГ

Apple watch и **AliveCor KardiaBand** портативные 1 канальные кардиографы

Сейчас компанией AliveCor в сотрудничестве с клиникой Mayo разрабатываются инструменты скрининга синдрома удлиненного интервала QT

Сеченовский Университет

No angina

Angina pectoris attack

Main stem stenosis

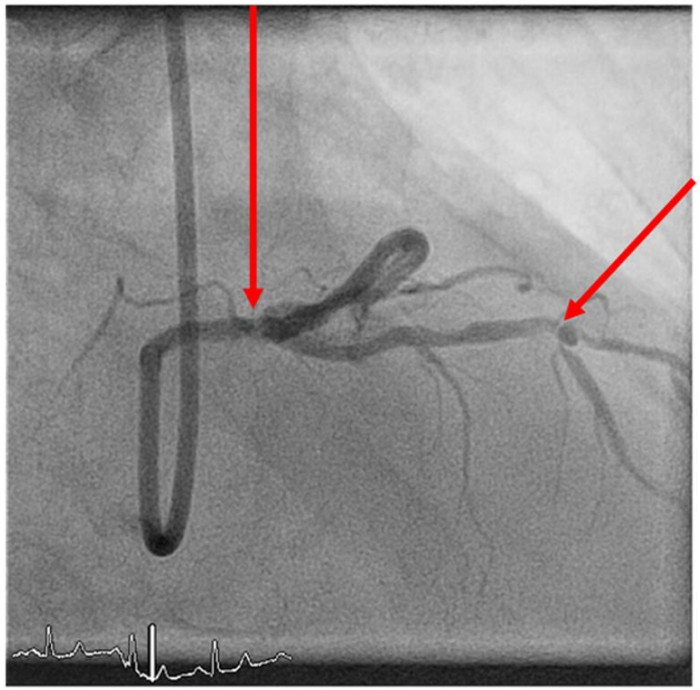

LAD/D1 bifurction stenosis

Сеченовский Университет

Michael Drexler и др., European Heart Journal, 2020

Apple Heart Study

419 273

- Все участники

У 2 161

- Выявлен неритмичный пульс, планировалось поставить ЭКГ монитор ePatch на 7 дней

450 записей ЭКГ

- Было проанализированно

У 34%

- Была выявлена ФП

Marco V. Perez и др., N Engl J Med 2019

Apple Heart Study

При регистрации в приложении Apple Heart Study нерегулярного ритма у пациентов с установленным ЭКГ-монитором – **ФП выявлялась в 84 % случаев**

Сеченовский Университет

Marco V. Perez и др., N Engl J Med 2019

Портативные ЭКГ

KardiaMobile 6L – 6 канальный портативный кардиограф

A.

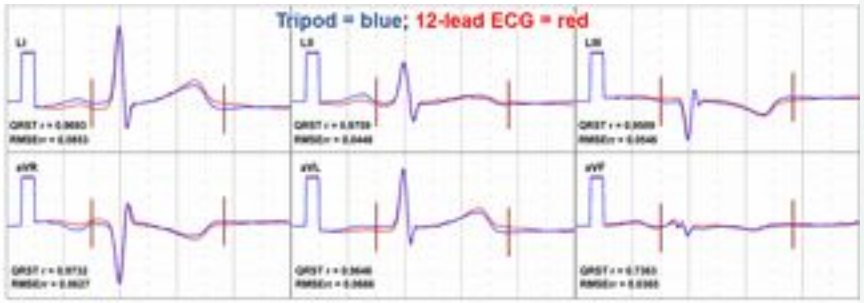

B.

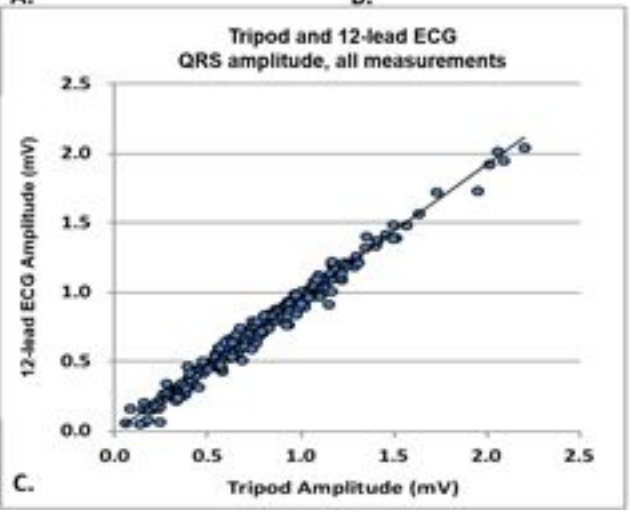

C.

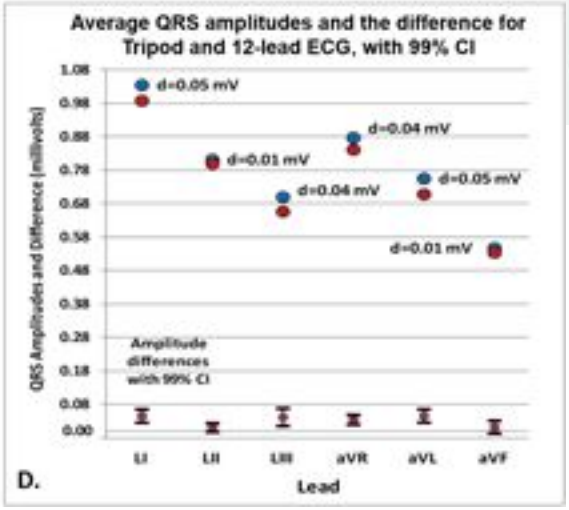

D.

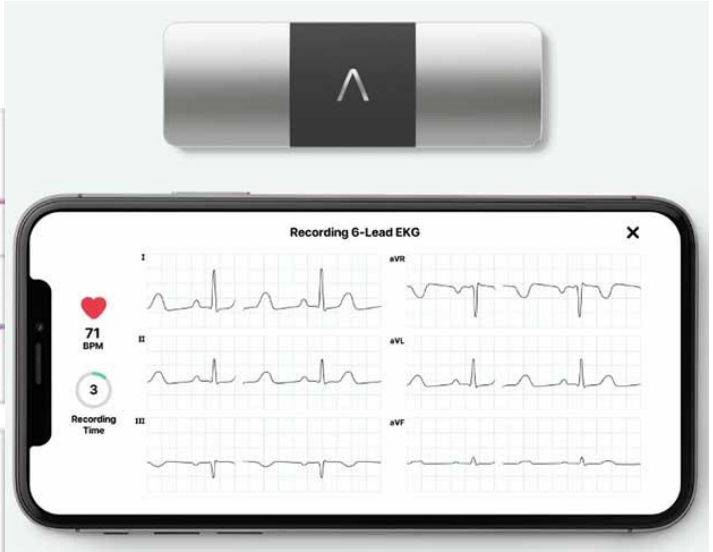

Сеченовский Университет

Stavros Stavrakis и др., Circulation. June 8, 2018

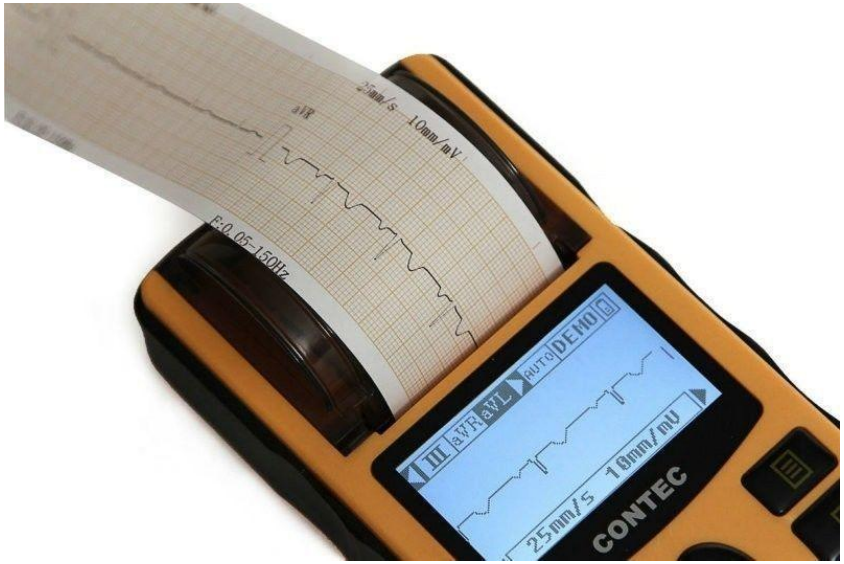

Сеченовский
Университет

Длительное мониторирование ЭКГ

I. Внешние регистраторы

Внутрибольничное ЭКГ-мониторирование
Стандартный метод Холтеровского ЭКГ-мониторирования
Регистраторы событий
Накладные ЭКГ-мониторы
Наружные петлевые регистраторы

II. Имплантируемые регистраторы

Имплантируемые петлевые регистраторы

Сеченовский Университет

Холтеровское мониторирование – метод непрерывной записи ЭКГ в течение определенного времени в условиях свободной активности пациента

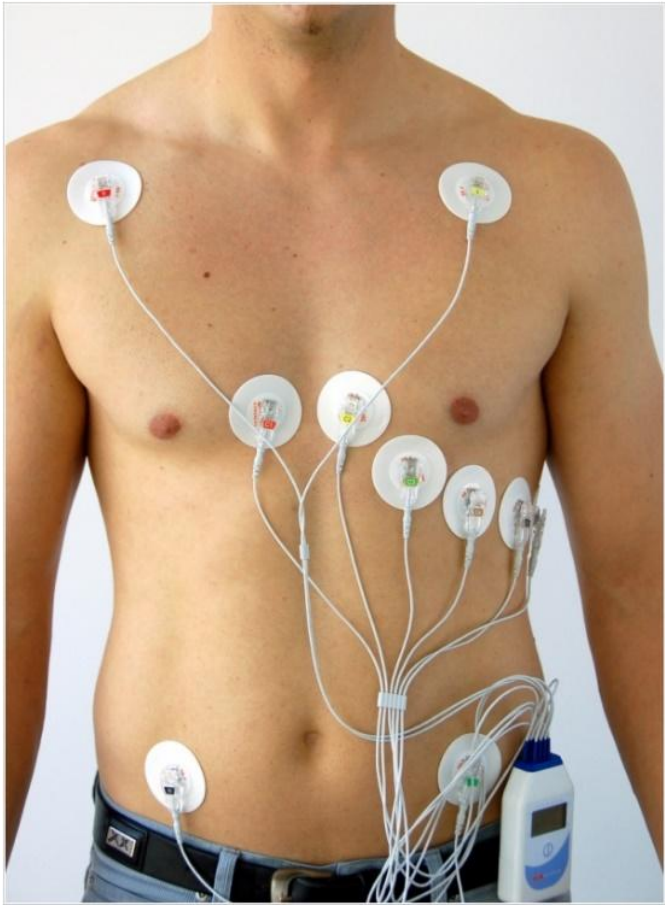

Сеченовский Университет

Холтеровское

Результаты холтеровского мониторирования ЭКГ

Пациент: 25.02.2021 9:24:00

Исследование: **Регистрация ЭКГ в трех грудных отведениях**

Возраст: 94 Пол: Жен Рост, см: — Вес, кг: — Продолжительность: 22:40:57

Отделение: 1 к.о. Палата: — Медицинская карта:

Основные результаты регистрации ЭКГ

Всего комплексов: 86671 Артефактов: 2501 (3%)

Желудочковые аритмии		Наджелудочковые аритмии	
Всего:	1218 (1%)	Всего:	—
Экстрасистолы:	1193	Экстрасистолы:	—
Куплеты:	16	Куплеты:	—
Пробежки тахикардии:	9	Пробежки тахикардии:	—
Комплексов в пробежках:	34	Комплексов в пробежках:	—
Наибольшая пробежка:	9 компл (20:37:22) с ЧСС 145 уд/мин	Наибольшая пробежка:	—

Желудочковые аллоритмии		Наджелудочковые аллоритмии	
Эпизоды бигеминии:	10	Эпизоды бигеминии:	—
Эпизоды тригеминии:	26	Эпизоды тригеминии:	—

Всего пауз: — Максимальная пауза: —

ЧСС (за сутки/днем/ночью): 64/64/62 уд/мин Максимальная ЧСС: 87 уд/мин (21:27)

Циркадный индекс: 1,03 (3%) Минимальная ЧСС: 58 уд/мин (22:15)

Результаты холтеровского мониторирования ЭКГ

Пациент:

25.02.2021 9:24:00

Эпизоды нарушений ритма

10 мм/мВ, 25 мм/сек

Желудочковая экстрасистола ЧСС: 62

Желудочковая экстрасистола ЧСС: 60

Желудочковый куплет ЧСС: 62

Желудочковый куплет ЧСС: 62

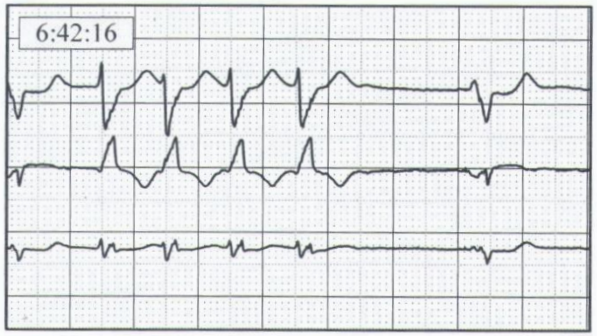

Пробежка жел тахикардии ЧСС: 148

Сеченовский Университет

Результаты холтеровского мониторирования ЭКГ

Пациент:

25.02.2021 9:24:00

Фрагменты ЭКГ

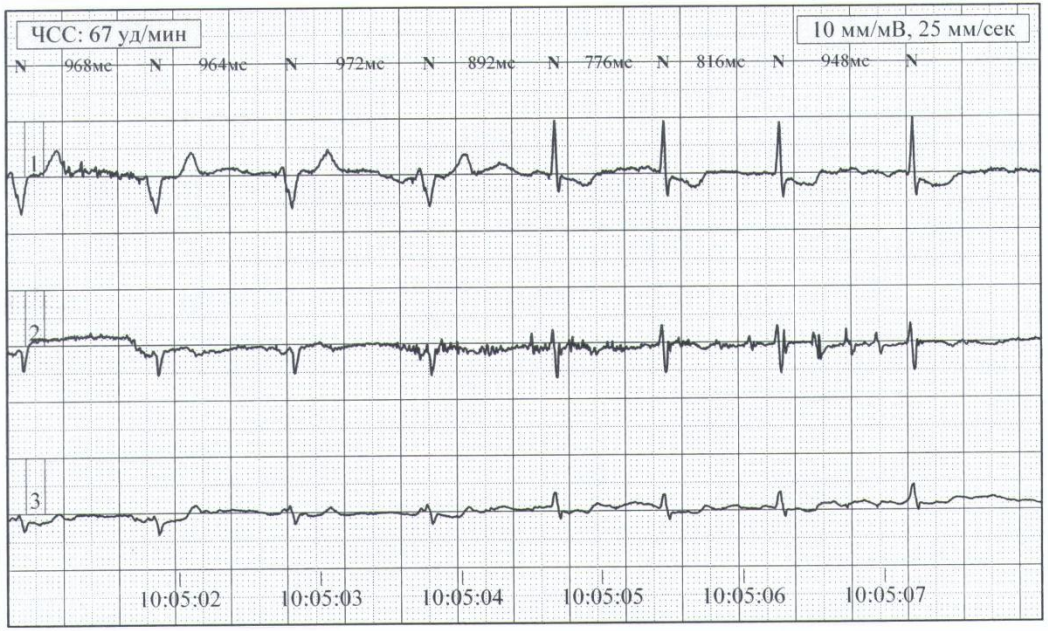

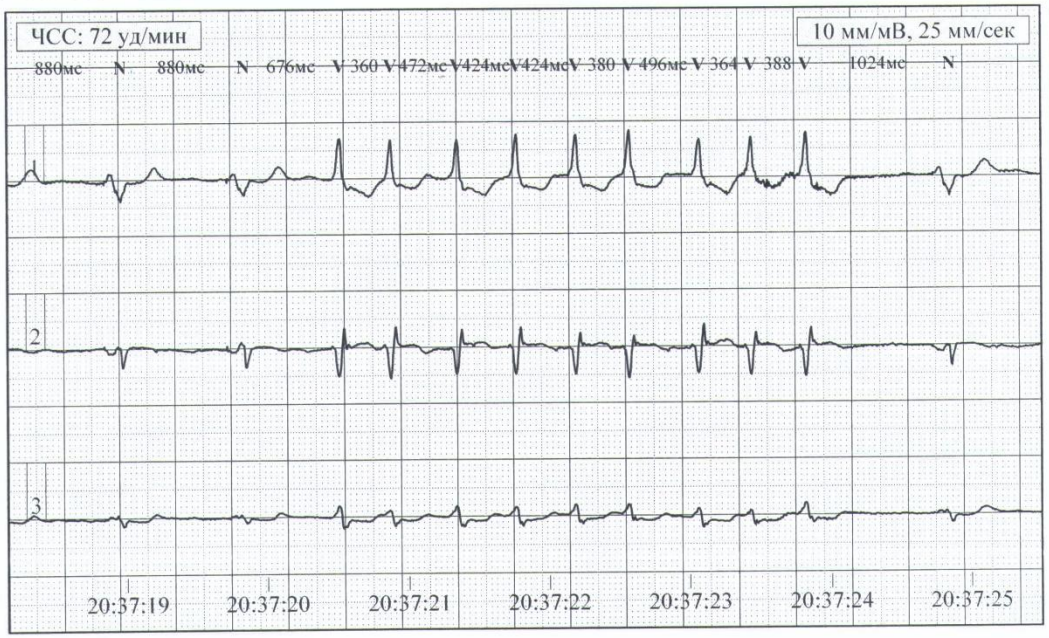

Сеченовский Университет

Регистраторы событий

Кардиофлешка
Nordavind ECG Dongle

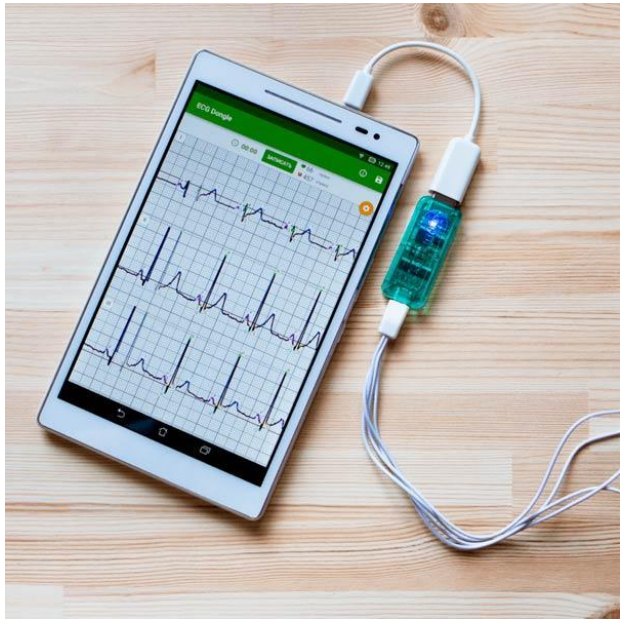

Лицензирована как медицинское устройство в России

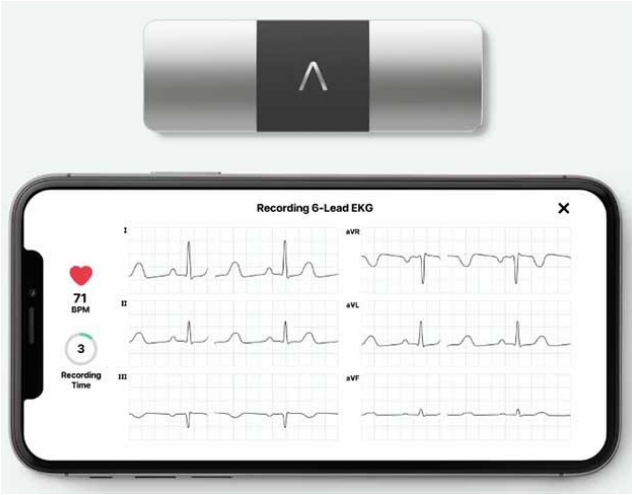

Сеченовский Университет

Запись ЭКГ с кардиофлешки Nordavind ECG Dongle

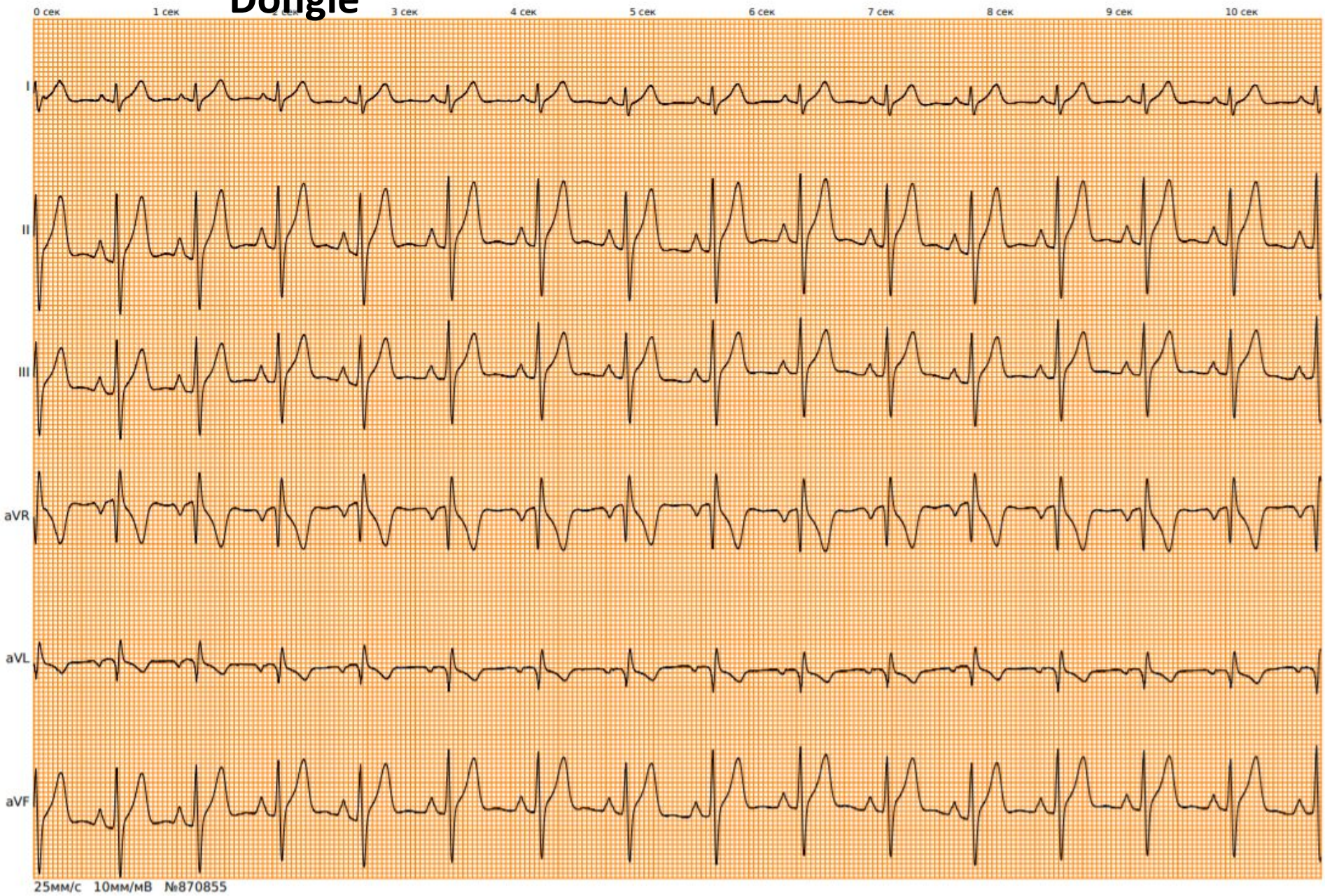

Heal force Prince 180B

Сеченовский Университет

Накладные ЭКГ-мониторы

Zio XT Patch от фирмы iRhythm Technologies

- Может использоваться до 14 дней
- Одобрено к использованию в США
- Высокая комплаентность пациентов по сравнению со ХМ-ЭКГ

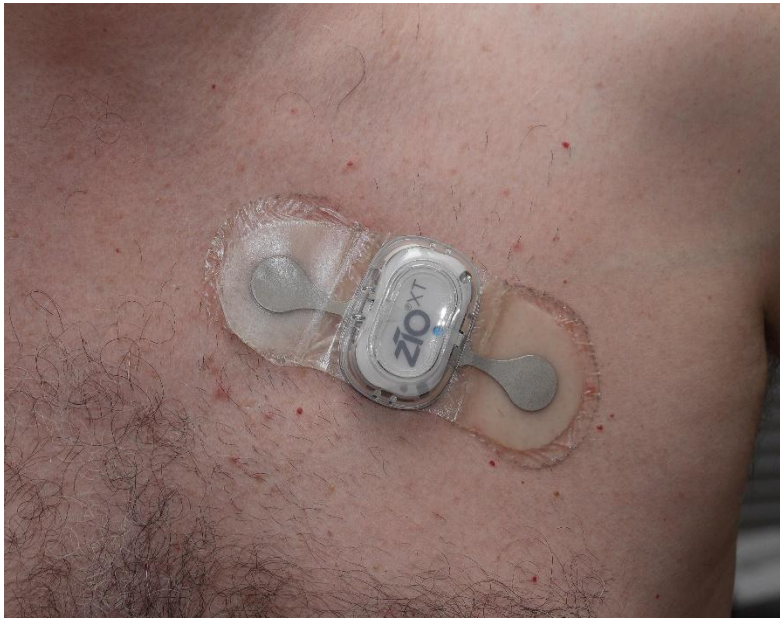

Сеченовский Университет

Накладные ЭКГ-мониторы

Исследование mSTOP

Возможность применение патч-мониторов для ранний диагностику ФП

2650 участников – старше 75 лет, с факторами риска развития ФП

Группа контроля 3476 пациентов, которые получают стандартную медицинскую помощь, включая регулярные визиты к врачу общей практики

В первый год в группе с Zio XT Patch ФП была **выявлена у 6,3% пациентов, в контрольной группе – у 2,3 %**

Сеченовский Университет

Steinhubl S.R и др, ACC Scientific Sessions, 2018

Петлевые регистраторы

Наружные петлевые регистраторы (НПР) - специальные приборы записи ЭКГ, обладающие ретроспективной памятью, т.е. данные записываются и удаляются из памяти прибора в постоянном режиме

Устанавливается на период от 1 до 4 недель



Имплантируемые петлевые регистраторы (ИПР)

Работают до 3-х лет

Показания:

- Оценка эффективности абляции
- Синкопальные состояния неясного генеза
- Криптогенный инсульт
- Мониторинг ФП у пациентов, перенесших инсульт
- Редкие нарушения ритма

Сеченовский Университет

Электрокардиостимуляторы (ЭКС)

Электрокардиостимулятор (ЭКС; искусственный водитель ритма (ИВР)) – медицинский прибор, предназначенный для воздействия на ритм сердца

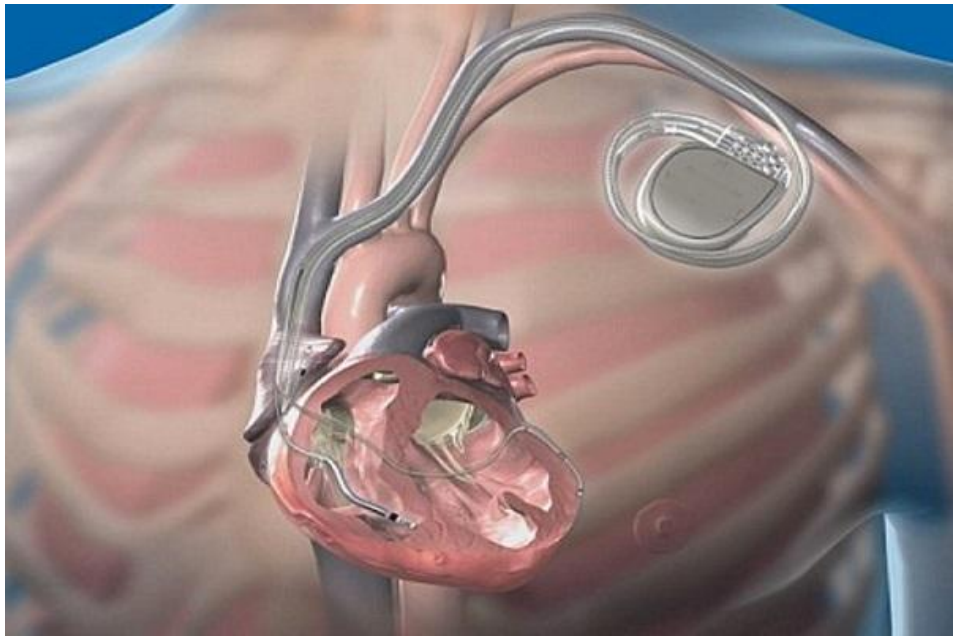

Сеченовский Университет

Электрокардиостимуляторы (ЭКС)

Виды кардиостимуляции.

- Предсердная AAI

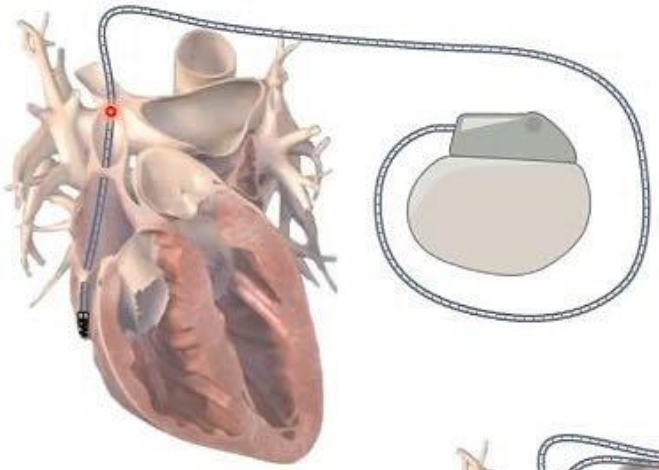

Желудочковая VVI

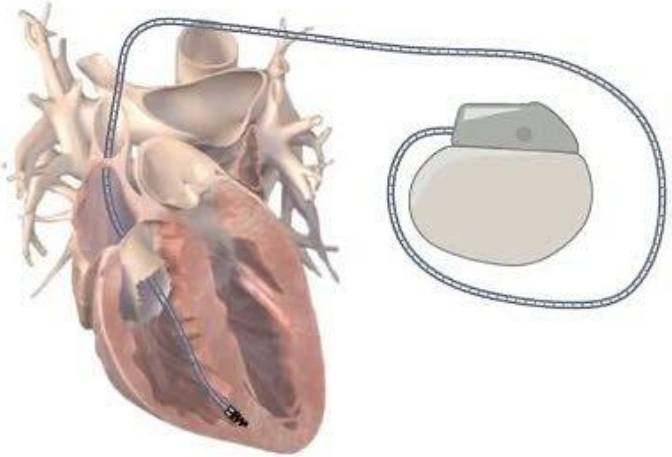

Двухкамерная DDD

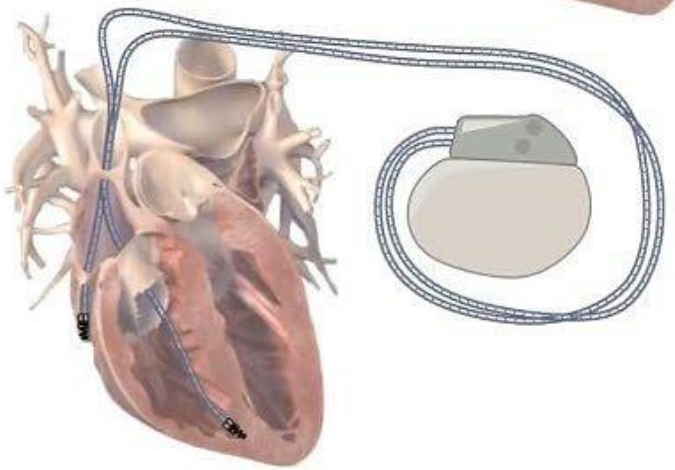

Сеченовский Университет

Электрокардиостимуляторы (ЭКС)

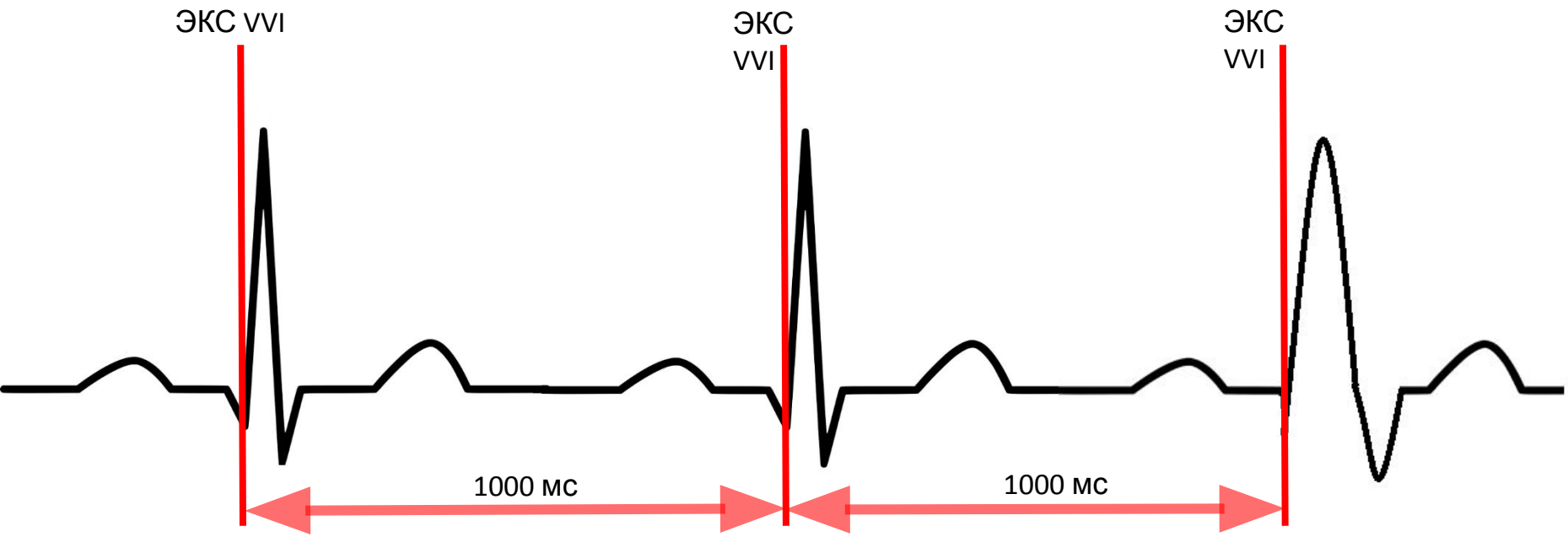

Сеченовский Университет

Электрокардиостимуляторы (ЭКС)

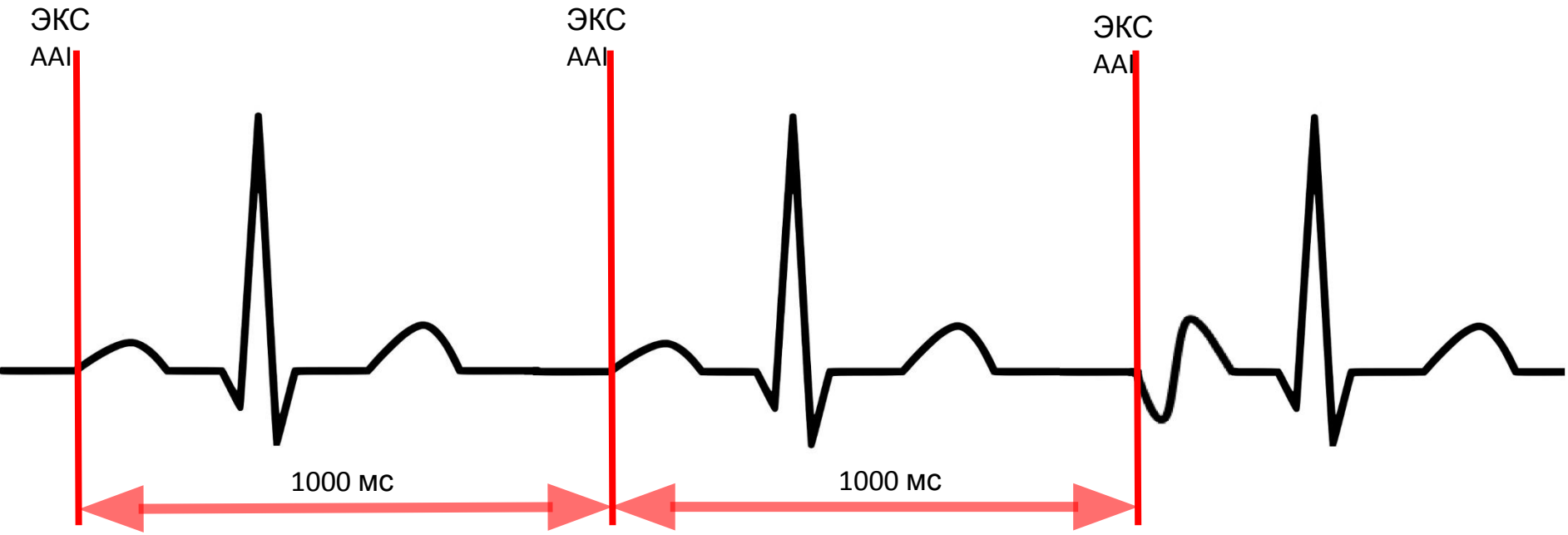

Сеченовский Университет

Электрокардиостимуляторы (ЭКС)

Режим DDD

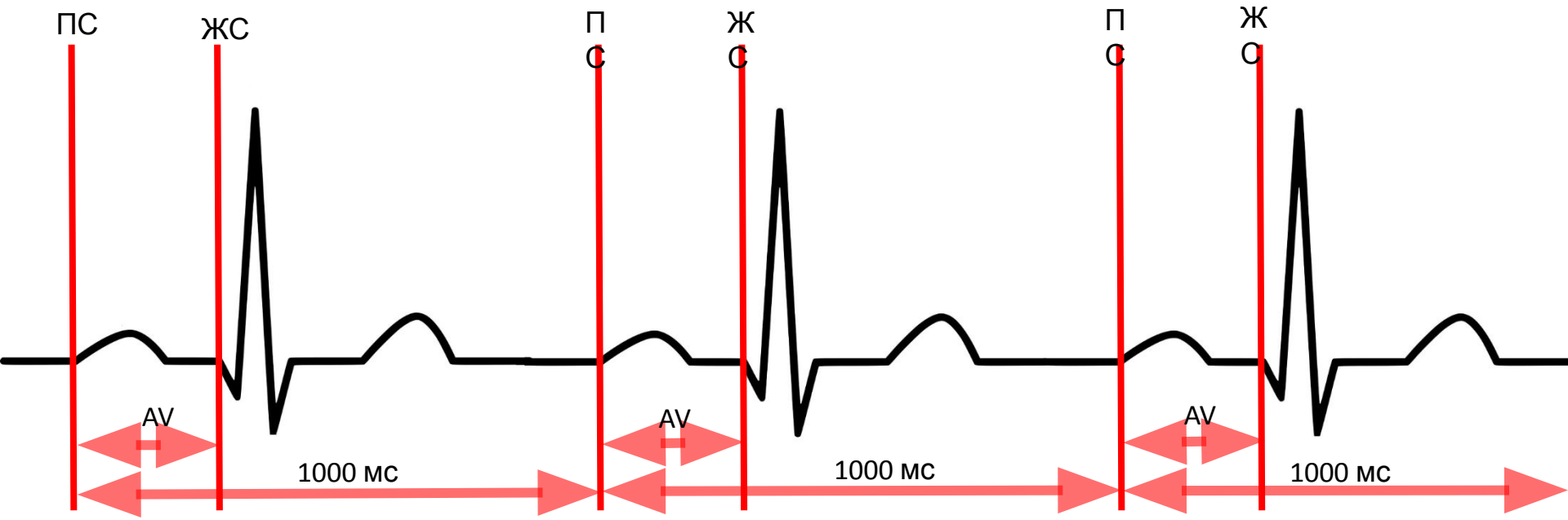

Сеченовский Университет

Электрокардиостимуляторы (ЭКС)

Предсердная AAI ЭКС

Сеченовский Университет

Электрокардиостимуляторы (ЭКС)

Желудочковая VVI ЭКС

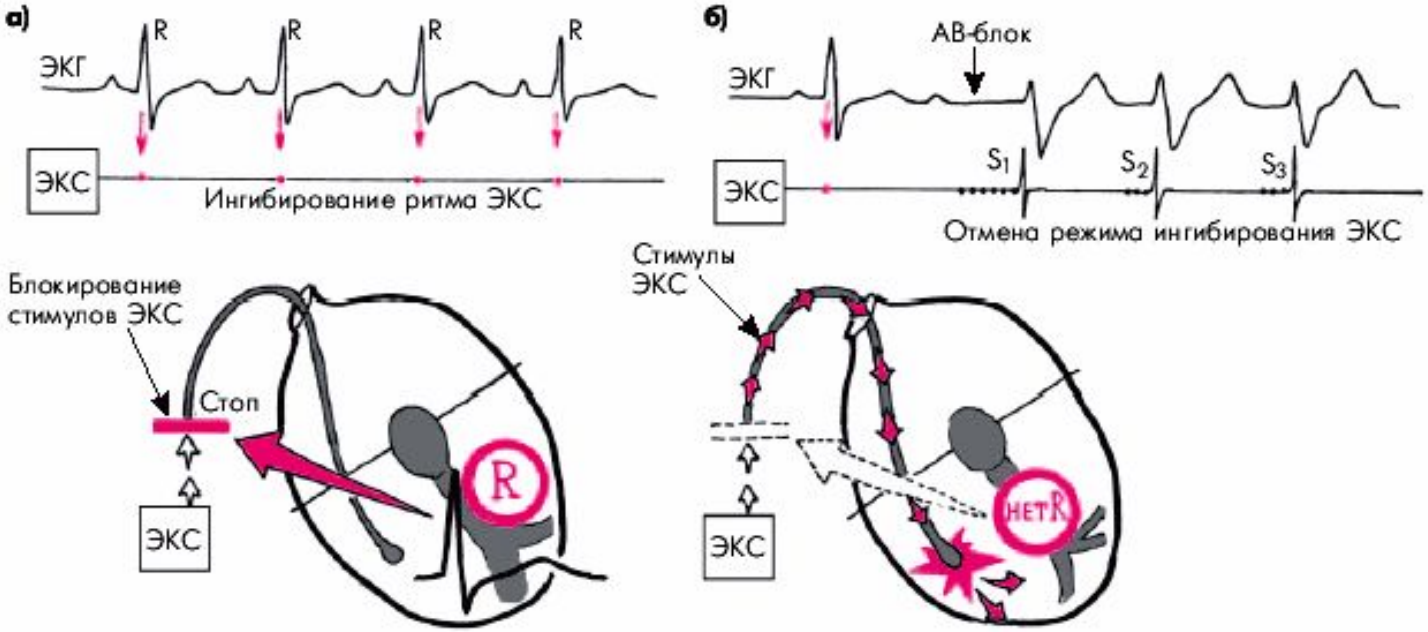

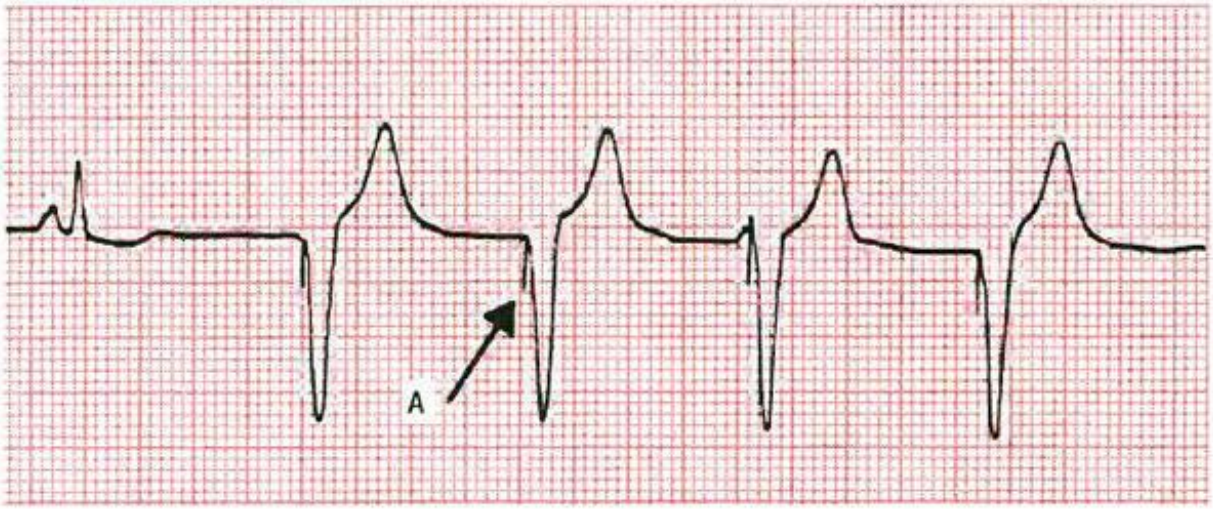

Сеченовский Университет

Электрокардиостимуляторы (ЭКС)

Автоматическое переключение режимов
“Mode switch”

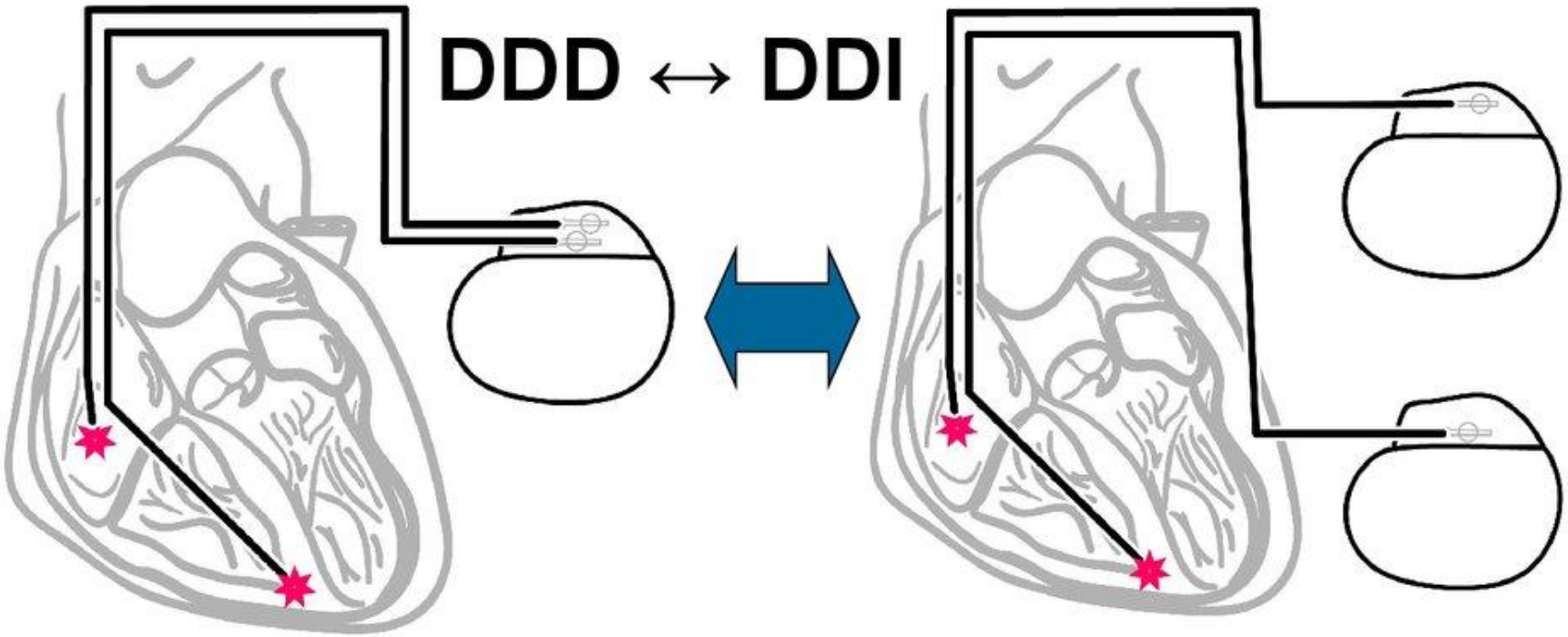

СЕЧЕНОВСКИЙ УНИВЕРСИТЕТ

“Холтеровское мониторирование пациентов со стимулятором”. проф., д.м.н. Тихоненко В.М., Ривин А.Е. 2018

ЭКГ автоматического переключения режимов

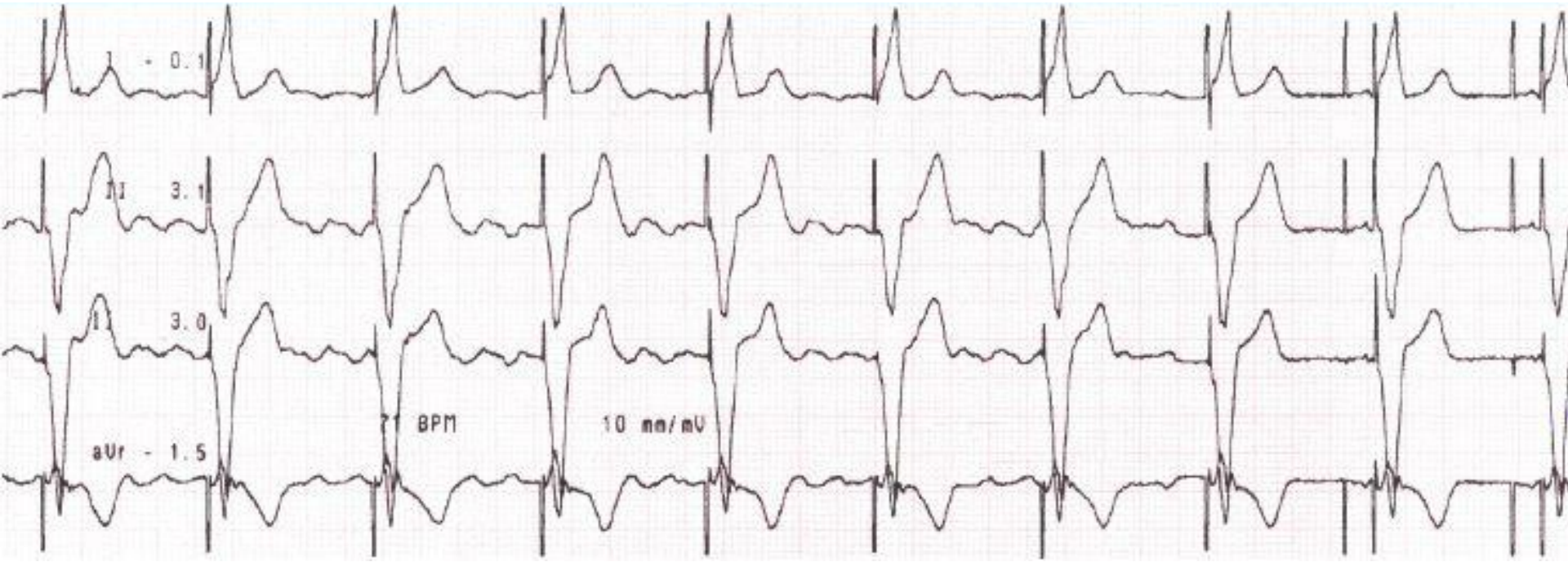

Сеченовский Университет

Биполярная схема стимуляции

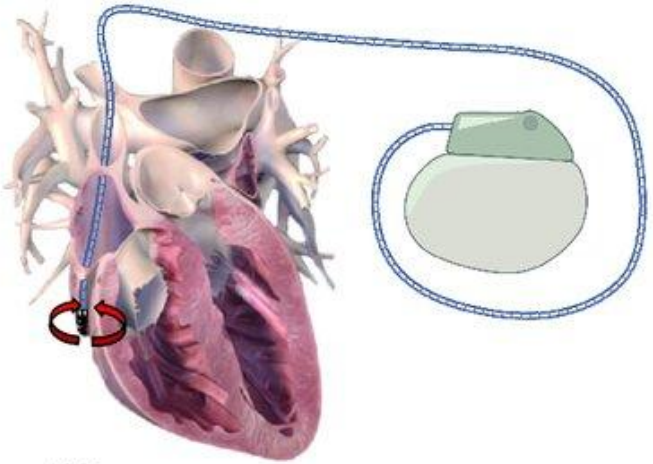

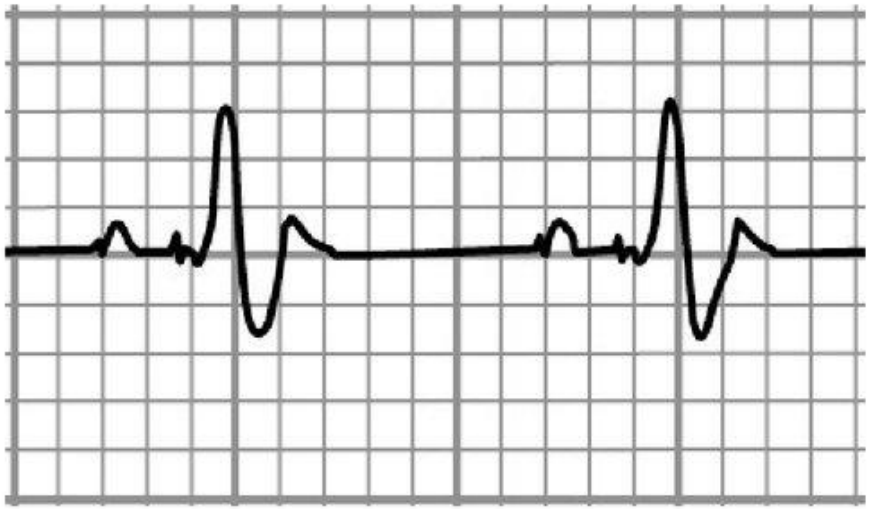

Монополярная схема стимуляции

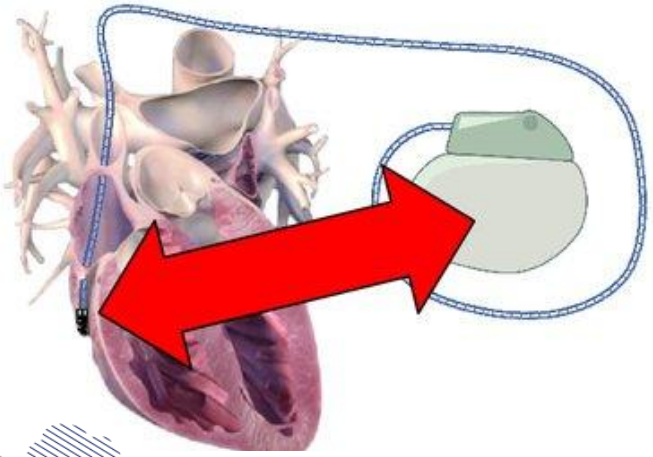

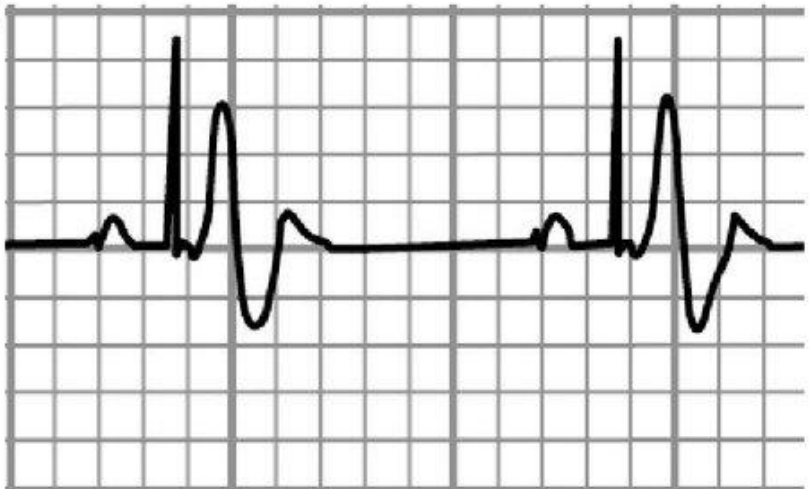

Сеченовский Университет



Сеченовский Университет

Joshua C. и др., Heart Rhythm Society 2021

Действие кардиовертера-дефибриллятора при ЖТ

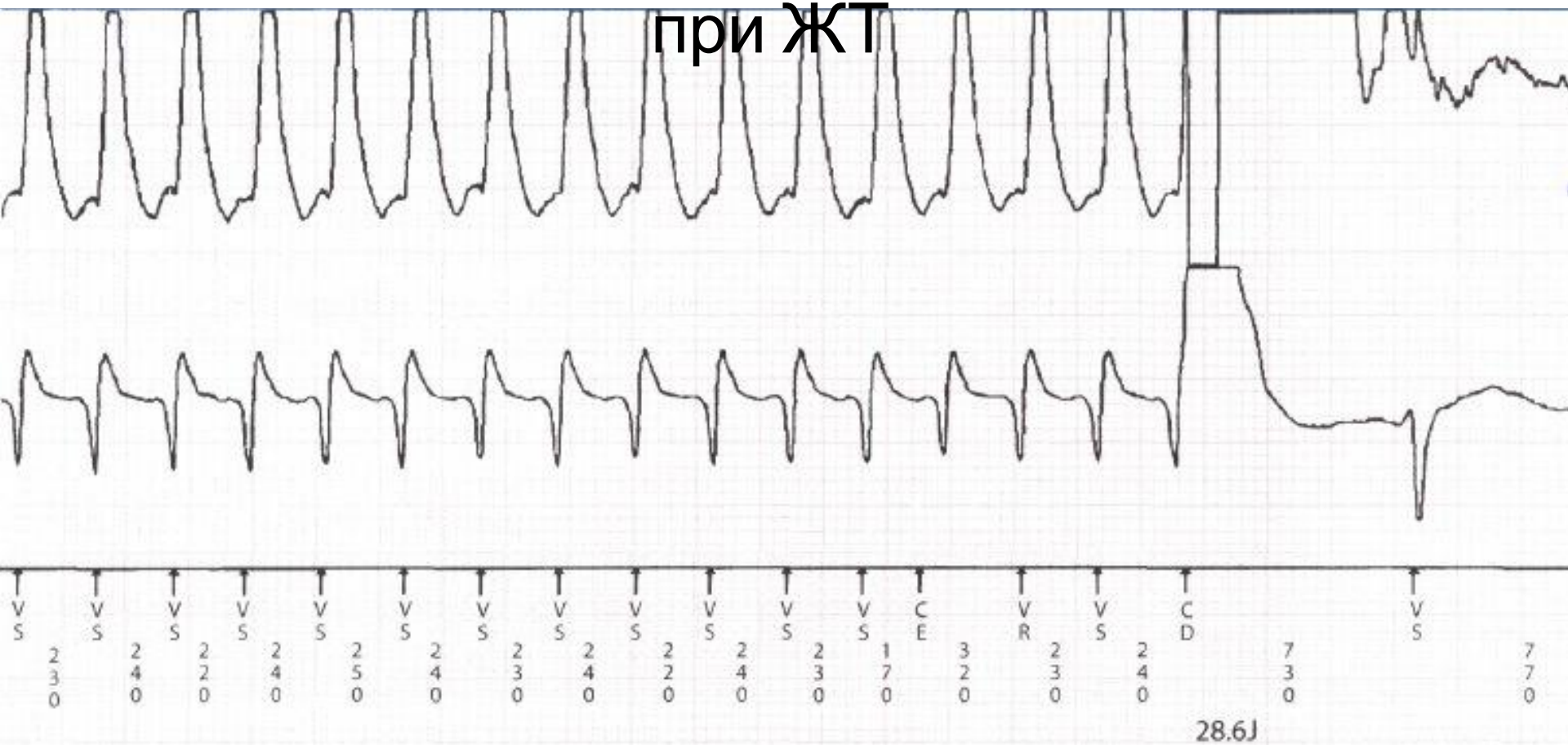

Сеченовский Университет

Значение ИКС и ИКД в мониторинге

- ИКС и ИКД регистрируют электрокардиограмму для своей работы
- При возникновении эпизодов нарушения ритма они сохраняют фрагмент пленки

Сеченовский Университет

Мониторирование ЭКС

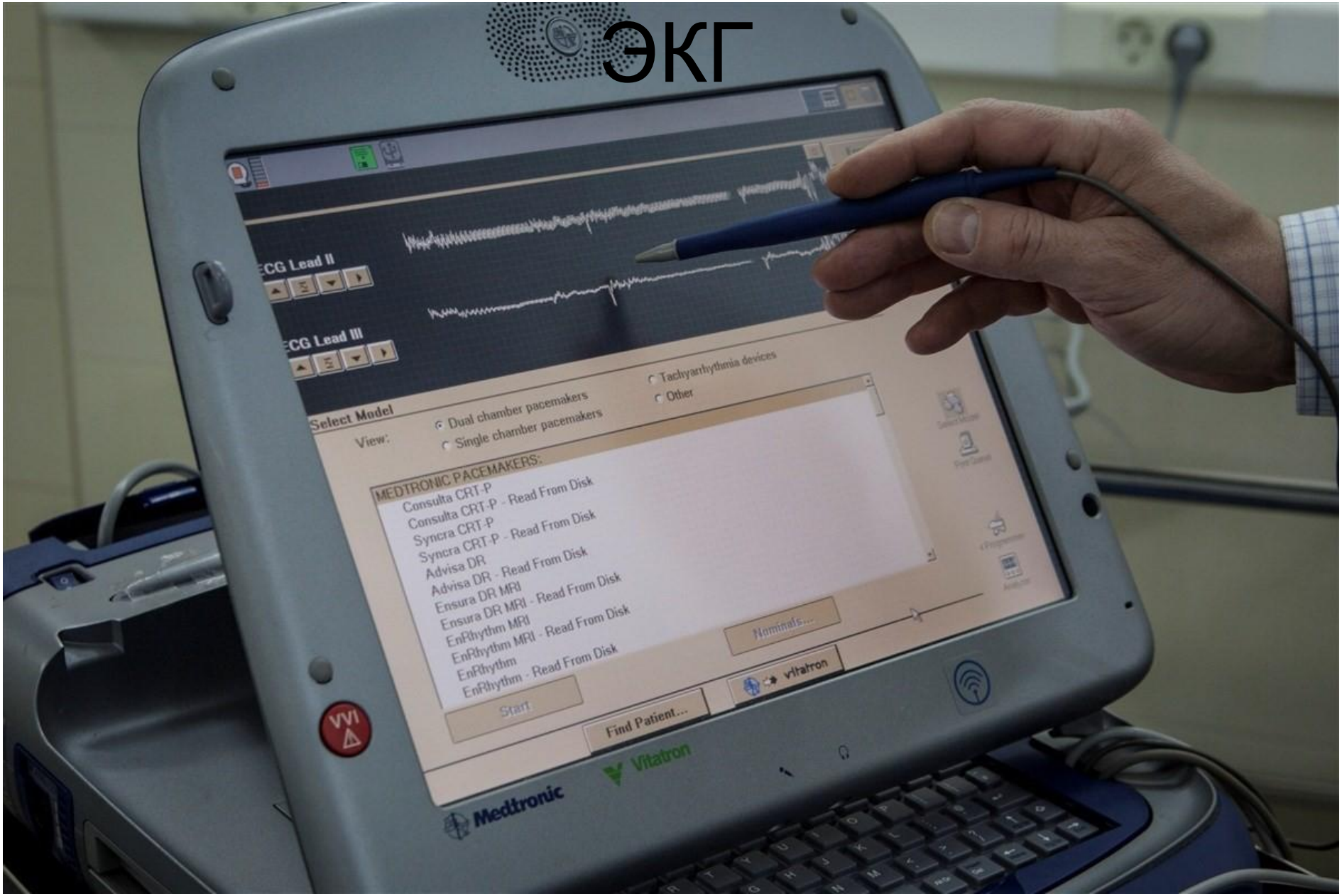

Всем спасибо за внимание !