Доповідь

на тему

“Кровопостачання і гемопоетична функція печінки ”

Науковий керівник: д.мед. н. Лебединець М.Г.

Підготувала: студентка II курсу
II медичного факультету
6П групи
Тіткова Олександра

The liver trabeculae

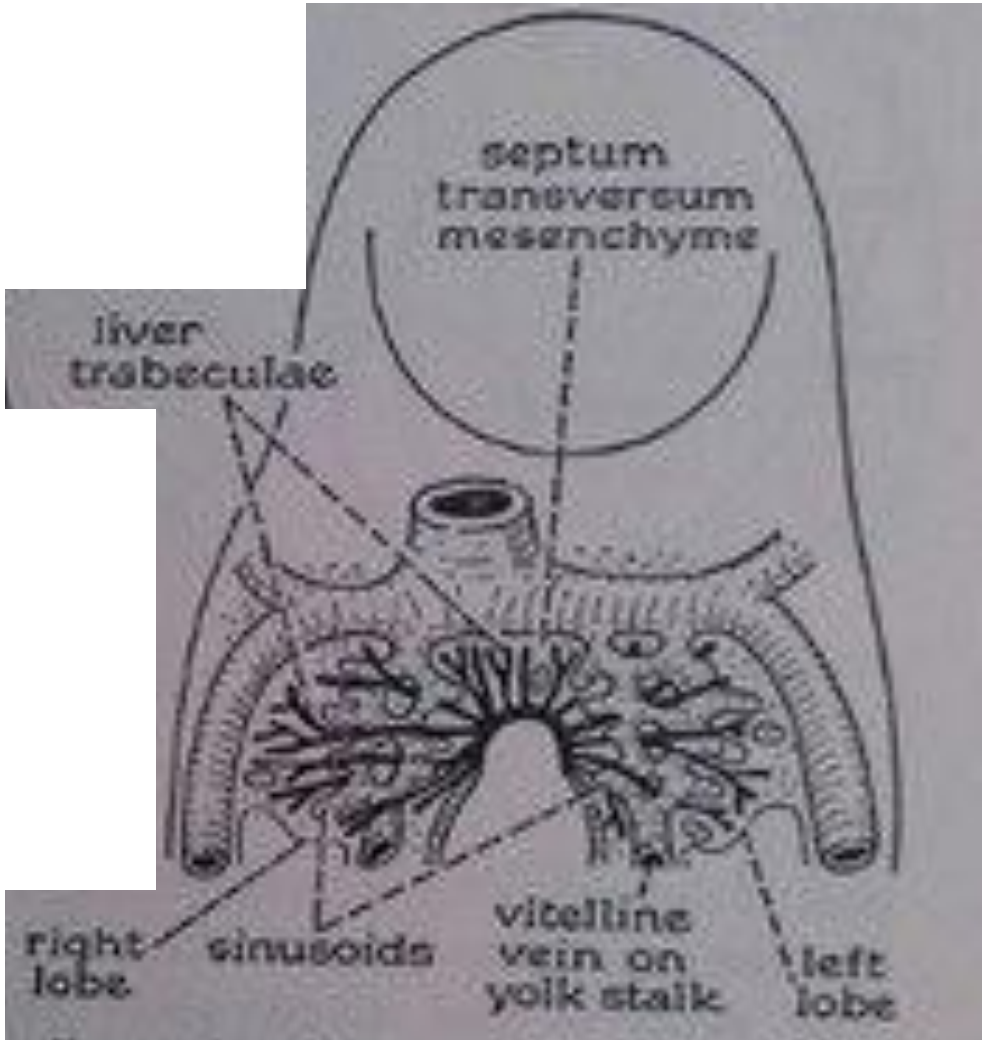

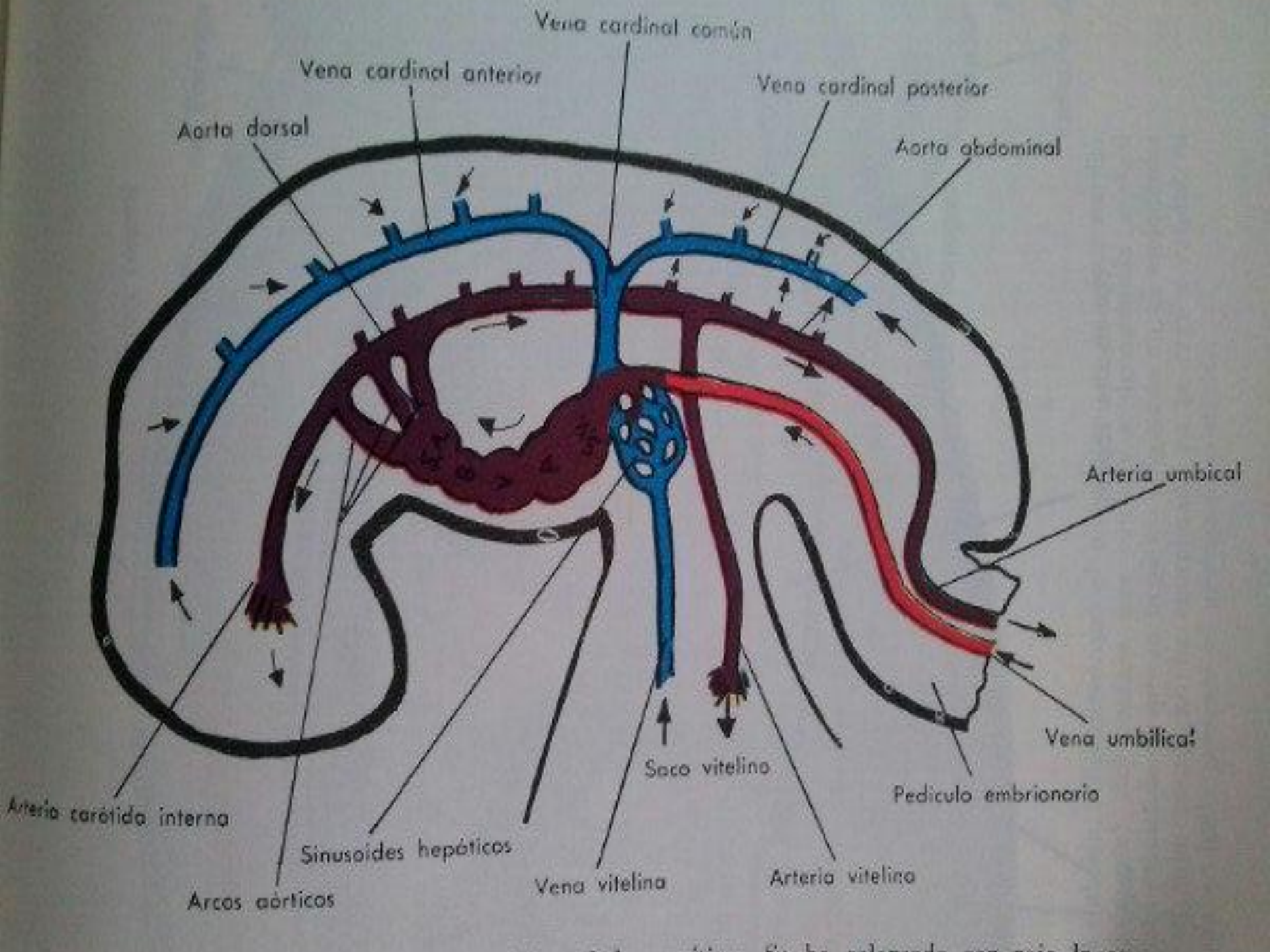
Vena cardinal común
Vena cardinal anterior
Vena cardinal posterior
Aorta dorsal
Aorta abdominal
Arteria umbical
Vena umbilical
Saco vitelino
Pedículo embrionario
Arteria carótida interna
Sinusoides hepáticos
Vena vitelina
Arteria vitelina
Arcos aórticos

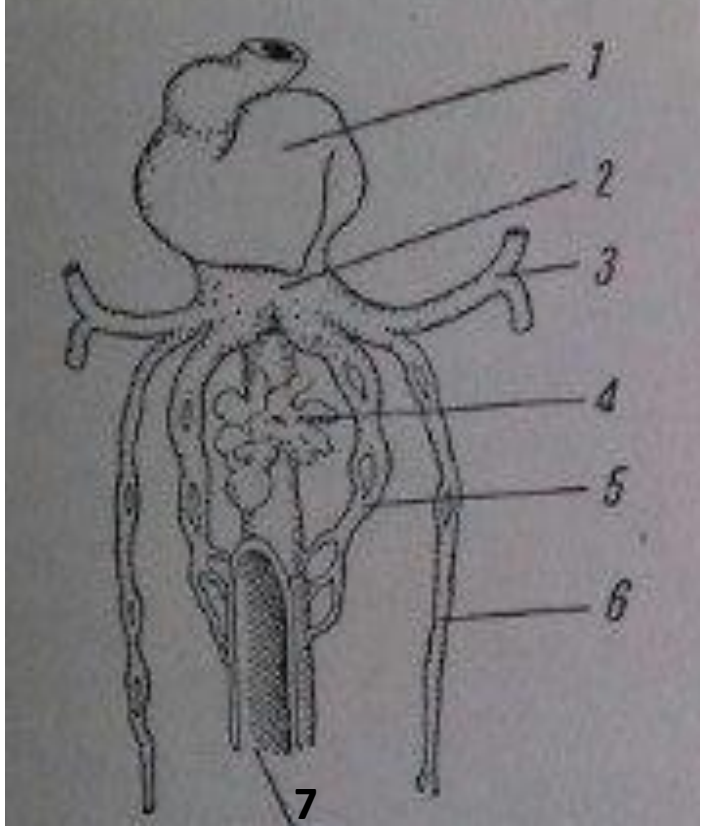

У свинячих ембріонів довжиною 3-4 мм (відповідає 4-тижневим ембріонам людини)

1 – серце;
2 – венозний синус;
3 – проток Кювьє;
4 – печінка;
5 – жовтково-брижова вена;
6 – пупкова (аллаптоїдна) вена;
7 – жовтковий мішок.

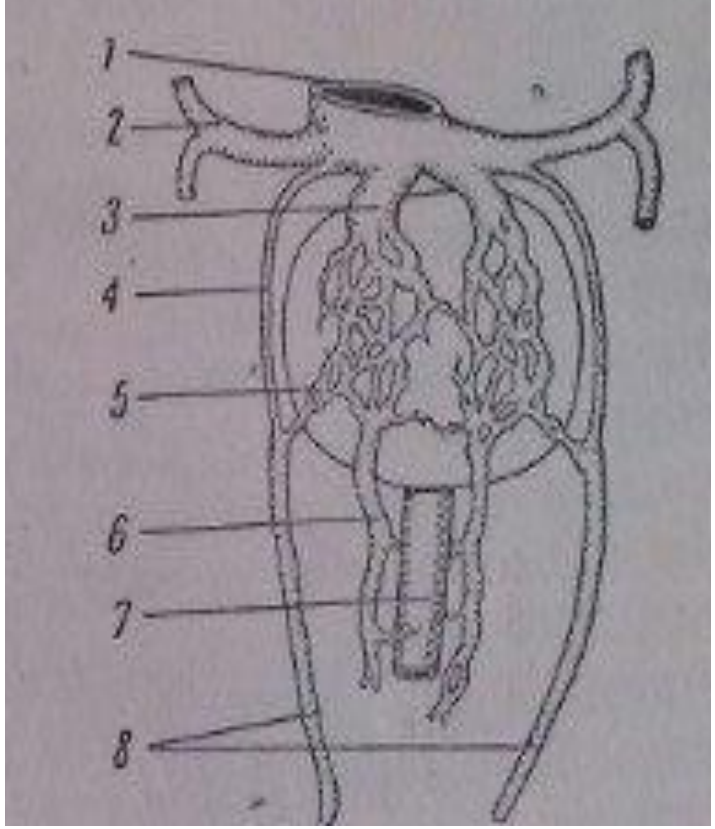

У свинячих ембріонів довжиною приблизно 6 мм (відповідає 5-тижневим ембріонам людини)

1 – венозний синус;
2 – проток Кювьє;
3 – жовтково-брижова вена;
4 – права пупкова вена;
5 – печінка;
6 – жовтково-брижова вена;
7 – кишка;
8 – пупкові вени.

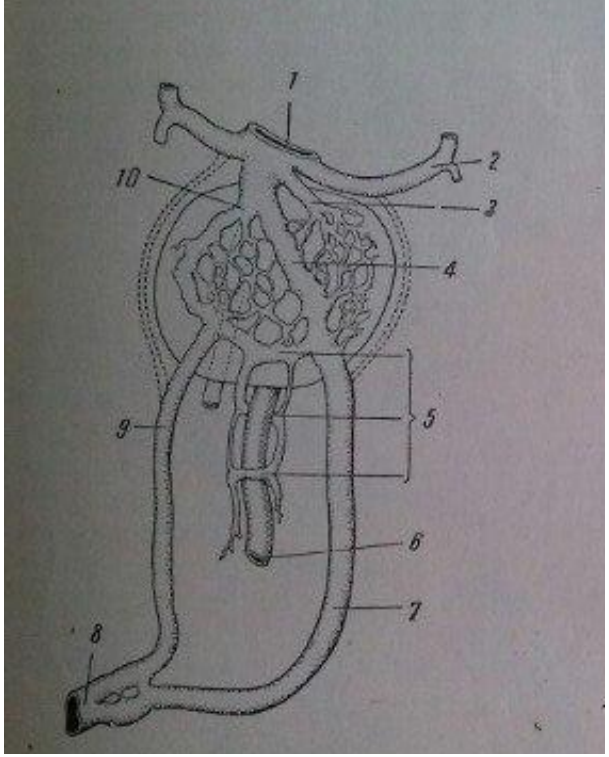

У свинячих ембріонів довжиною 8-9 мм (відповідає ембріонам людини на початку 6-го тижня)

1 – венозний синус;
2 – проток Кювьє;
3 – ліва жовтково-брижова вена;
4 – венозний проток;
5 – анастомози жовтково-брижових вен;
6 – кишка;
7 – ліва пупкова вена;
8 – пупкові вени, зрощені в черевному стеблинці;
9 – права пупкова вена;
10 – права жовтково-брижова вена.

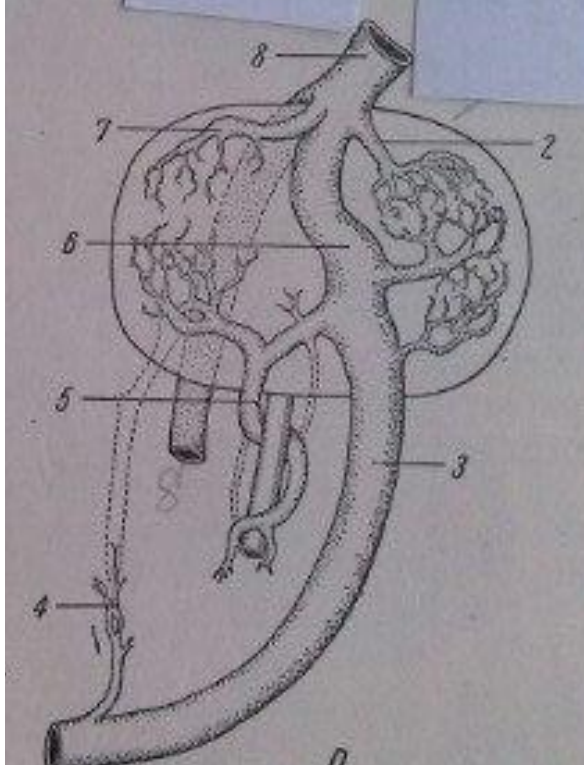

У свинячих ембріонів довжиною 20 мм та більше (відповідає ембріонам людини 7-ми тижнів та більше)

1 – sinus coronarius cordis (лівий проток Кювьє);
2 – ліва печінкова вена;
3 – ліва пупкова вена;
4 – права пупкова вена;
5 – ворітна вена;
6 – ductus venosus;
7 – права печінкова вена;
8 – задня порожниста вена;
9 – передня порожниста вена.

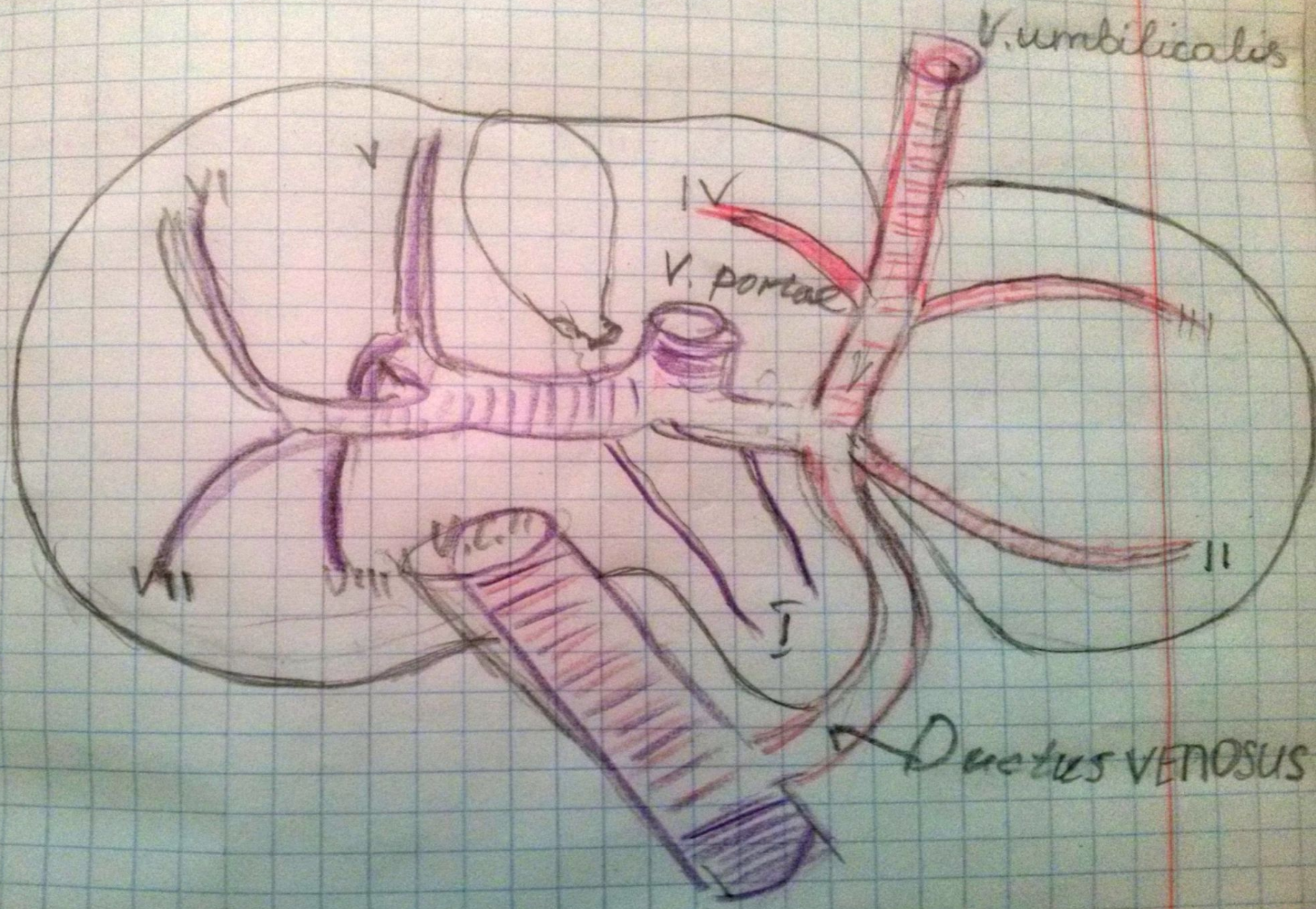
V. umbilicalis
V
VI
IV
V. portae
III
V
II
VII
VIII
V.C.I.
I
Ductus VENOSUS
V. cava inferior

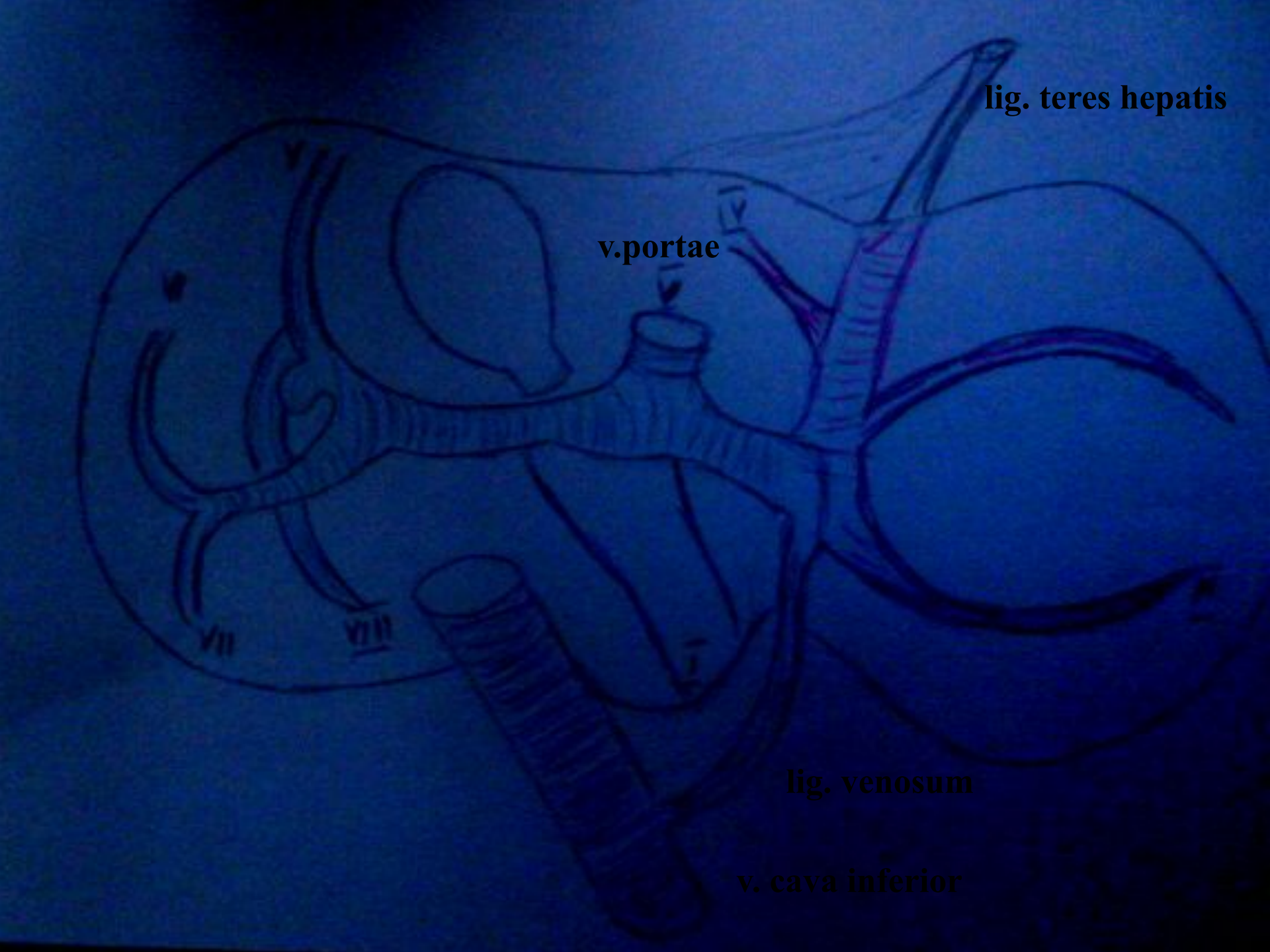
lig. teres hepatis
v.portae
lig. venosum
v. cava inferior

Дякую за увагу!