Актуальные вопросы неврологии



Профессор А.П. Рачин
Зав. отделом эволюционной неврологии и нейрофизиологии

ФГБУ «Российский Научный Центр Медицинской Реабилитации и Курортологии» Министерства здравоохранения Российской Федерации



Cervantes Saavedra

Сальвадор Дали

Реализм в творчестве Сальвадора Дали: Корзина с хлебом

Сью-реализм в творчестве Сальвадора Дали:
Лицо Мэй Уэст



Сью-реализм в творчестве Сальвадора Дали:

Port l.ligat

Медицинский сью-реализм в творчестве С. Дали:

Постоянство памяти



Медицинский сью-реализм в творчестве С. Дали: Сон



Как С.Дали представлял себе головокружение?

Головокружение, 1931. Холст, масло.

Как С. Дали представлял себе головокружение?

Где это происходит?

Головокружение, 1931. Холст, масло.

…именно поэтому у большинства людей эта картина вызывает интерес…

- Может ли мозг понять мозг?
- Может ли мозг понять разум?
- Мозг – это гигантский компьютер или нечто большее?

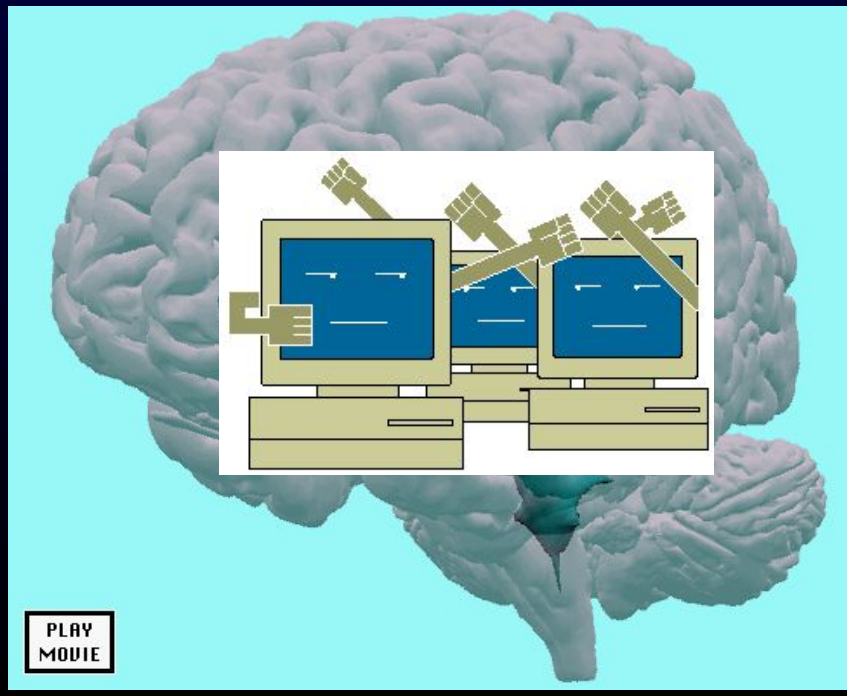

Что скрывается за этой решеткой?



Лицо как зеркало здоровья, болезни…

Основные формы лица

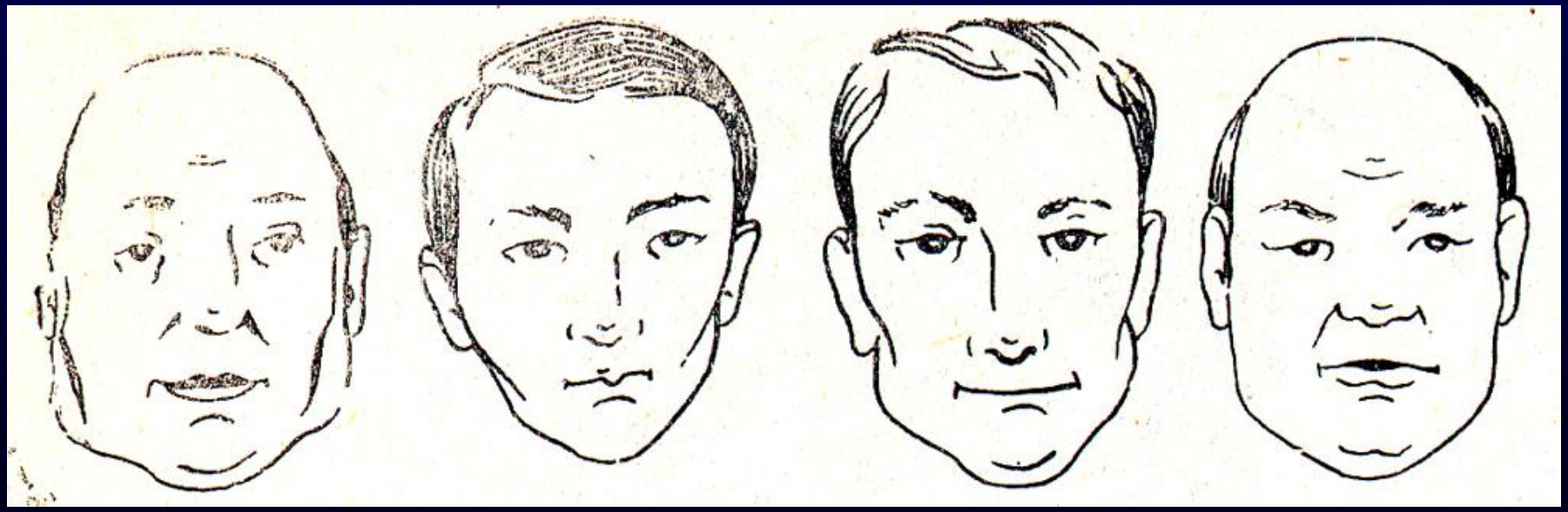

овальная треугольная квадратная прямоугольная

Сомнение

Грусть

Недоверие

Удивление

Горе

Любопытство



Страх

Улыбка

Испуг

Брезгливость

Скорбь

Ужас

Лицо – как зеркало болезни

Синдром Шерешевского-Тернера

Глазная форма миастении

Синдром Марфана

Лицо – как зеркало болезни

Болезнь Дауна .47, XX или XY+21

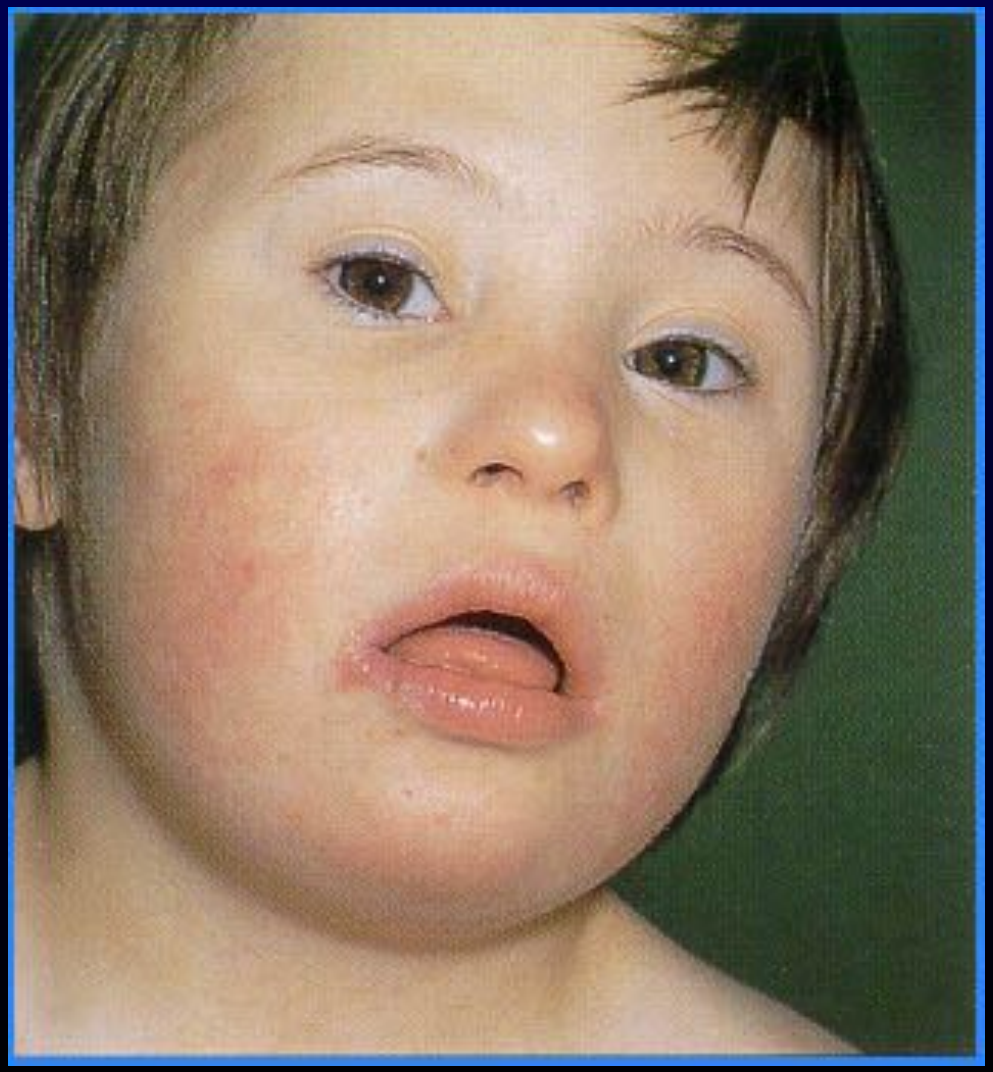

Лицо – как зеркало болезни

Ангиоматоз Штурге-Вебера-Димитри

Лицо – как зеркало болезни

Врожденная гидроцефалия

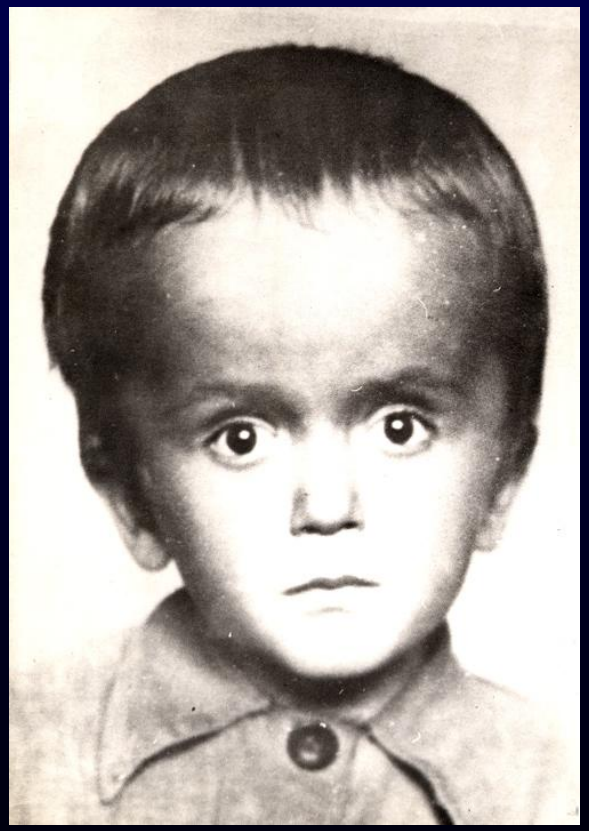

Клиника тройничной невралгии
(детально описаны Д**.** Фозергиллом в **1773** году**)**

Начало болевого пароксизма

Замирание во время приступа

Растирание триггерной зоны после приступа

Клиника тройничной невралгии



Клиника тройничной невралгии

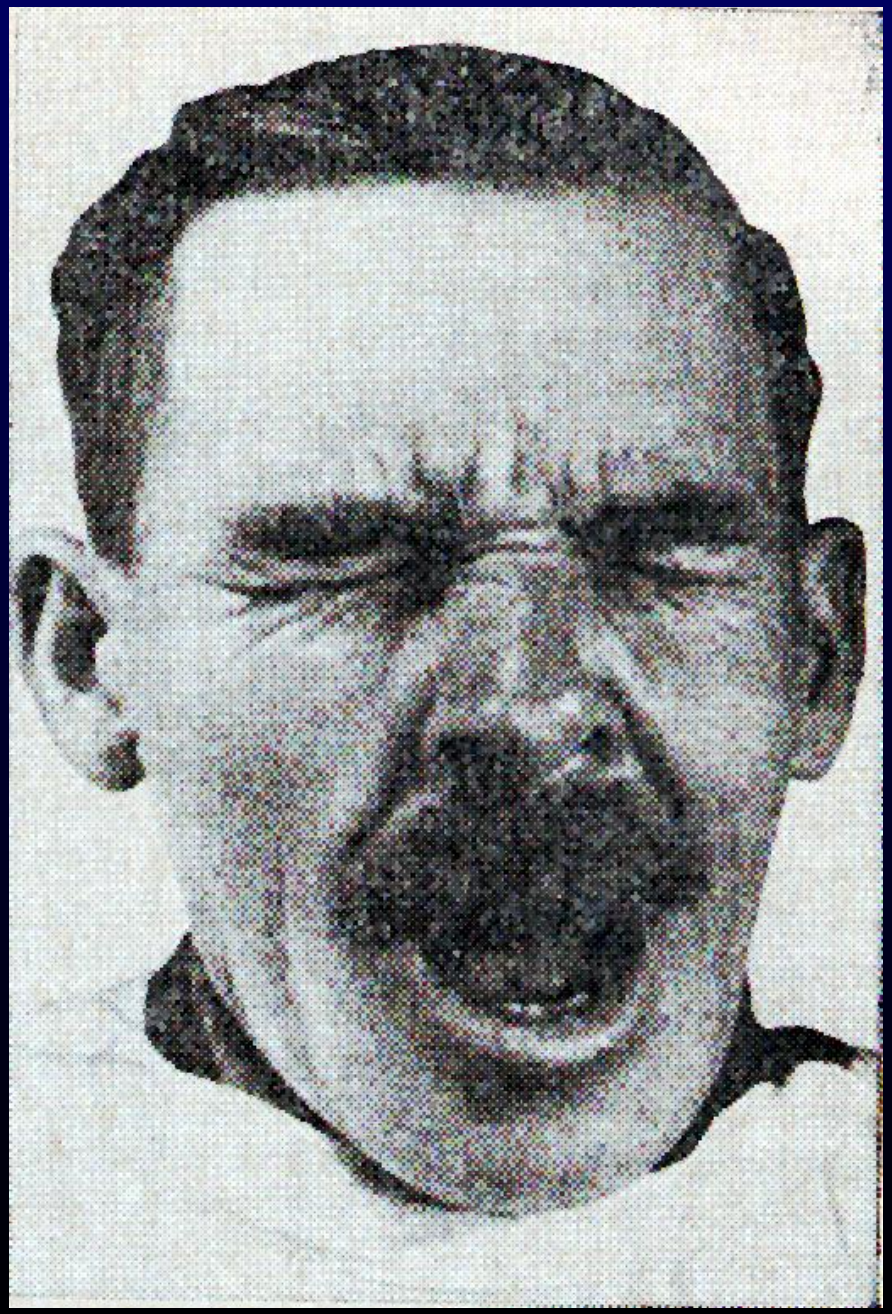

Клиника тройничной невралгии

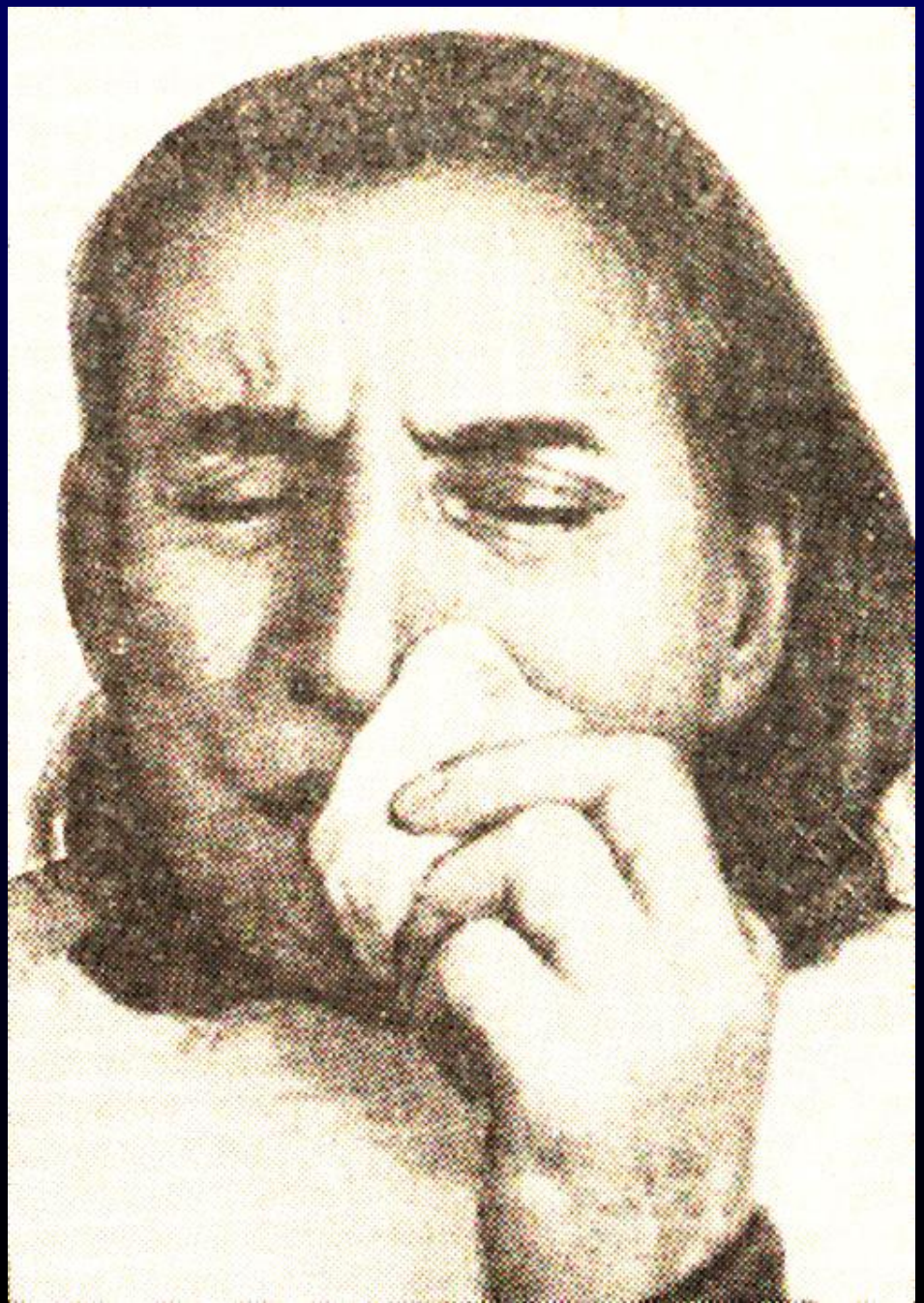

Поражение лицевого нерва по периферическому типу

Поражение лицевого нерва по периферическому типу

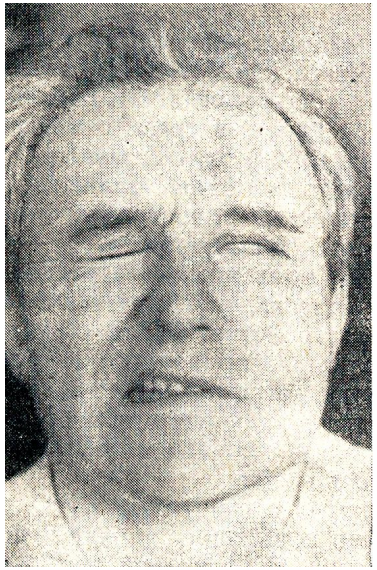

Поражение лицевого нерва по периферическому типу



Асимметрия лица

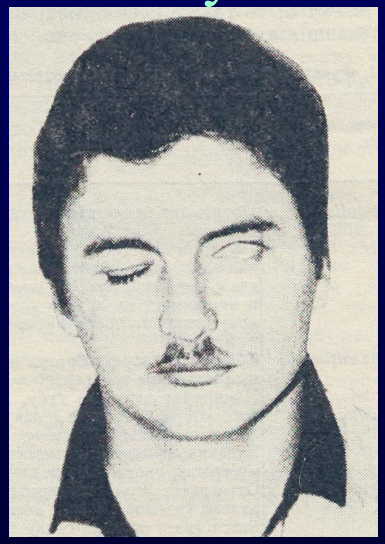

Паралич Белла

Лагофтальм

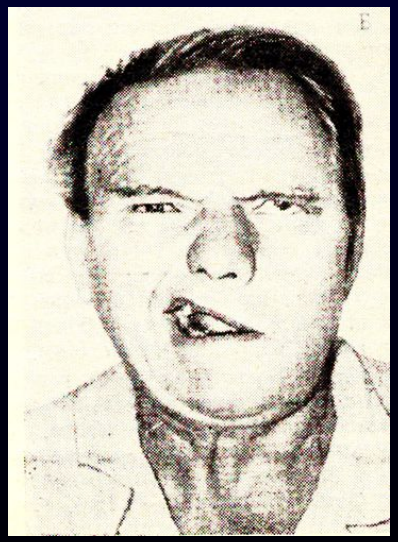

Симптом «ракетки»

Симптом Негро

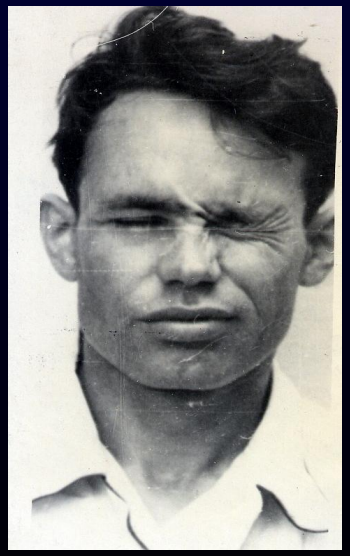

Симптом ресниц

Поражение лицевого нерва по центральному типу

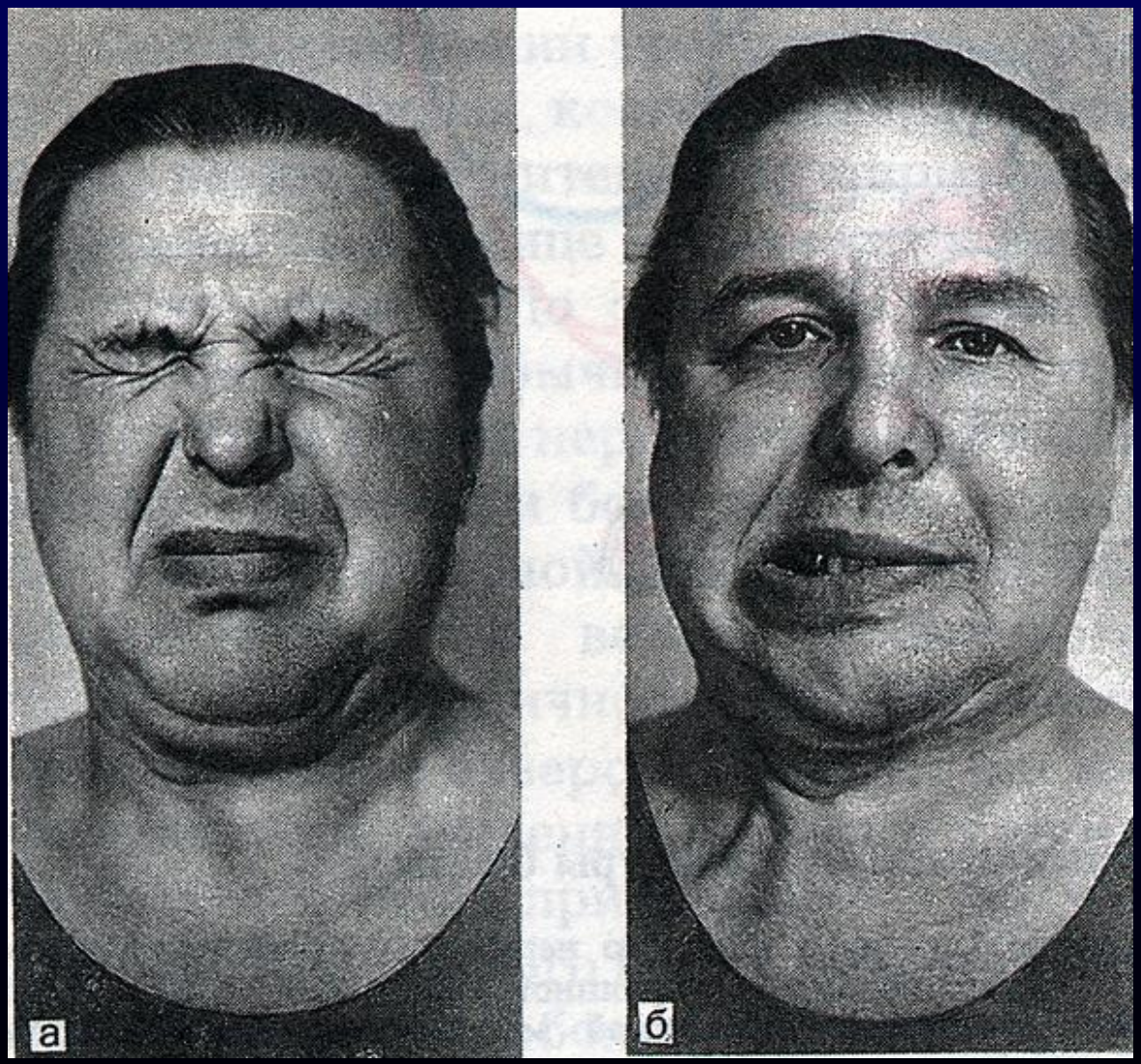

Синдром Мелькерссона-Розенталя

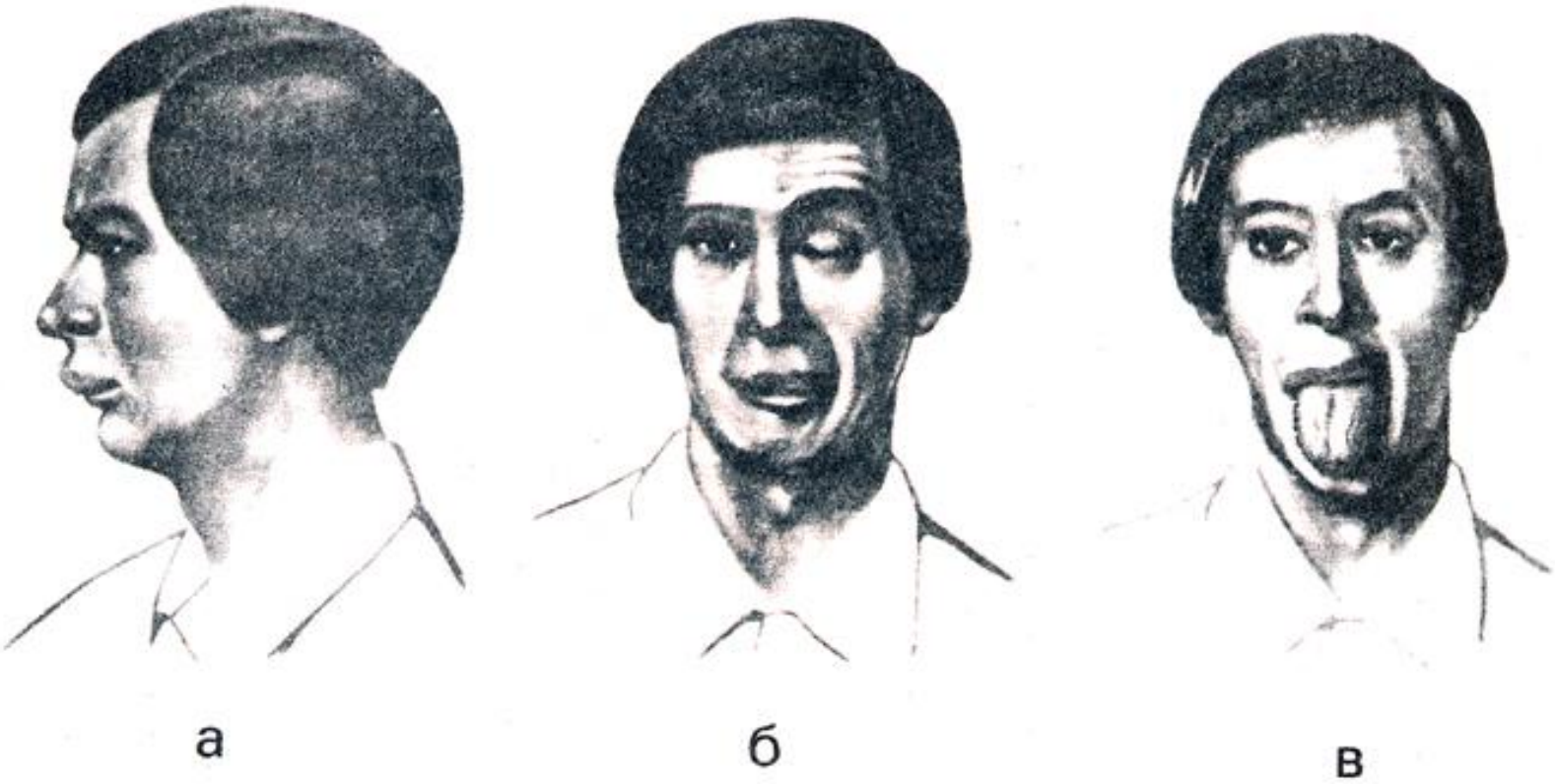

Внешний вид больного с синдромом Мелькерссона—Розенталя. Основные симптомы.

а — макрохейлия; б — рецидивирующая невропатия лицевого нерва; в — гранулематозный глоссит, складчатый язык.

Поражение лицевого нерва

До лечения



После лечения

Поражение лицевого нерва

До лечения



После лечения

Вторичная контрактура мимической мускулатуры

Вторичная контрактура мимической мускулатуры

Двигательные расстройства в области лица (лицевой параспазм – болезнь Мейжа)



Двигательные расстройства в области лица (лицевой параспазм – болезнь Мейжа)

Двигательные расстройства в области лица (лицевой гемиспазм – болезнь Бриссо)

Вне приступа

Во время приступа

Компенсаторный прием

Прогрессирующая гемиатрофия лица (впервые описана Пари в **1837**г)

Поражение подъязычного нерва

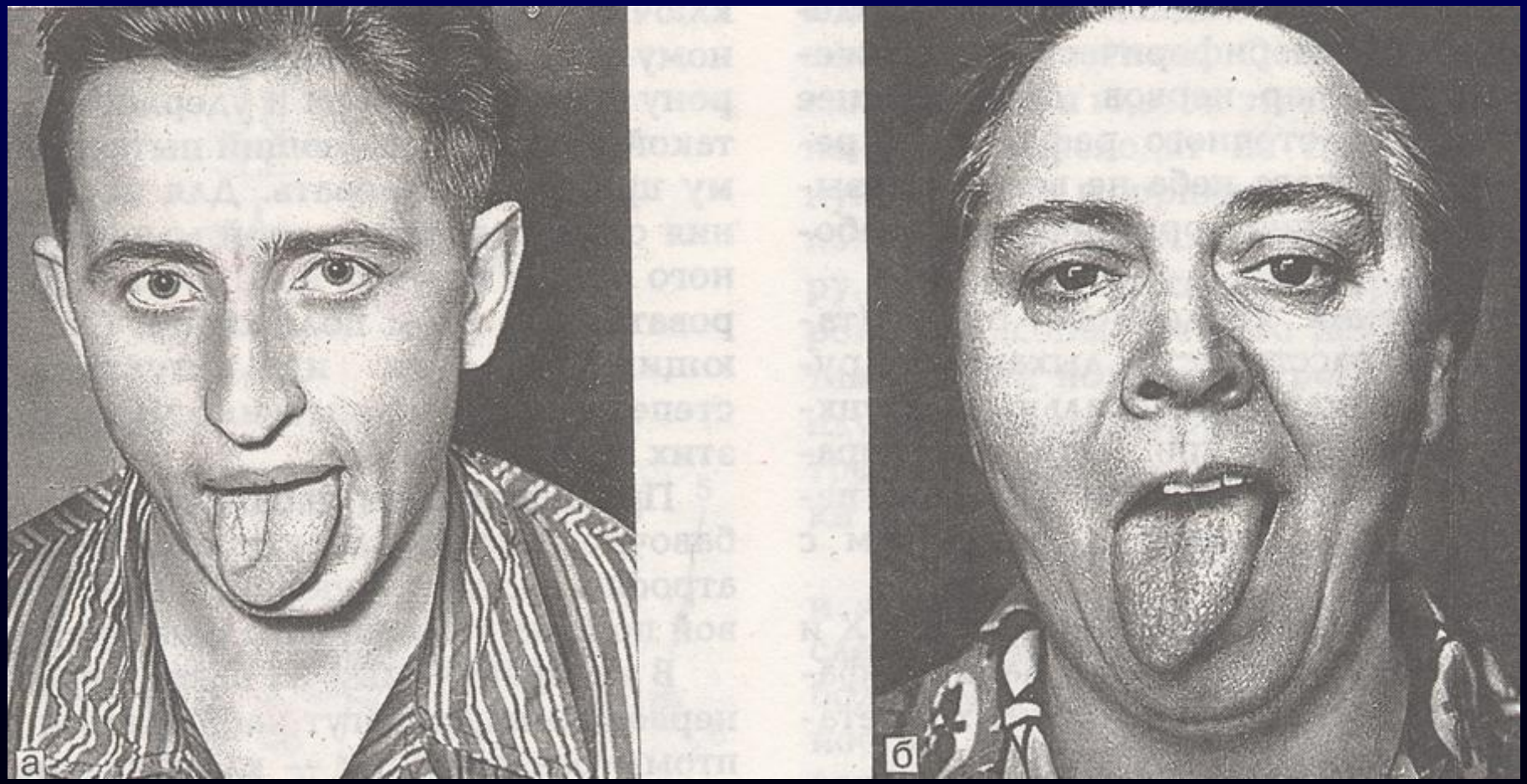

Поражение подъязычного нерва



Рефлексы орального автоматизма

С-м Аствацатурова

С-м Вюрпа

С-м Карчикяна

Синдром Горнера (птоз, миоз, энофтальм)

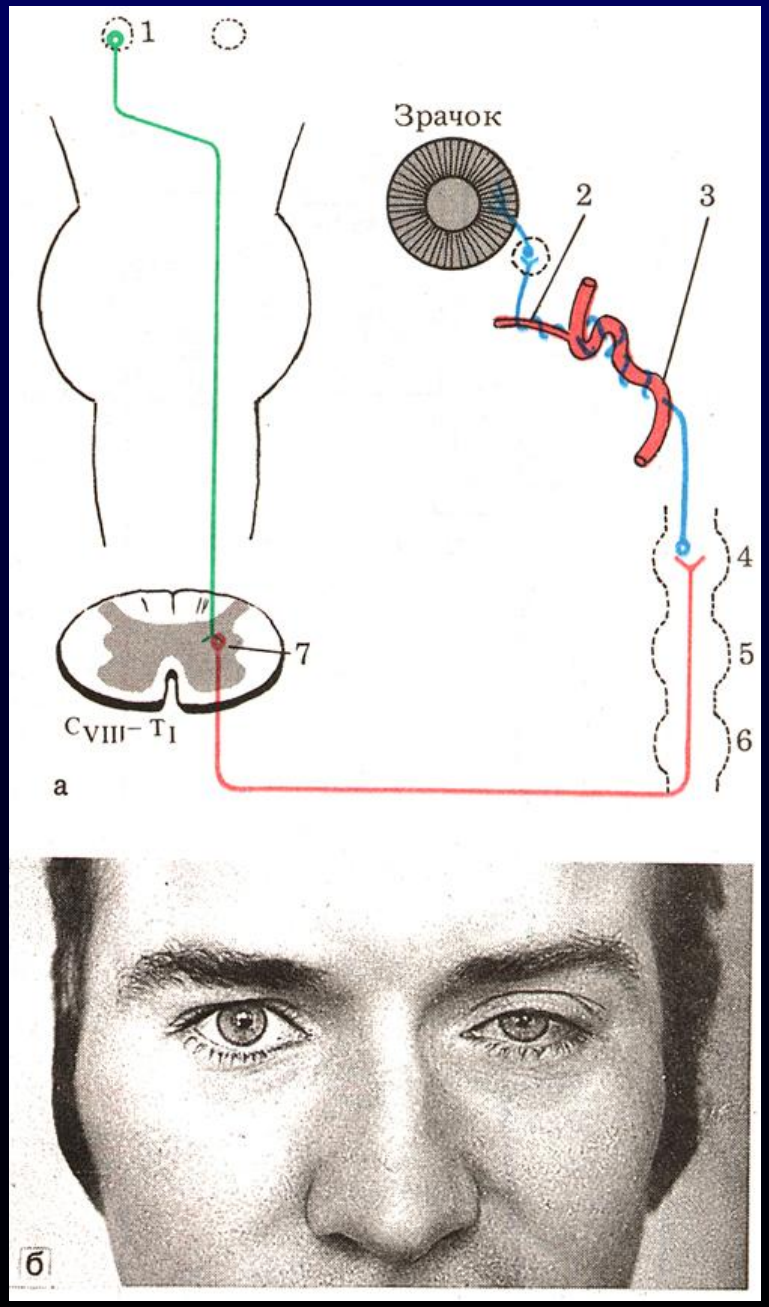

Клиника поражений глазодвигательных нервов

Поражение **n. abducens**

Поражение **n. oculomotorius**

Поражение глазодвигательного нерва



Глазная форма миастении



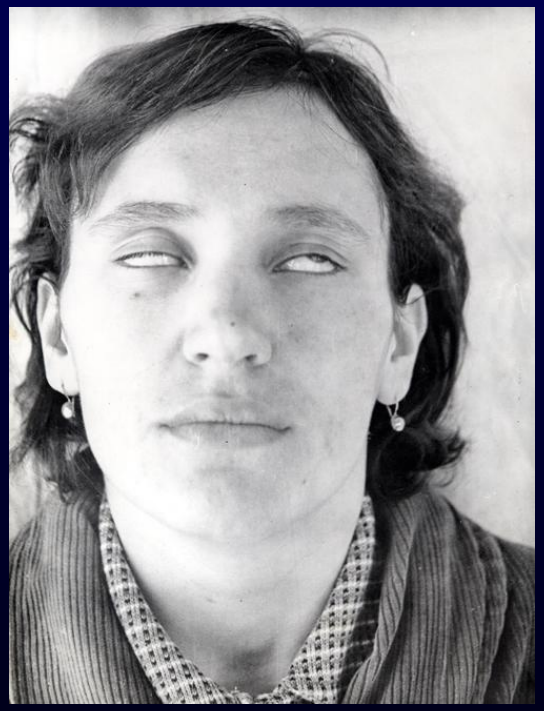

Эмбриогенез нервной системы

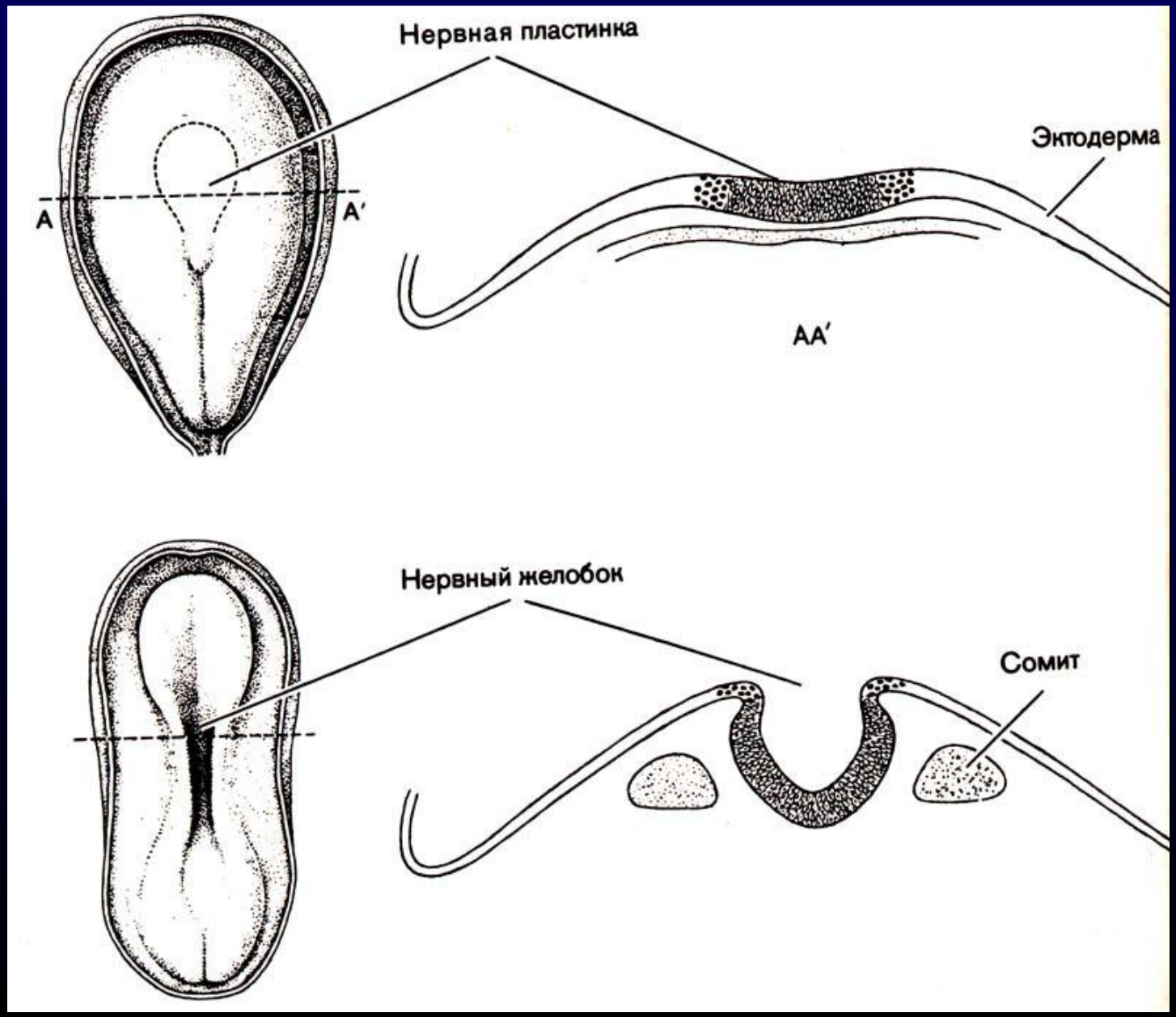

Эмбриогенез нервной системы

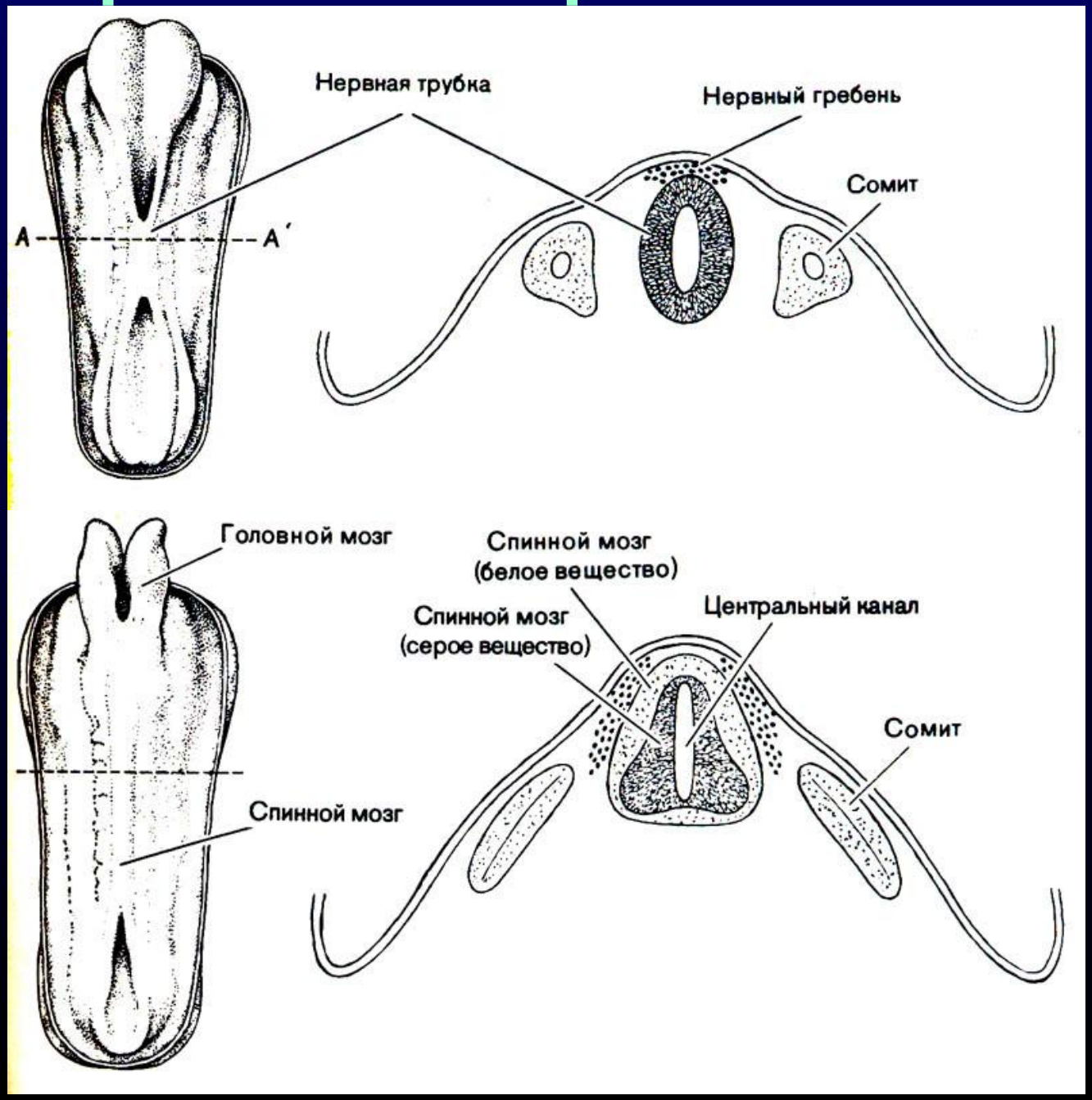

Строение головного мозга

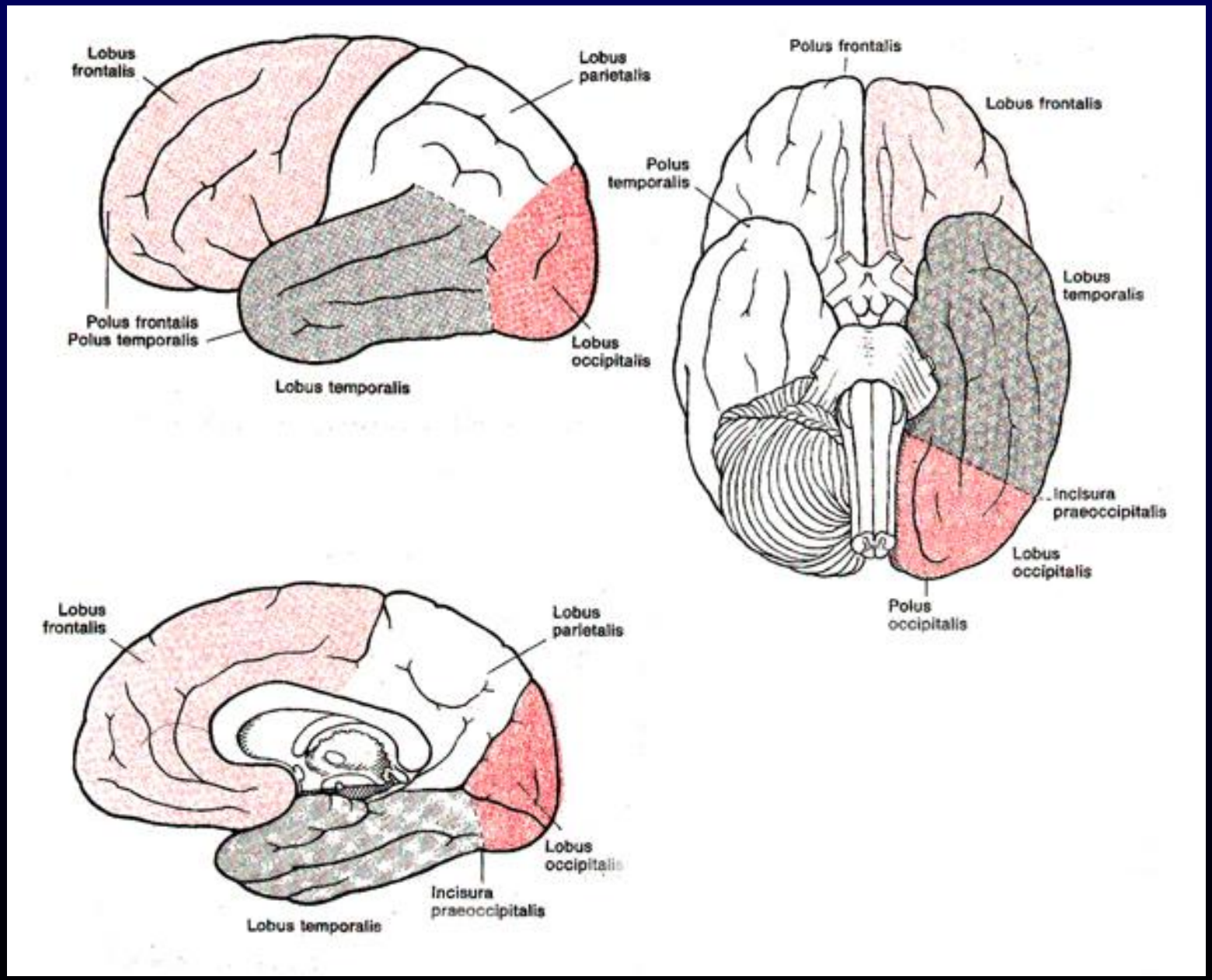

Локализация функций в коре

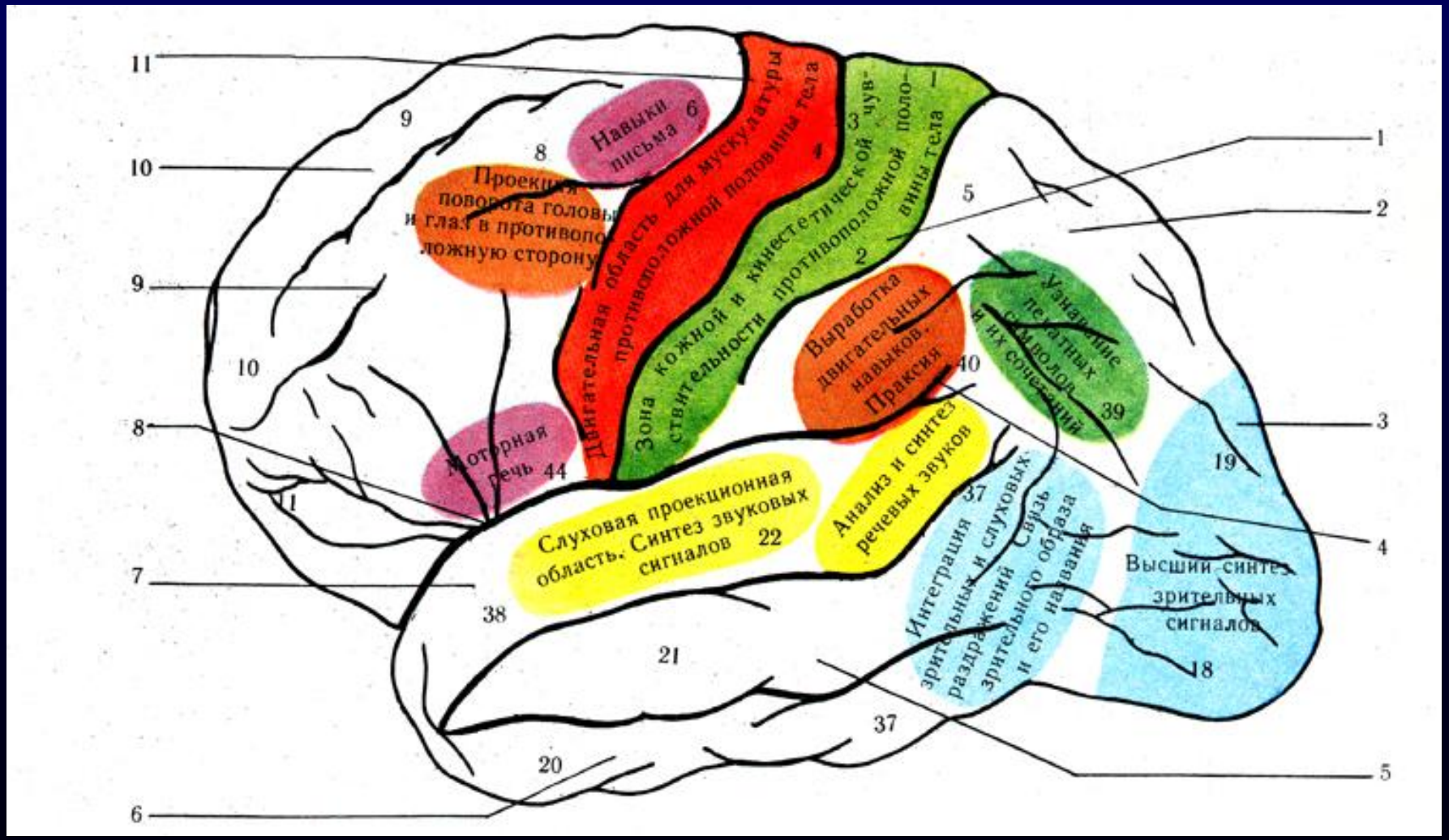

Локализация основных функций

Принципы функционирования НС

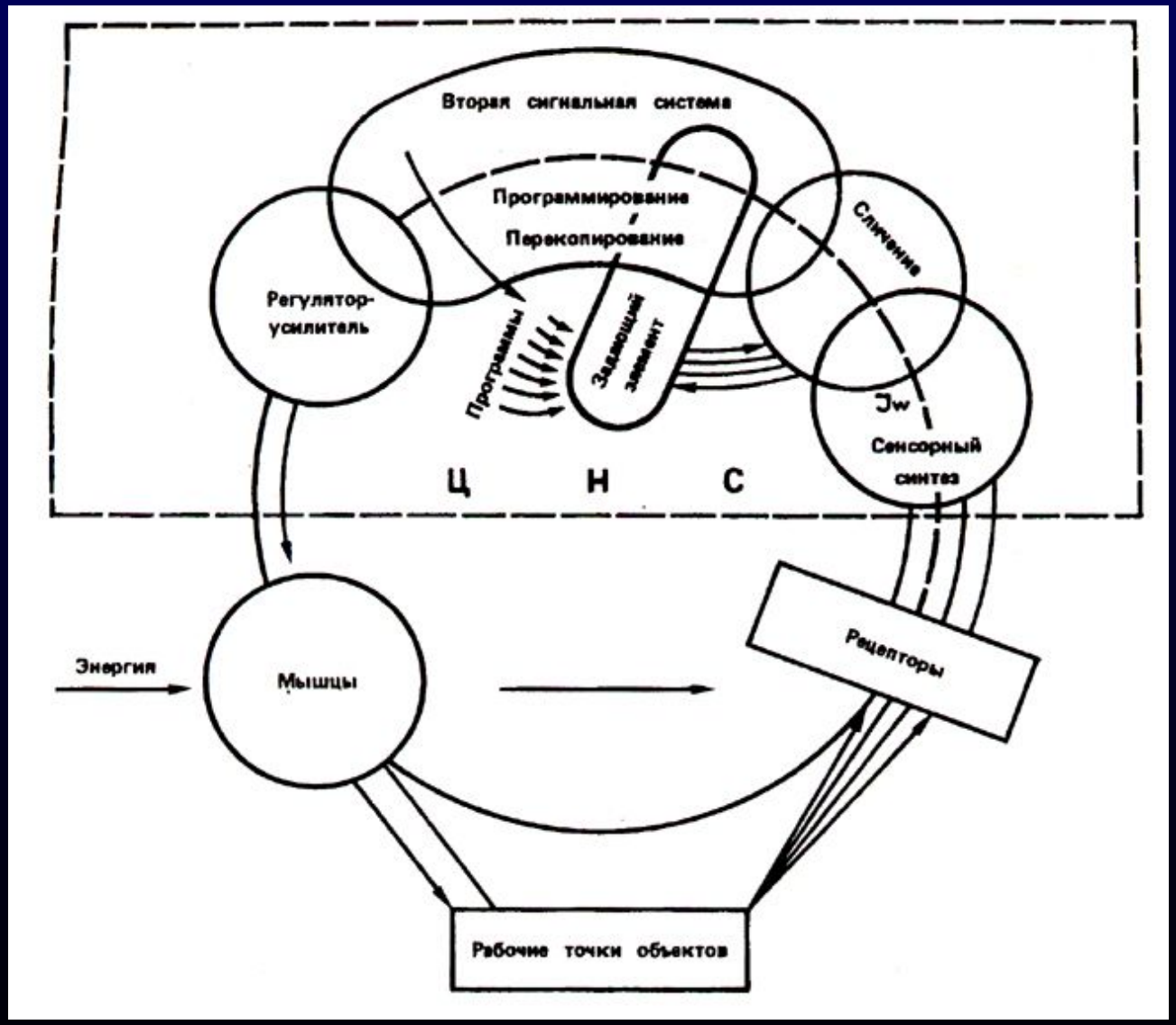

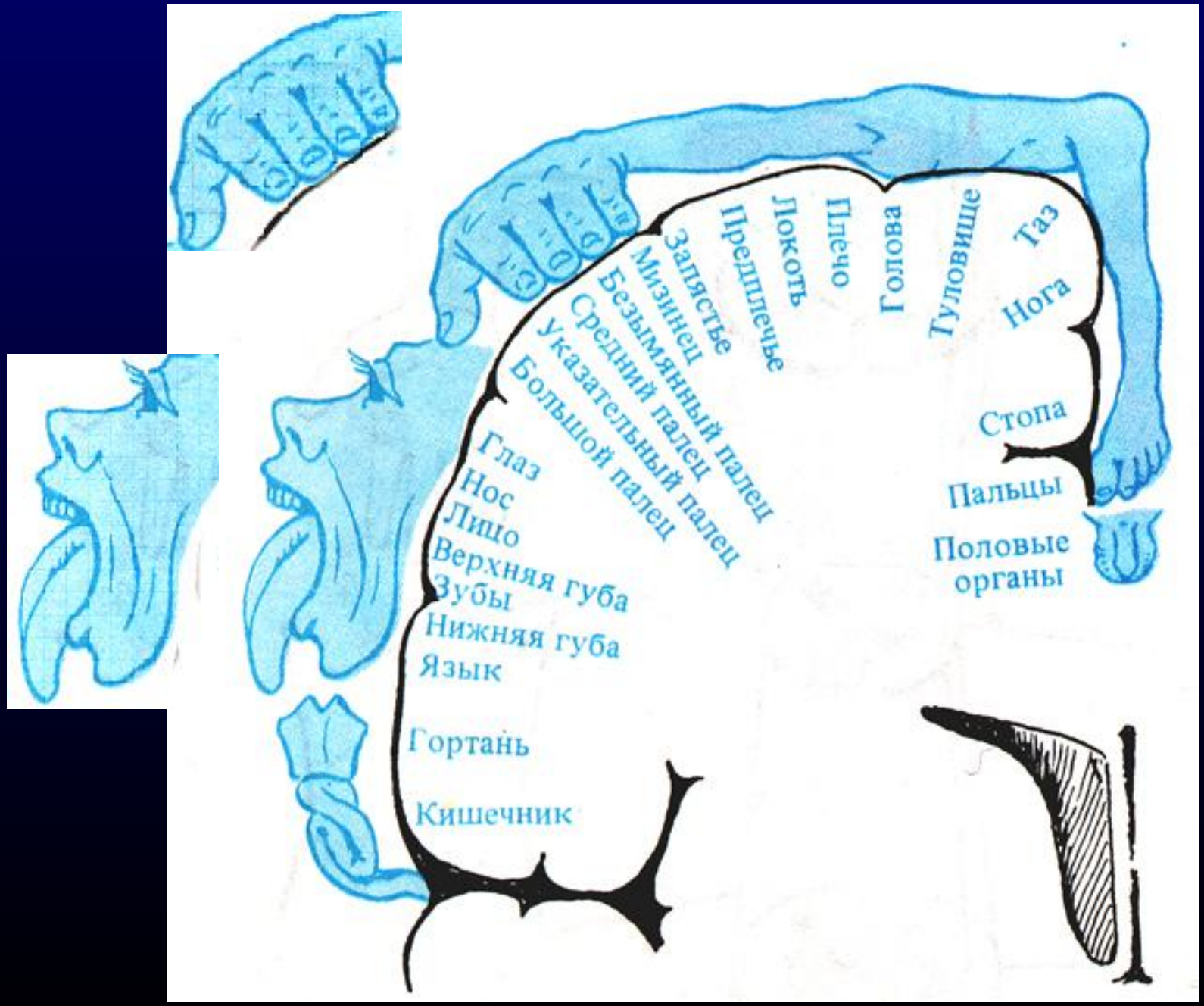
Таз
Нога
Туловище
Голова
Плечо
Локоть
Предплечье
Запястье
Мизинец
Безымянный палец
Средний палец
Указательный палец
Большой палец
Стопа
Пальцы
Половые органы
Глаз
Нос
Лицо
Верхняя губа
Зубы
Нижняя губа
Язык
Гортань
Кишечник

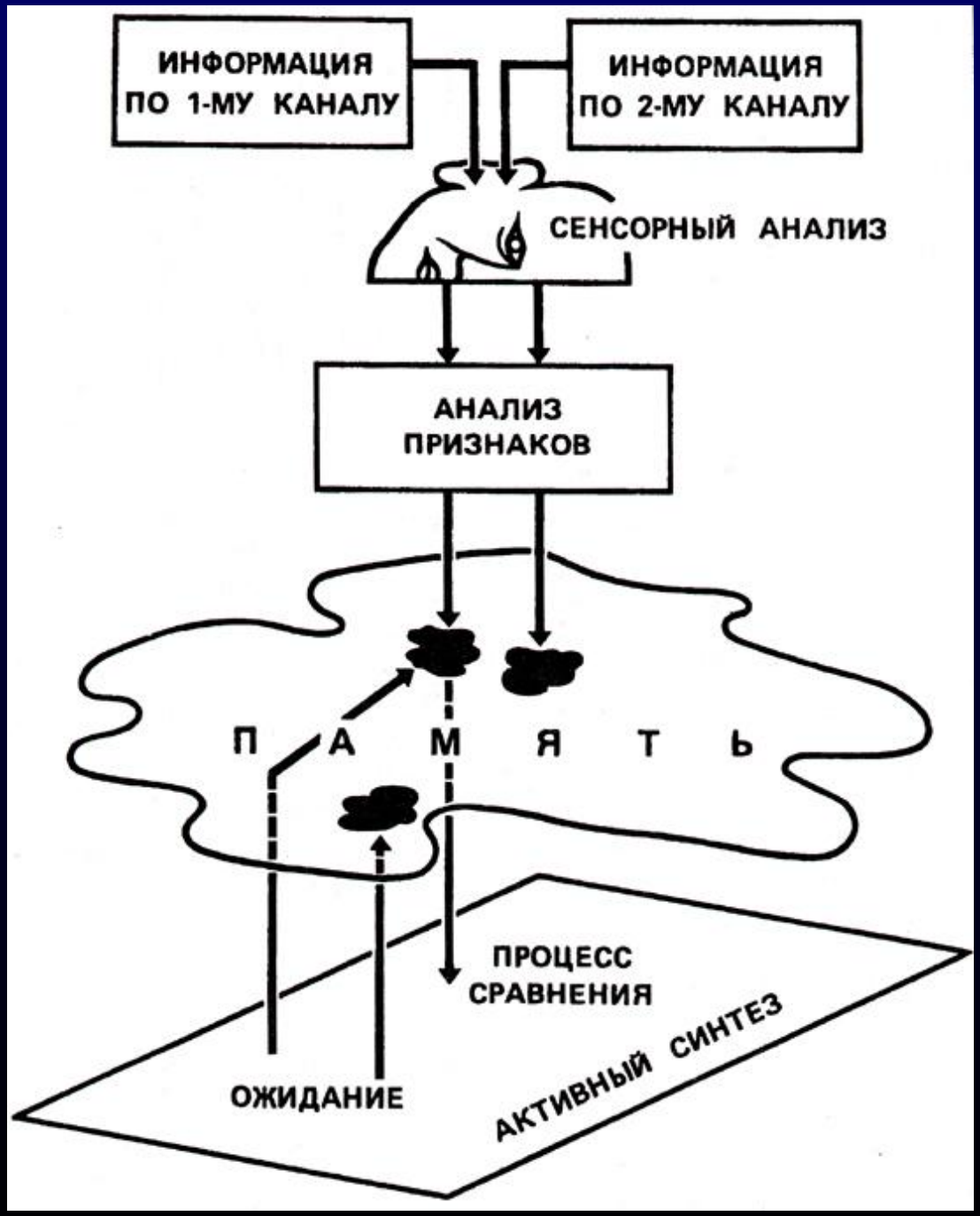
ИНФОРМАЦИЯ ПО 1-МУ КАНАЛУ
ИНФОРМАЦИЯ ПО 2-МУ КАНАЛУ
СЕНСОРНЫЙ АНАЛИЗ
АНАЛИЗ ПРИЗНАКОВ
П А М Я Т Ь
ПРОЦЕСС СРАВНЕНИЯ
ОЖИДАНИЕ
АКТИВНЫЙ СИНТЕЗ

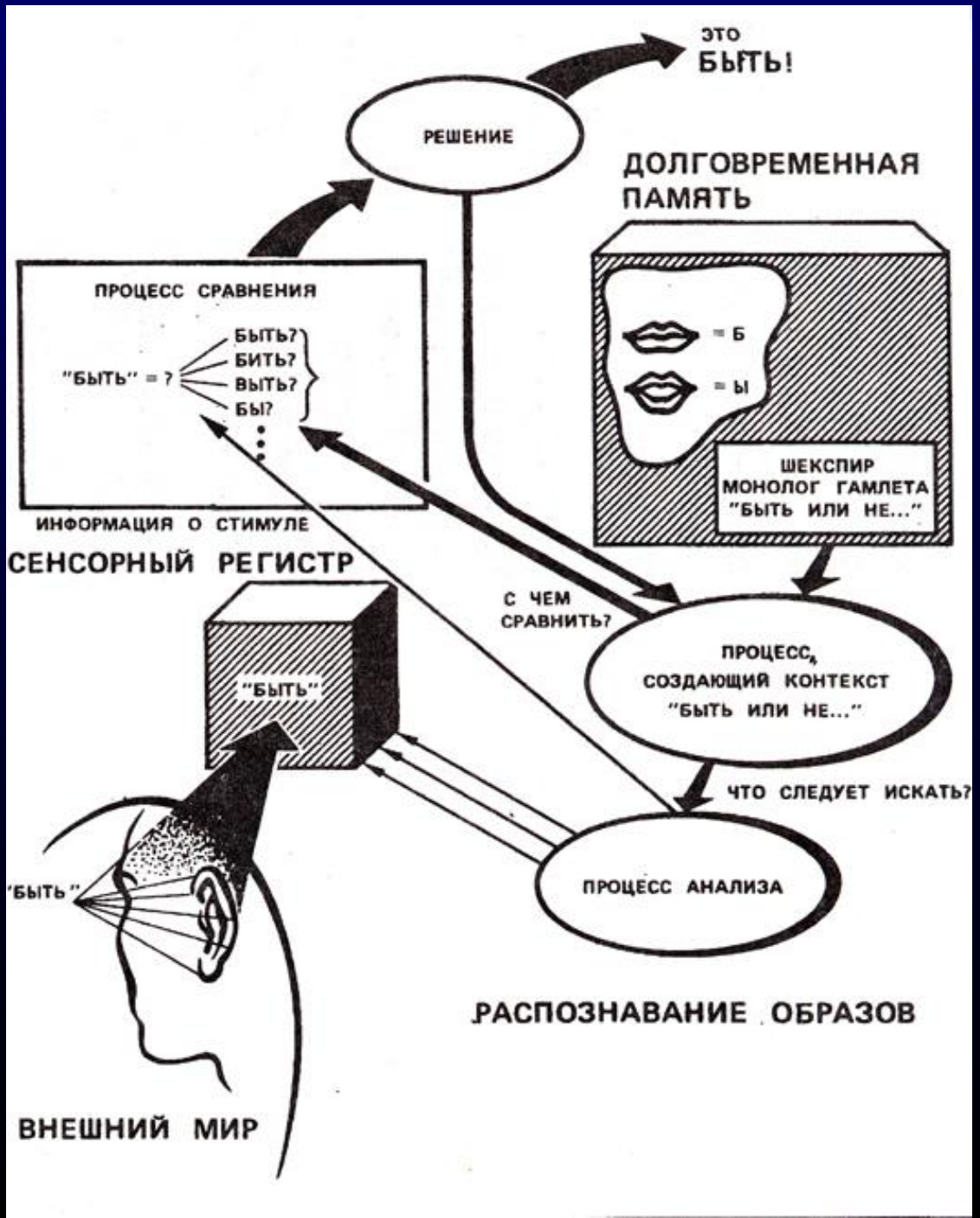
ЭТО
БЫТЬ!
РЕШЕНИЕ
ДОЛГОВРЕМЕННАЯ ПАМЯТЬ
ПРОЦЕСС СРАВНЕНИЯ
"БЫТЬ" = ?
БЫТЬ?
БИТЬ?
ВЫТЬ?
БЫ?
= Б
= Ы
ШЕКСПИР
МОНОЛОГ ГАМЛЕТА
"БЫТЬ ИЛИ НЕ..."
ИНФОРМАЦИЯ О СТИМУЛЕ
СЕНСОРНЫЙ РЕГИСТР
С ЧЕМ СРАВНИТЬ?
ПРОЦЕСС, СОЗДАЮЩИЙ КОНТЕКСТ "БЫТЬ ИЛИ НЕ..."
"БЫТЬ"
ЧТО СЛЕДУЕТ ИСКАТЬ?
"БЫТЬ"
ПРОЦЕСС АНАЛИЗА
РАСПОЗНАВАНИЕ ОБРАЗОВ
ВНЕШНИЙ МИР

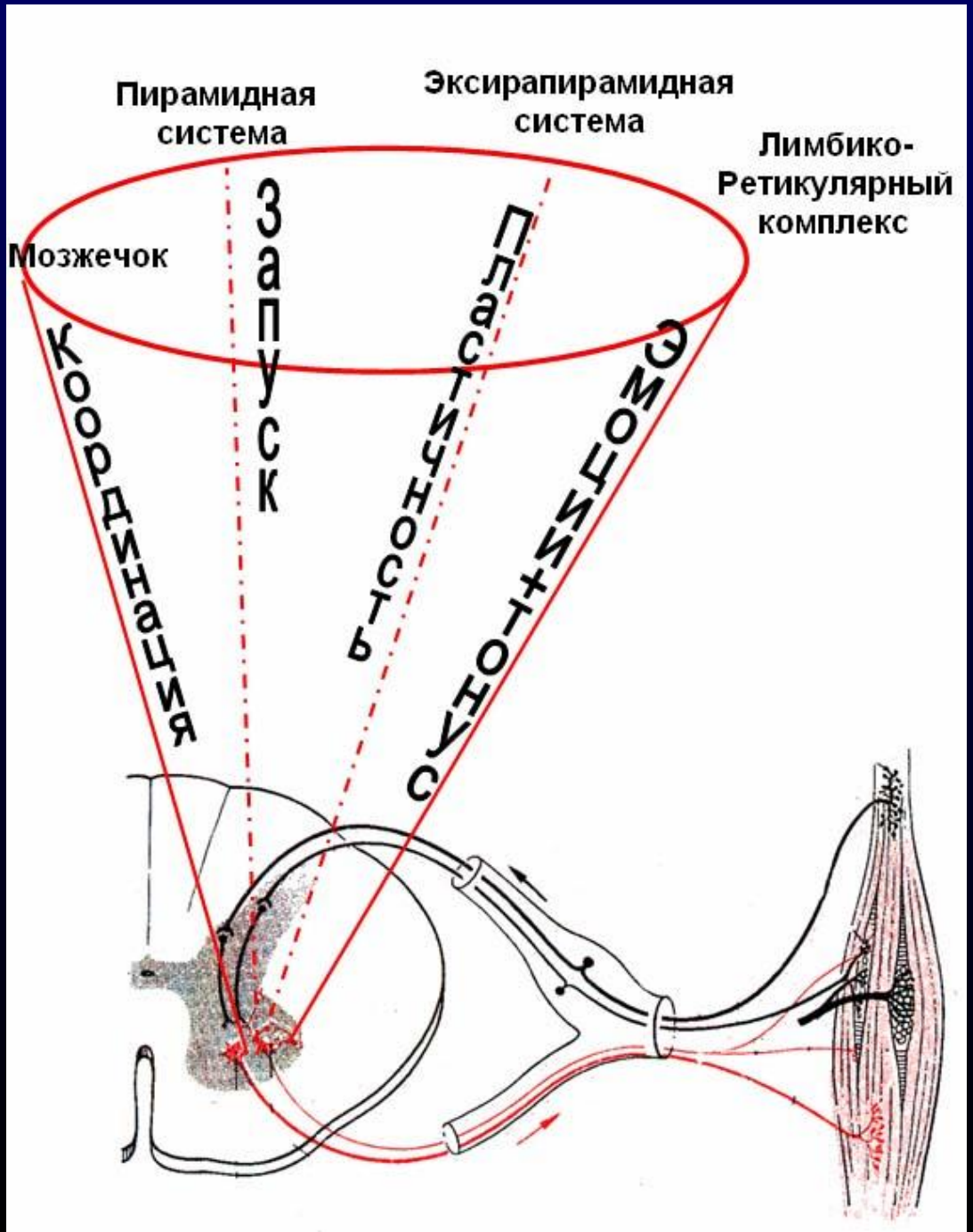
Пирамидная система
Эксирапирамидная система
Лимбико-Ретикулярный комплекс
Мозжечок
Запуск
Пластичность
Координация
Эмоциональность

Воронка Шерингтона

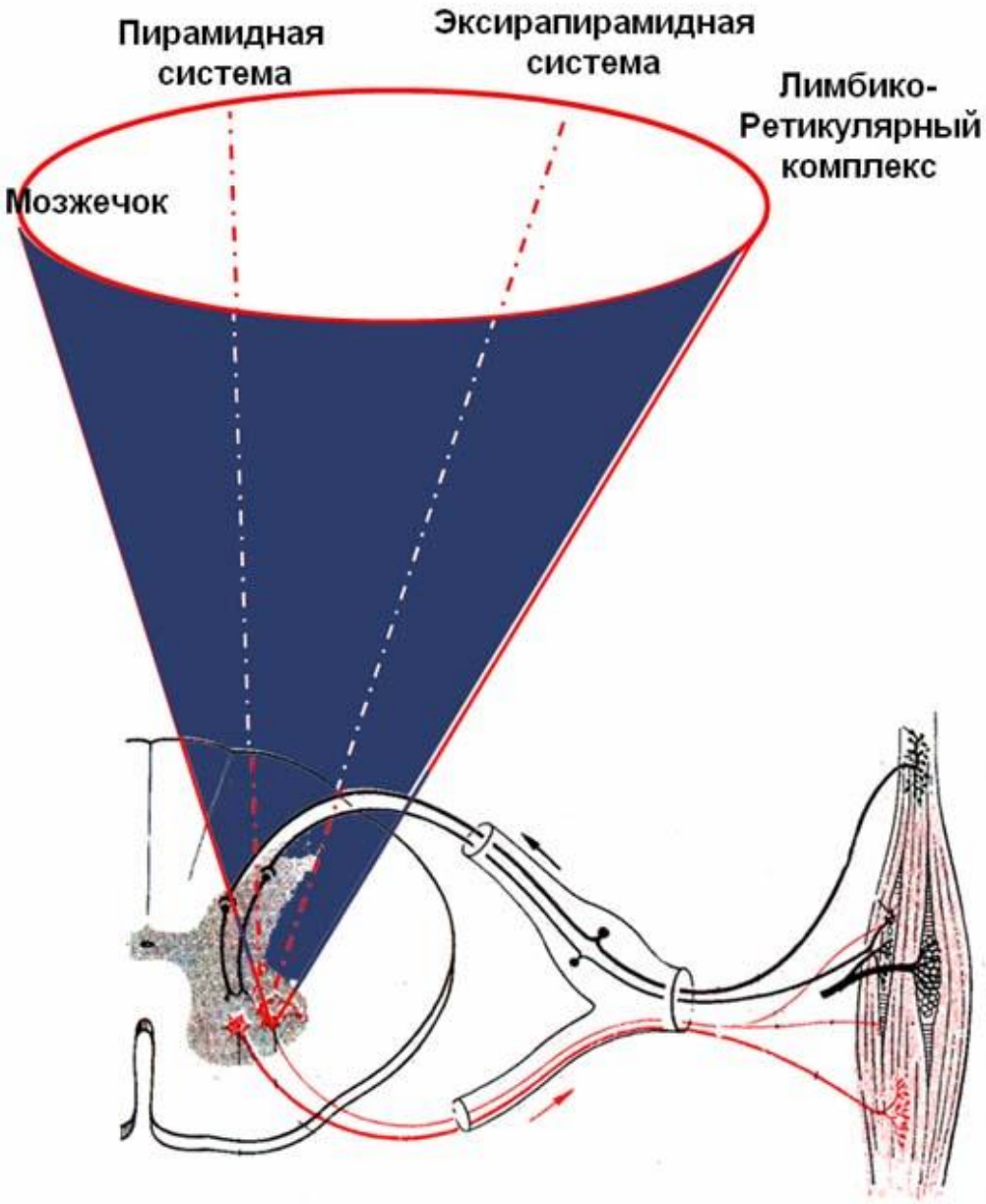

Супрасегментарные кольца регуляции мышечного тонуса

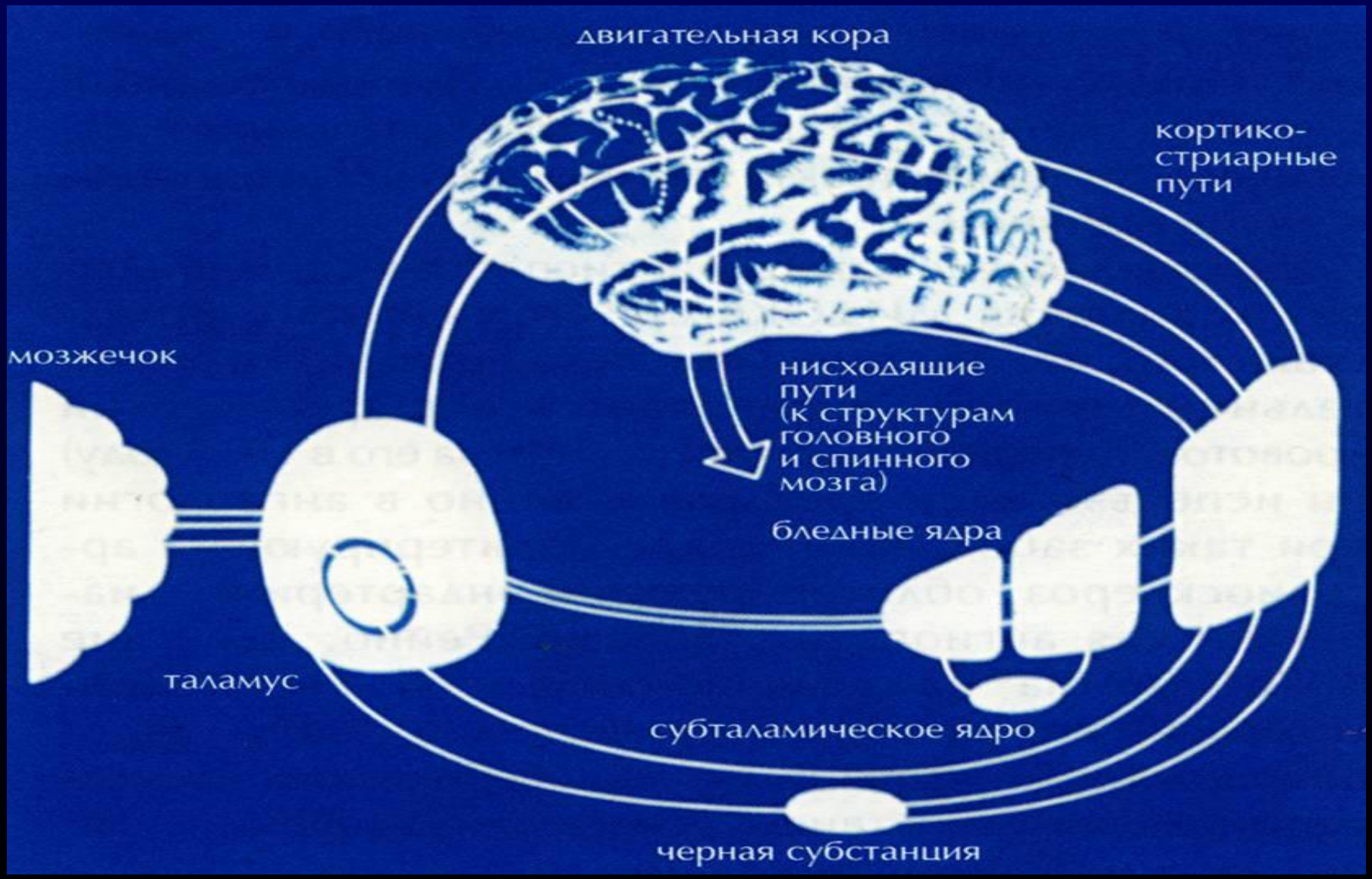

Чувствительность и…

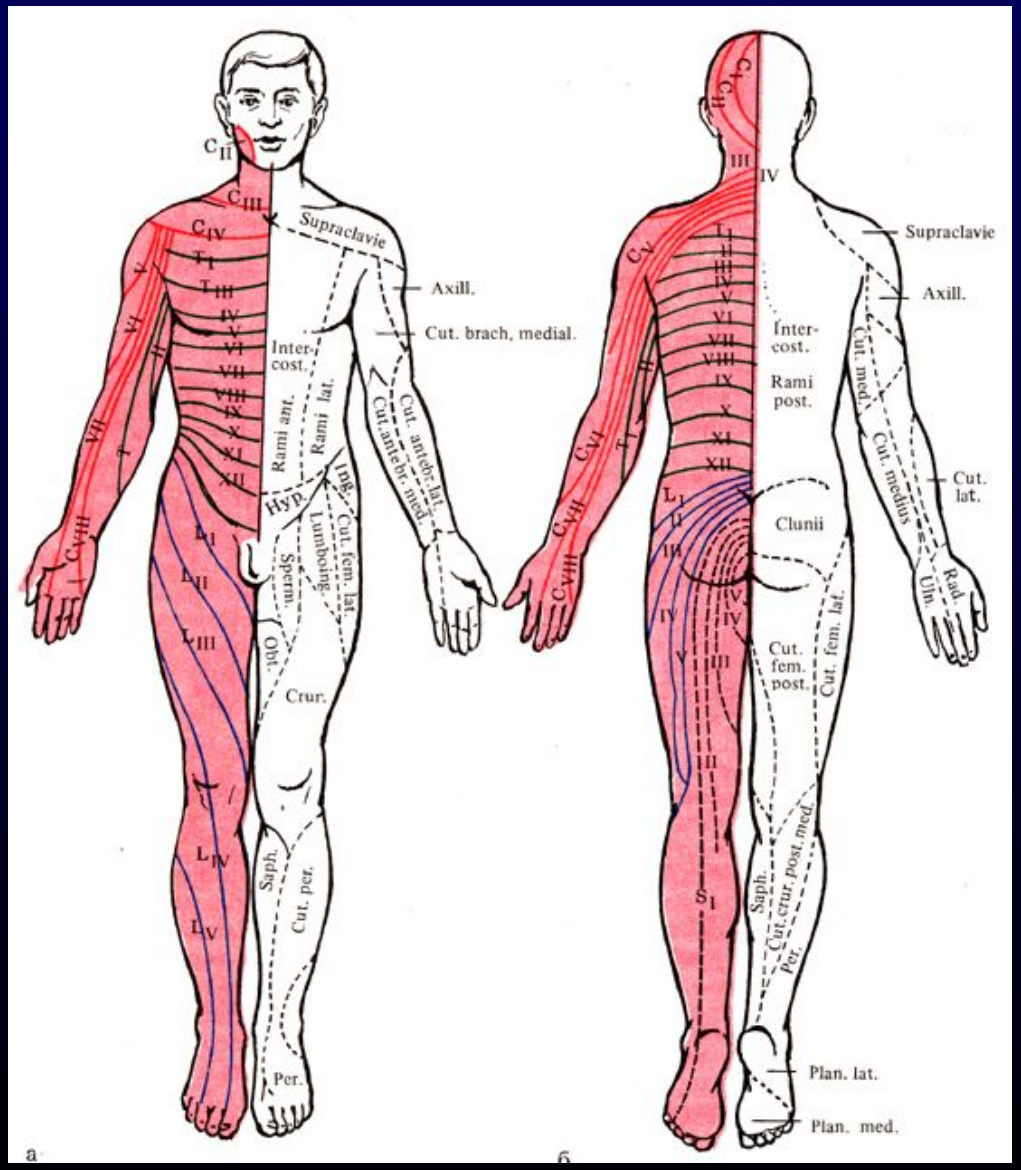

Scalene Trigger Points and Referred Pain Patterns

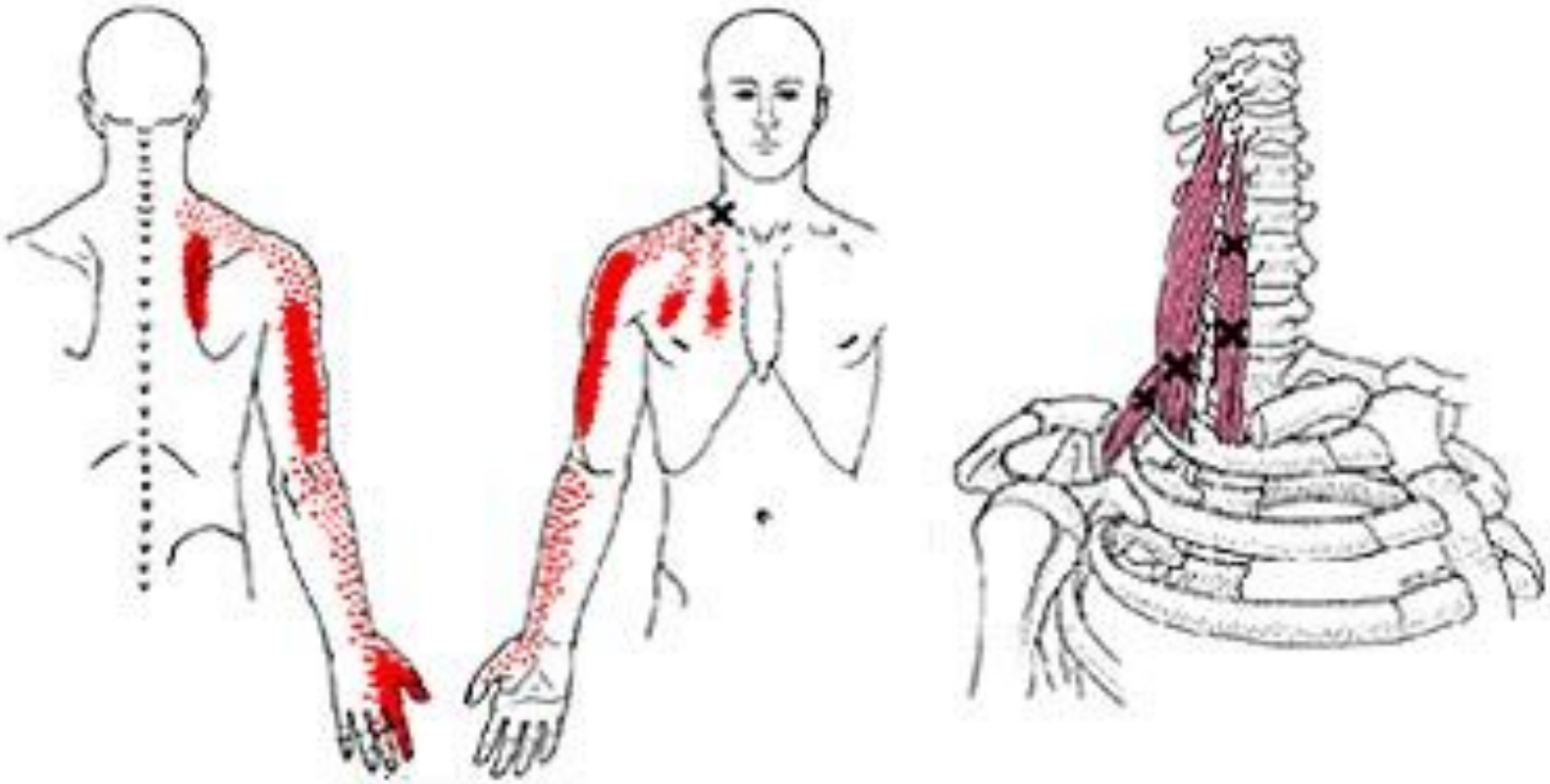

Composite pain patterns (solid red areas are the essential pain reference zones, and stippled red areas are the spillover reference zones) with locations of some trigger points (Xs) in the right scalene muscles (medium red). Scalenus anterior, medius, and posterior. Some trigger points may have only one essential reference zone.

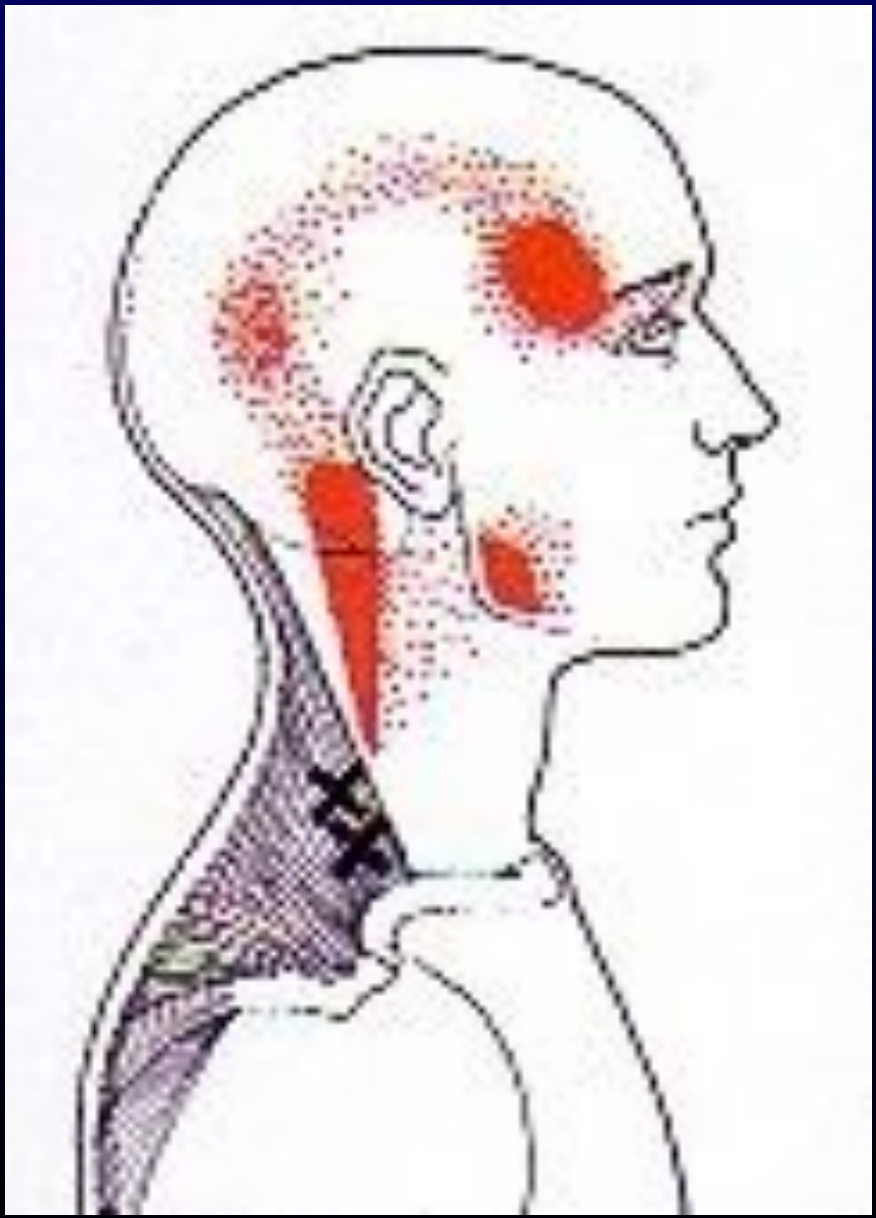

Миофасциальные болевые синдромы лица

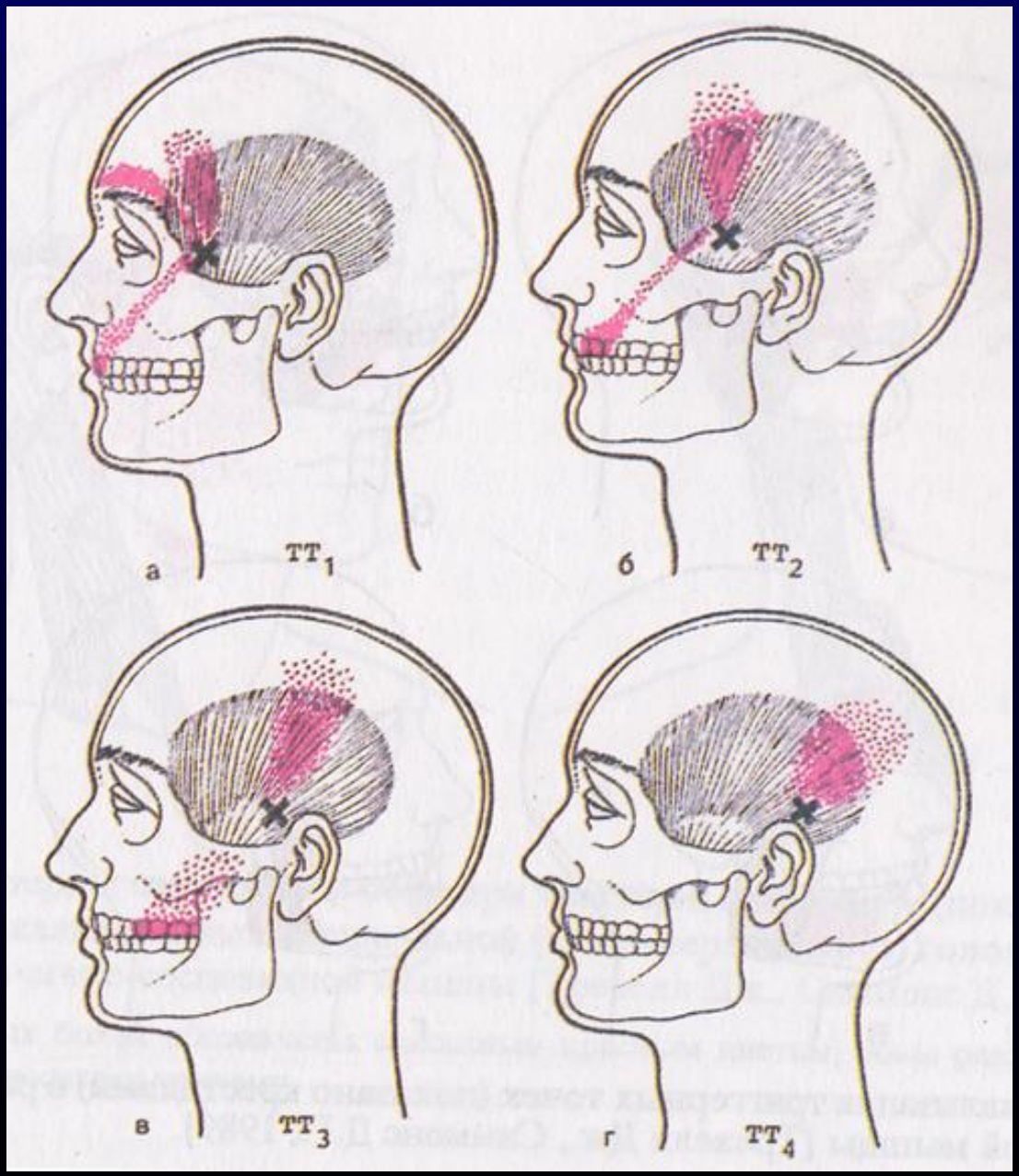

Миофасциальные болевые синдромы лица

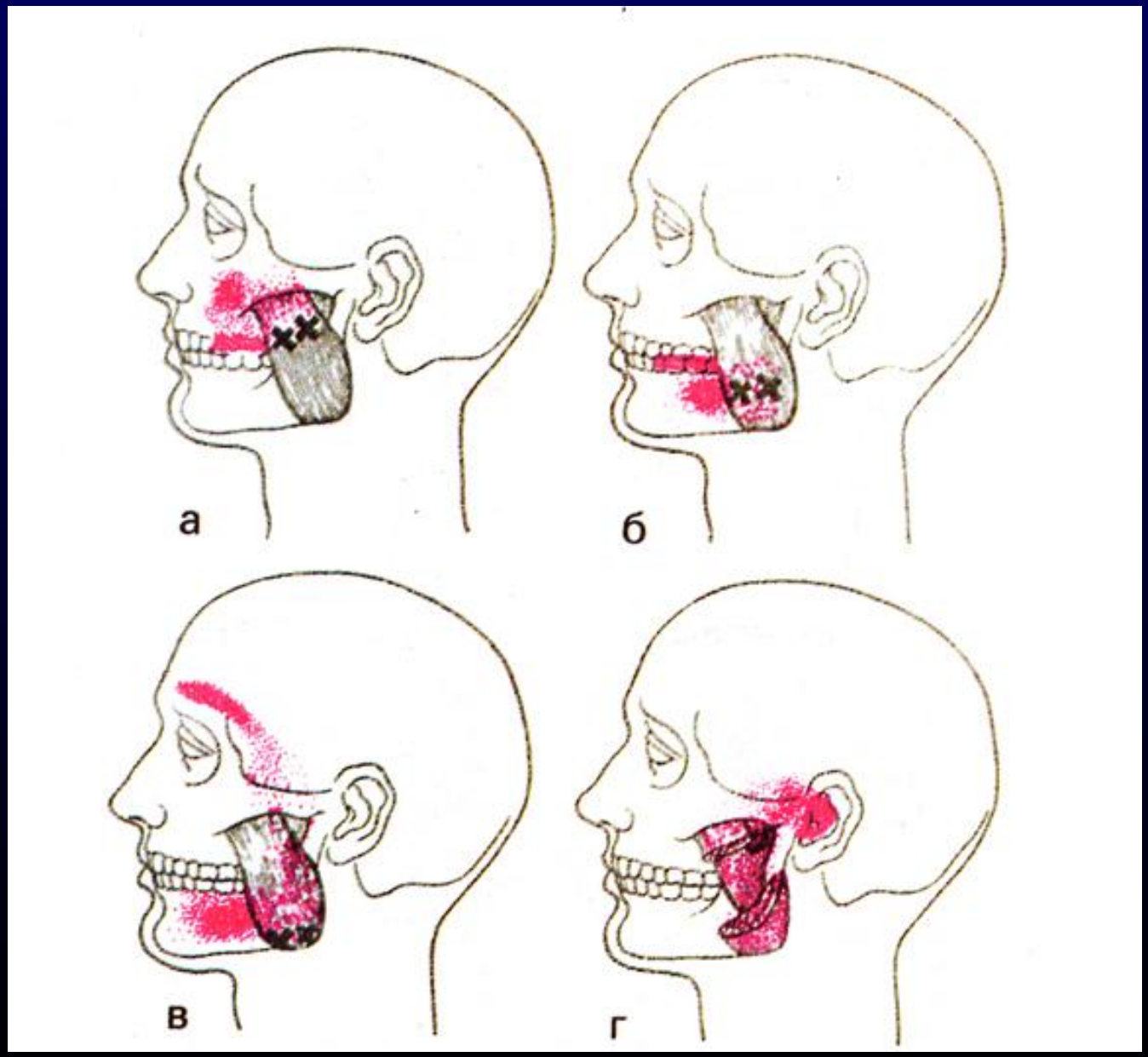

Миофасциальные болевые синдромы лица

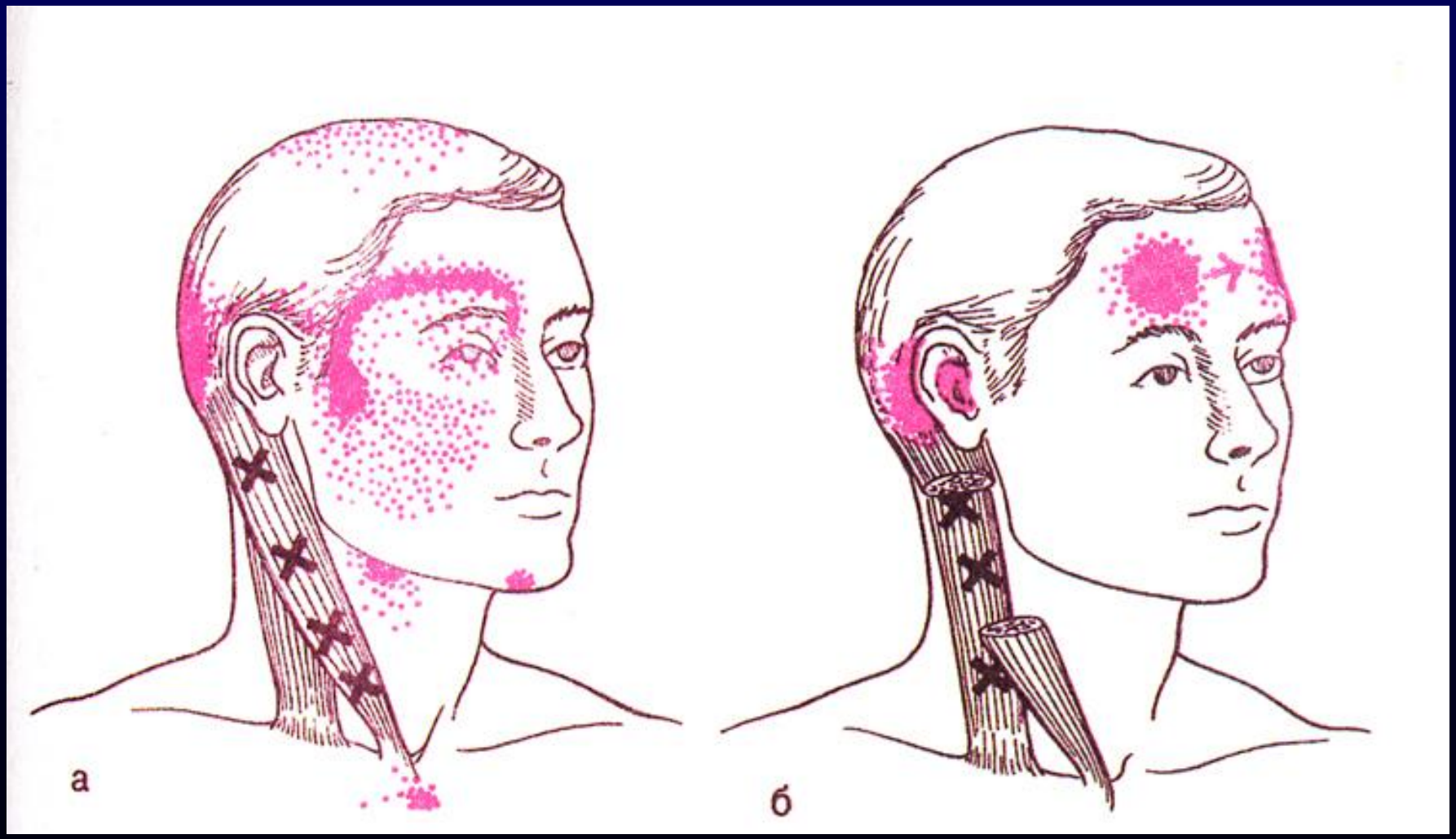

Дальнейшая дорога вперед…