Синапс

Синапсы – специализированные контакты,

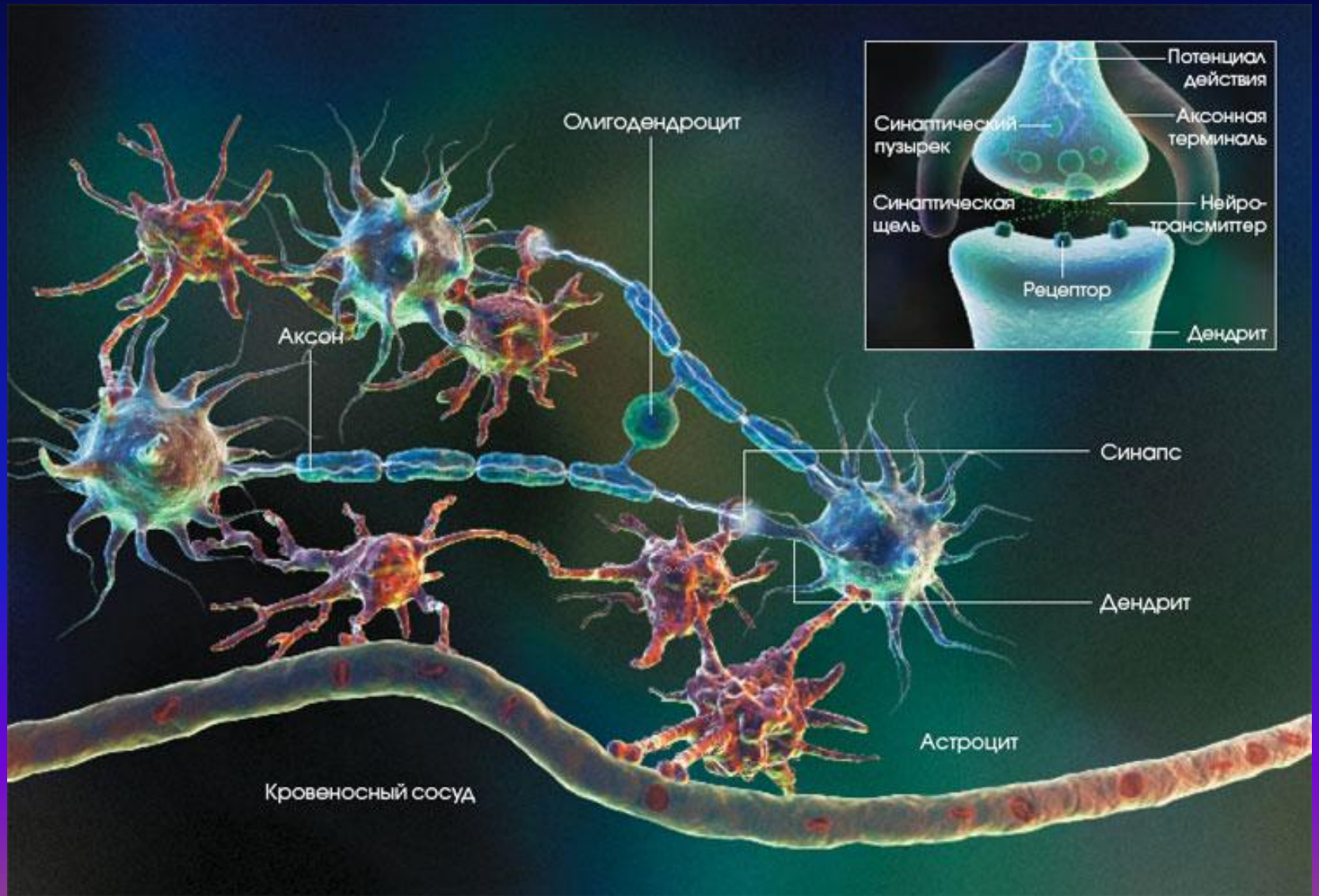

Классификация синапсов

По топографическому принципу

Центральные:

Аксосоматические
Аксоаксональные
Аксодендрические
Дендросоматические
Дендроаксональные
Дендродендритные
Соматосоматические

Периферические:

Мионевральные
Нейроэпителиальные
Синапсы вегетативных ганглиев

По физиологическому принципу согласно процессу, возникаемому на иннервируемой клетке

Возбуждающие
(деполяризующие)

На иннервируемой клетке возникают процессы возбуждения

Тормозные
(гиперполяризующие)

На иннервируемой клетке возникают процессы торможения

По способу передачи возбуждения

Электрические

Возбуждение передается в виде электрических процессов

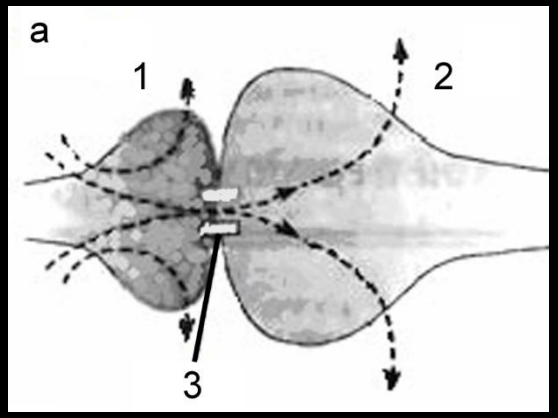

Химические

Передача специфической нервной информации происходит при помощи химических веществ – медиаторов (трансмиттеров)

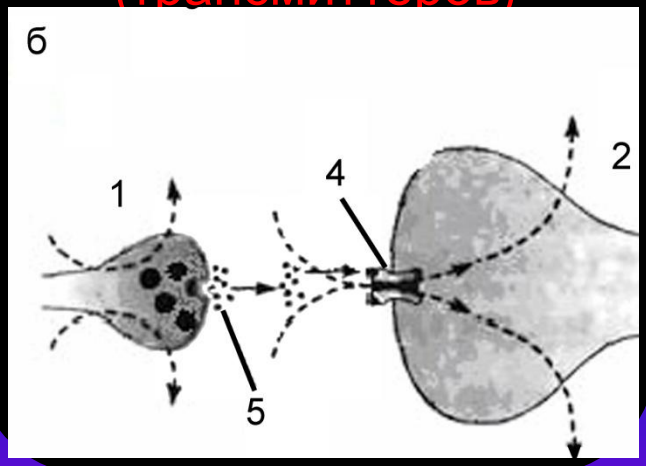

1 – пресинапс, 2 – постсинапс, 3 – коннексон,
4 – рецептор постсинапса, 5 - медиатор

химический электрический смешанный

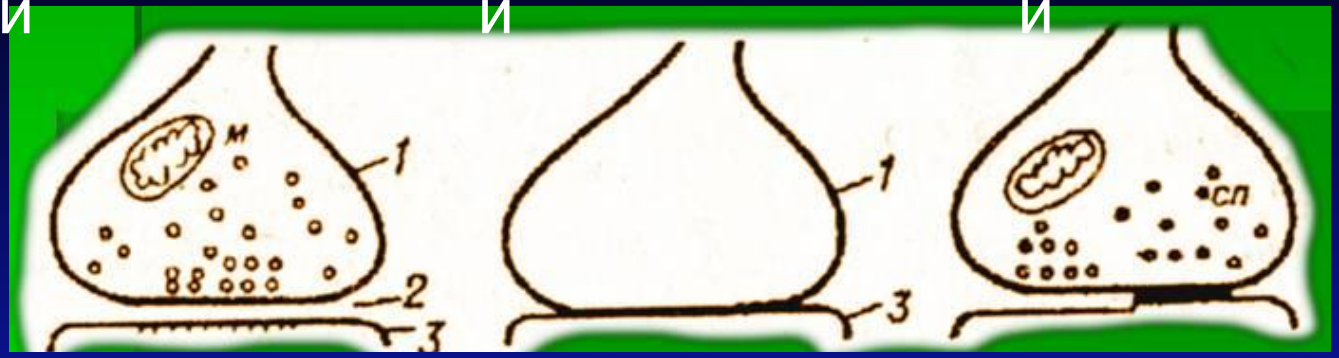



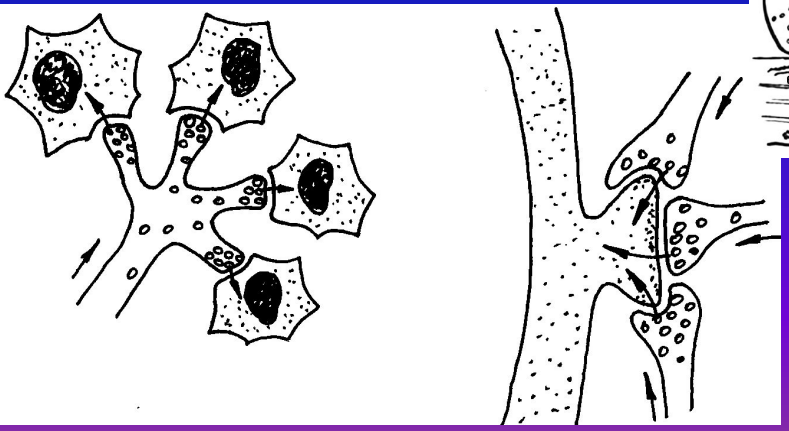

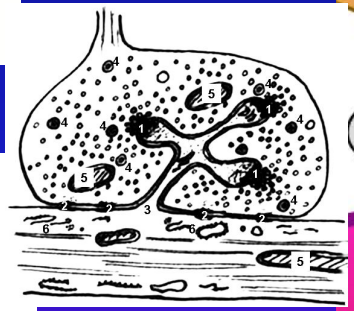

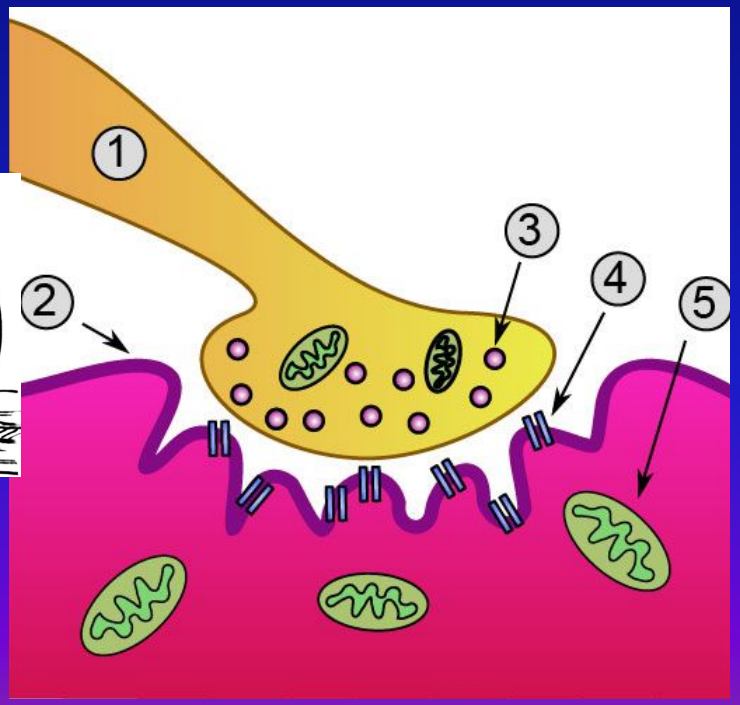

Электрический синапс

Описан в 1957-59 гг. Эд. Фершпеном и Д. Поттером у речного рака

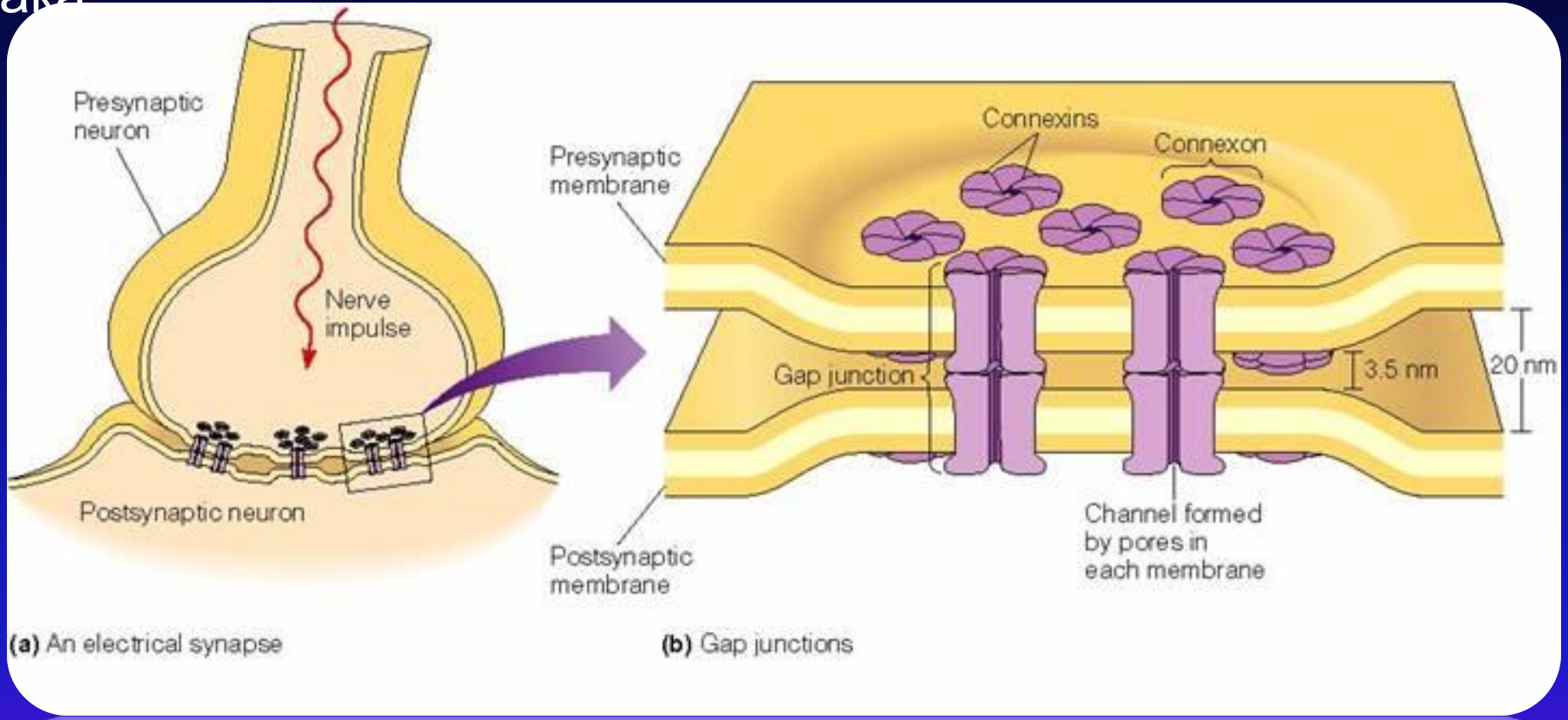

Затем обнаружены стволе мозга млекопитающих:
в среднем мозге, между телами клеток ядра тройничного нерва,
в вестибулярном ядре Дейтерса между телами клеток и окончаниями аксонов,
в продолговатом мозге между дендритами.

Синапсы коры головного мозга крысы

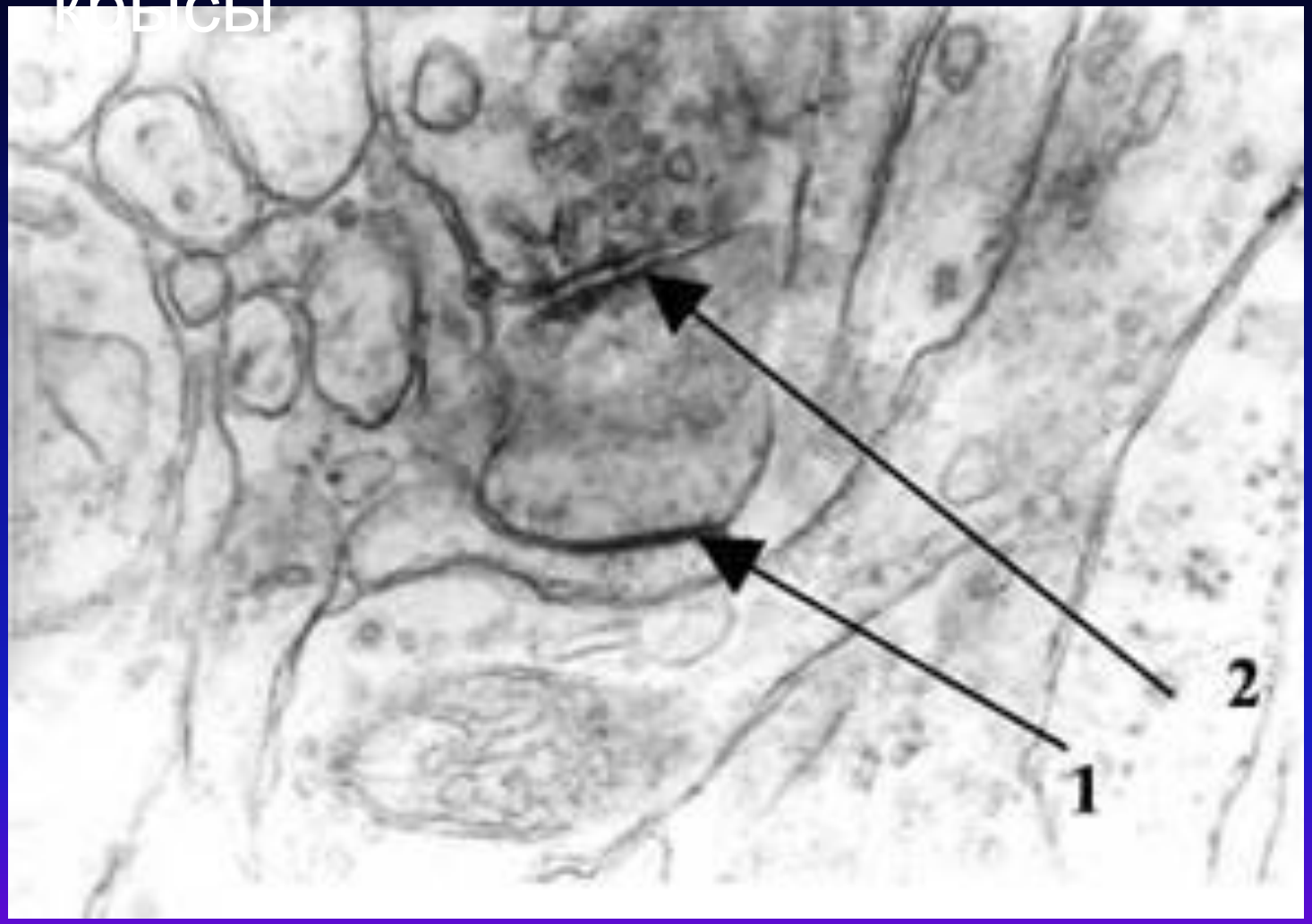

1 – электрический синапс, 2 – химический

Химический синапс

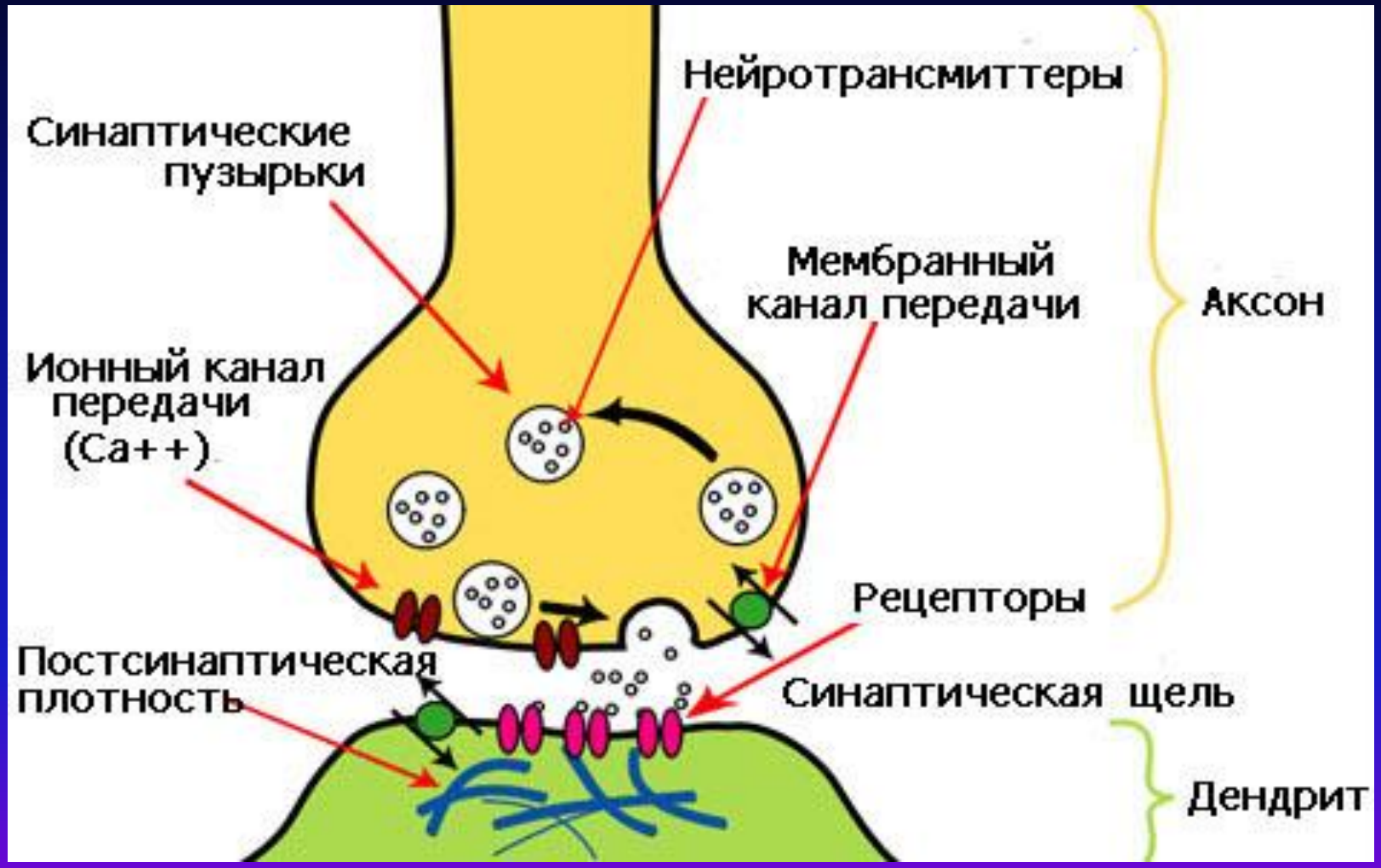

Пирамидная клетка коры больших полуш

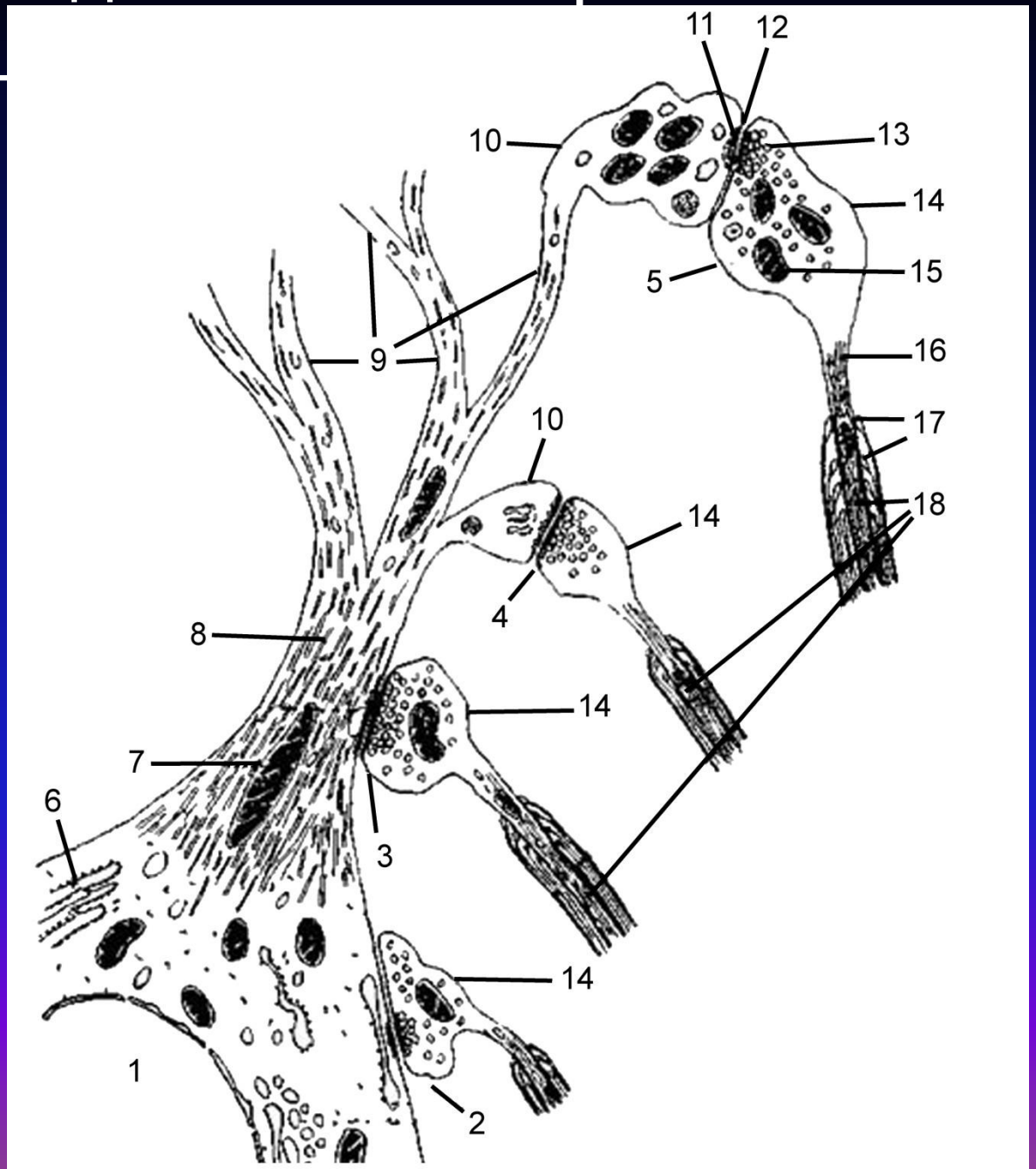

Классификация медиаторов

- аминокислоты: глутамат, глицин, аспартат
- биогенные амины: дофамин, γ-аминомасляная кислота (ГАМК), норадреналин, адреналин, серотонин, гистамин, ацетилхолин
- производные пурина: АТФ, АДФ, АМФ, аденозин
- пептиды: энкефалины, эндорфины, вещество Р и многие другие.

Рефлекторная дуга

Соматическая нервная система

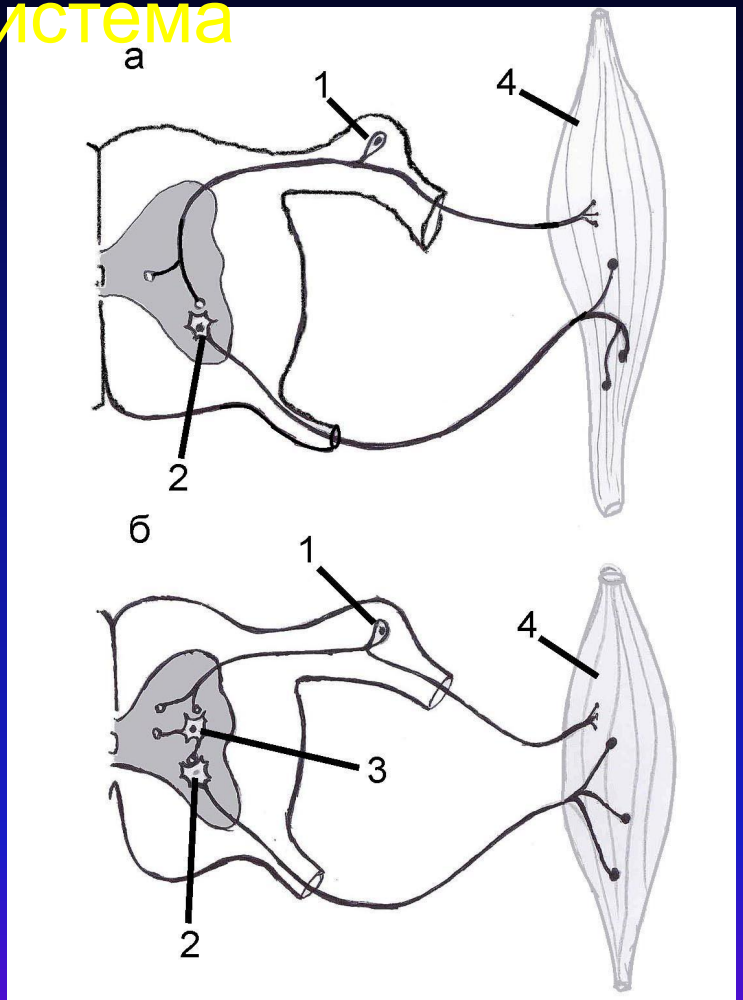

Рис. 11. Рефлекторная дуга соматической нервной системы. а - двухнейронная, б - трехнейронная. 1 - афферентный нейрон, 2 - эфферентный нейрон, 3 - вставочный нейрон, 4 - мышца.

Вегетативная нервная система

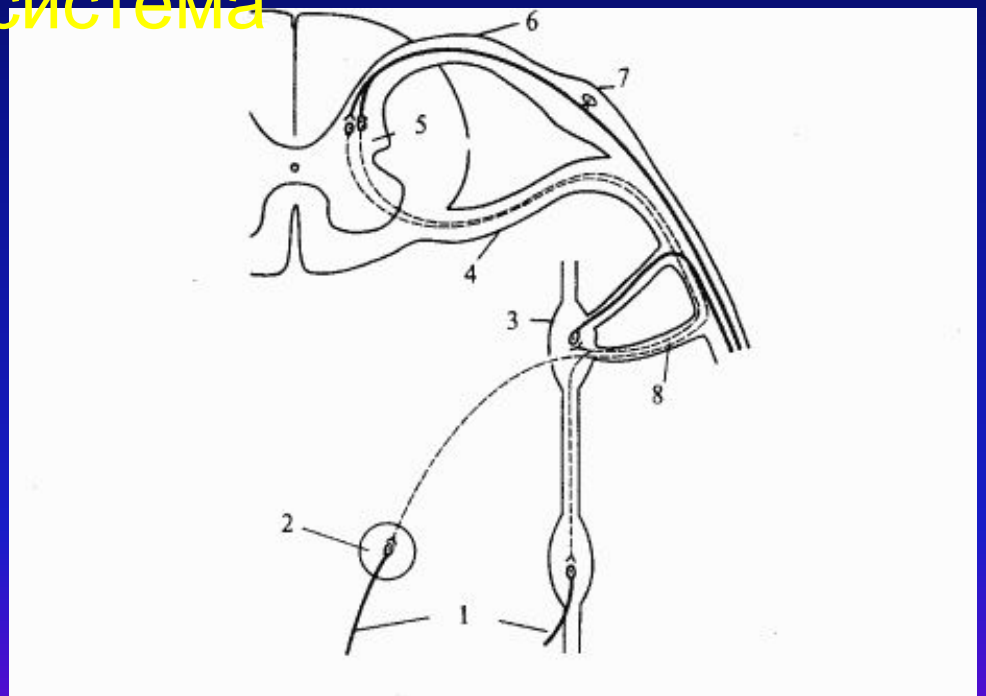

Рис. 4.2. Схема вегетативной симпатической рефлекторной дуги спинного мозга.

1 — серые волокна; 2 — предпозвоночный узел; 3 — околопозвоночный узел; 4 — передний корешок; 5 — вставочные нейроны бокового столба; 6 — задний корешок; 7 — чувствительные клетки спинномозгового узла; 8 — белые преганглионарные волокна.

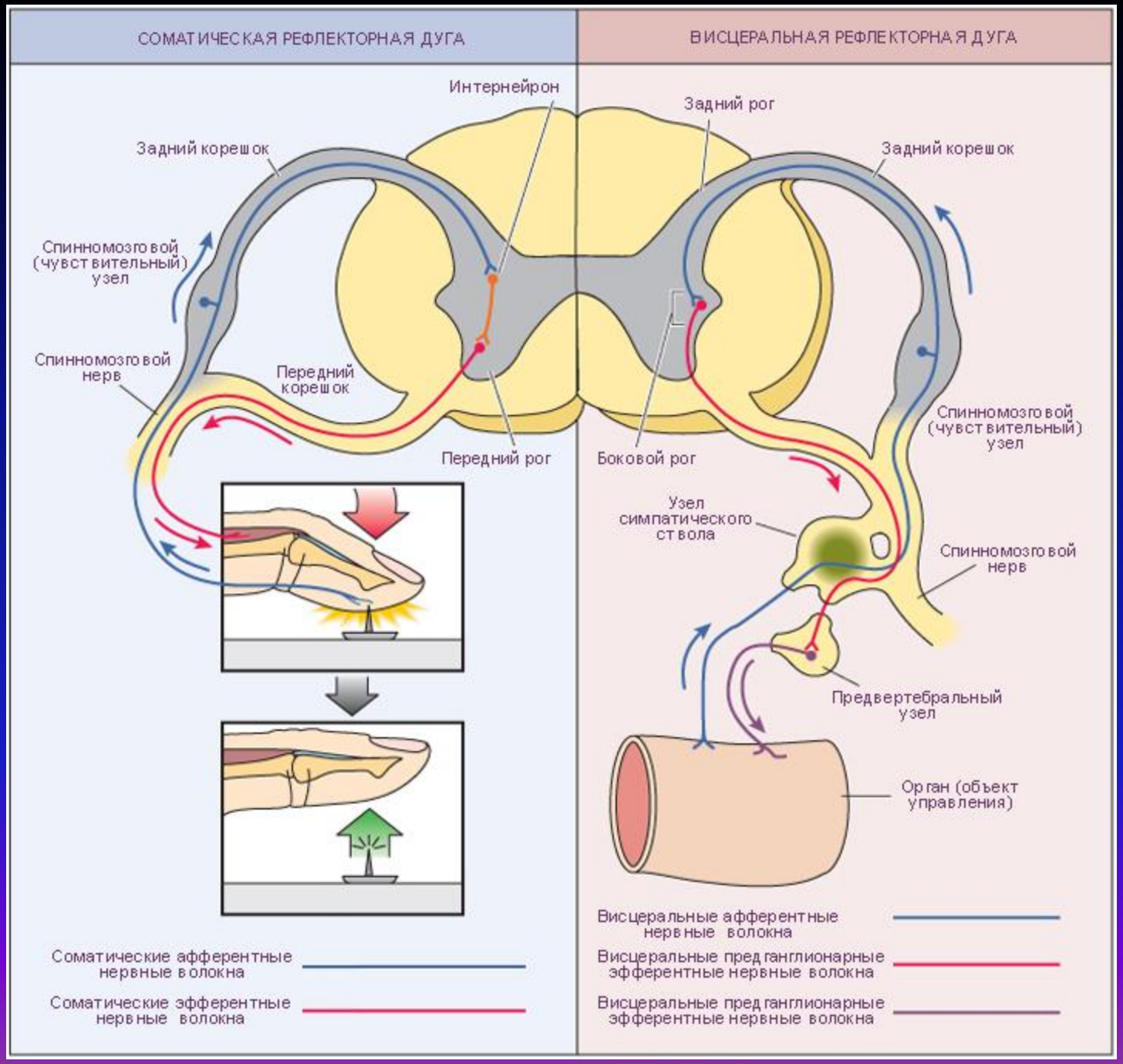
СОМАТИЧЕСКАЯ РЕФЛЕКТОРНАЯ ДУГА
ВИСЦЕРАЛЬНАЯ РЕФЛЕКТОРНАЯ ДУГА
Интернейрон
Задний корешок
Спинномозговой (чувствительный) узел
Спинномозговой нерв
Передний корешок
Передний рог
Задний рог
Задний корешок
Боковой рог
Спинномозговой (чувствительный) узел
Узел симпатического ствола
Спинномозговой нерв
Предвертебральный узел
Орган (объект управления)
Соматические афферентные нервные волокна
Соматические эфферентные нервные волокна
Висцеральные афферентные нервные волокна
Висцеральные предганглионарные эфферентные нервные волокна
Висцеральные предганглионарные эфферентные нервные волокна

Классификация рефлексов

- в зависимости от того, где расположены рецептивные поля
  - экстероцептивные – имеют рецепторы на внешней поверхности тела
  - висцеро- или интероцептивные – имеют рецепторы во внутренних органах
  - проприоцептивные – имеют рецепторы, регистрирующие движения (от мышц, связок, сухожилий)
- по характеру ответной реакции
  - соматические – проявляются в изменении функции с участием соматической нервной системы – произвольные движения.
  - вегетативные – вызывают изменения в работе висцеральных органов.
- в зависимости от того, где располагается рефлекторный центр данной дуги:
  - бульбарные – на уровне продолговатого мозга
  - мезэнцефальные – на уровне среднего мозга
  - диэнцефальные – на уровне промежуточного мозга
  - корковые – коры больших полушарий.
  - спинальные – замыкаются на уровне спинного мозга