Гормоны поджелудочной железы

Подготовил Выползов М.
ББ-204/2

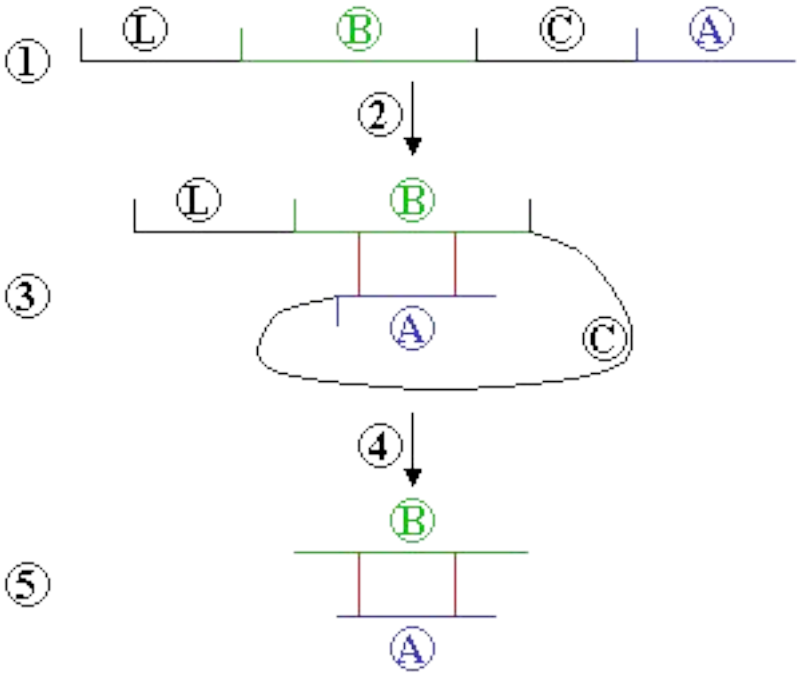

Посттрансляционные модификации инсулина. 1) Препроинсулин (L — лидерный пептид, B — участок 1, C — участок 2, A — участок 3) 2) Спонтанный фолдинг 3) Образование дисульфидного мостика между A и B 4) Лидерный пептид и C отрезаются 5) Конечная молекула

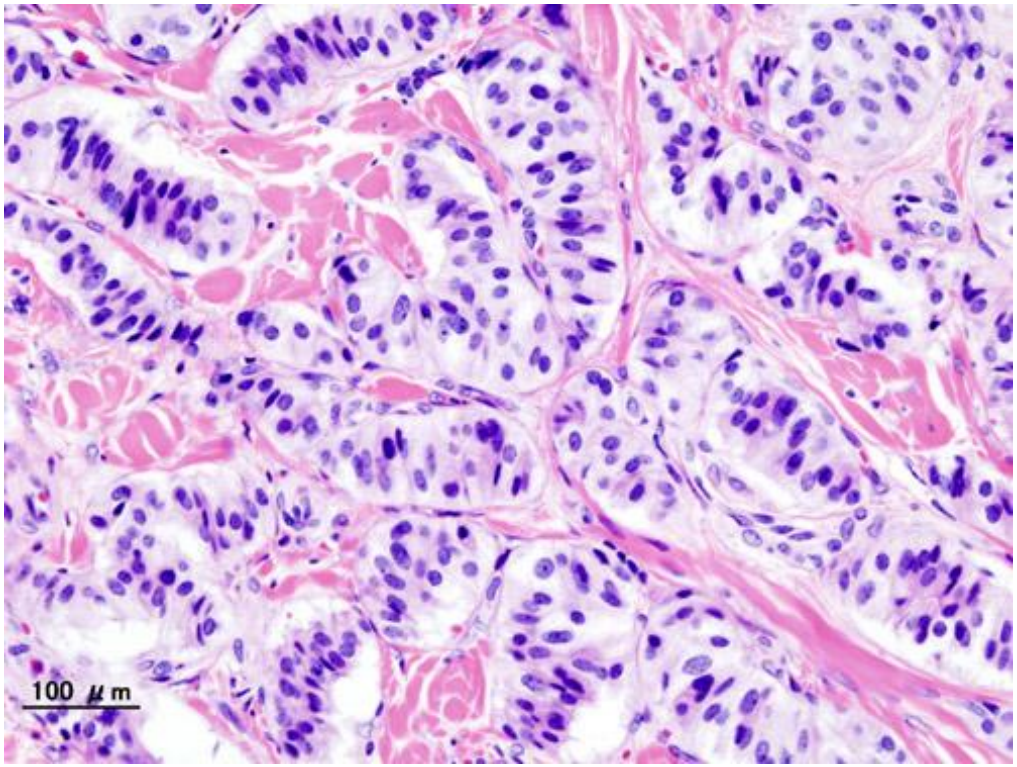

Гистопатологическая картина панкреатической инсулиномы.

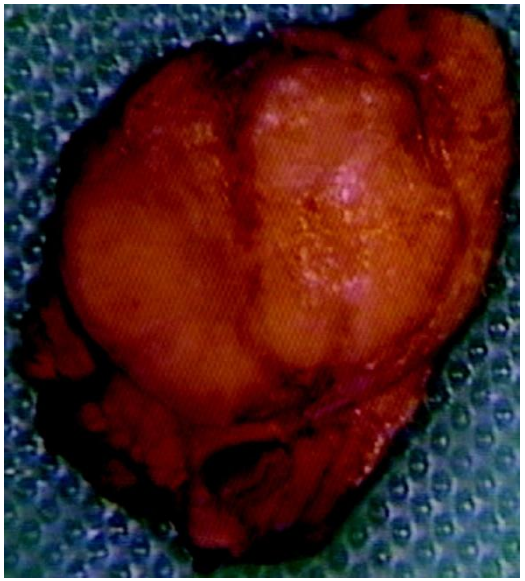

- Крупная инсулинома: опухоль типичного красно-коричневого цвета.

Глюкагон



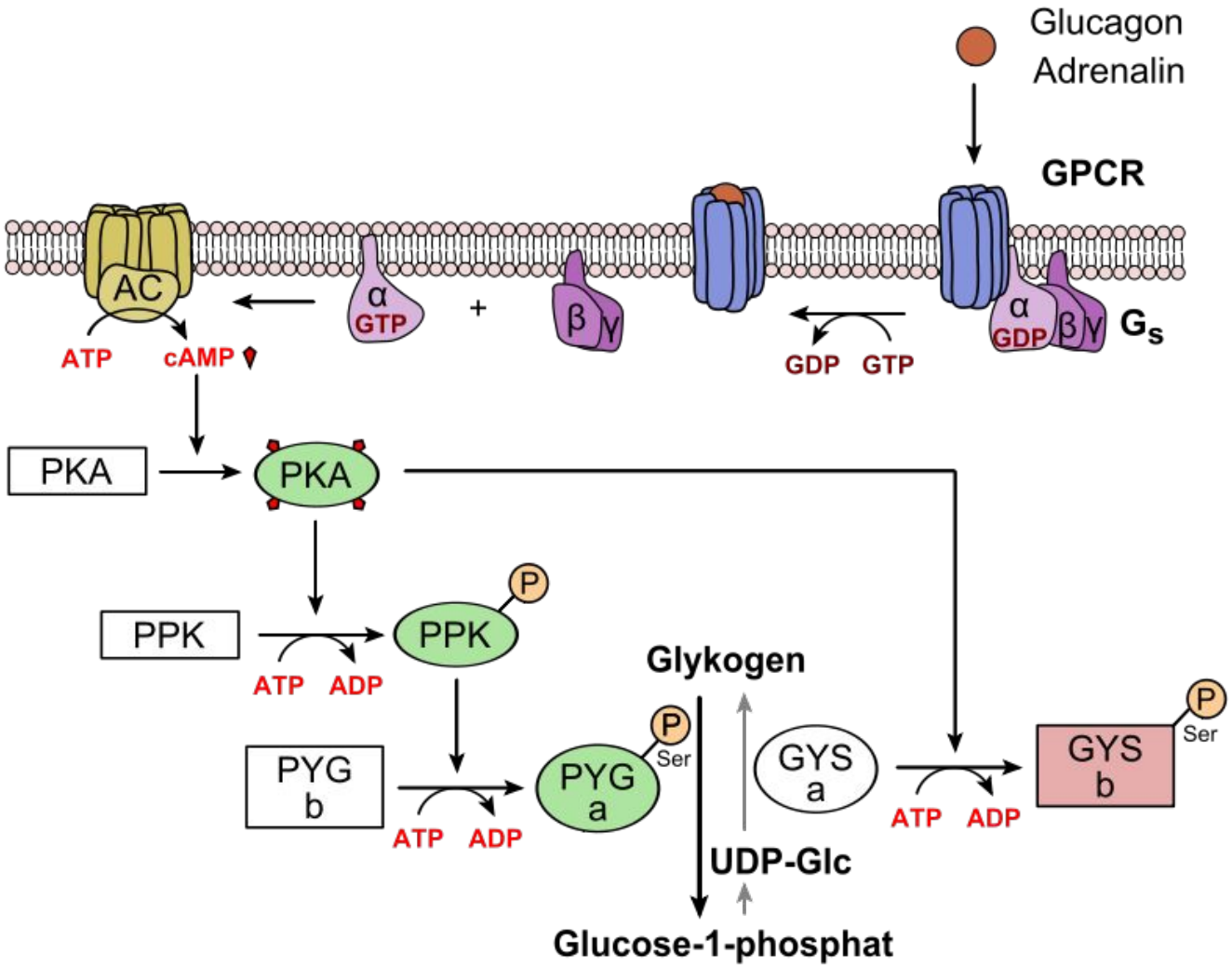
Glucagon
Adrenalin
GPCR
AC
ATP
cAMP
α
GTP
+
β γ
GDP
GTP
α
GDP
β γ
G_s
PKA
PKA
PPK
ATP
ADP
PPK
P
PYG
b
ATP
ADP
PYG
a
P
Ser
Glykogen
GYS
a
UDP-Glc
Glucose-1-phosphat
ATP
ADP
GYS
b
P
Ser

Соматостатин

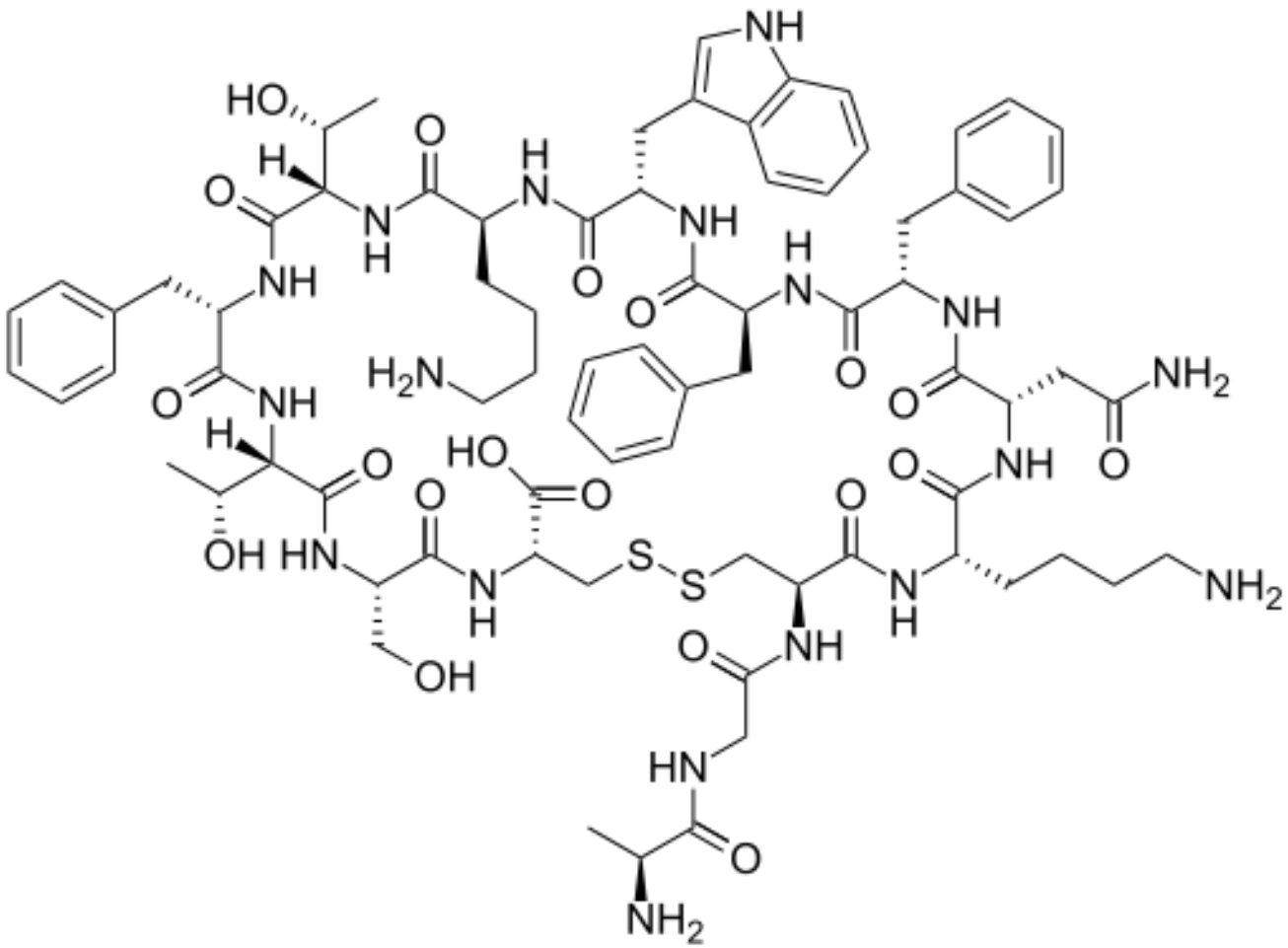

Вазоактивный интестинальный пептид

- H-His-Ser-Asp-Ala-Val-Phe-Thr-Asp-Asn-Tyr-Thr-Arg-Leu-Arg-Lys-GIn-Met-Ala-Val-Lys-Lys-Tyr-Leu-Asn-Ser-lle-Leu-Asn-NH_2

Панкреатический полипептид

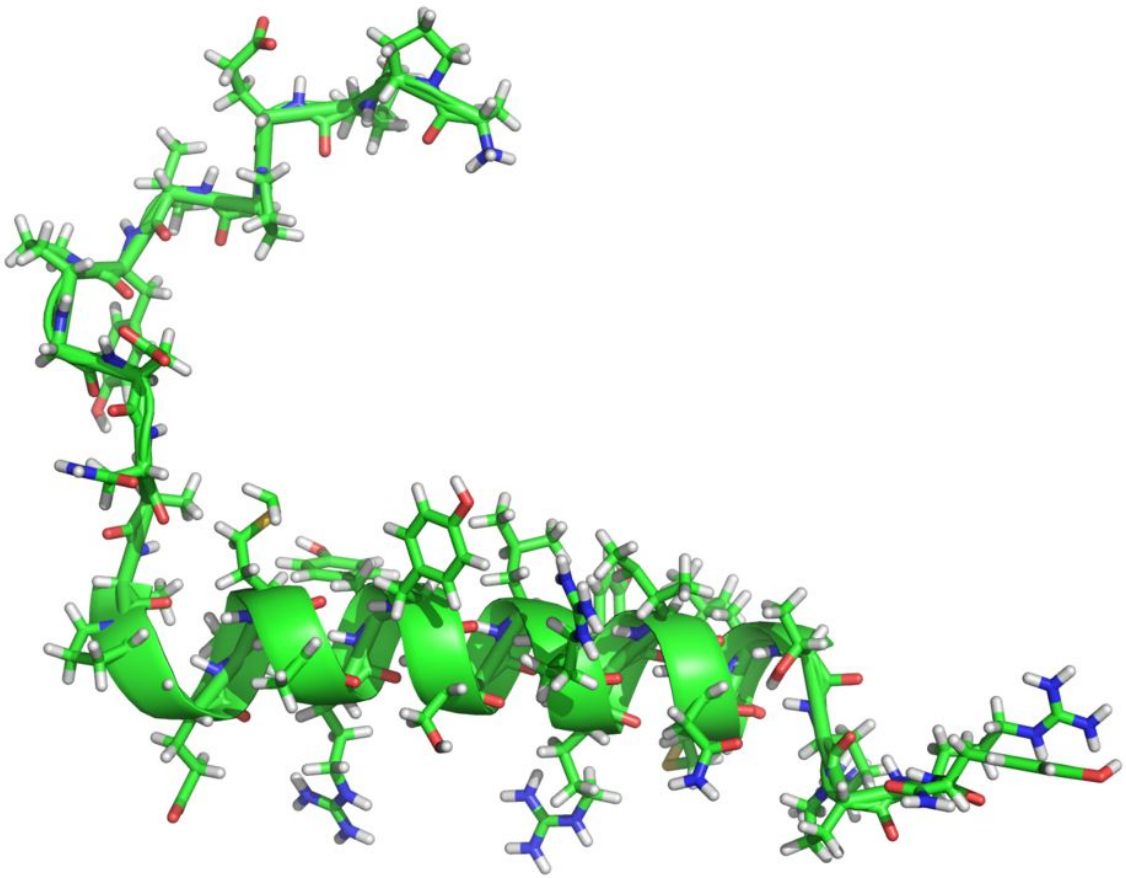

Спасибо за внимание!