Офтальмология – наука, изучающая анатомию, физиологию органа зрения, заболевания, относящиеся к органу зрения, а также структуру слепоты.

Задачи офтальмологии – максимальное уменьшение количества слепых и слабовидящих.

По данным ВОЗ в мире насчитывается 42 миллиона слепых и слабовидящих. Причем ежегодно наблюдается увеличение этого показателя, и прирост составляет 3-6% в год.

Зрительный анализатор состоит из

Периферического отдела:

- Глазное яблоко

Проводникового отдела:

- зрительный нерв
- зрительный тракт
- лучистость Грациоле

Центрального отдела:

- подкоркового центра (наружные коленчатые тела)
- коркового зрительного центра (fissura calcarina) затылочной доли головного мозга

Размеры глазного яблока

- Сагитальная ось – 24,4мм
- Поперечная ось – 23,8 мм
- Вертикальная ось – 23,5мм
- Масса глазного яблока взрослого 9г.

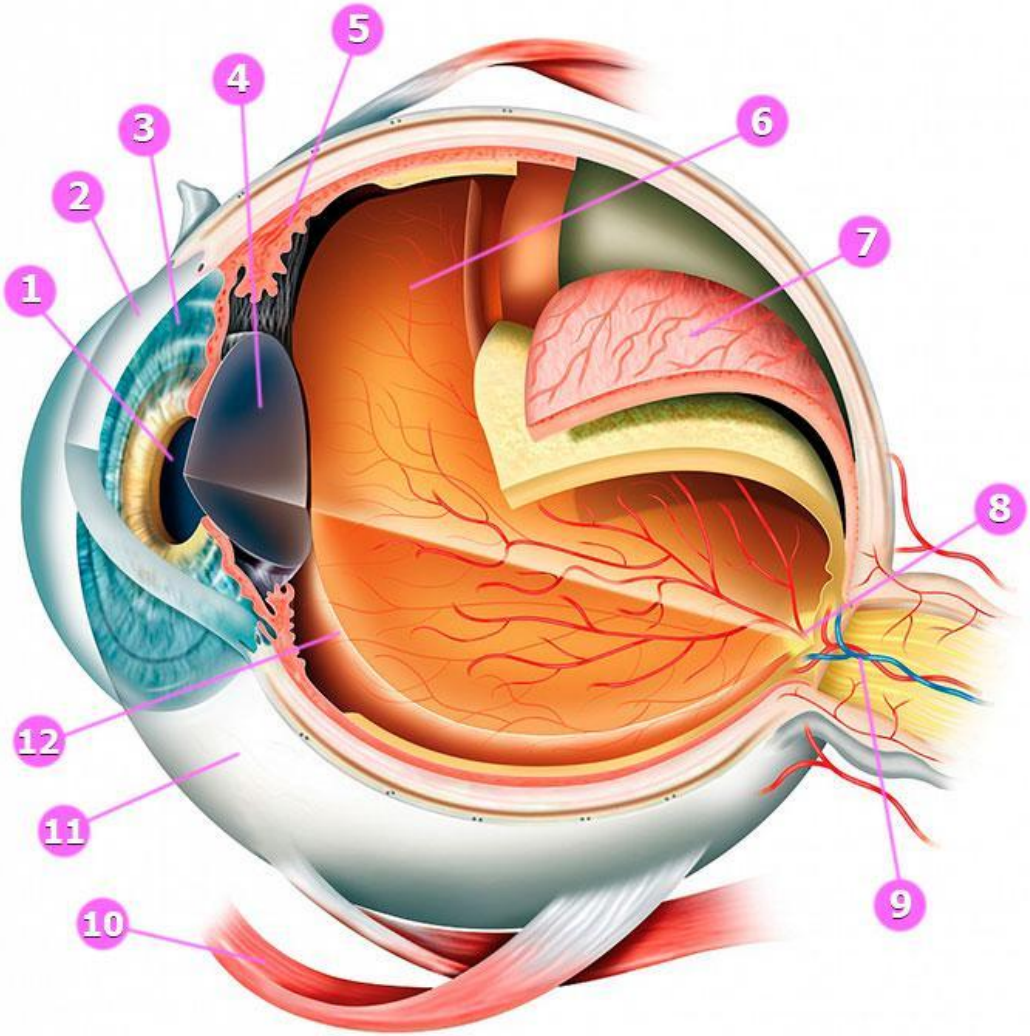

Общее строение глазного яблока

Оболочки:

1. cornea
2. Sclera
3. iris
4. corpus ciliare
5. chorioidea
6. Retina

Наружная фиброзная оболочка

Сосудистая оболочка

Ядро глазного яблока:

7. Передняя камера
9. Задняя камера
10. Хрусталик
11. Стекловидное тело
12. Желтое пятно (Макула)
13. Диск зрительного нерва
14. Зрительный нерв
15. Зрительная ось
16. Ось глазного яблока

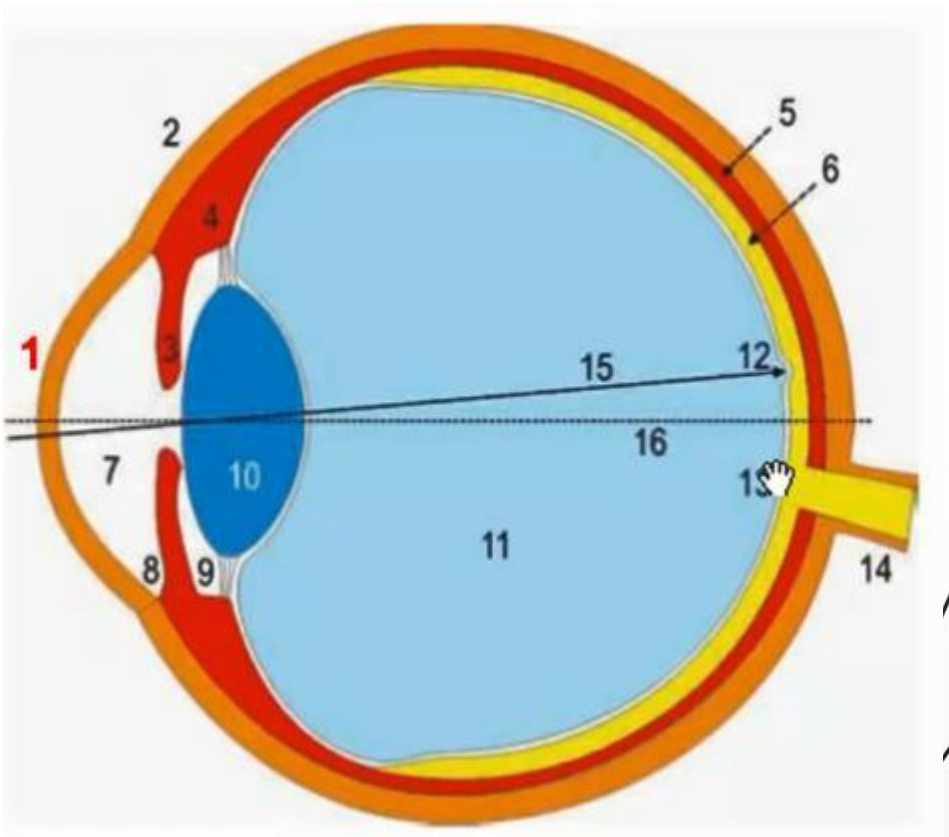

Роговица – передняя прозрачная часть фиброзной оболочки.

- Отличительные качества роговицы:

 Сферичность (радиус кривизны передней поверхности 7.7, задней 6,8мм.)

 Прозрачность

 Зеркальность

 Лишена кровеносных сосудов

 Обладает высокой тактильной и более низкой температурной чувствительнос

 Сила преломления 43 дптр.

 Диаметр в среднем 11мм

 Толщина в центре 0,5 мм, на периферии до 1мм

Строение роговицы

- 1) передний эпителий роговицы – продолжение эпителия конъюктивы; 5-6 слоев клеток, передние слои – из многогранных плоских неороговевающих клеток, базальные слои – цилиндрические клетки; высокая регенеративная способность (обеспечивает восстановление дефектов роговицы)

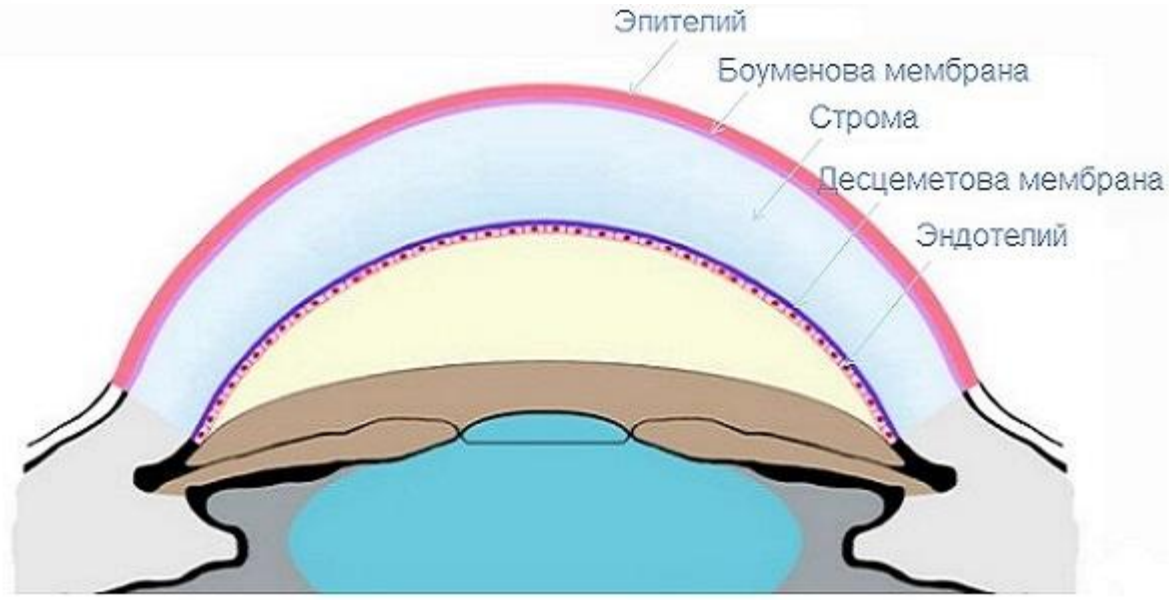

Функции переднего эпителия роговицы

- 1. Оптическая – «выравнивание» всех неровных поверхностей
- 2. Осмотическая – регуляция поступления жидкости в строму роговицы
- 3. Тектоническая – заполнение глубоких дефектов ткани
- 4. Дыхательная – «захват» кислорода, растворенного в слезной пленке

- 2) передняя пограничная пластинка (боуменова мембрана) – бесструктурная, однородная, модифицированная гиалинизированная часть стромы; не регенерирует после повреждения.
- 3) собственное вещество роговицы (строма) – составляет большую часть всей ее толщи, состоит из тонких, правильно чередующихся между собой соединительнотканных пластинок, отростки которых содержат множество тончайших фибрилл, между пластинками цементирущее вещество – склеивающий мукоид. В состав мукоида входят соли сульфогиалуроновой кислоты, обеспечивающие прозрачность стромы роговицы. Кроме роговичных клеток, в строме встречаются блуждающие клетки (фибробласты, лимфоидные элементы).

- 4) задняя пограничная пластинка (десцементова мембрана) – состоит из фибрилл (идентичных коллагеновым); резистентна по отношению к химическим реагентам, бактериям, литическим ферментам гнойного экссудата, препятствует врастанию капилляров. При повреждениях – зияет, края ее завиваются. Участвует в образовании кор

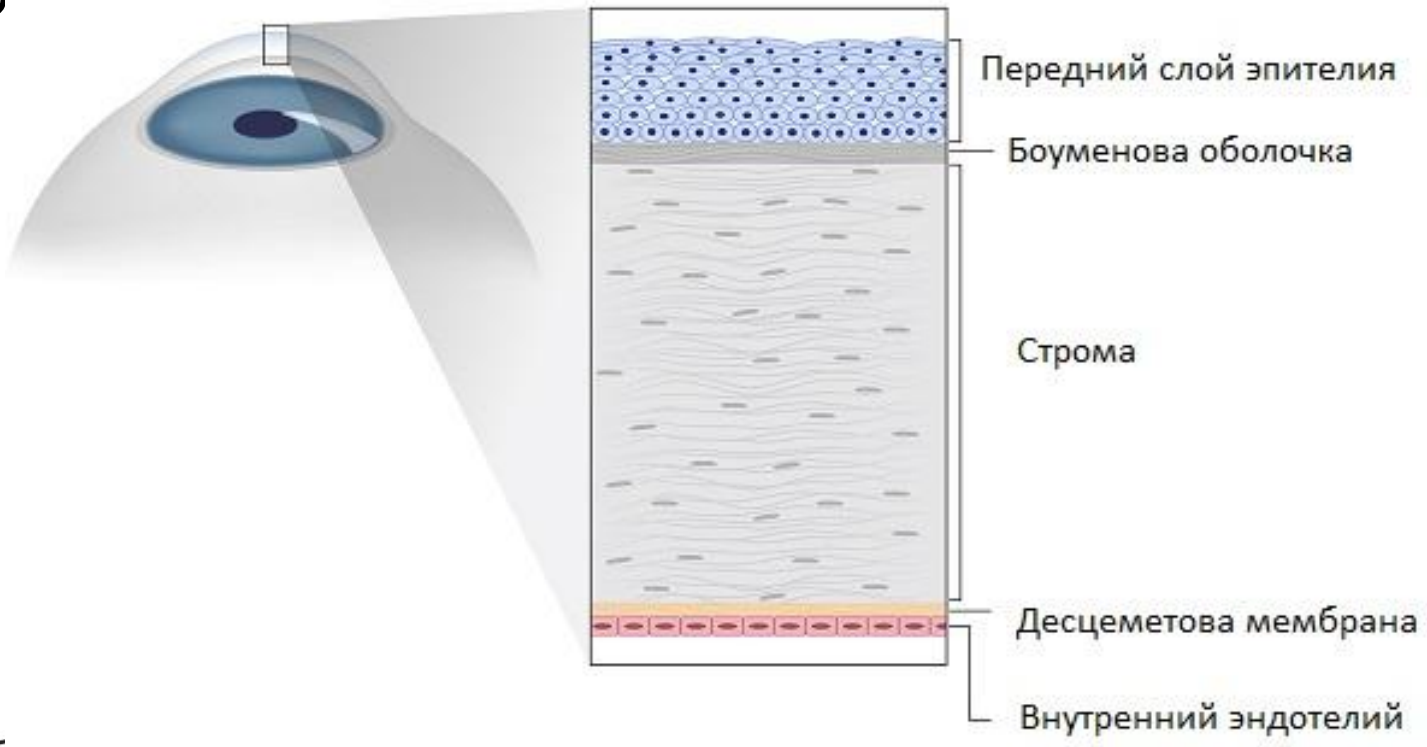

- 5) задний эпителий роговицы (эндотелий) – один слой плоских призматических шестиугольных клеток, плотно примыкающих друг к другу; отвечает за обменные процессы между роговицей и влагой передней камеры, обеспечивает прозрачность роговицы. При повреждении эндотелии появляется отек роговицы. Не способны к регенерации.

Питание

- Водянистая влага передней камеры
- Слезная жидкость
- Сосуды перикорнеальной петлистой сети

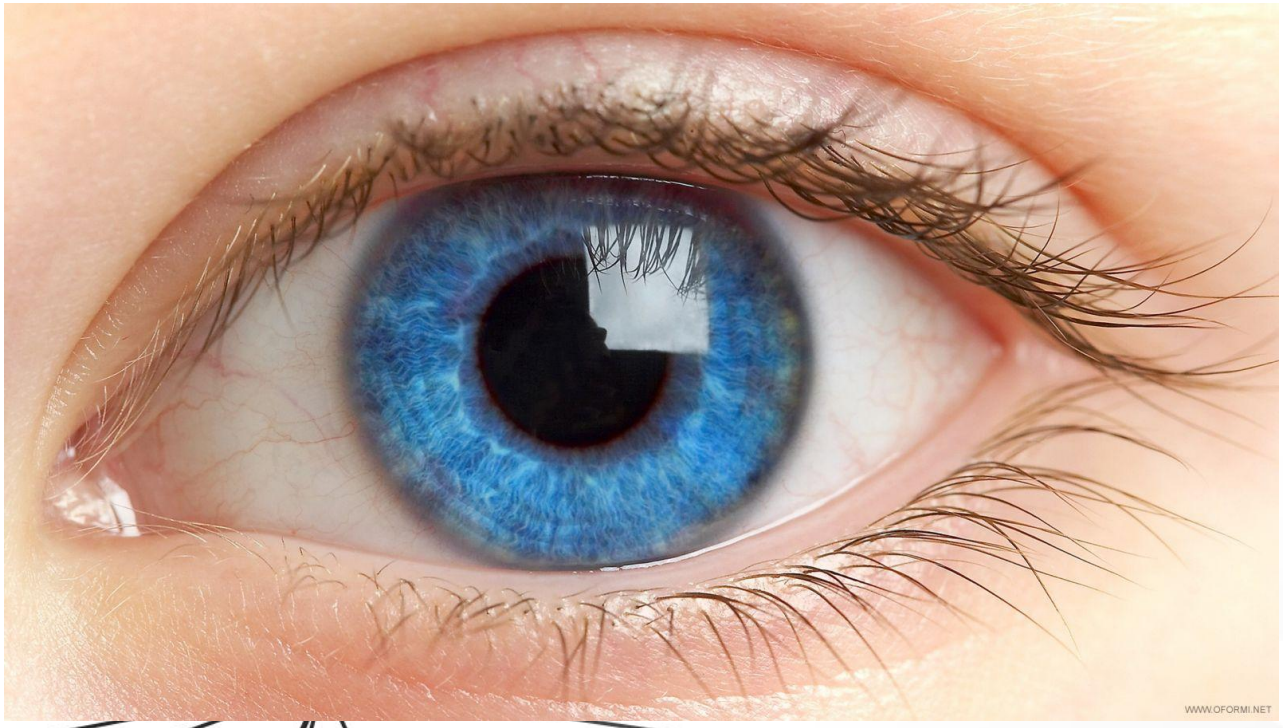

Функции роговицы

- ✔Защитная
- ✔Опорная
- ✔Светопроведение
- ✔Светопреломление

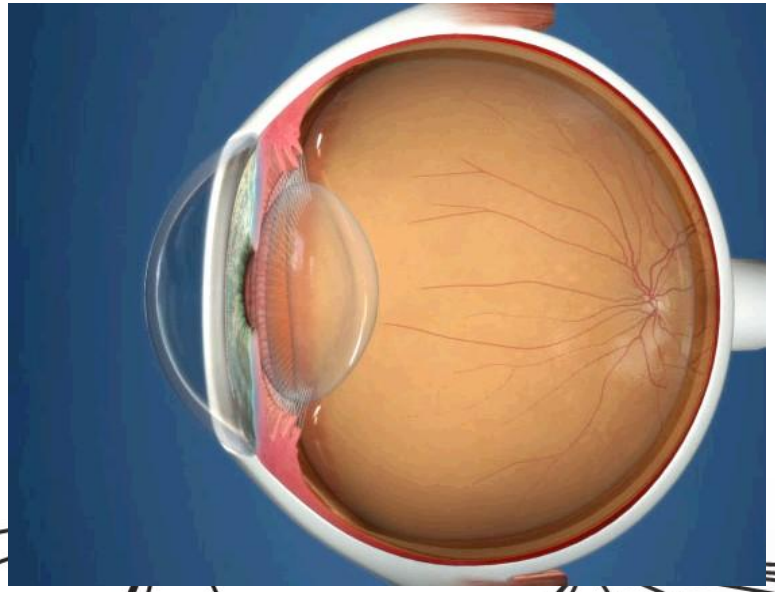

Склера

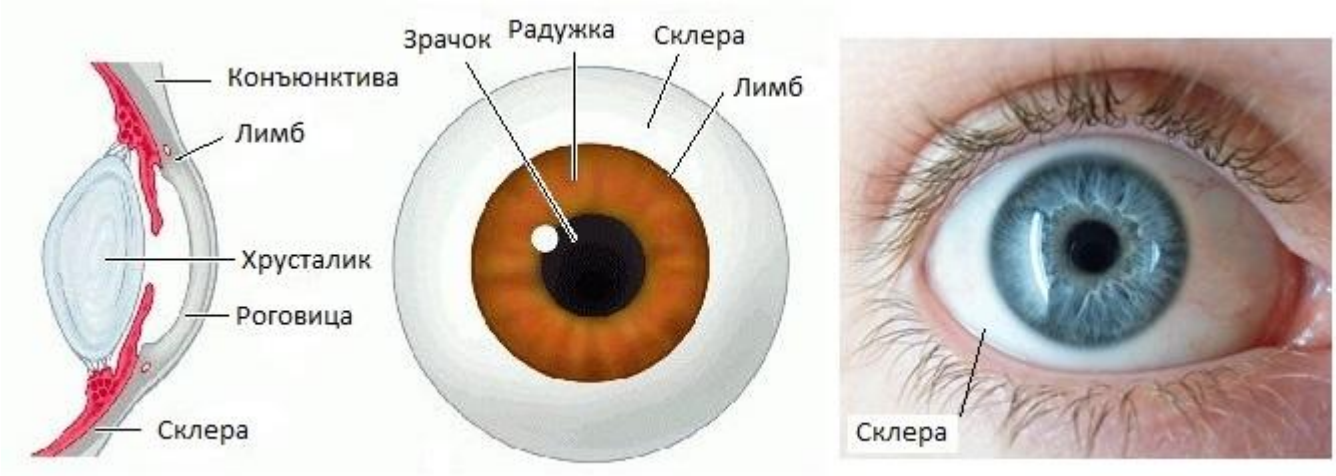

- Склера – больший отдел фиброзной капсулы (5/6 части); полностью лишена прозрачности, имеет белый (иногда слегка голубоватый) цвет – белочная оболочка. Состоит из:
- 1) надсклеральной пластинки – эписклеры
- 2) собственного вещества – образует ее главную массу
- 3) внутреннего слоя – бурой пластинки склеры

- Толщина склеры неодинакова - на протяжении от лимба до экватора она составляет примерно 0,6 мм.
- Участки склеры под сухожилиями прямых мышц истончаются приблизительно в 2 раза
- В области заднего полюса составляет 1 -1,5 мм.
- Наименьшая толщина склеры в области экватора 0,3-0,5 мм и в месте выхода зрительного нерва.

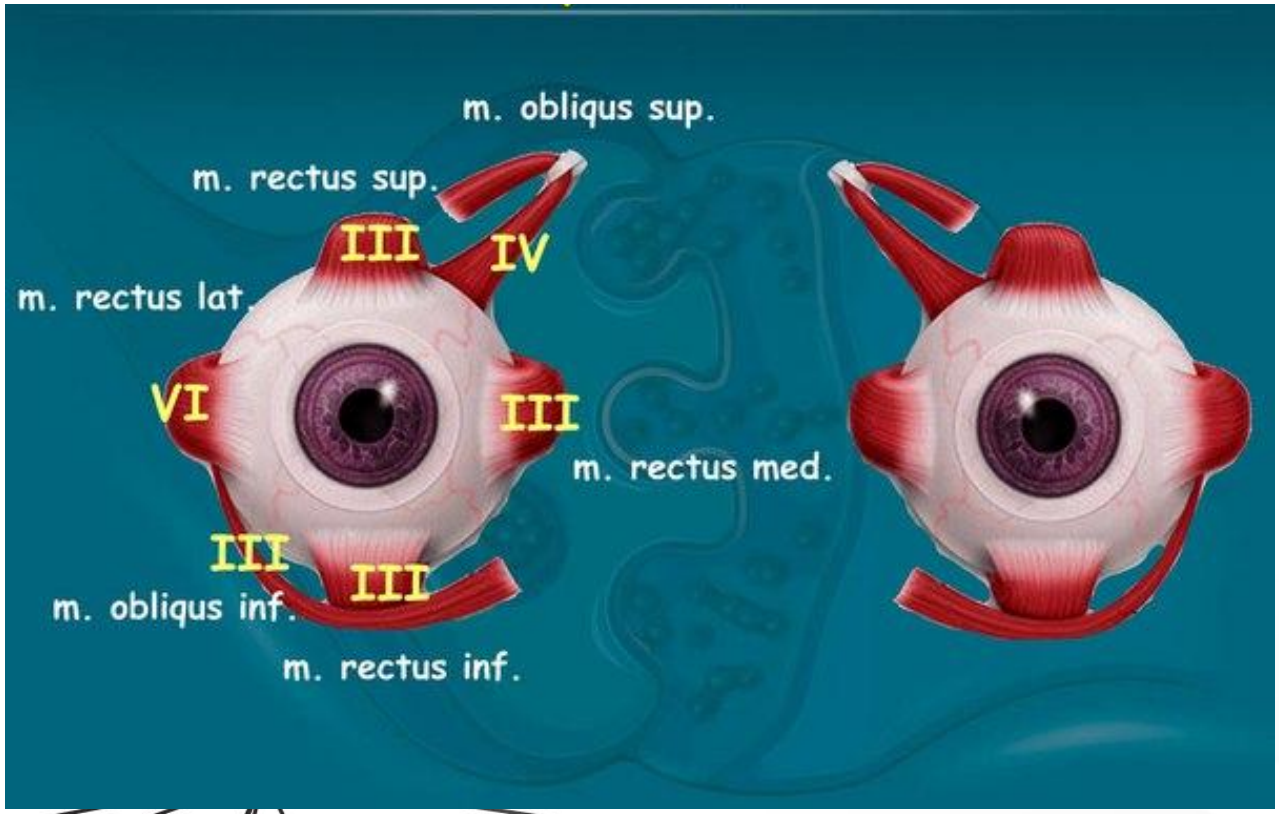

- Кровоснабжение: собственными сосудами склера бедна, но через нее проходят все стволики для сосудистого тракта. Сосуды, прободающие фиброзную капсулу в переднем ее отделе, направляются к переднему отделу сосудистого тракта. У заднего полюса глаза склеру прободают короткие и длинные ресничные артерии.
- Иннервация: первая ветвь тройничного нерва (чувствительная), симпатические волокна из верхнего шейного симпатического узла.

- Толщина радужки 0,2-0,4 мм
- Имеет форму диска, с отверстием в центре (зрачком)
- Имеет 2 мышцы: сфинктер (иннервируется глазодвигательным нервом) и радиально ориентированный дилататор (иннервируется симпатическим нервом)

Передняя поверхность радужки имеет радиарную исчерченность, обусловленную радиальным расположением сосудов, вдоль которых ориентирована строма. В строме радужки имеются щелевые углубления – крипты (лакуны) и возвышения – трабекулы, обусловленные своеобразном расположением стромальных сосудов. Параллельно зрачковому краю, отступя на 1,5 мм, расположен зубчатый валик – брыжжи (зубчатая линия),

которые делят радужку на две зоны – внутреннюю (зрачковую) и наружную (ресничную).

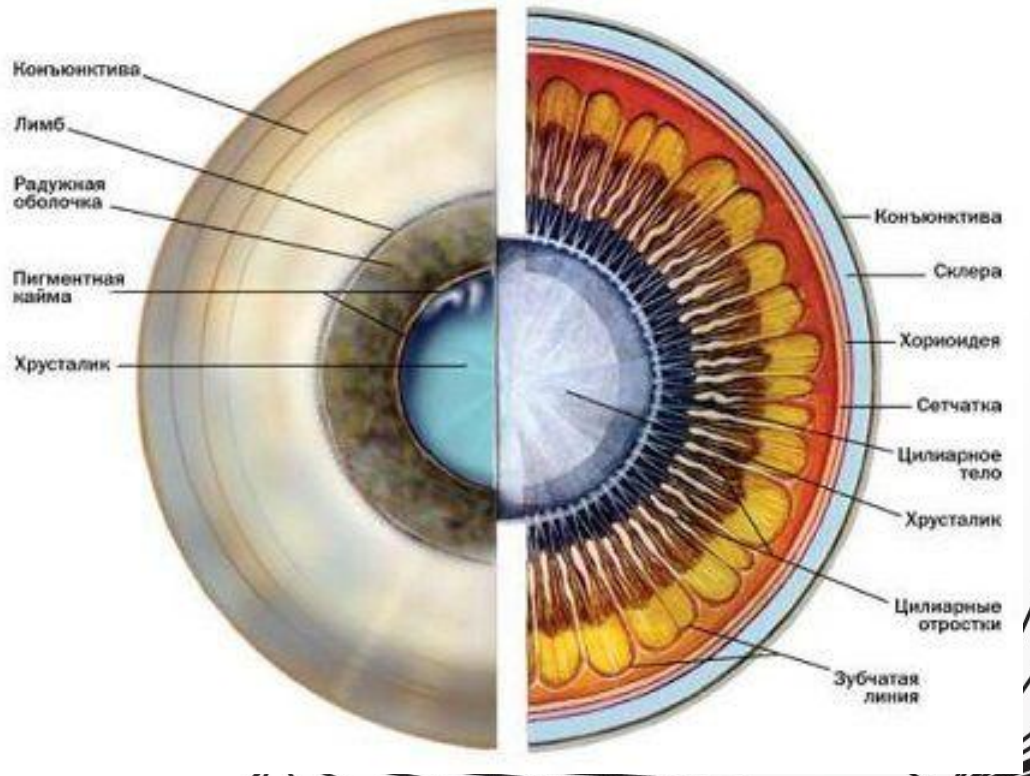

Гистологически в радужке различают:

а) передний мезодермальный листок:

1. наружный пограничный слой (продолжение заднего эпителия роговицы)

2. строма радужки со сфинктером (эктодерм. происх.)

б) задний эктодермальный листок:

1. дилататор с его

2. внутренним пограничным

3. и пигментным слоями

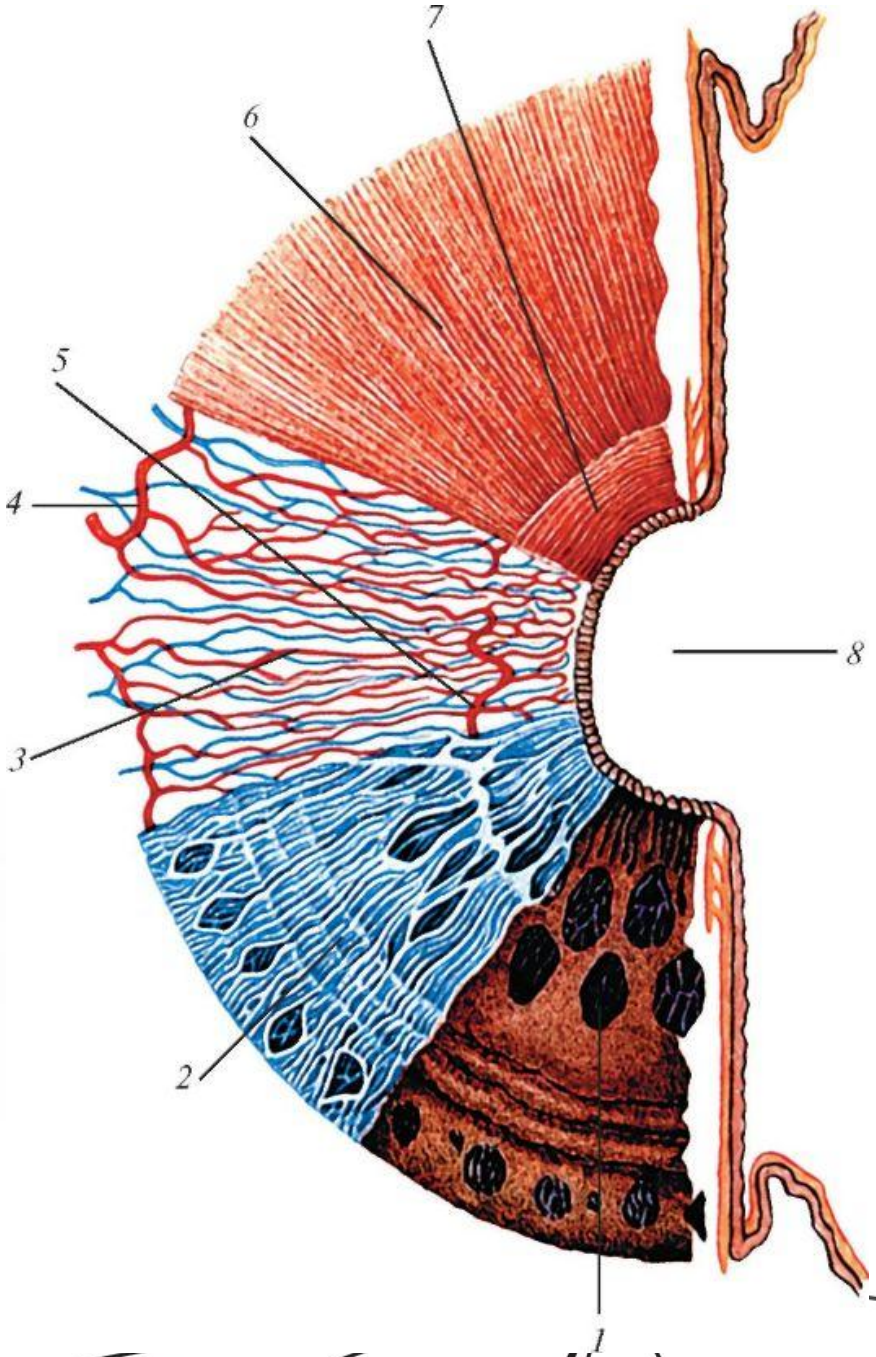

1 - пигментный эпителий;

2 - внутренний пограничный слой;

3 - сосудистый слой;

4 - большой артериальный круг радужки;

5 - малый артериальный круг радужки;

6 - расширитель (дилататор) зрачка;

7 - сфинктер зрачка;

8 - зрачок

- Дилататор иннервируется симпатическим нервом, а сфинктер - за счет парасимпатических волокон ресничного узла - глазодвигательным нервом.
- Чувствительная иннервация радужки осуществляется тройничным нервом.
- Сосудистая сеть радужки складывается из передних ресничных и длинных задних ресничных артерий.
- Лимфатических сосудов нет, но вокруг артерий и вен имеется периваскулярное пространство.

Функции радужки

1) экранирование глаза от избыточного потока кольца

2) световая диафрагма (рефлекторное дозирование количества света в зависимости от степени освещенности сетчатки)

3) разделительная диафрагма (вместе с хрусталиком составляет иридохрусталиковую диафрагму, разделяющую передний и задний отделы глаза, удерживающую стекловидное тело от смещения вперед)

4) сократительная функция (способствует внутриглазной жидкости и аккомодации)

5) трофическая функция

6) терморегуляторная функция

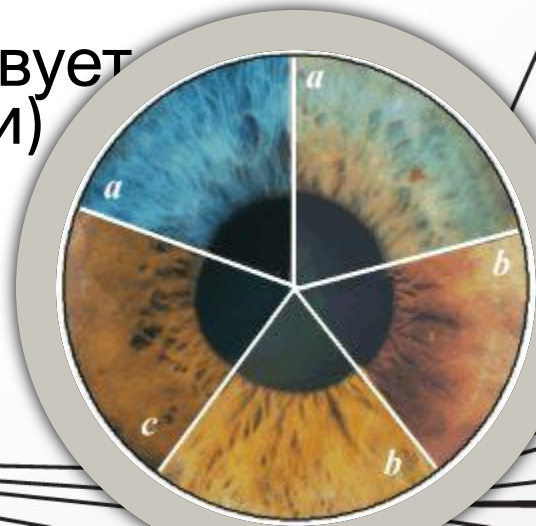

Цилиарное тело

- Является промежуточным звеном между радужной и собственно сосудистой оболочкой, имеет вид замкнутого кольца шириной 8 мм.
- Выделяют плоскую часть и цилиарную часть
- Ресничная, или аккомодационная, мышца состоит из гладких мышечных волокон, идущих в трех направлениях:

а) меридиональном – эти волокна подтягивают хориоидею кпереди (мышца Брюке)

б) радиальном (мышца Иванова)

в) циркулярном (мышца Мюллера)

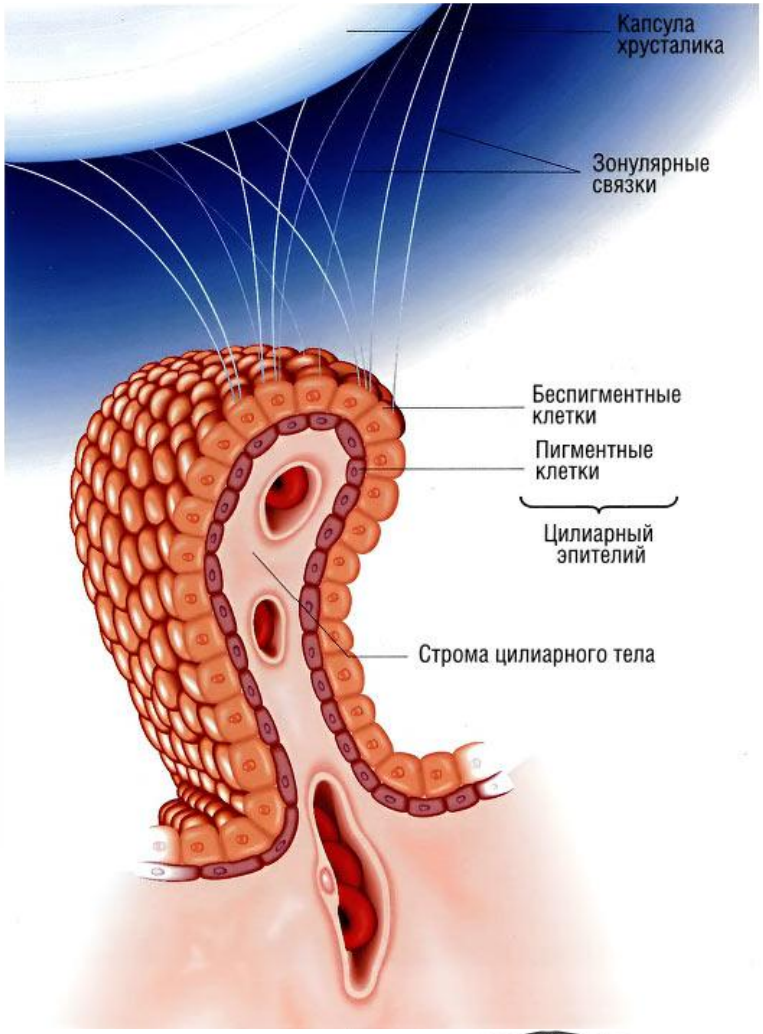

- Слои:
- 1. ресничный эпителий
- 2. Сосудистый
- 3. Мышечный

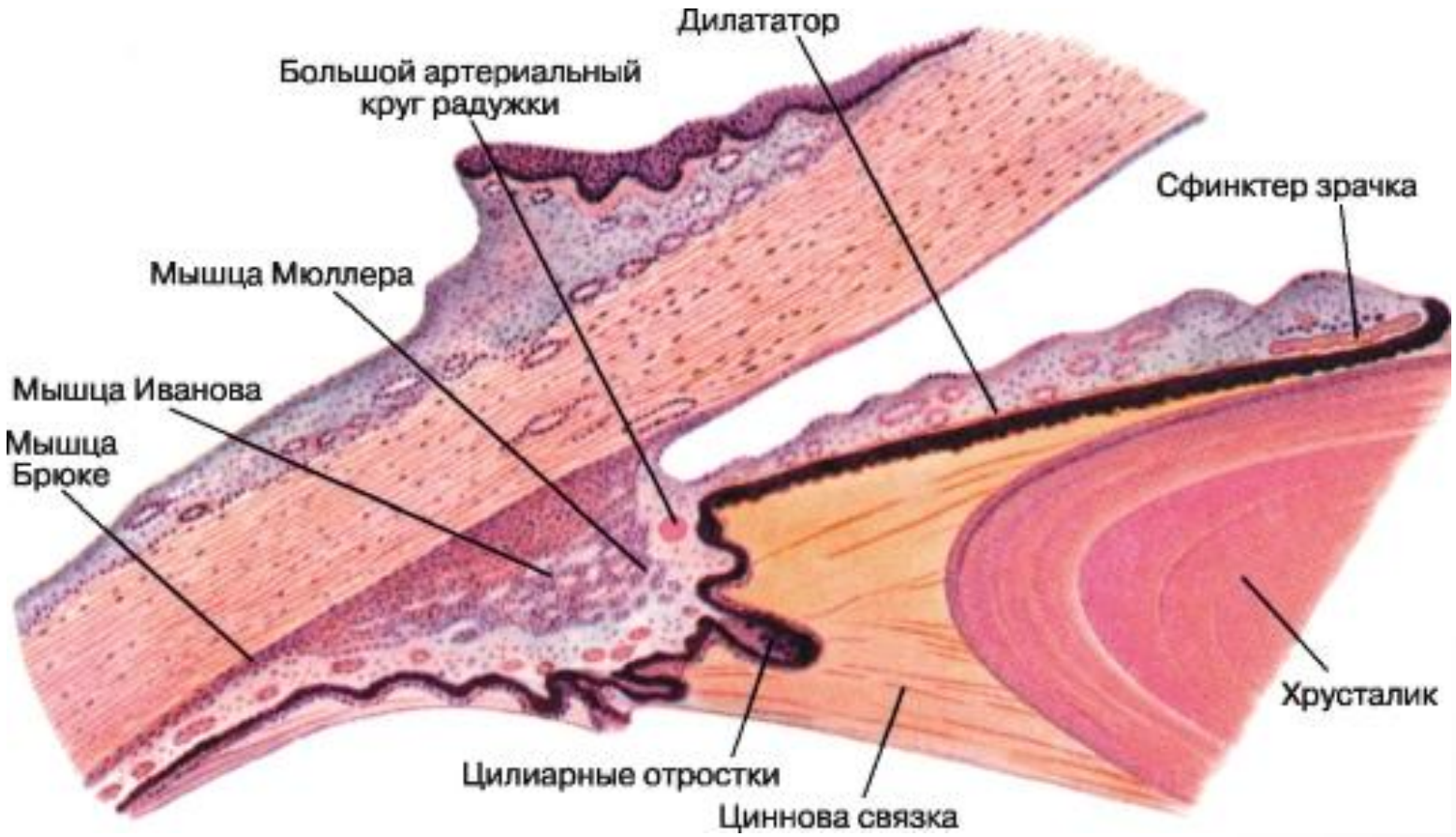
Дилататор
Большой артериальный
круг радужки
Сфинктер зрачка
Мышца Мюллера
Мышца Иванова
Мышца
Брюке
Хрусталик
Цилиарные отростки
Циннова связка

Кровоснабжение цилиарного тела осуществляется ветвями длинных ресничных артерий, которые проникают в ресничное тело из надсосудистого пространства. На передней поверхности ресничного тела у края радужки эти сосуды соединяются с передней ресничной артерией и образуют большой артериальный круг радужки.

Ресничные нервы в области ресничного тела образуют густое сплетение (чувствительные нервы – из 1-ой ветви тройничного нерва, сосудодвигательные – из симпатического сплетения, двигательные для ресничной мышцы – из глазодвигательного нерва).

Функции цилиарно тела:

- 1) опора для хрусталика
- 2) участие в акте аккомодации
- 3) продукция внутриглазной жидкости
- 4) тепловой коллект переднего отрезка глаза

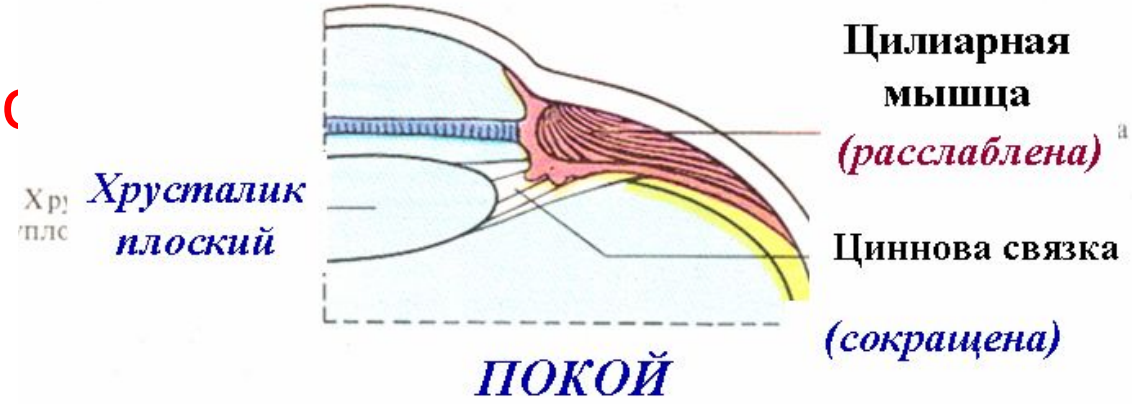

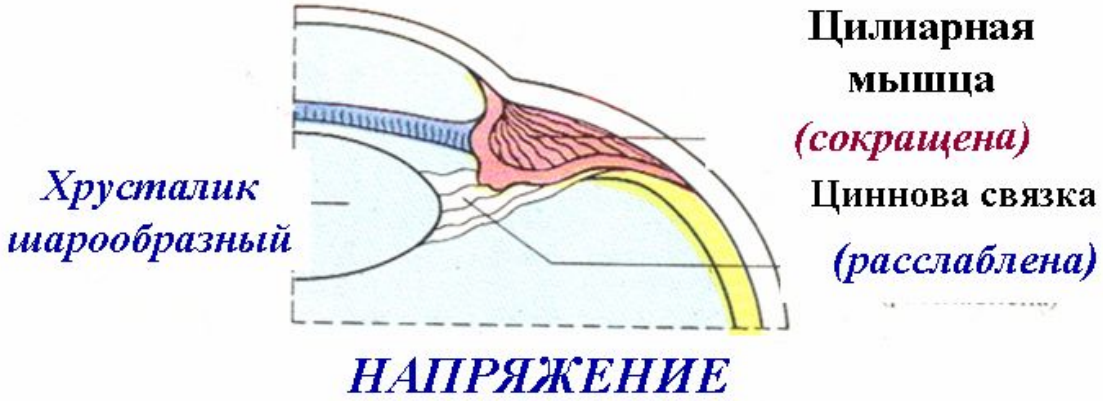

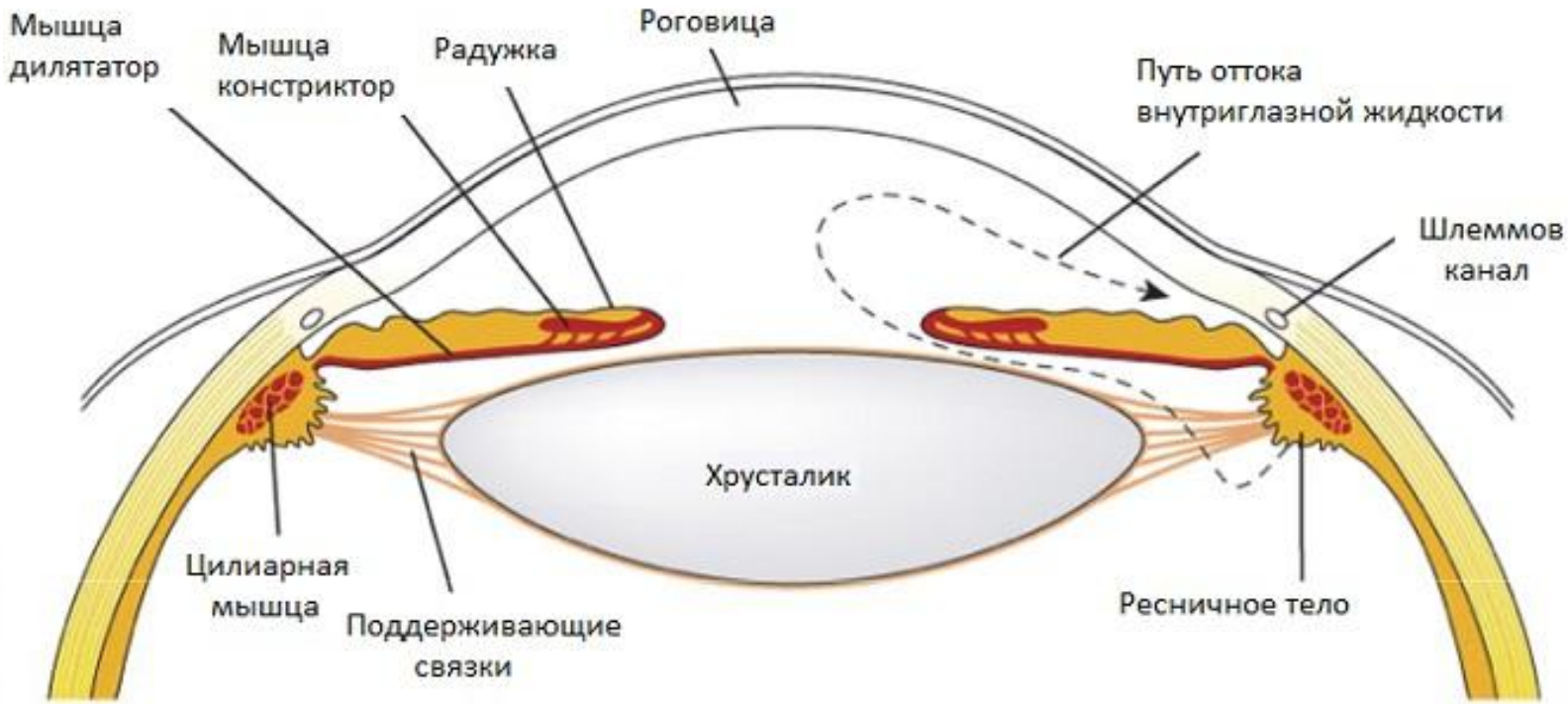
Мышца дилятатор
Мышца констриктор
Радужка
Роговица
Путь оттока внутриглазной жидкости
Шлеммов канал
Хрусталик
Цилиарная мышца
Поддерживающие связки
Ресничное тело

- Толщина на заднем полюсе глаза 0,22-0,3 мм и уменьшается по направлению к зубчатой линии до 0,1-0,15мм.
- Сосуды хориоидеи являются ветвями задних коротких цилиарных артерий, задних длинных цилиарных артерий, направляющихся от зубчатой линии к экватору, и передних цилиарных артерий, являясь продолжением мышечных артерий, посылают ветви к передней части сосудистой оболочки, где анастомозируют с ветвями коротких задних цилиарных артерий.

Хориоидеа имеет ряд анатомических особенностей:

- Лишена чувствительных нервных окончаний, поэтому развивающиеся в ней патологические процессы не вызывают болевых ощущений
- ее сосудистая сеть не анастомозирует с передними ресничными артериями, вследствие этого при хориоидитах передний отдел глаза остается интактным
- обширное сосудистое ложе при небольшом числе отводящих сосудов (4 вортикозные вены) способствует замедлению кровотока и оседанию здесь возбудителей различных заболеваний
- ограниченно связана с сетчаткой, которая при заболеваниях хориоидеи, как правило, так же вовлекается в патологический процесс
- из-за наличия перихориоидального пространства достаточно легко отслаивается от склеры. Удерживается нормальном положении в основном благодаря отходящим венозным сосудам, перфорирующим ее в области экватора. Стабилизирующую роль играют также сосуды и нервы, проникающие в хориоидею из этого же пространства.

Гистологически состоит из пяти слоев:

а) супрахориоидальный – тонкие соединительнотканные пластинки, покрытые эндотелием и многоотростчатыми пигментными клетками

б) сосудистая пластинка – переплетающиеся и анастомозирующие артерии и вены, между которыми располагается рыхлая волокнистая соединительная ткань, пигментные клетки, гладкие миоциты

- 1. слой крупных сосудов
- 2. слой средних и мелких сосудов

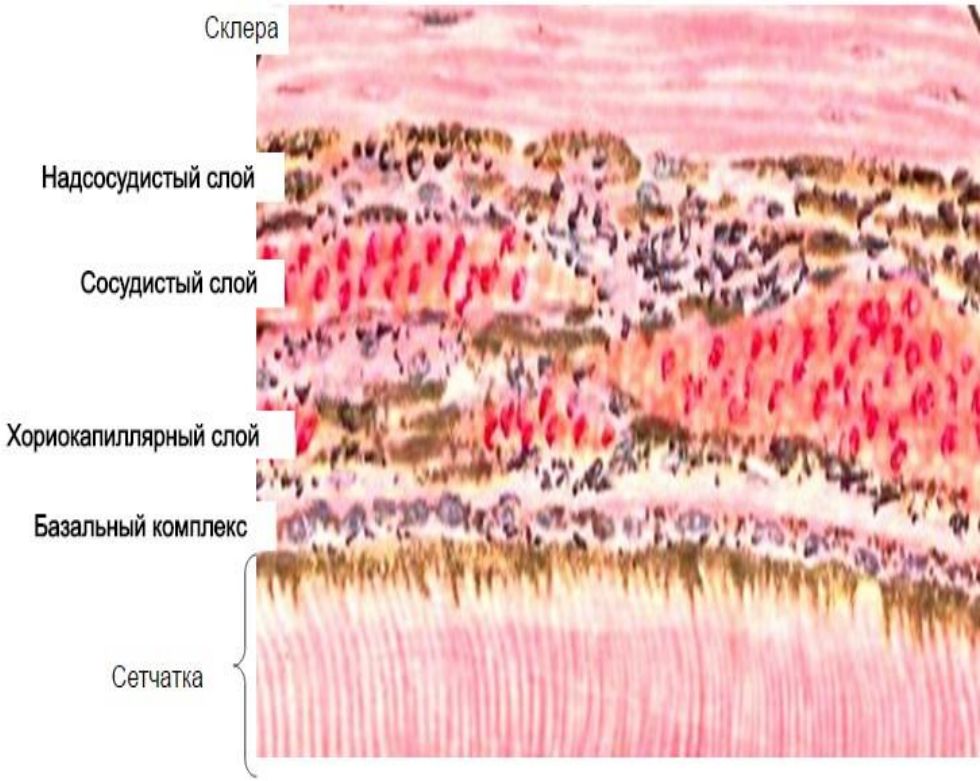

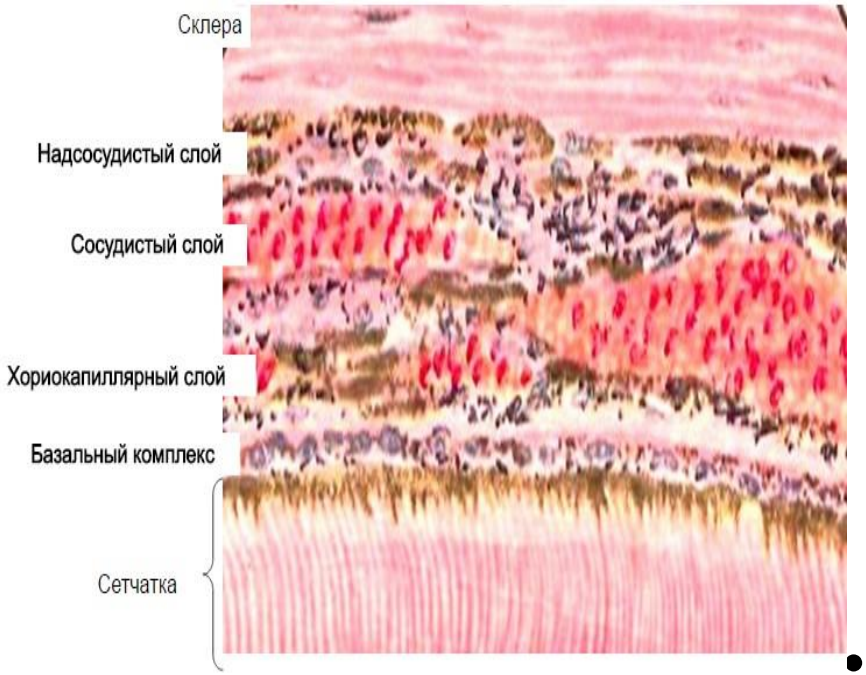

- в) хориокапиллярный слой – система переплетенных капилляров, образованная сосудами большого диаметра с отверстиями в стенках для прохождения жидкости, ионов и маленьких молекул протеинов; капилляры этого слоя способны пропускать до 5 эритроцитов одновременно; между капиллярами – утолщенные фибробласты
- г) базальный комплекс (мембрана Бруха, стекловидная пластинка) – тонкая пластинка, состоящая из трех слоев: наружный коллагеновый с зоной тонких эластических волокон;

Функции хориоидеи:

1) осуществляет питание пигментного эпителия сетчатки, фоторецепторов и наружного плексиформного слоя сетчатки
2) поставляет сетчатке вещества, способствующие осуществлению фотохимических превращений зрительного пигмента
3) участвует в поддержании внутриглазного давления и температуры глазного яблока
4) фильтр для тепловой энергии, возникающей при абсорбции света

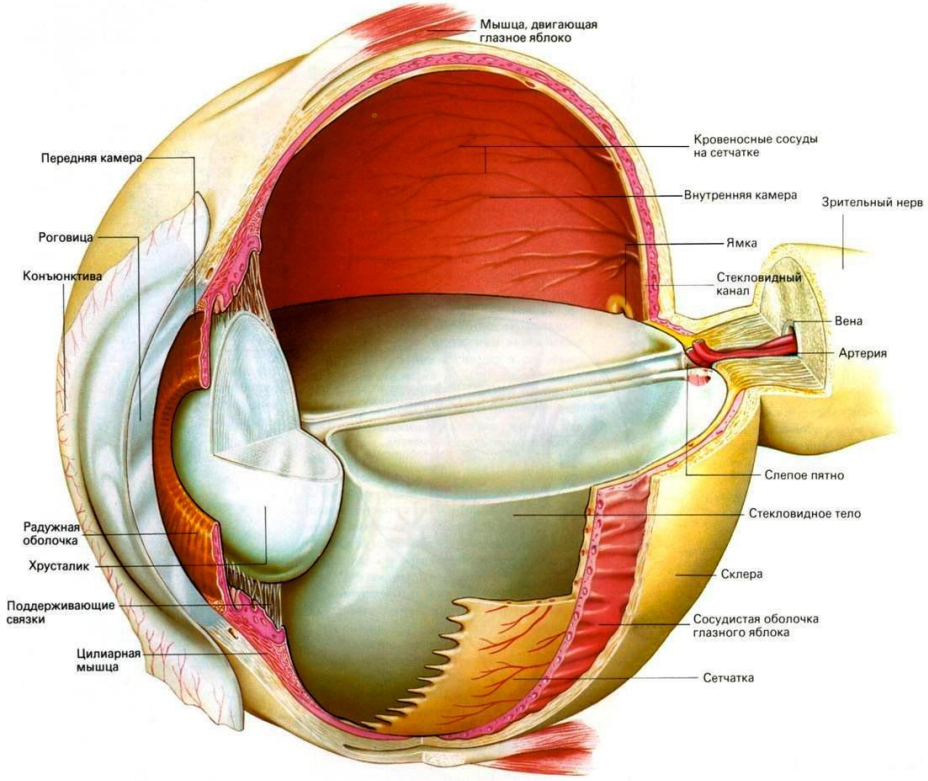

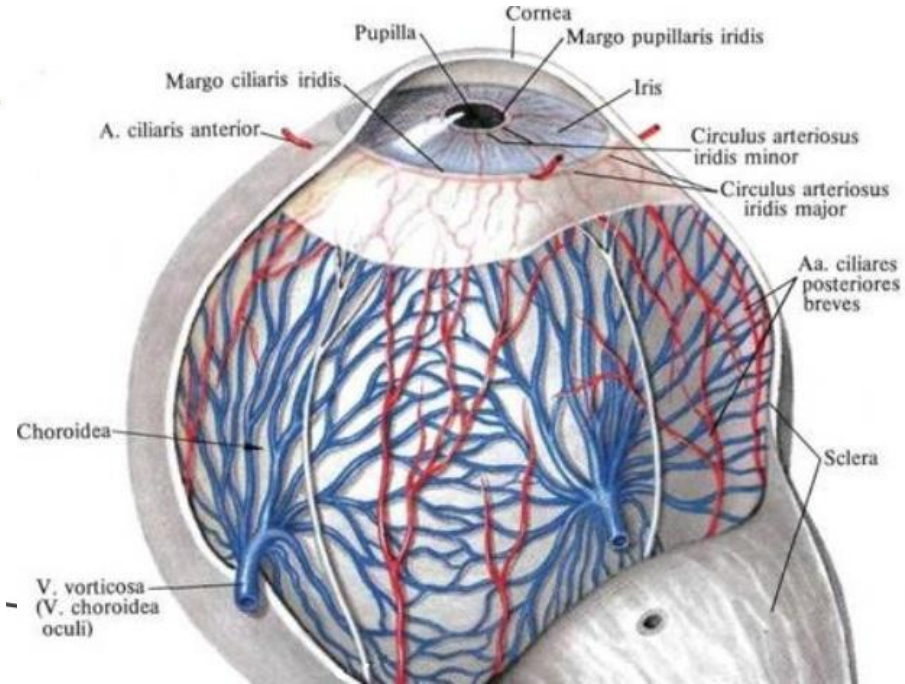

Сетчатка

Выстилает изнутри всю поверхность сосудистой оболочки. В соответствии со структурой, а значит, и функцией в ней различают две части - оптическую (pars optica retinae) и реснично-радужковую (pars ciliaris et iridica retinae). Первая представляет собой высокодифференцированную нервную ткань с фоторецепторами, воспринимающими адекватные световые лучи с длиной волны от 380 до 770 нм.

- Толщина сетчатки :
  1. у края диска зрительного нерва 0,4- 0,5 мм,
  2. в области фовеолы желтого пятна 0,07-0,08 мм,
  3. у зубчатой линии 0,14 мм.
- Зоны прикрепления сетчатки сосудистой оболочке:
  1. вдоль зубчатой линии
  2. вокруг диска зрительного нерва
  3. по краю желтого пятна.

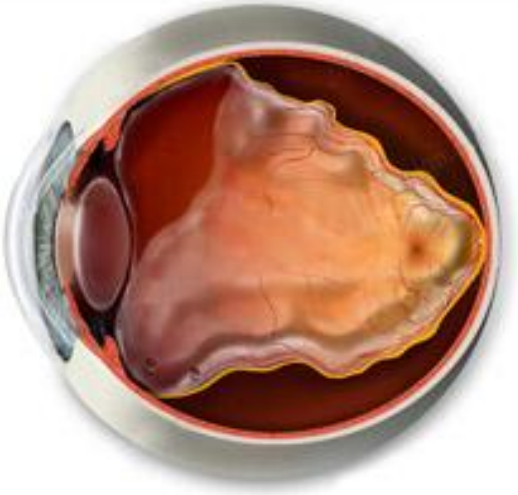

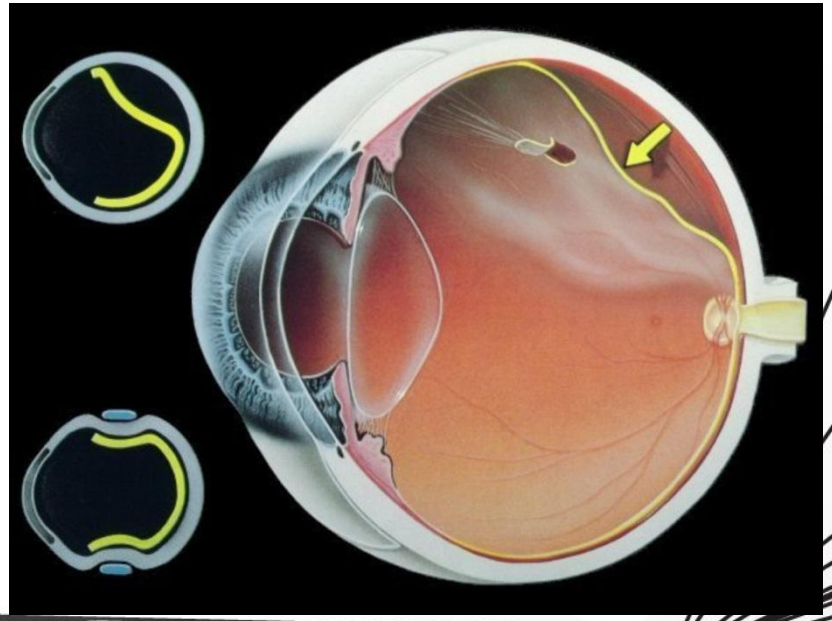

Глазное дно

- Диск зрительного нерва
- Желтое пятно
- Фовеола желтого пятна

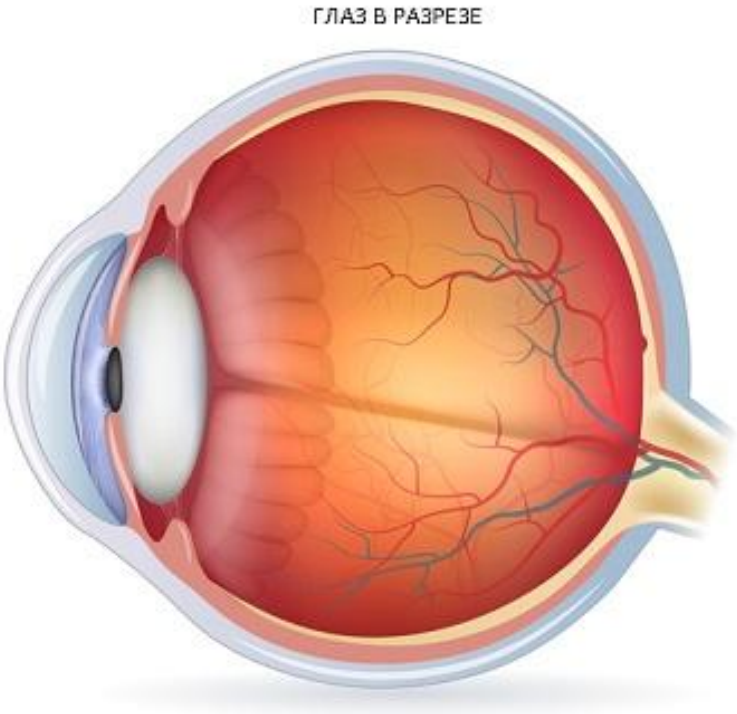

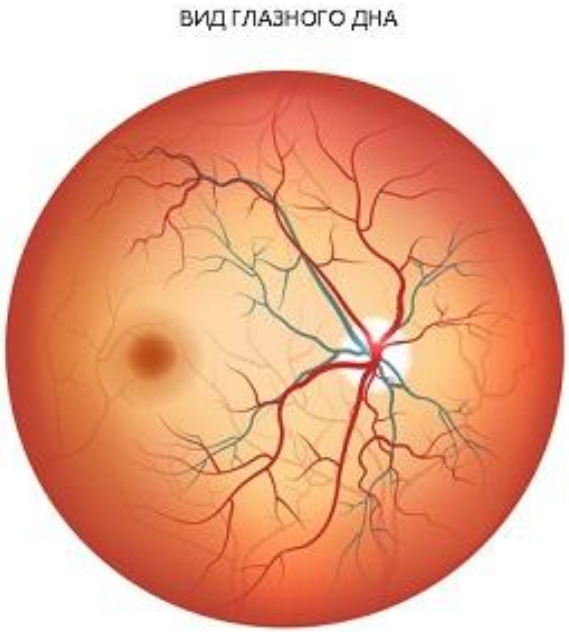

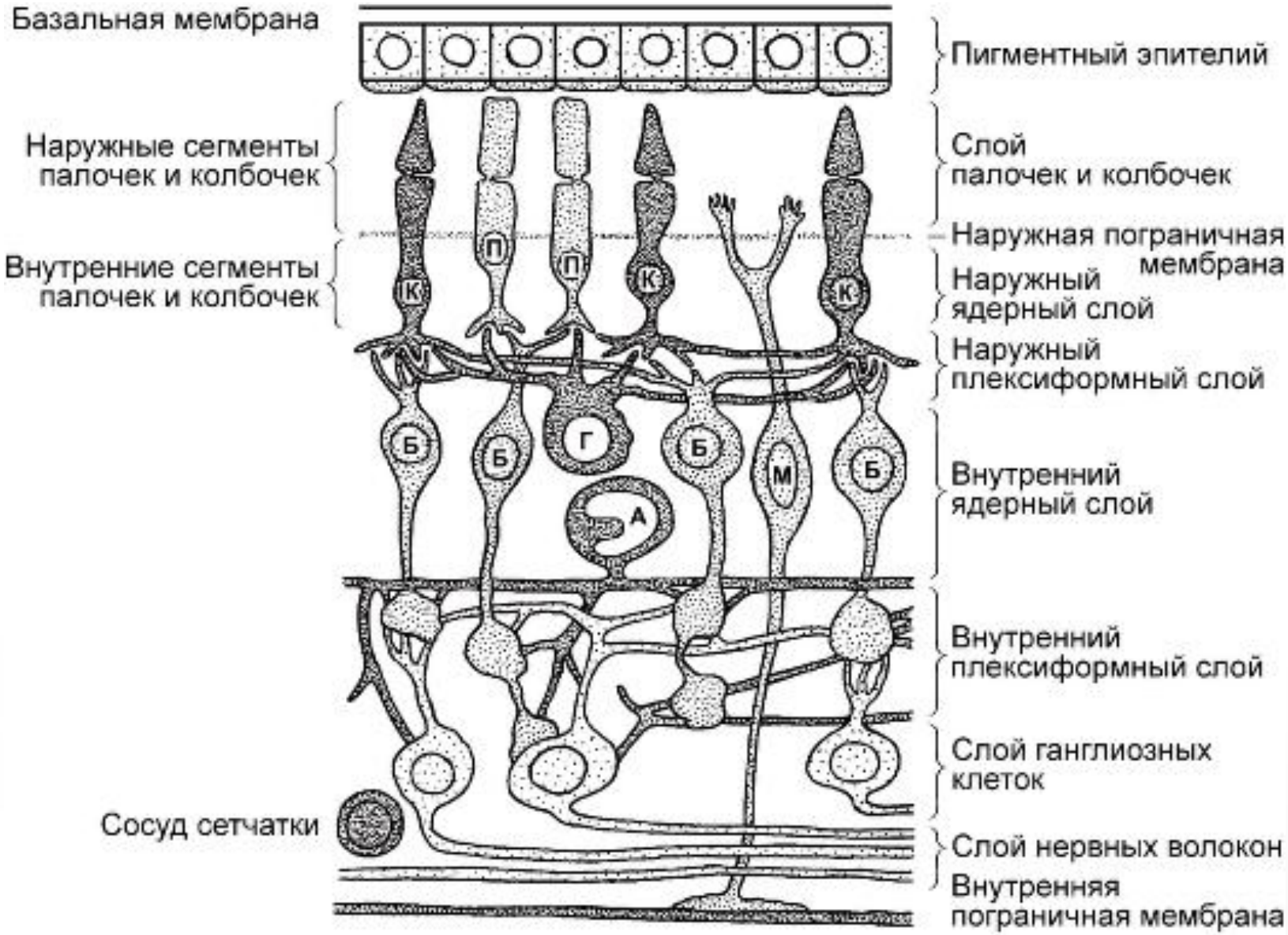
Базальная мембрана
Пигментный эпителий
Наружные сегменты палочек и колбочек
Слой палочек и колбочек
Наружная пограничная мембрана
Внутренние сегменты палочек и колбочек
Наружный ядерный слой
Наружный плексиформный слой
Внутренний ядерный слой
Внутренний плексиформный слой
Слой ганглиозных клеток
Сосуд сетчатки
Слой нервных волокон
Внутренняя пограничная мембрана
К
П
Г
Б
М
А

Параметры фоторецепторов.

- Палочки: длина 0,06 мм, диаметр 2 мкм. Наружные членики содержат пигмент - родопсин, поглощающий часть спектра электромагнитного светового излучения в диапазоне зеленых лучей (максимум 510

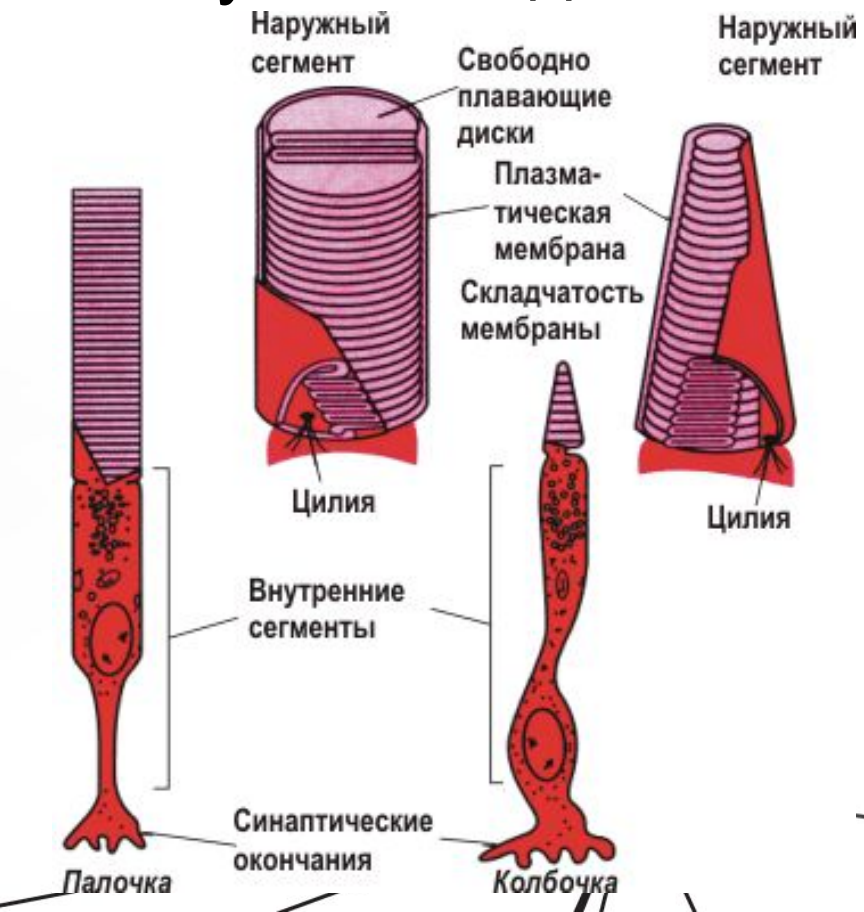

Колбочки: длина 0,035 мм, диаметр 6 мкм. В трех различных типах колбочек (красных, зеленых и синих) содержится зрительный пигмент с различными показателями поглощения света. У красных колбочек он (иодопсин) адсорбирует спектральные лучи с длиной волны 565 нм, у зеленых - 500

- Два источника питания сетчатки:

  1) центральная артерия сетчатки – питает внутренние шесть слоев

  2) хориокапилляры собственной сосудистой оболочки – питает нейроэпителий

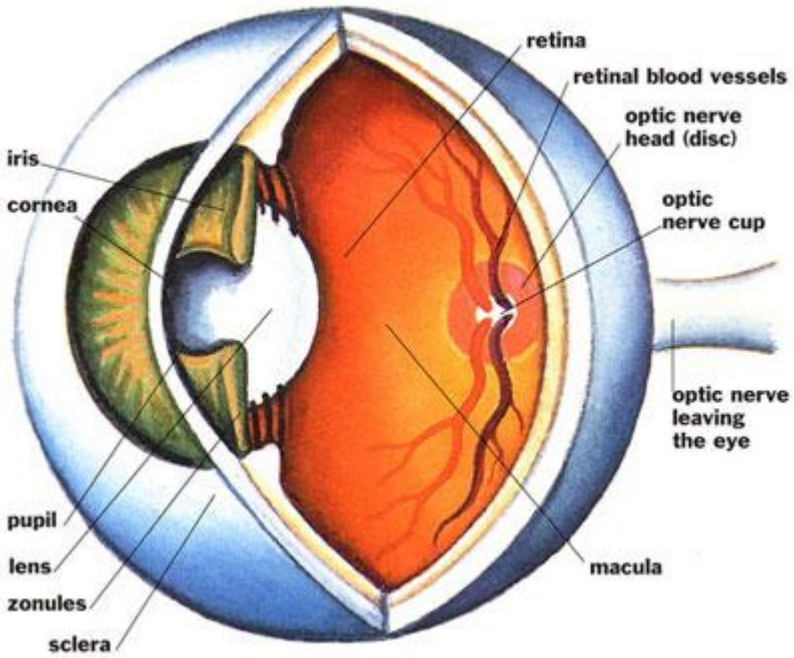

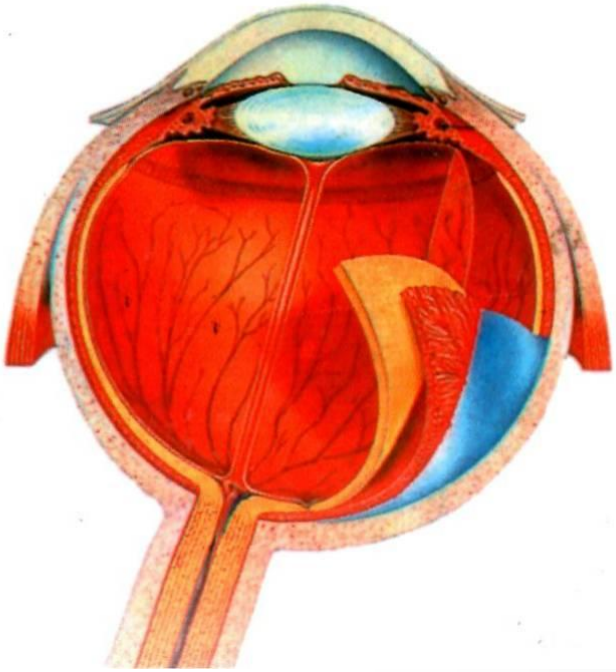

Функция сетчатки: преобразование светового раздражения в нервное возбуждение и первичная обработка сигнала.

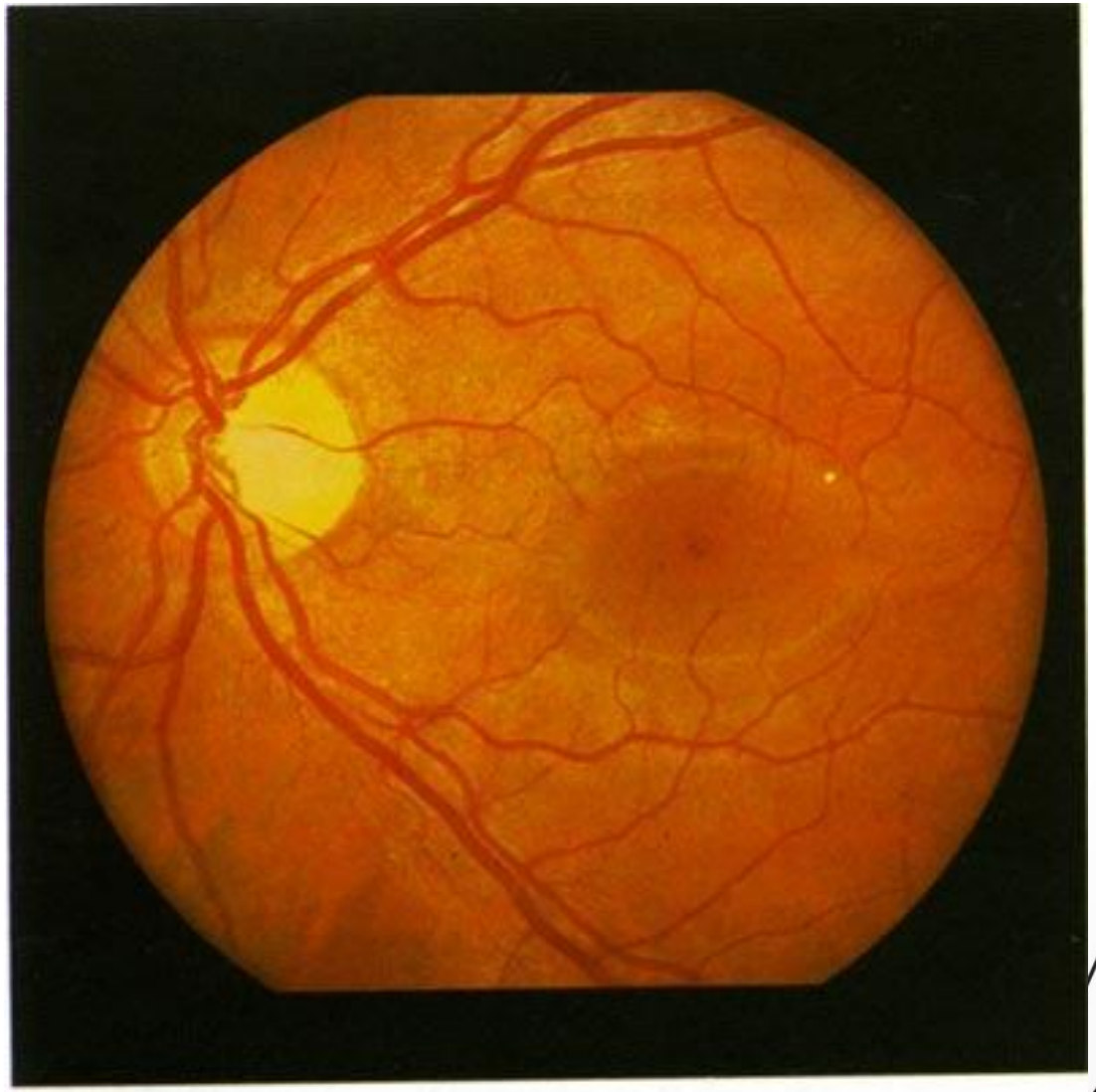

Рис. 2-1. Нормальное глазное дно.

Хрусталик

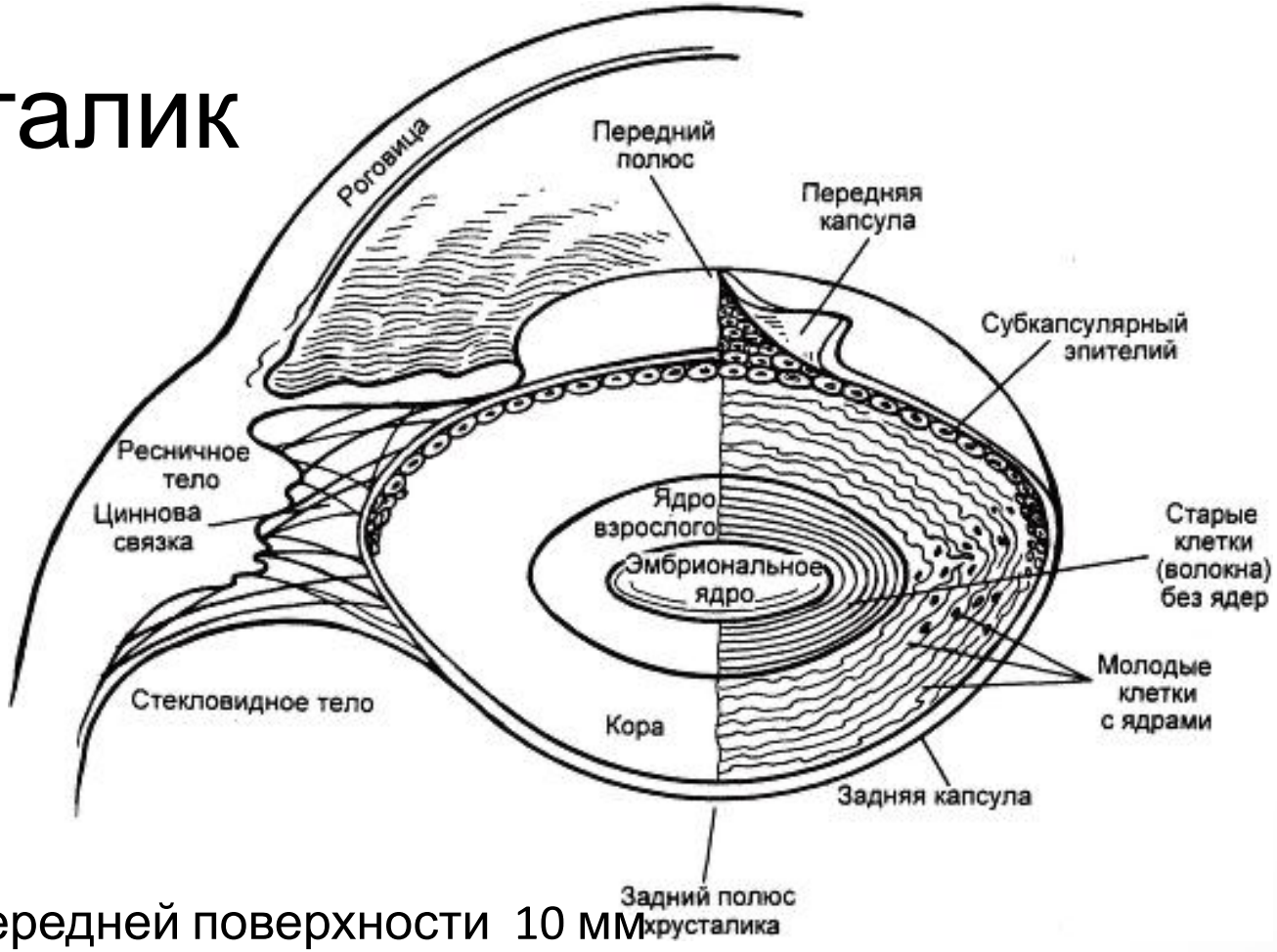

- Радиус кривизны передней поверхности 10 мм
- Радиус кривизны задней поверхности R = 6 мм
- Диаметр хрусталика 9-10 мм
- преломляющая сила хрусталика составляет в среднем 19,11 дптр.
- Ось хрусталика – 3,5-4,5 мм.

Особенности

- Состоит из одного типа клеток на всех стадиях – от эмбрионального развития и постнатальной жизни до смерти.
- Отсутствуют кровеносные сосуды и нервы.

- Преобладает анаэробное окисление в метаболизме
- Наличие специфических белков – кристаллинов

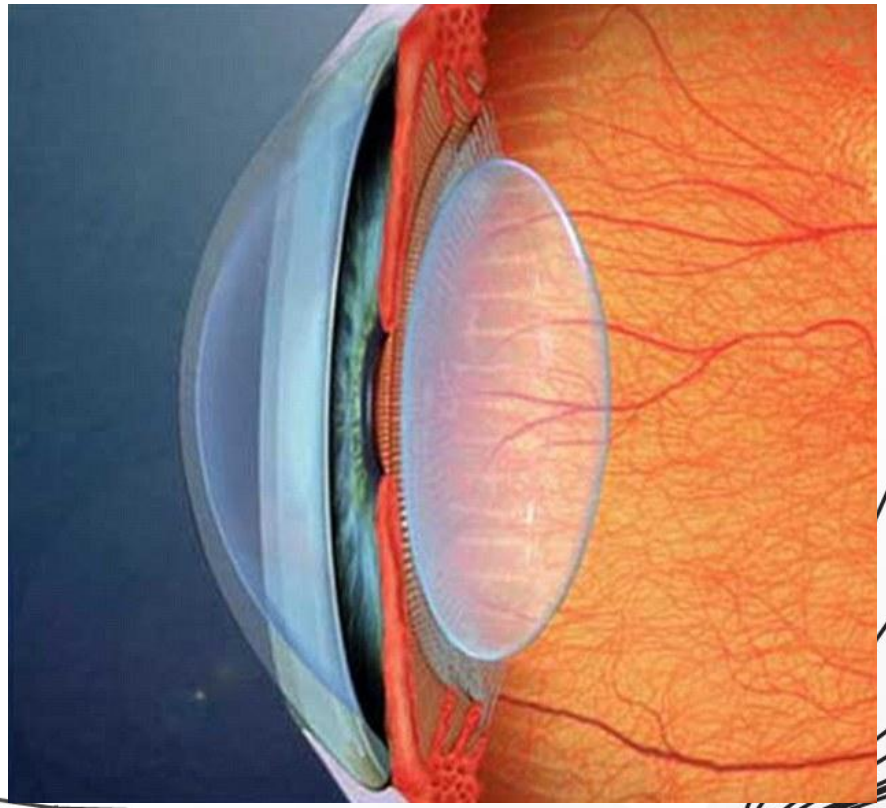

Функции хрусталика:

1) светопроведение (обеспечивается за счет основного свойства хрусталика – прозрачности)

2) светопреломление (оптическая сила 19,0 дптр)

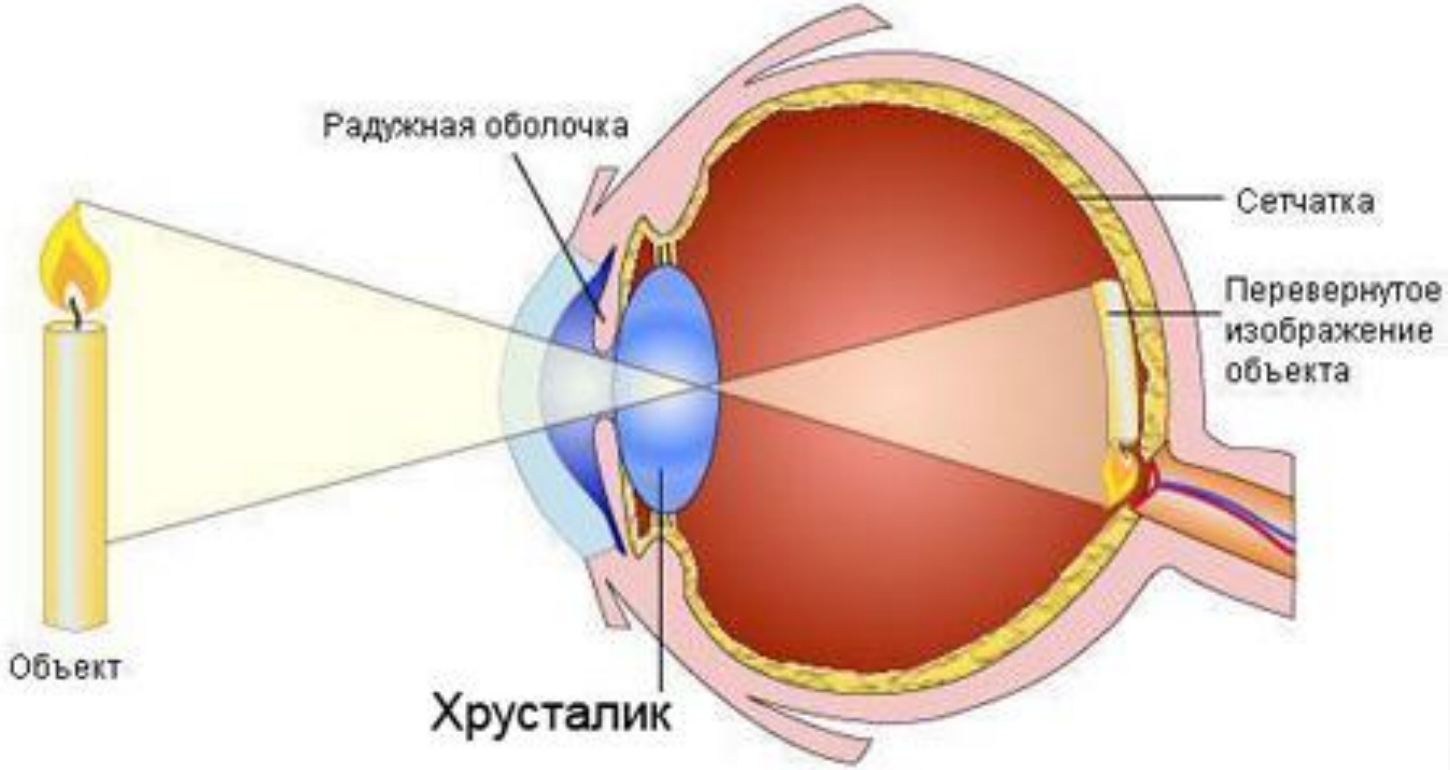

3) обеспечение динамичности рефракции (за счет аккомодации хрусталик плавно изменяет свою форму)

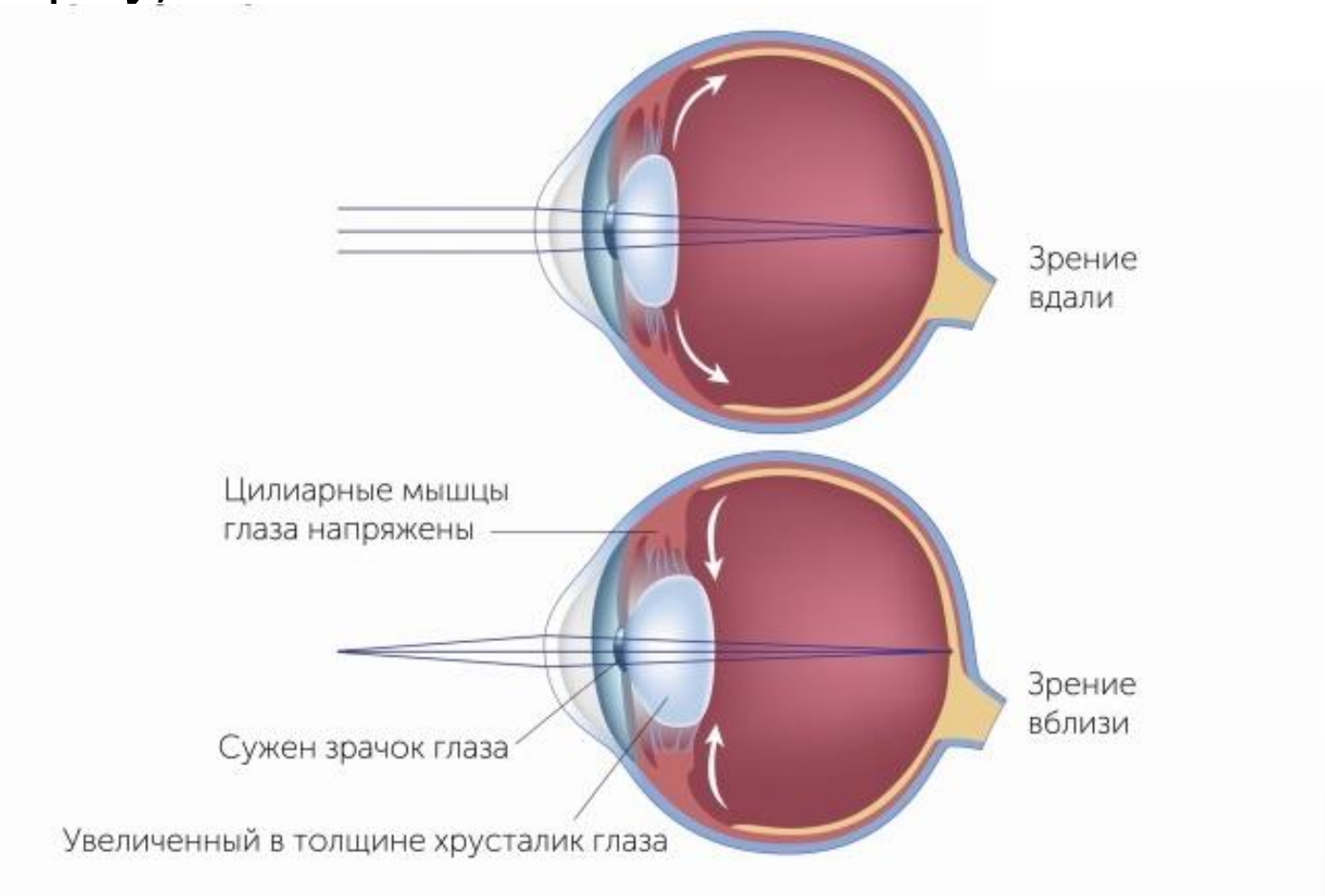

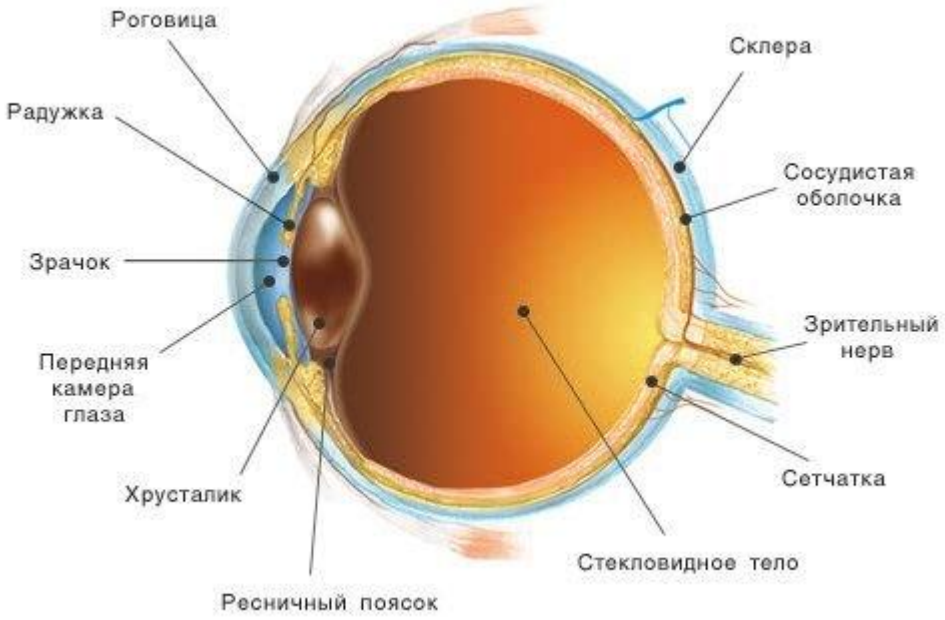

4) барьерная (разделяет меньший передний и больший задний отделы глазного яблока, защищает нежные структуры переднего отдела глаза от давления большой массы стекловидного тела, обеспечивает лучшие условия гидродинамики внутриглазничной жидкости)

5) защитная (преграда для проникновения микробов из передней камеры в полость стекловидного тела)

Стекловидное тело

масса стекловидного тела 4 г

объем 3,5-4 мл

В стекловидном теле различают:

1) собственно стекловидное тело – образование с фибриллярной структурой, межфибриллярные промежутки которого заполнены жидким, вязким, аморфным содержимым

2) пограничную мембрану – более плотный слой СТ, образовавшийся в результате сгущения его наружных слоев и конденсации фибрилл

3) стекловидный (клокетов) канал – узкая S-образная трубка, идущая от диска зрительного нерва к задней поверхности хрусталика, не достигая его задней коры; в эмбриональном периоде через этот канал проходит артерия стекловидного тела, исчезающая ко времени рождения.

Места прикрепления стекловидного тела

1)Главное место прикрепления - представляет собой кольцо, выступающее несколько кпереди от зубчатого края, прочно связанное с ресничным эпителием.

2) Второе по прочности место прикрепления

стекловидного тела – к задней капсуле хрусталика – называется гиалоидохрусталиковой связкой

3) Третье заметное место прикрепления стекловидного тела приходится на область диска зрительного нерва и по размерам соответствует примерно площади диска зрительного нерва

4) слабое прикрепление стекловидного тела в области экватора глазного яблока

Основные функции СТ:

а) поддержание формы и тонуса глазного яблока

б) светопроведение и светопреломление

в) участие во внутриглазном обмене веществ

г) обеспечение контакта сетчатки с сосудистой оболочкой

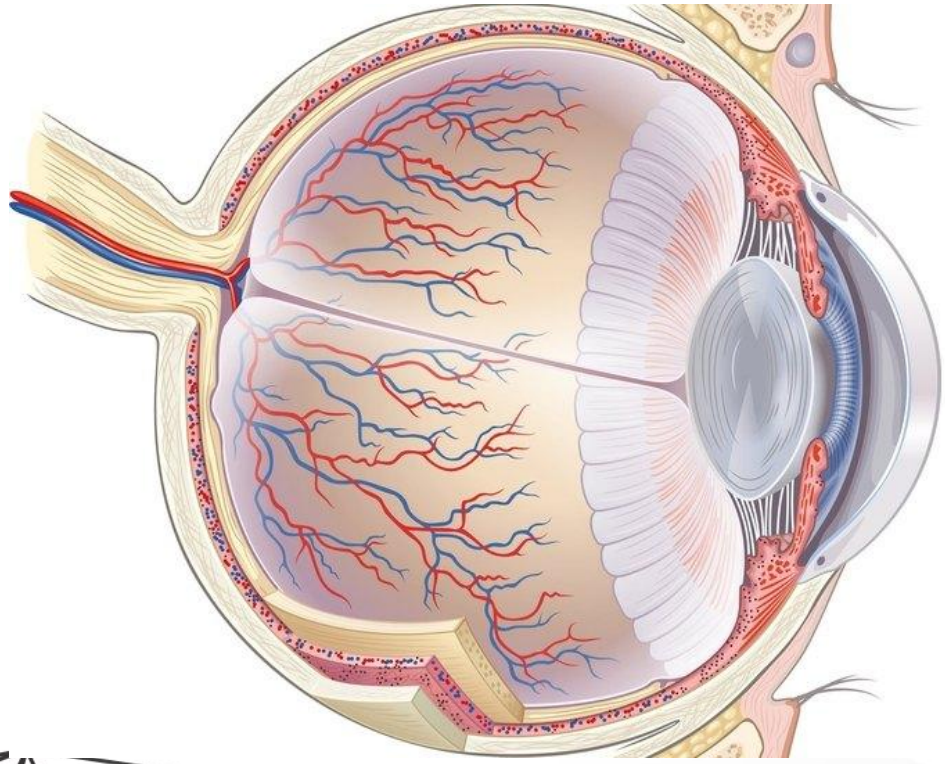

Передняя камера глаза

представляет собой пространство, ограниченное задней поверхностью роговицы, передней поверхностью радужки и центральной частью передней капсулы хрусталика.

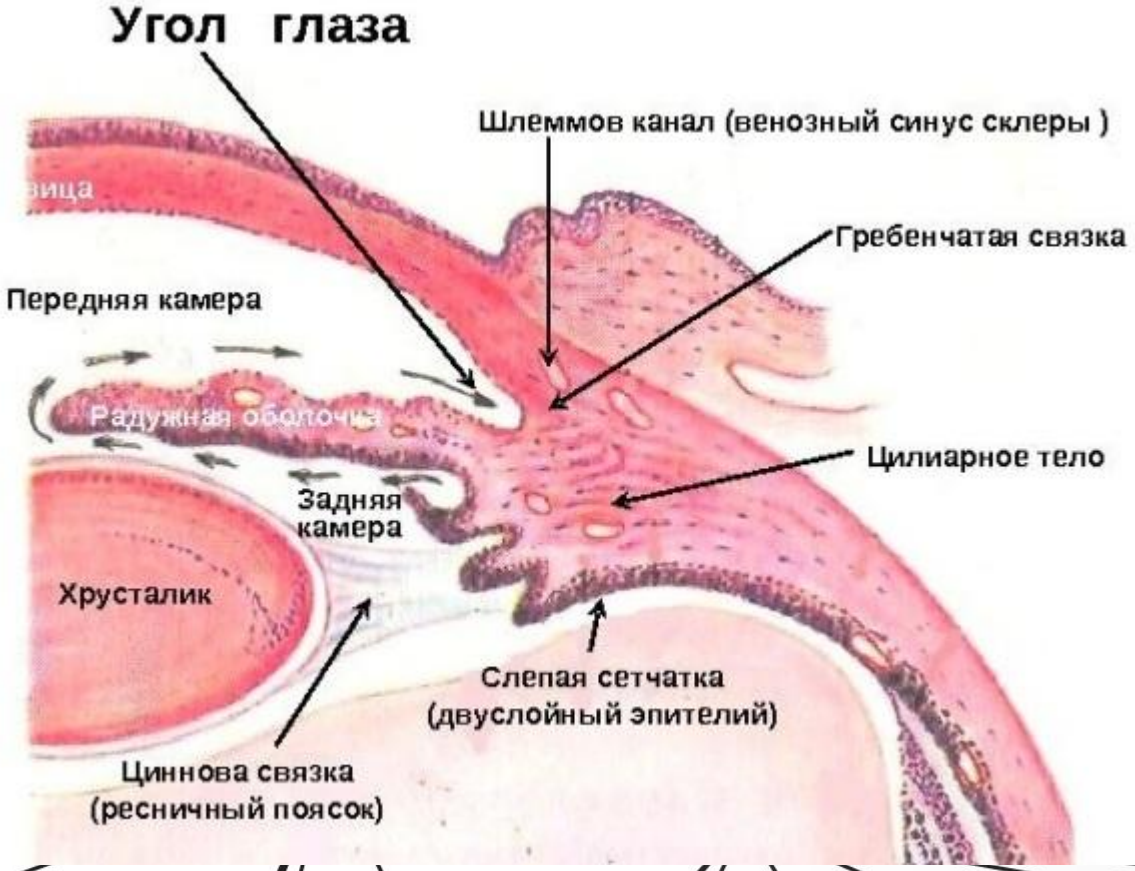

Глубина передней камеры 2,75-3,5 мм

Задняя камера глаза

Находится за радужкой, которая является ее передней стенкой, и ограничена снаружи ресничным телом, сзади стекловидным телом. Внутреннюю стенку образует экватор хрусталика. Все пространство задней камеры пронизано связками ресничного пояска.