# CREST-синдром

# Шағымы

- Саусақтардың тоңғыштығы, жансыздануы
- Бет терісі тырысып тұруы
- Жұтудың бұзылуы, шашалу
- Жүдеу
- Ентігу
- Шаршағыштық

# Анамнез

- Суық тию
- жарақат
- инфекция
- вакцинация
- тонзилэктомия
- стресс
- Кремний шаңымен және химиялық заттармен байланыс
- жанұялық-генетикалық бейімділік

# ЖСД клиникалық белгілері

Азманифестті, салыстырмалы қолайлы түрден жайылған, тезүдемелі және фаталді түрлеріне дейін көрінетін, *полиморфті, полисиндромды сипатпен жүретін жүйелі ауру*

# ЖСД тері зақымдануы

ЖСД науқастардың басым бөлігінде кездеседі

**Тері зақымдалуы кезеңдері**

1. Тығыз ісіну
2. Индурация
3. Атрофия

**Көбінесе орналасады:**

бетте және алақанда – маска тәрізді бет, склеродактилия, айқын трофикалық бұзылыстар (жара, іріндік, тырнақ деформациясы, шаш түсуі), тері гиперпигментациясы, депигментация ошақтары, күшейген тамырлық сурет, бетте және кеудеде телеангиоэктазиялар, кейбір науқастарда – тері ошақты зақымдалуы

# ЖСД тері зақымдануы

- Терінің ісінуі, тығыздалуы, ауырсынусыз, қатпарға жиналмауы. Саусақ қозғалысы шектелген
- Индурация кезінде тері жылтыр, гипер - және депигментация ошақтарымен. Саусақтары суық, қозғалыссыз. Кеудеде телеангиоэктазиялар «қара» түсті терімен аралас. Беті маска тәрізді. Ауыз маңында терең әжімдер («кисета» симптомы)
- Тырнақтары деформацияланған, көлденең сызықтарымен

# ЖСД клиникалық белгілері

ЖСД арнайы белгісі – саусақ терісі асты май қабатындағы **кальцинаттар** (Тибьерж – Вейссенбах синдромы)

# Рейно синдромы

- Жайылған, алғашқы және жиі кездесетін зақымдану

# ЖСД буын синдромы

- Аурудың алғашқы белгісі
- Полиартралгия, склеродермиялық экссудаттық-пролиферациялық (ревматоидты артрит тәрізді) немесе фиброзды-индурациялық полиартрит және контрактуралар дамуымен жүретін периартрит
- Буын деструкциясынан гөрі буын маңында фиброзды өзгерістер басым
- Кейдк РА бірге жүруі мүмкін *(қайшы синдромы ЖСД+РА)*

# ЖСД сүйек зақымдануы

- **Тырнақ фалангасы остеолизі** трофикалық бұзылыстар себебінен дамуы

Клиникада саусақ қысқаруы мен деформациясымен көрінеді

- **Остеопороз** көбінесе эпифизарлы
- Сирек буында **деструкция дамиды**

# ЖСД асқазан – ішек жолы зақымдануы

АІЖ зақымдалуы 50-80% науқастарда кездеседі

- **Ауыз қуысы зақымдалуы** – тері тырысуынан ауыз аша алмауы
- **Өңеш зақымдалуы** –дисфагия, кекіру, құсу, өңештің диффузды кеңею, төменгі 3/1 бөлігінің тарылуы

# ЖСД тыныс жолы зақымдалуы

- 70% науқаста кездеседі
- Фиброздаушы альвеолит не базалды бөлікте интерстициалды пневмосклероз, жабысқақтар мен плевра қалыңдауы

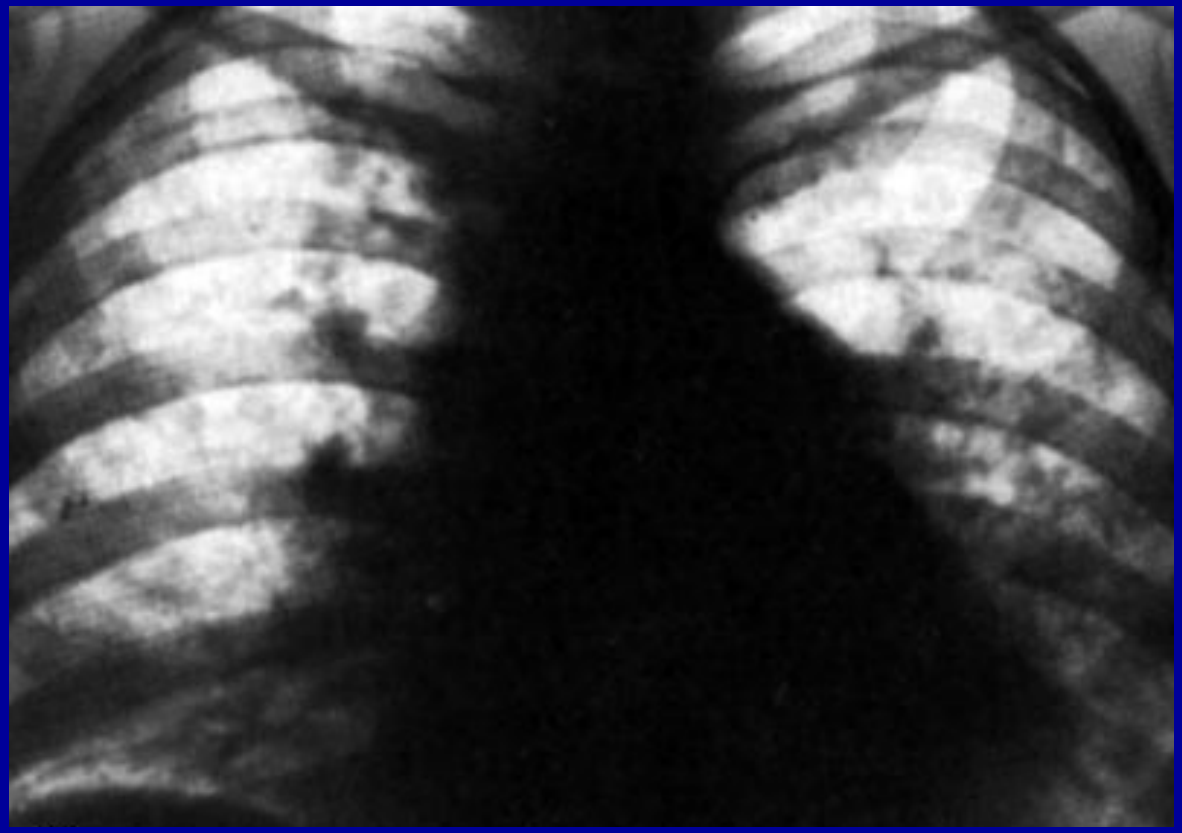

# ЖСД жүрек зақымдануы

- **Миокард зақымдалуы негізгі в**исцералды белгі, 90% жиі кездеседі, негізгі ауру себебі боп табылады
- Кардиалды патология – фиброздану процесі, ұсақ тамырлар зақымдануынан микроциркуляция бұзылысы ишемияға және кардиосклерозға әкеледі
- Кейде жүрек ұлғаюы, ырғақ пен өткізгіштік бұзылысы, миокард жиырылуы төмендеуі ЭхоКГ-да акинез және ЭКГ-да инфаркт тәрізді өзгерістер табылады

# ЖСД бүйрек зақымдалуы

- **Жіті нефропатия (нағыз склеродермиялық бүйрек)** – қыртысты қабат некрозы, бүйрек тамырлары зақымдалуы және БСЖ дамуы
- **Созылмалы нефропатия** – гломерулонефриттің шамалы лабораторлық және клиникалық симптоматикасымен өтеді

# CREST- синдром

- **C** – Calcinosis (кальциноз)
- **R** – Reynaund phenomenon (Рейно феномені)
- **E -** Esophageal dysmotility (өңеш моторикасы бұзылуы)
- **S** – Sclerodasctyly (склеродактилия)
- **T** – Telangiectasias (телеангиэктазия)

# Лабораторлық диагностика

*ҚЖА* – гипохромды анемия, ЭТЖ аздап жоғарлауы, лейкоцитоз не лейкопения

*Биохимиялық қан анализі:* гиперпротеинемия, гипоальбуминемия, гипергаммаглобулинемия, трансаминазалар деңгейі жоғарлауы

*ЗЖА* – микрогематурия, протеинурия, циллиндрурия, лейкоцитурия

*Иммунологиялық зерттеулер:*

- Ревматоидты фактор – Шегрен синдромы бар науқастарда анықталады
- Антинуклеарлық фактор (АНФ) – 80% жағдайда анықталады
- Қосспиралды ДНК-ға қарсы АД сирек табылады

# ЖСД аспаптық зерттеу әдістері

- *Алақан рентгенінде* – дисталды фалангалар остеолизі, теріасты май қабатында кальциноз, буын қуысы тарылуы, периартикулярлық остеопороз. АІЖ зерттегенде – асқазан және ішектің дилатациясы мен атониясы. Өкпе төменгі бөліктерінде интерстициалды фиброз. «Ұяшықты өкпе» белгісі
- *Тырнақ капилляроскопиясы* – әркелкі кеңейген, бос капиллярлық ілмектер, аваскулярлық алаңдар
- *ЭКГ, ЭхоКГ* – жүрек зақымдалуы мен өкпе гипертензиясын анықтау
- *Өкпе функциясын зерттеу, КТ, бронхоальвеолярлық лаваж* (альвеолитті анықтау)
- *Морфологиялық зерттеулер:тері биоптатын,* синовиалды қабықты, бұлшықетті

# Диагностикалық критерийлер
## (Американдық ревматологиялық ассоциация)

***«Үлкен» критерийлер***

Проксималды склеродерма: симметриялық қалыңдау, тығыздалу, саусақ терісі индурациясы. Бұл өзгерістер бет, мойын, кеудеде болады

# Диагностикалық критерийлер

## (Американдық ревматологиялық ассоциация)

***«Кіші» критерийлер:***

1. Склеродактилия
2. Саусақ ұшы семуі, тыртықтар болуы
3. екіжақты базалды өкпе фиброзы

# Диагностикалық критерийлер

ЖСД диагнозы негізгі критерий не 2 кіші критерий табылғанда қойылады

# ЖСД емі

- **Глюкокортикоидтар** – *жіті және жеделдеу кезеңде,* II және III белсенділікте 20-30 мг/тәул преднизолон тағайындалады. Дозаны біртіндеп сүйемелдеушіге дейін азайту қажет 7,5-10 мг/тәул.

  *ГК алғашқы кезеңдерде қолданылады, ал соңғы* III кезеңде қарсы көрсетілген
- **Антифиброзды заттар**

  ***D-пеницилламин*** *(артамин, купренил, металкаптаза, троловал)* – старттық доза 250-300 мг, максималды - 1000 мг. Әсері байқалғанда (6-12 айдан кейін) сүйемелдеуші (250-300 мг) дозаға ауыстырады. Ем 2-5 жылға дейін.

  Асқынулар – аллергия, қызба, диспепсия, лейко- және тромбоцитопения, жатырдан не мұрыннан қан кету, миастения, тырысулар, шаш түсуі, бас айналуы

# ЖСД емі

- **Тамырлық дәрілер**

  Н***ифедипин ретард түрлері*** - 30-80 мг/тәул

  Вазапростан (ПГЕ$_1$ тобы)

- **Антиагреганттар:**

  ***Дипиридамол*** – 300-400 мг/тәул

  ***Тиклопидин*** – 500 мг/тәул

- ***Антикоагулянттар тура және тура емес***
- **Альфа-адреноблокаторлар:**

  *Празозин* – 1-2 мг 1-4 рет тәул

# ЖСД емі

- **Иммунодепрессанттар** (аурудың айқын үдеуі, фиброздаушы альвеолитте, айқын белсенділікте және айқын иммунологиялық бұзылыстарда, басқа ем нәтижесіздігі және жанама әсерлерә дамуы)

*Азатиоприн не циклофосфамид* – 100-150 мг/тәул

*Метотрексат* – 5-10 мг/апт

*Циклоспорин – 2*-3 мг/кг/апт (байқап тағайындау, бүйрекке әсер етеді)

- **Аминохолинді дәрілер** (1 жылдан артық қабылдау, әсері оң болса көктем мен қыста курстық ем)

*Делагил* – 0,25 г/тәул

*Плаквенил – 0,2-0,4 г/тәул*

# ЖСД емі

## Симптомдық ем

*Дисфагияда* – **метоклопрамид** 10 мг 3-4 рет тәул, цизаприд 5-40 мг 2-3 рет тәул

Р*ефлюкс-эзофагитте* – **ранитидин** 150 мг 2 рет тәул, омепразол 20 мг/тәул

Жіңішке ішек зақымдалғанда – антибактериалды терапия **(ципрофлоксацин, амоксициллин, метронидозол, ванкомицин), прокинетиктер (цизаприд, метоклопамид)**

Бүйрек зақымдалуы *(склеродермиялық криз)* – **ААФи** – каптоприл 12,5-50 мг 3 рет тәул., эналаприл 10-40 мг/тәул.

К*альцификация* – **дилтиазем, колхицин** жергілікті қабынуда

*Теріде трофикалық жаралар* – **солкосерил** (к/т, б/ке, per os,май), **диметилсульфоксид -**аппликация

Буын синдромында ГКС +ҚҚСЕП

# ЖСД емі

- **Физиотерапевтік ем**

  *Лазерлік терапия, ультрадыбыс, жылу процедуралары (парафин, озокерит), бальнеотерапия*

- **Экстракорпоралді емдеу гемокоррекция**

  *гемосорбция*

  *плазмаферез*