# Мышцы верхних конечностей

# Дельтовидная мышца, правая, вид сбоку

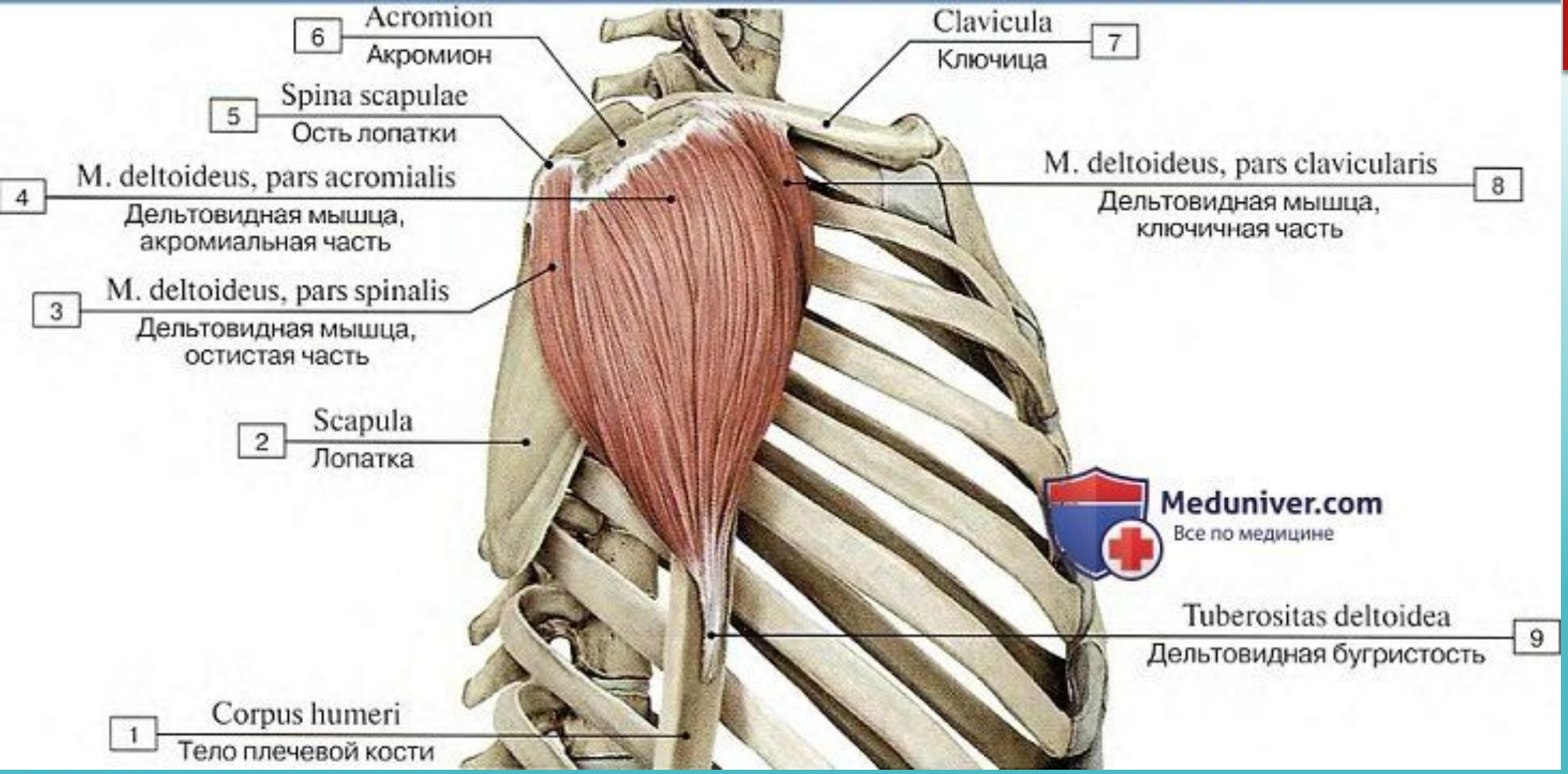

# Мышцы плечевого пояса, вид сзади

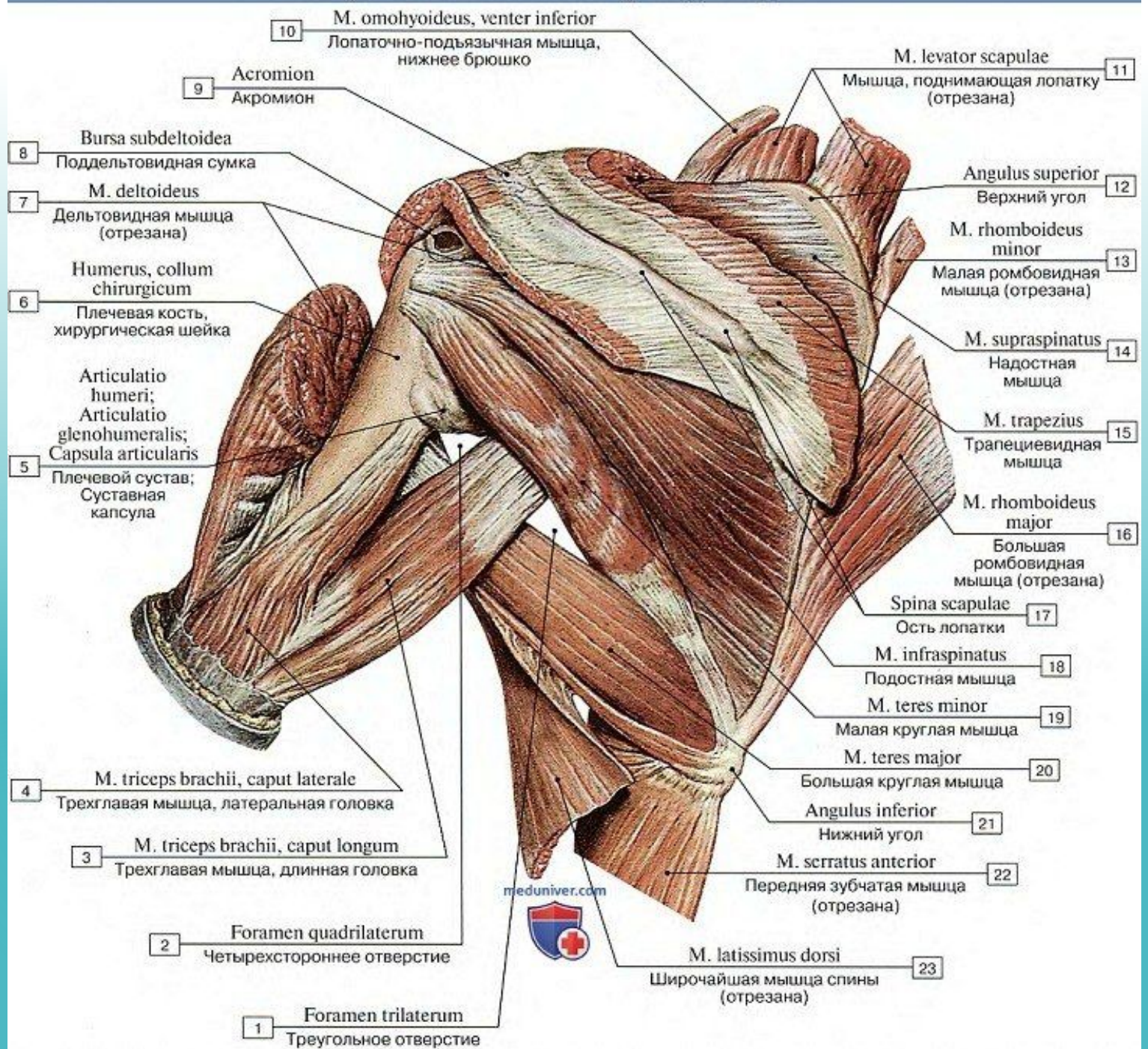

# Мышцы верхней конечности, вид сзади

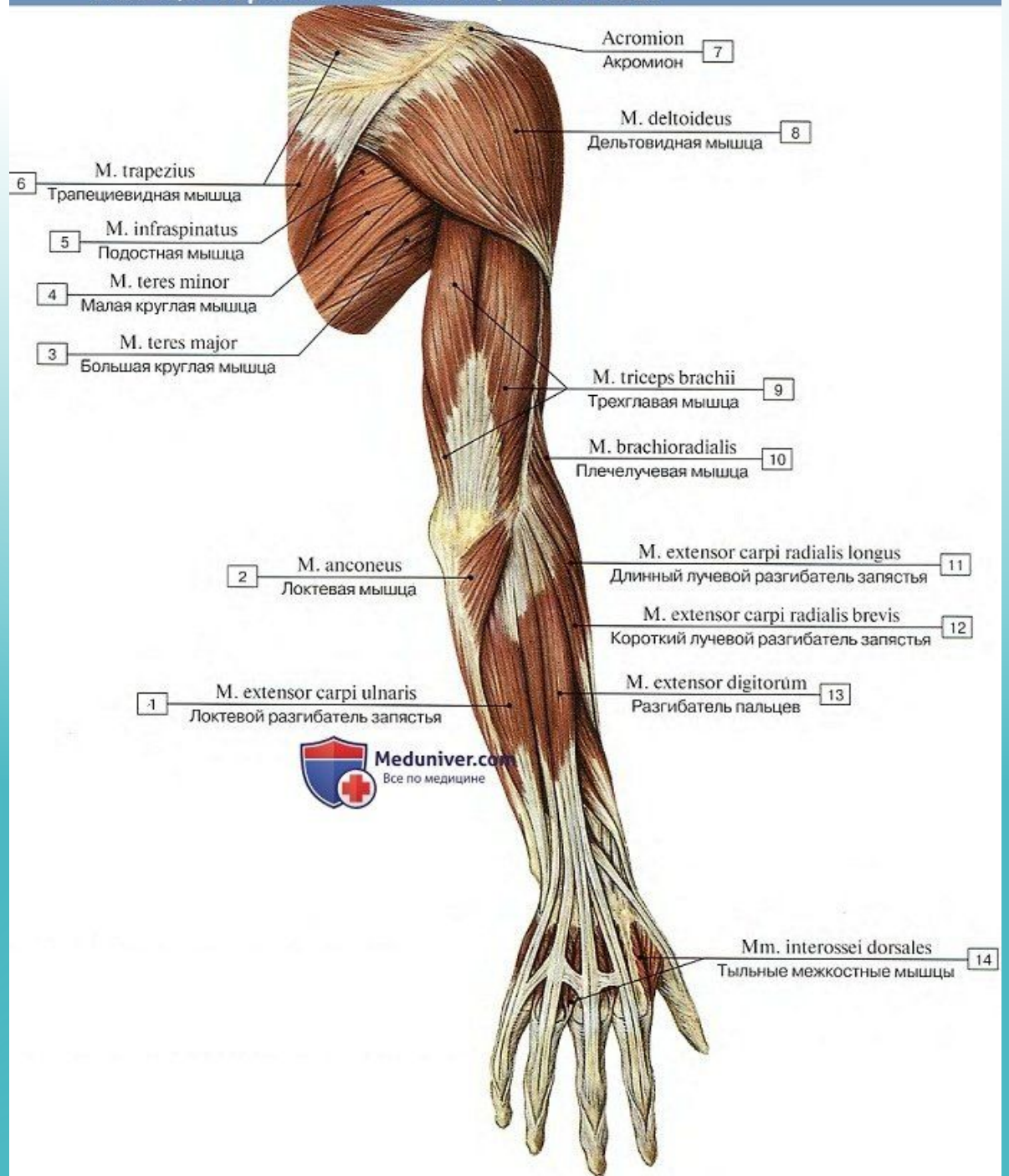

# Мышцы плечевого пояса, вид сзади

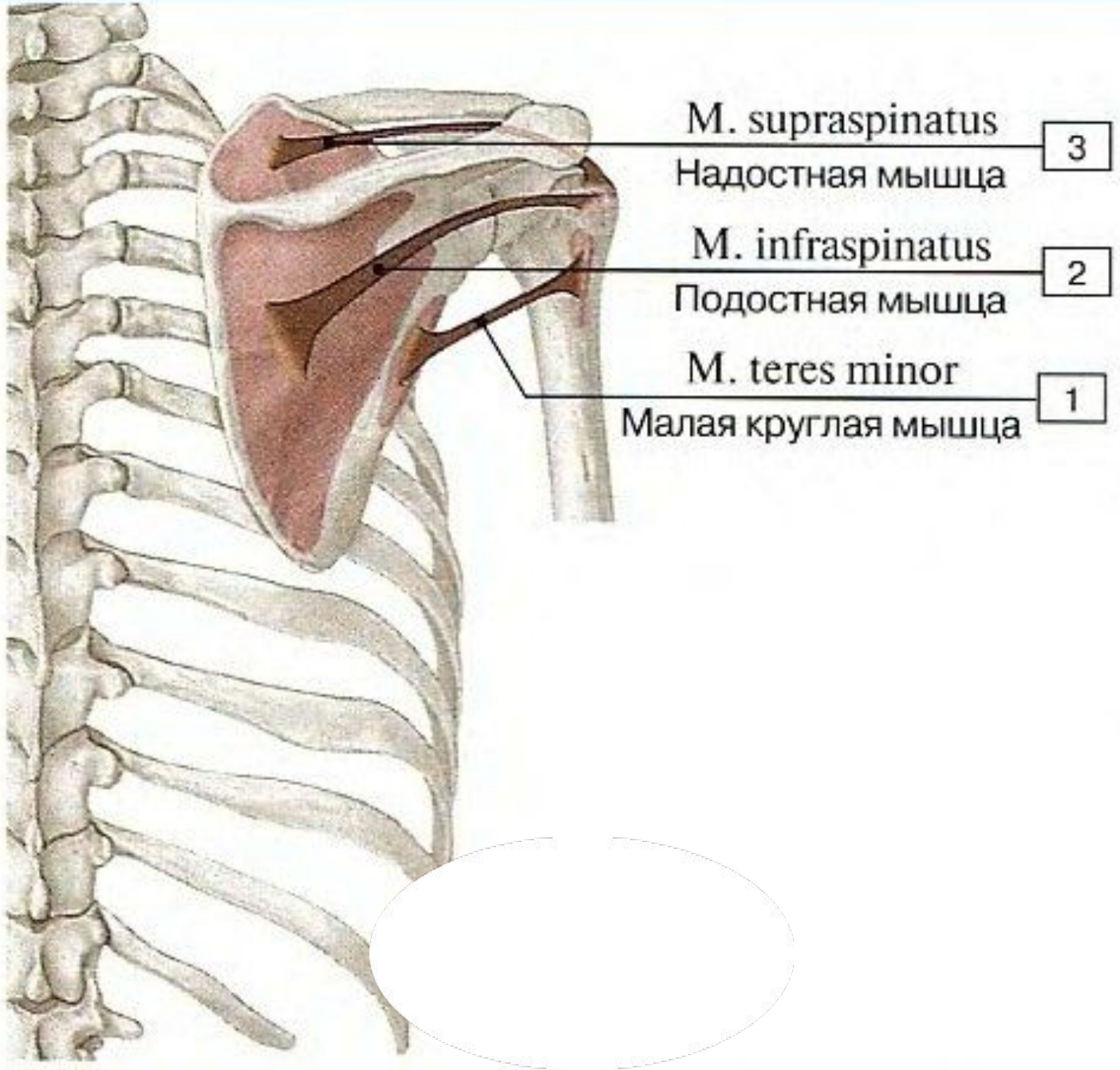

# Мышцы плечевого пояса, вид сзади

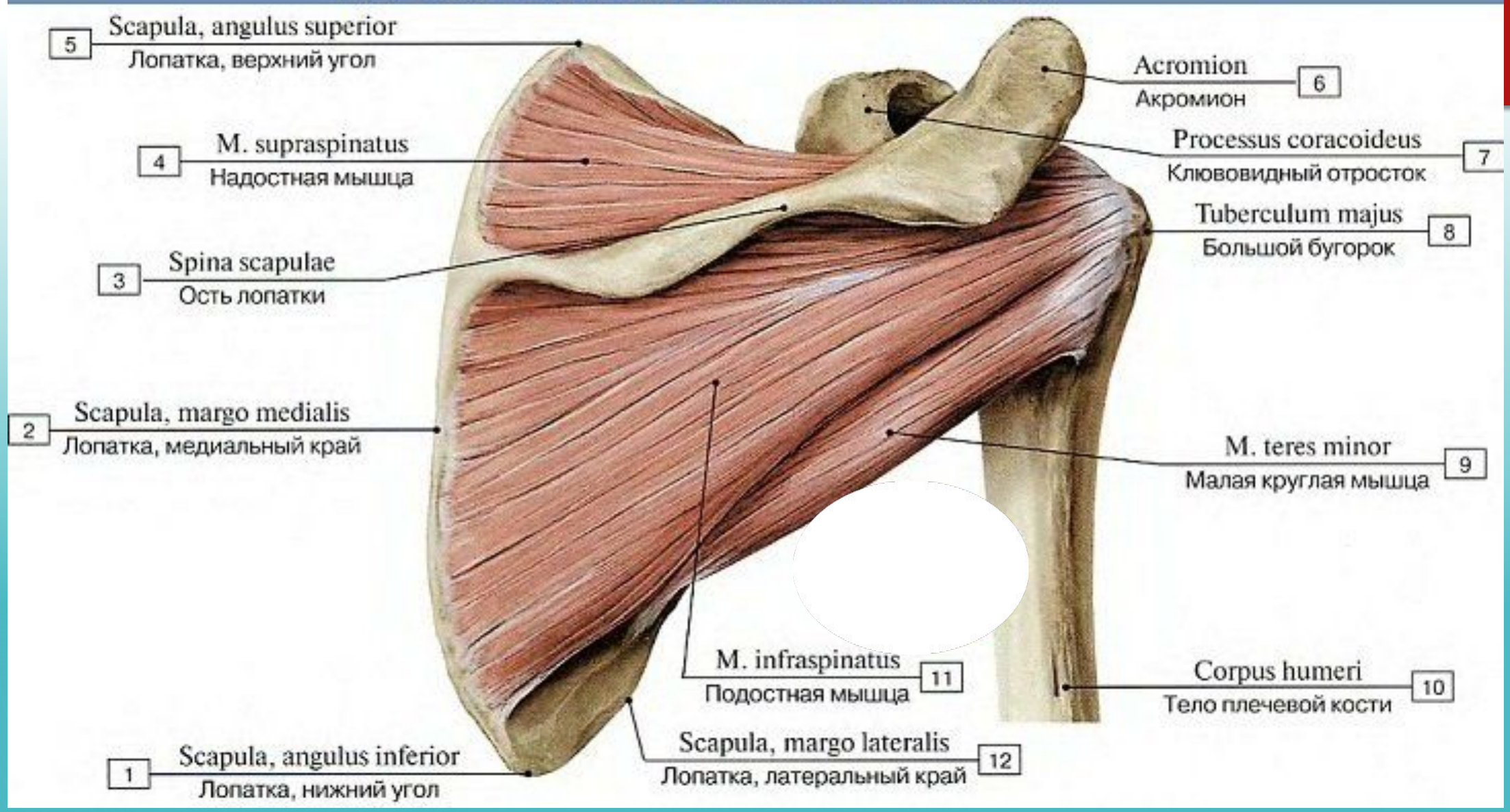

# Мышцы плечевого пояса, вид спереди

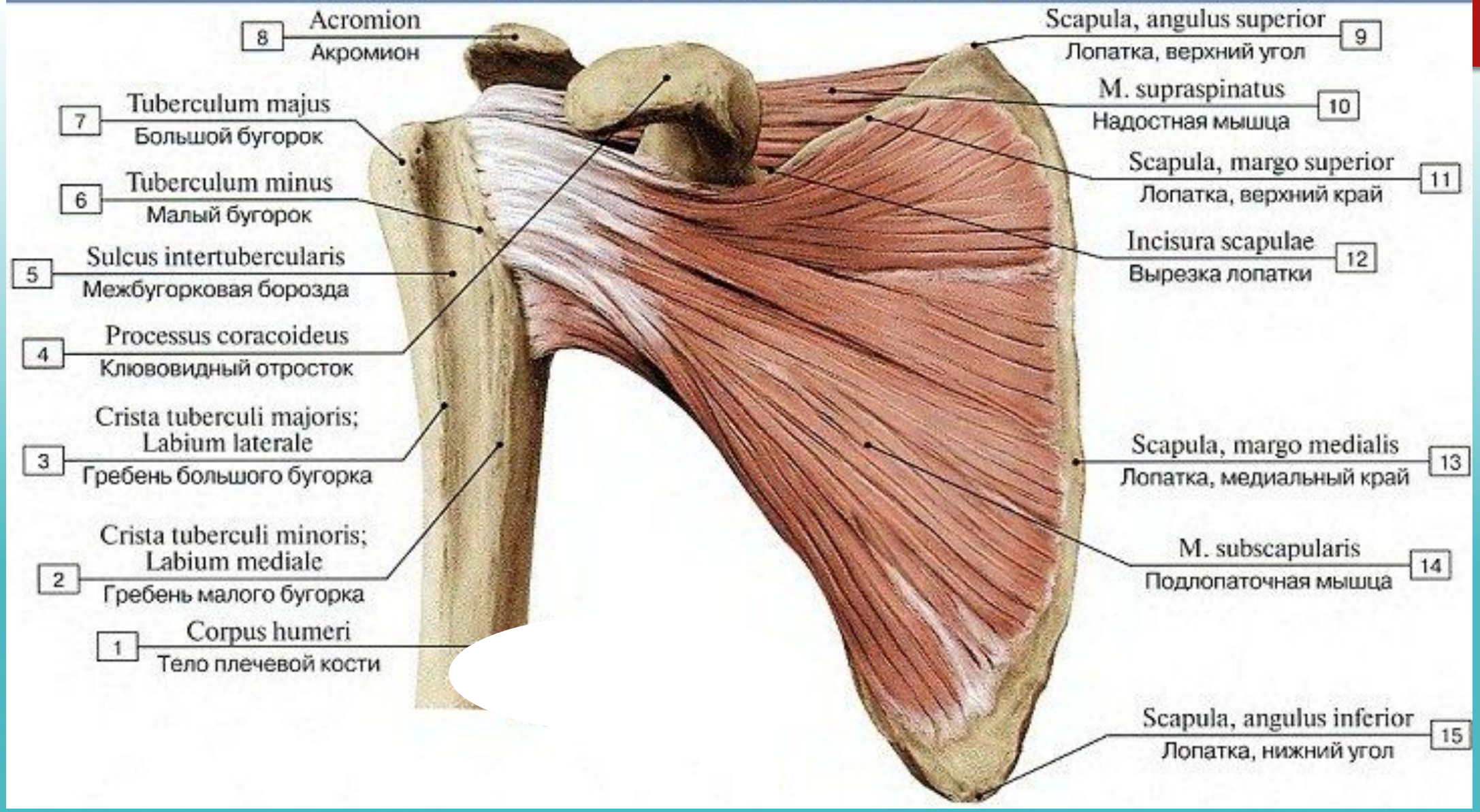

# Мышцы плечевого пояса, вид спереди

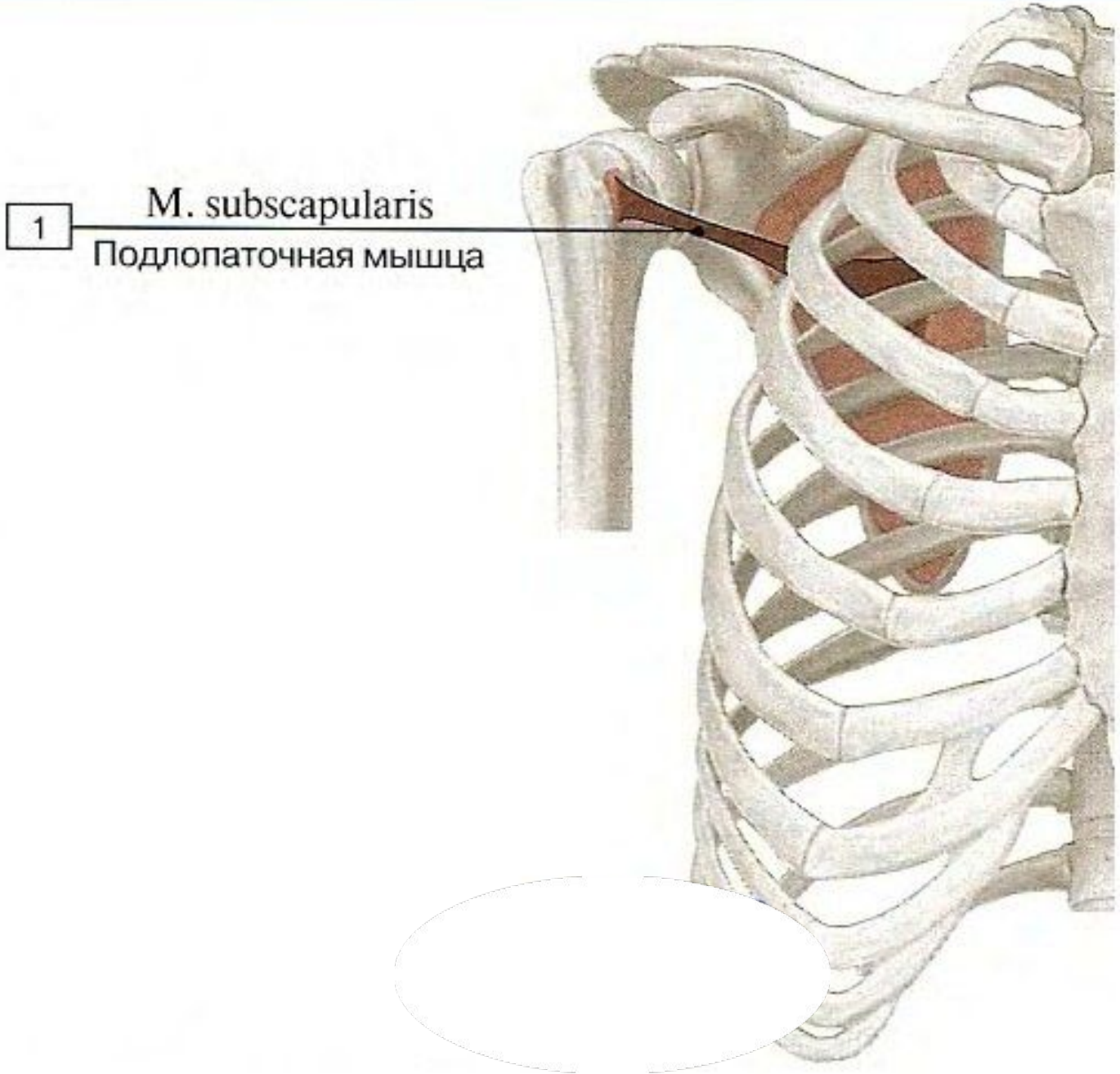

# Мышцы плечевого пояса, вид сзади

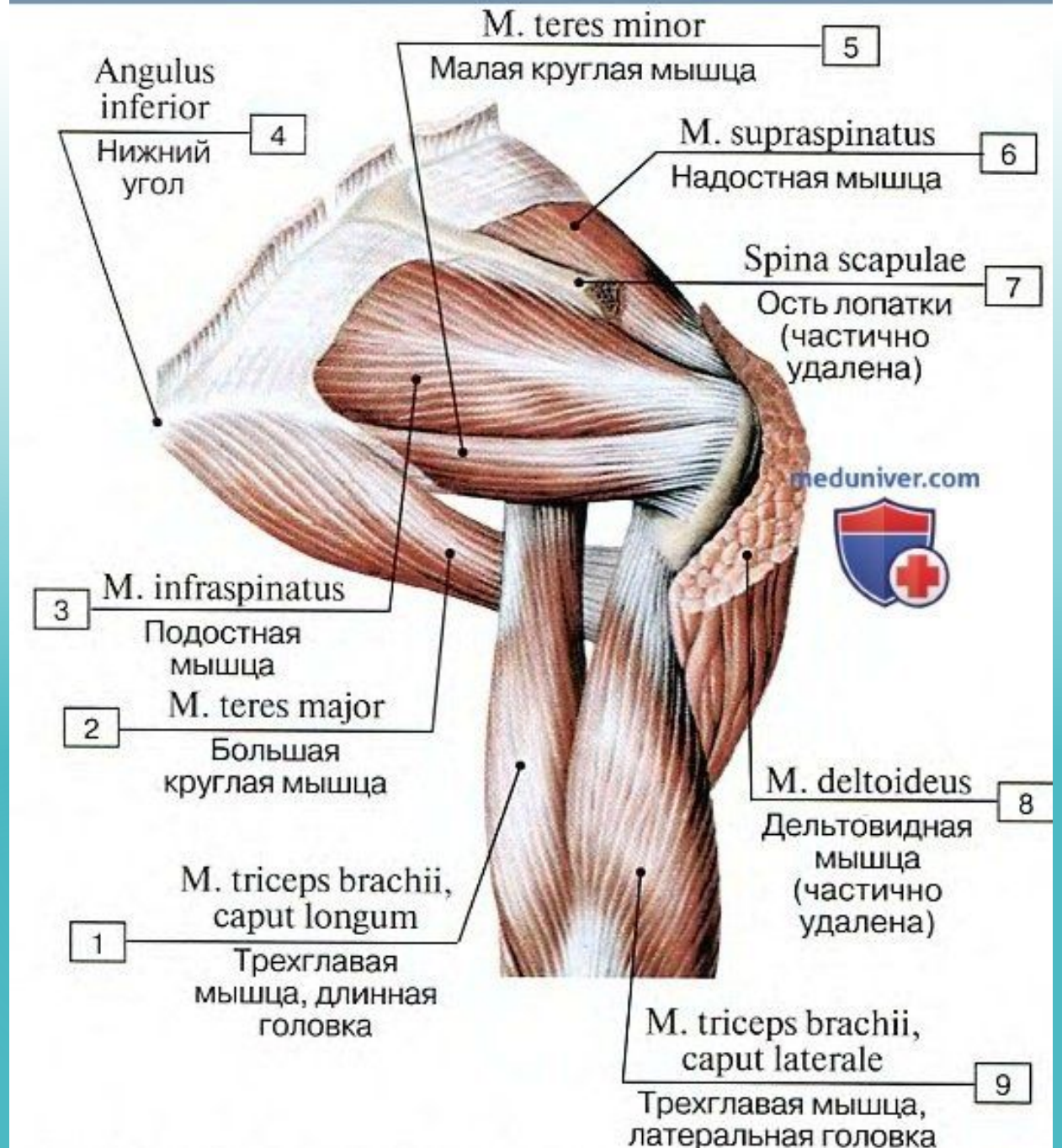

# Мышцы верхней конечности и груди, правой, вид сбоку

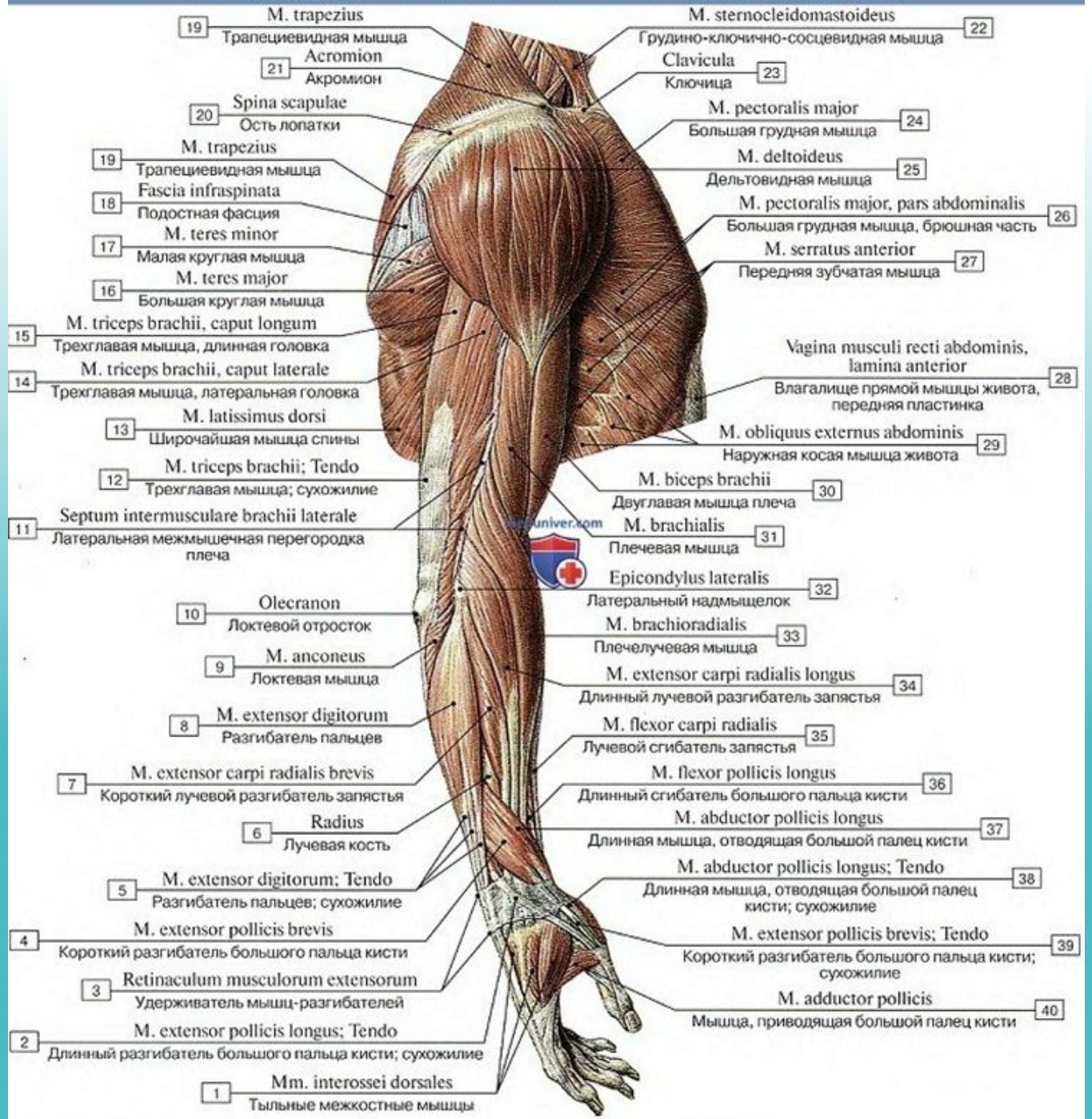

# Плечевая и двуглавая мышцы плеча

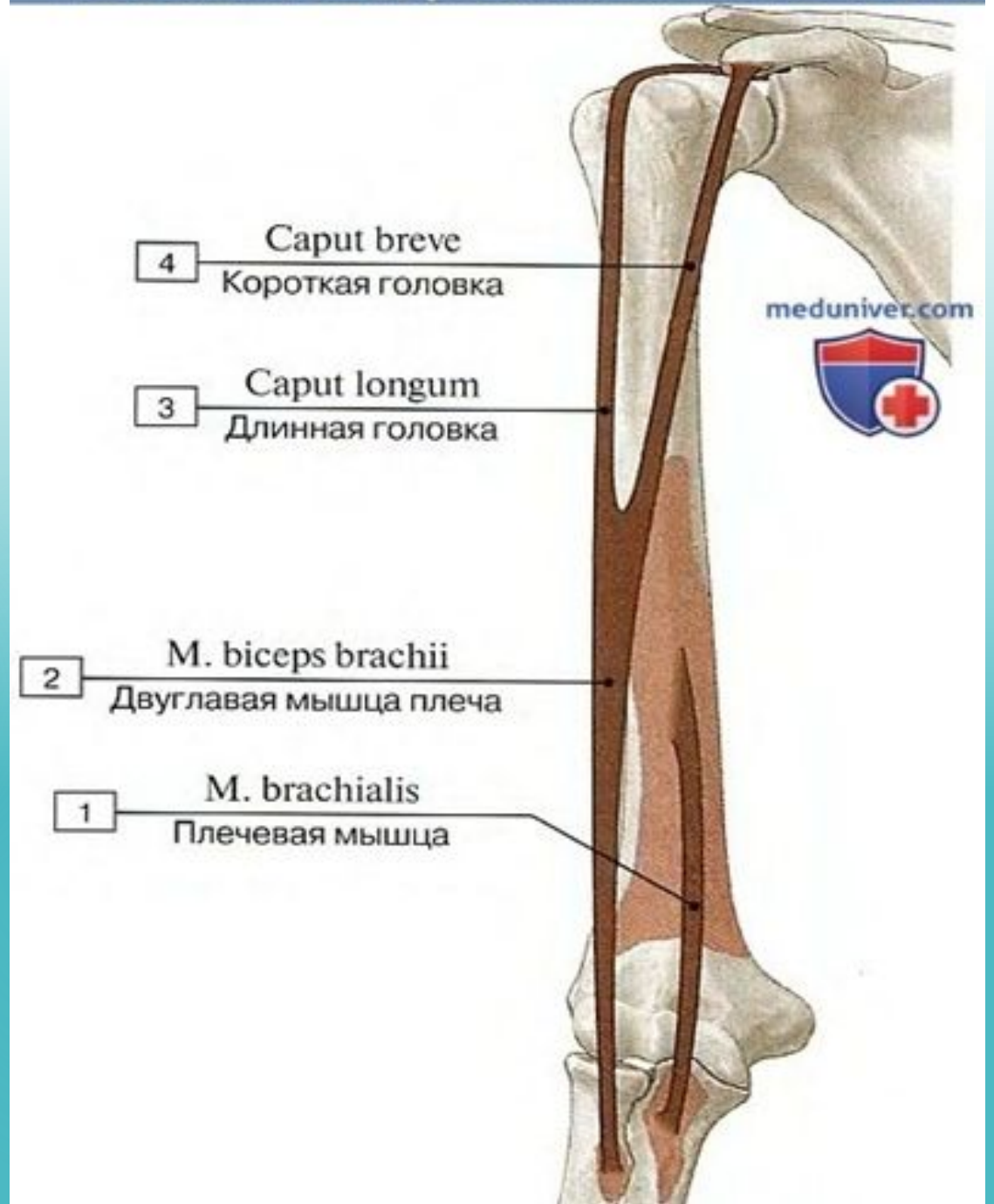

## Подлопаточная, большая круглая и двуглавая мышцы плеча, правого, вид спереди

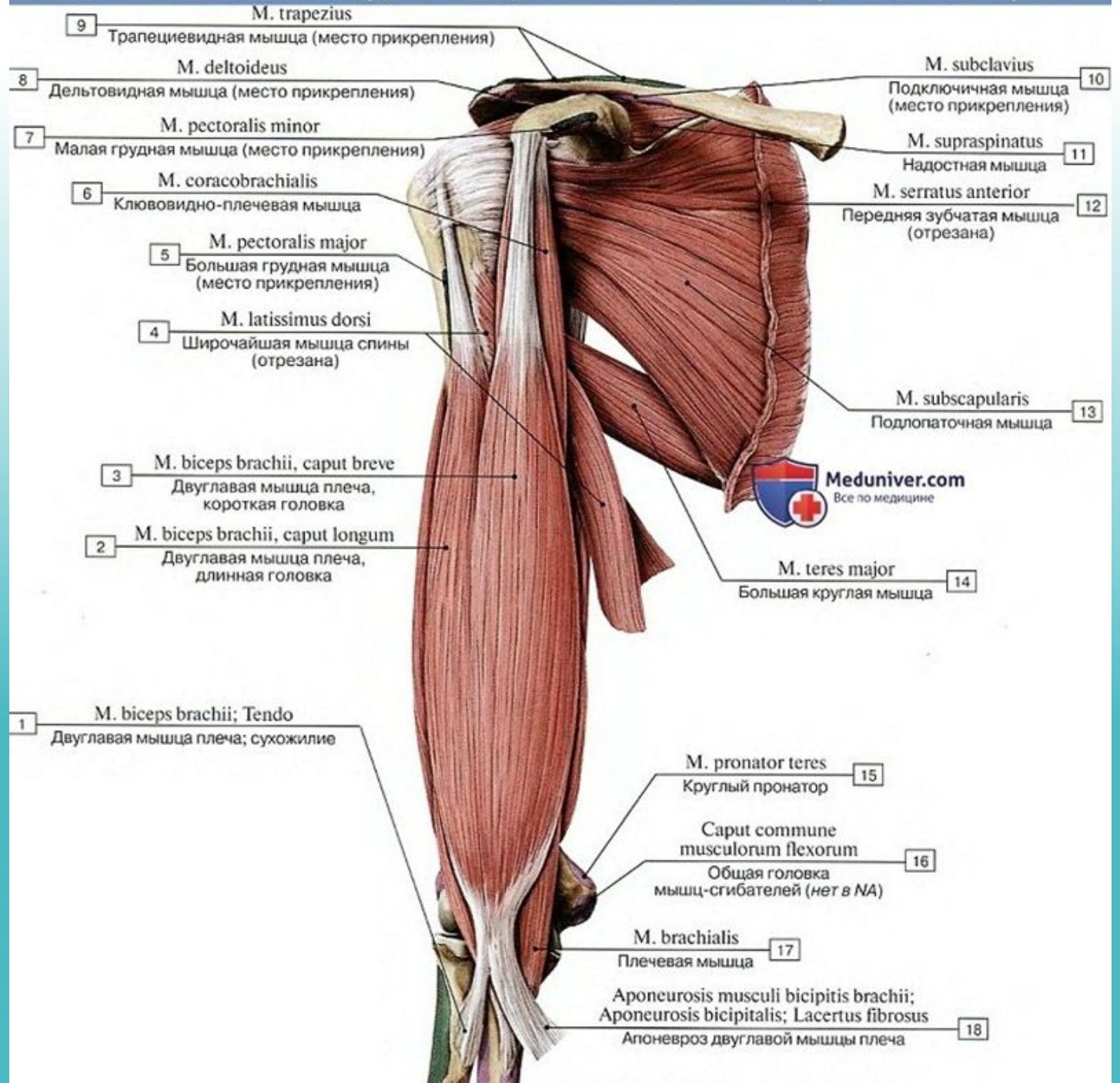

## Большая круглая, клювовидно-плечевая и плечевая мышцы, правые, вид спереди

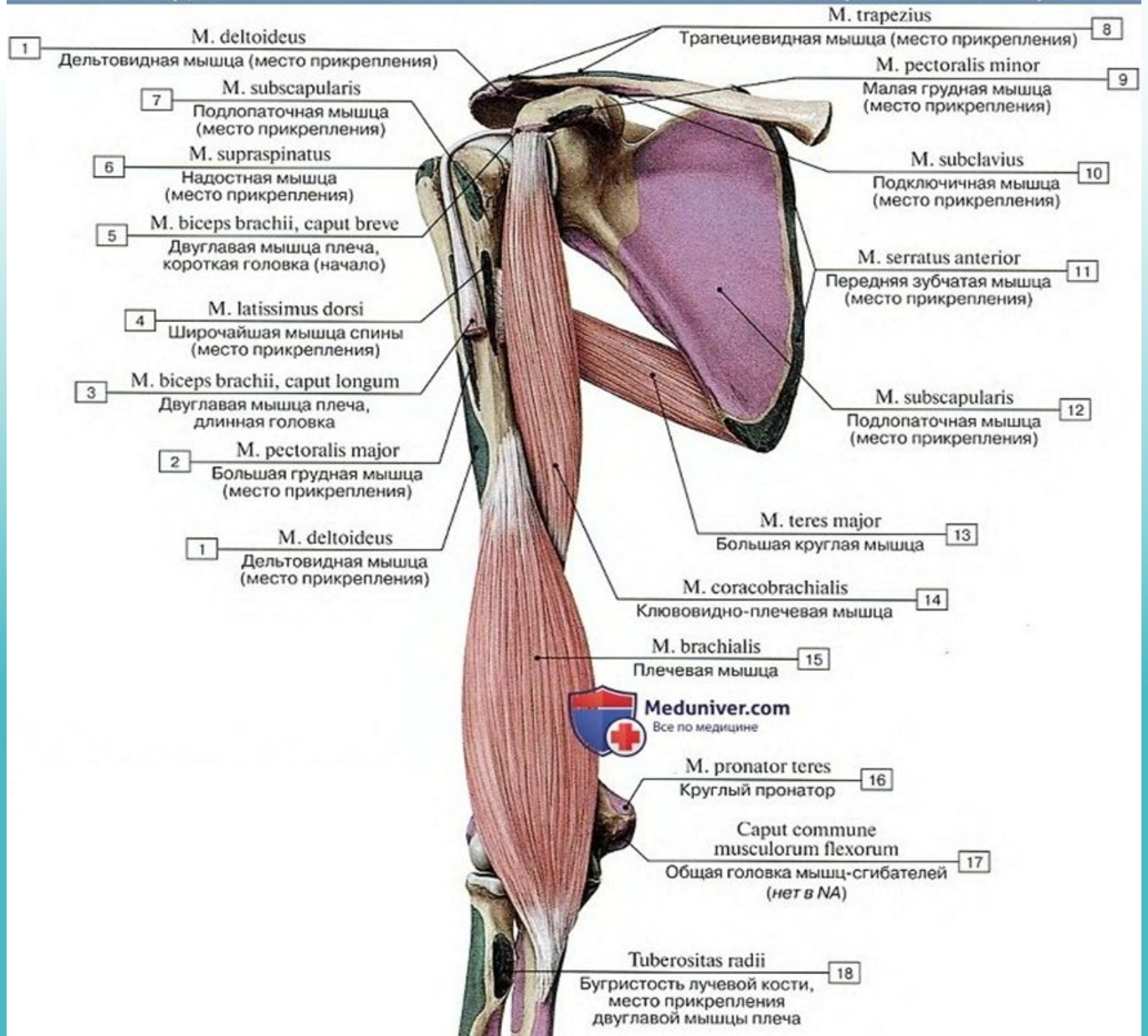

# Мышцы верхней конечности, вид сзади

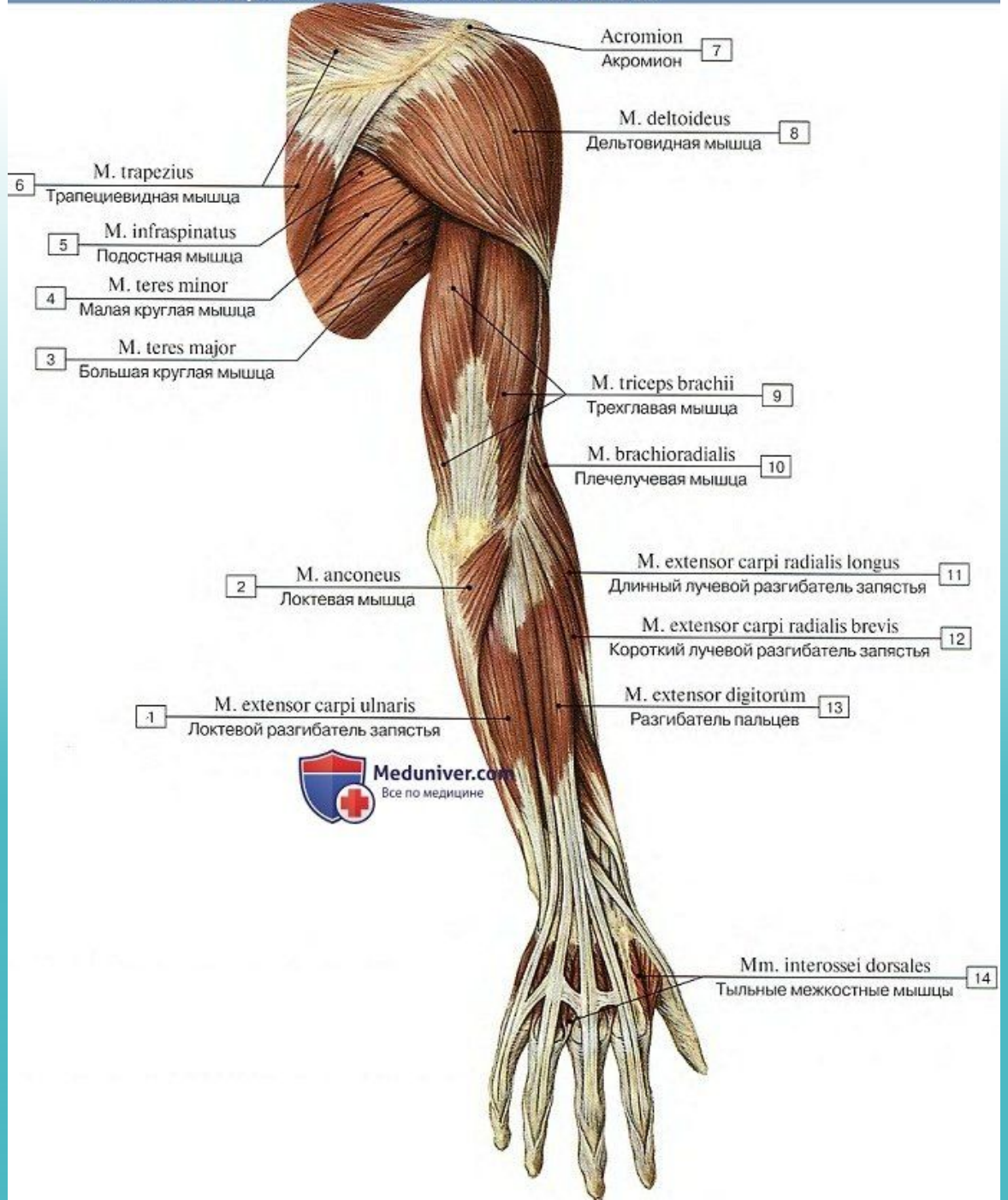

# Мышцы плеча, правого, вид сзади

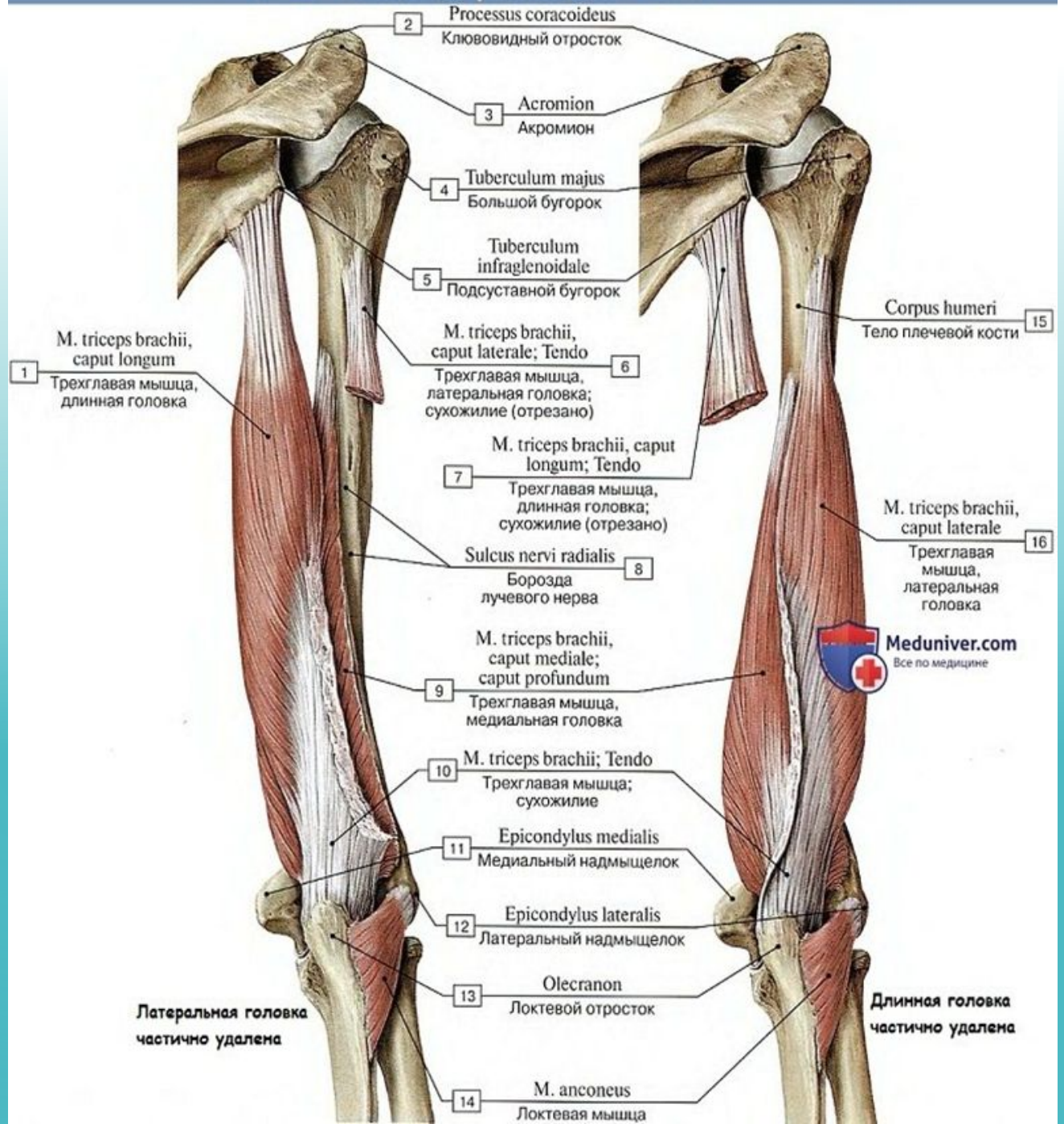

# Мышцы предплечья, передняя группа, поверхностный слой

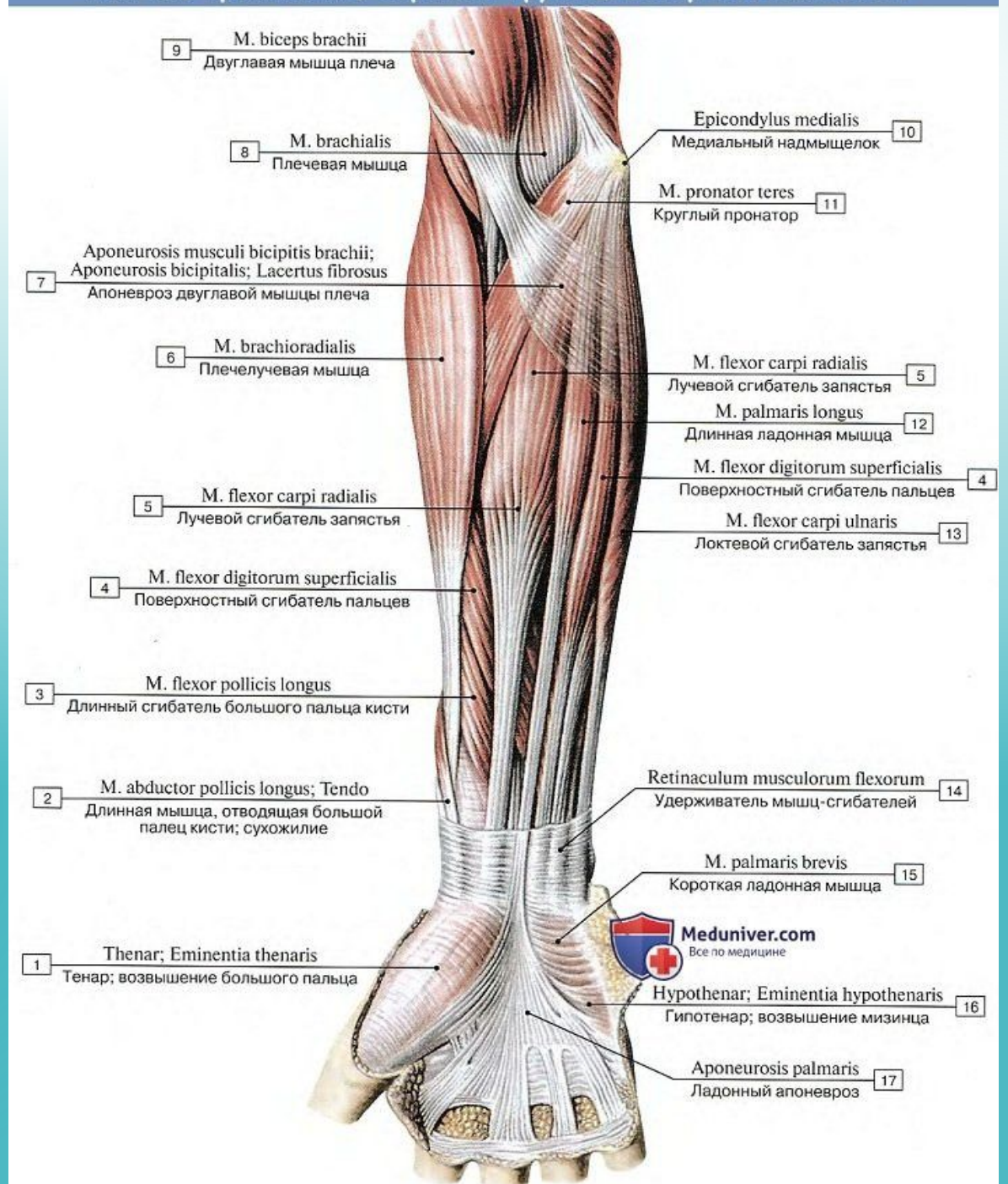

# Мышцы предплечья, передняя группа, глубокие слои

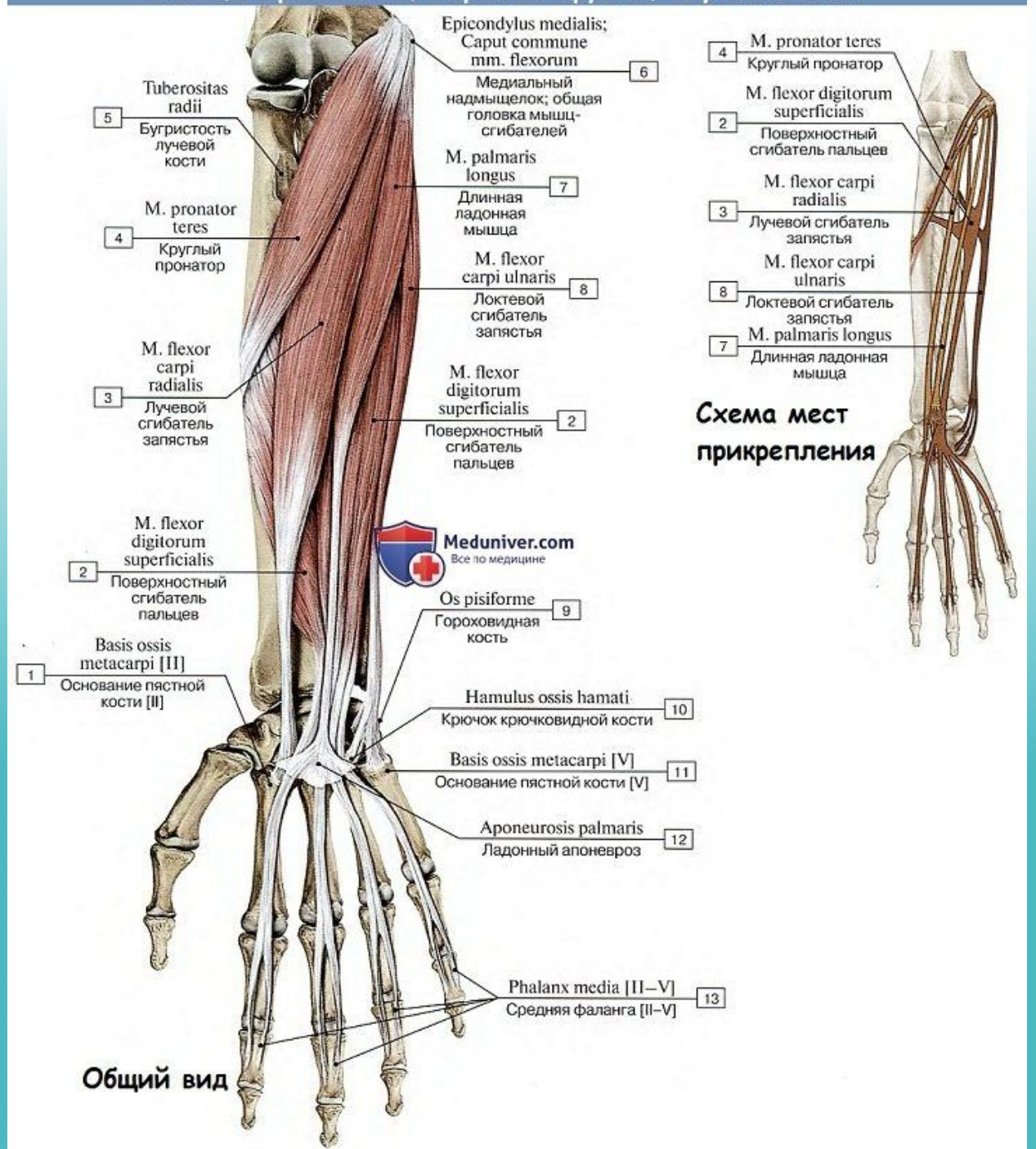

# Мышцы предплечья, передняя группа, третий слой

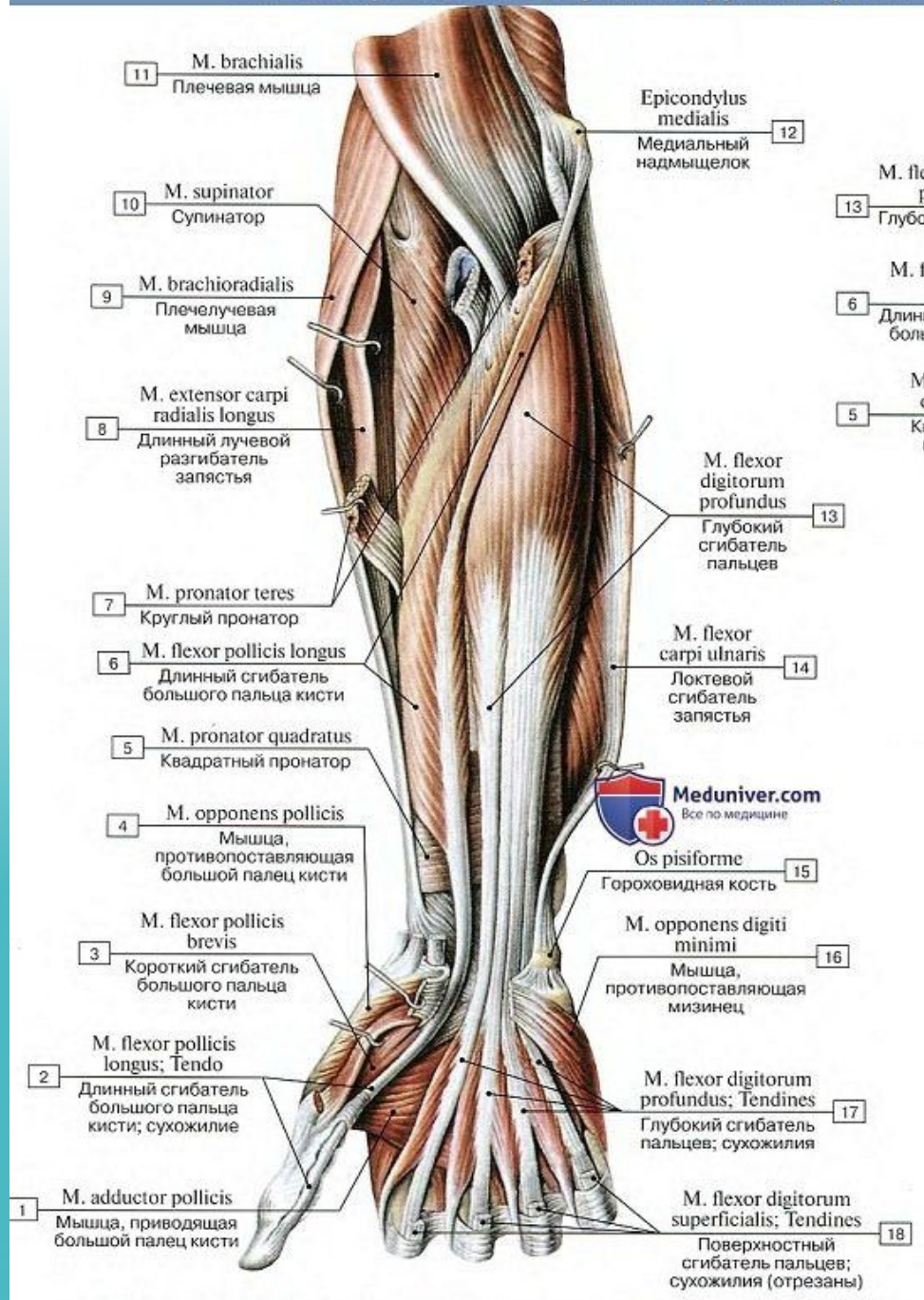


глубокий сгибатель пальцев, вид спереди, поверхностные мышцы предплечья удалены

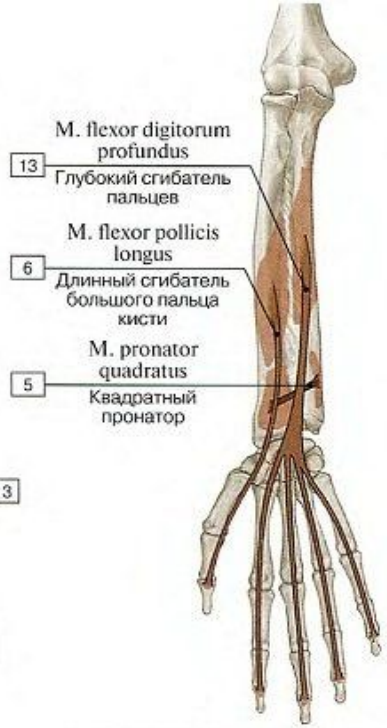


**места начала и прикрепления передней группы мышц предплечья – поверхностные сгибатели и круглый пронатор (схема)**

# Квадратный и круглый пронаторы

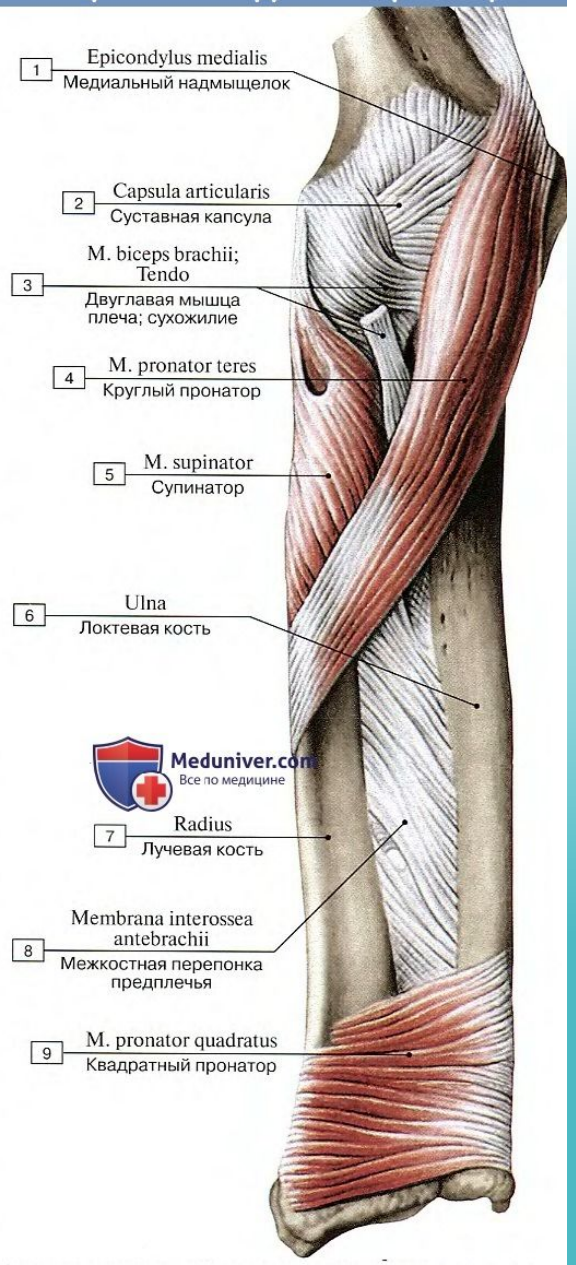


**(другие мышцы передней стороны предплечья удалены):**

*1* – Medial epicondyle; *2* – Joint capsule; Articular capsule; *3* – Biceps brachii; Tendon; *4* – Pronator teres; *5* – Supinator; *6* – Ulna; *7* – Radius; *8* – Interosseous membrane of forearm; *9* – Pronator quadratus

# Мышцы предплечья, правого, передняя группа

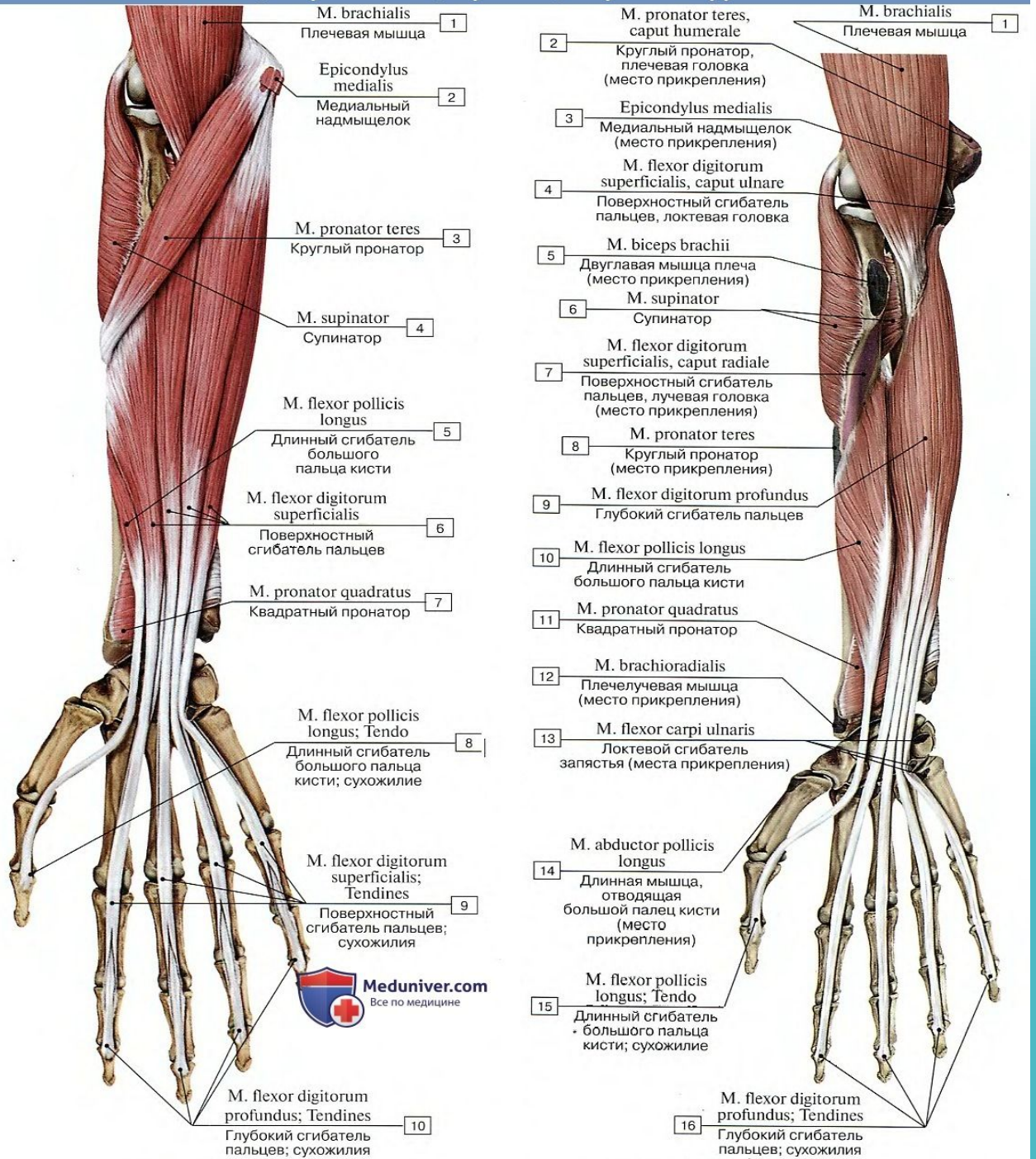

## Плечелучевая мышца, длинный и короткий лучевые разгибатели запястья, вид сбоку

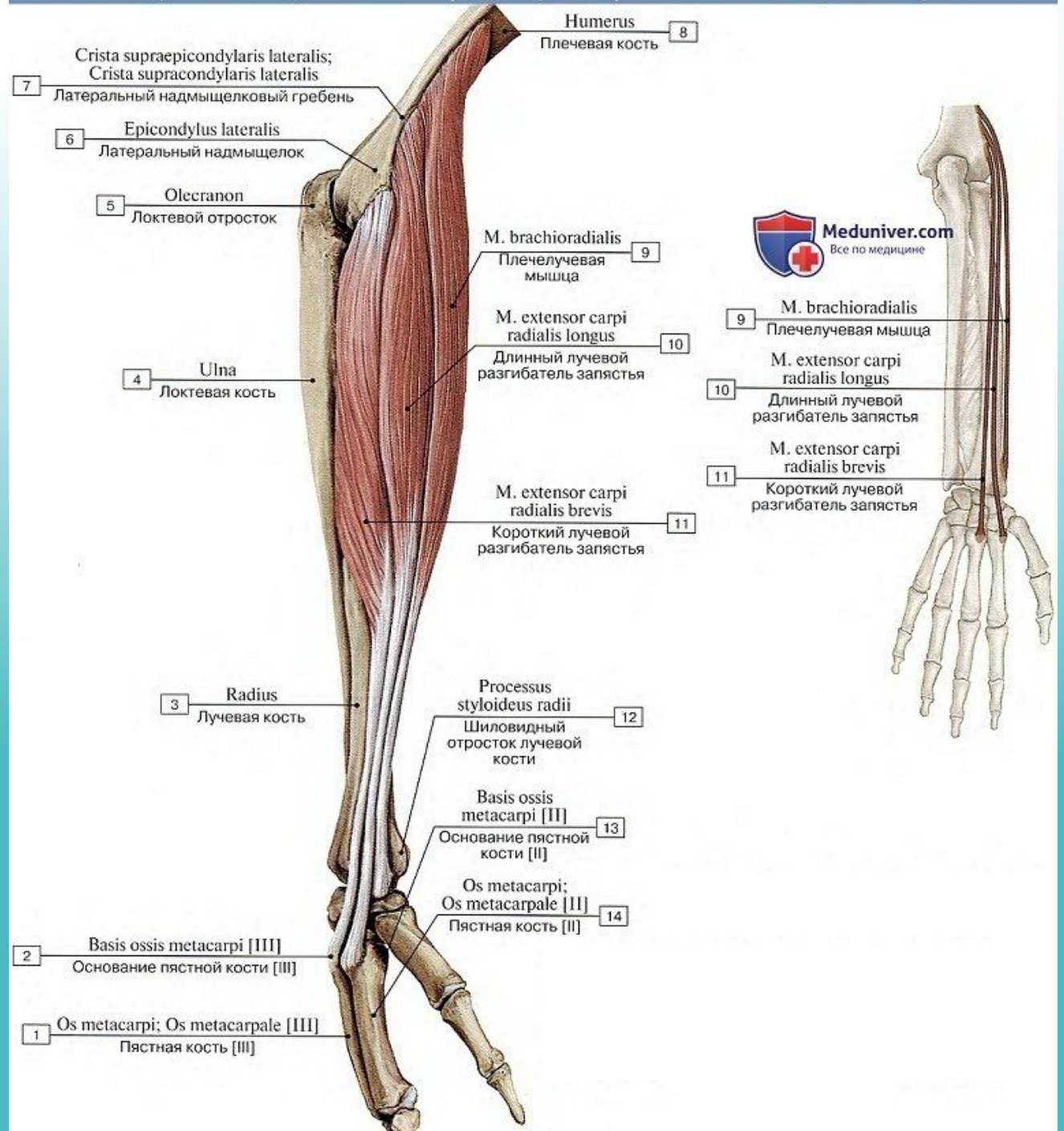

# Мышцы-разгибатели пальцев и локтевой разгибатель запястья

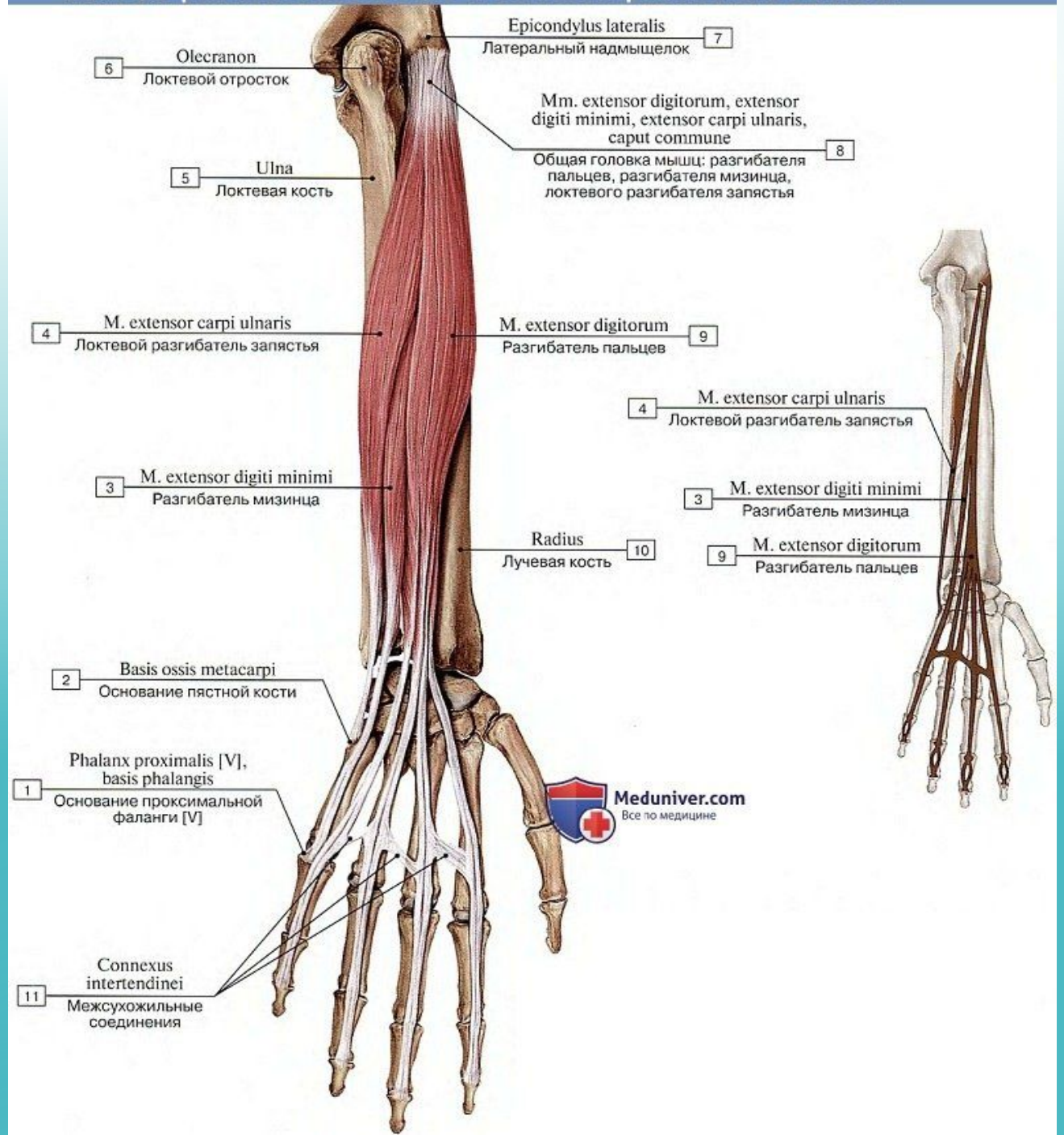

## Задняя группа мышц предплечья и кисти, правых, глубокий слой, вид сзади

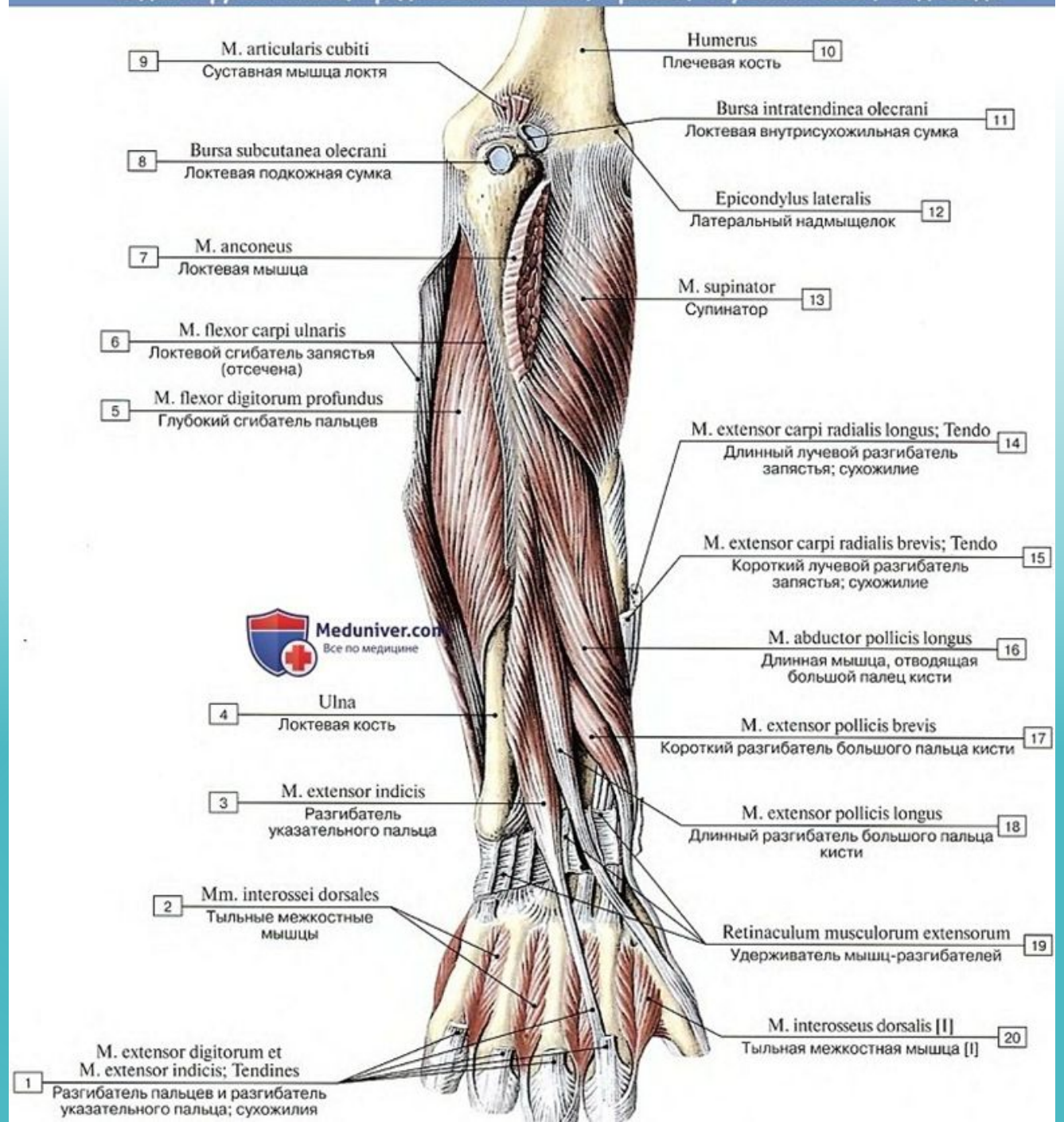
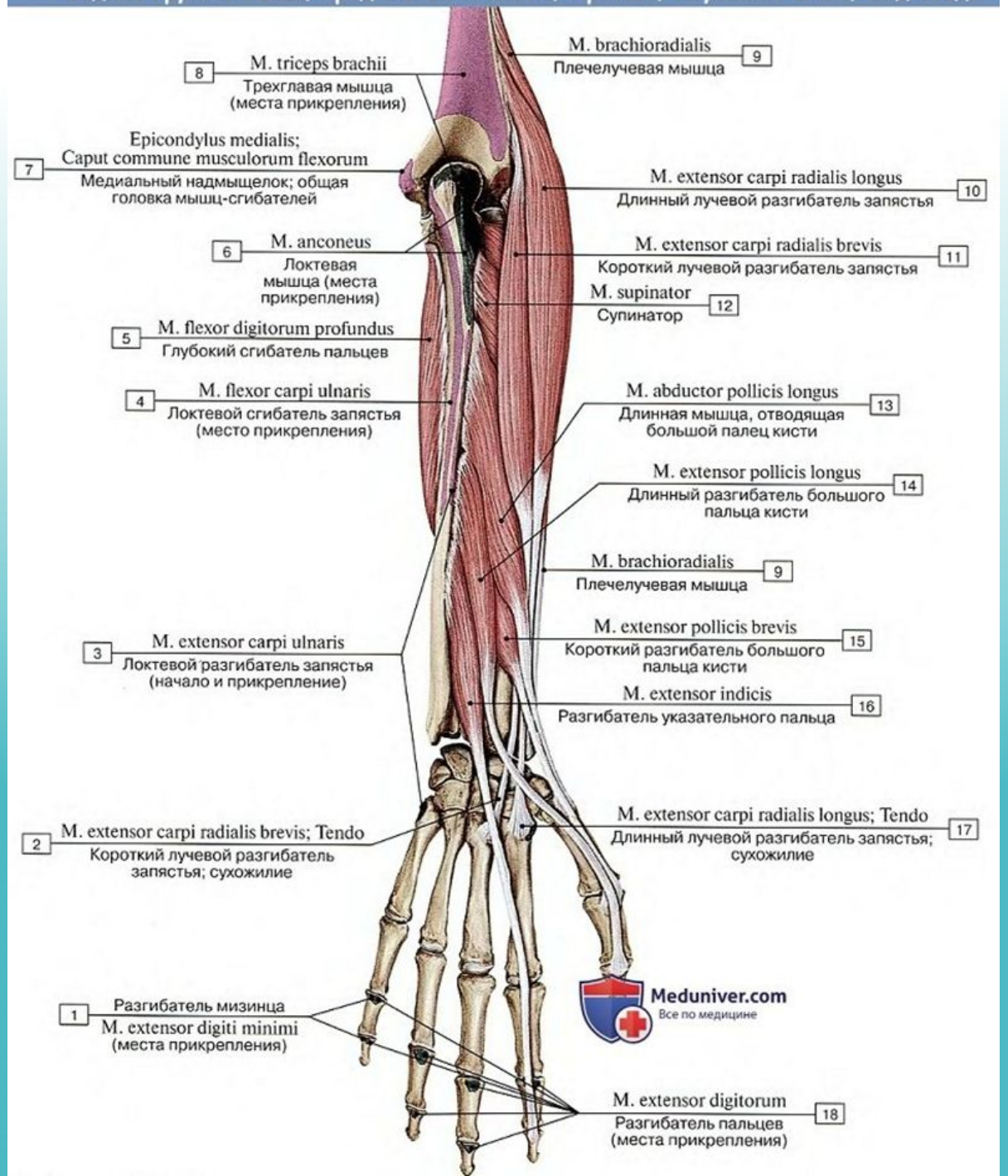
## Задняя группа мышц предплечья и кисти, правых, глубокий слой, вид сзади