

Автор бестселлеров
“как надыхаться чистым формалином
и выжить”

И

“Как отчистить поднос от жевательной
резинки с помощью скальпеля”

ПРЕДСТАВЛЯЕТ



МОЗГ


**и то, что при нормальных
обстоятельствах с ним НЕ
должно происходить.**

**Например, Черепно-Мозговая
Травма
(Она же ЧМТ)**

- ЧТО ОНО
ТАКОЕ

Черепно-мозговая травма — механическое повреждение черепа и/или внутричерепных образований (головного мозга, мозговых оболочек, сосудов, черепных нервов). Составляет 25—30% всех травм, а среди летальных исходов при травмах ее удельный вес достигает 50—60%.

- какое оно бывает

- 
- Лёгкая (13-15)
 - Средняя (9-13)
 - Тяжёлая (3-9)

- 
- Изолированная
 - Сочетанная
 - Комбинированная



Открытая
Закрытая
Проникающая

Открывание глаз:

- спонтанное - 4 балла
- как реакция на голос - 3 балла
- как реакция на боль - 2 балла
- отсутствует - 1 балл


Речевая реакция:

- больной ориентирован, дает быстрый и правильный ответ на заданный вопрос - 5 баллов
- больной дезориентирован, спутанная речь - 4 балла
- словесная окрошка, ответ по смыслу не соответствует вопросу - 3 балла
- нечленораздельные звуки в ответ на заданный вопрос - 2 балла
- отсутствие речи - 1 балл

Шкала комы Глазго

Двигательная реакция:

- выполнение движений по команде - 6 баллов
- целесообразное движение в ответ на болевое раздражение (отталкивание) - 5 баллов
- отдергивание конечности в ответ на болевое раздражение - 4 балла
- патологическое сгибание в ответ на болевое раздражение - 3 балла
- патологическое разгибание в ответ на болевое раздражение - 2 балла
- отсутствие движений - 1 балл



Интерпретация полученных результатов по шкале комы Глазго:

15 баллов - сознание ясное

13-14 баллов - оглушение

9-12 баллов - сопор

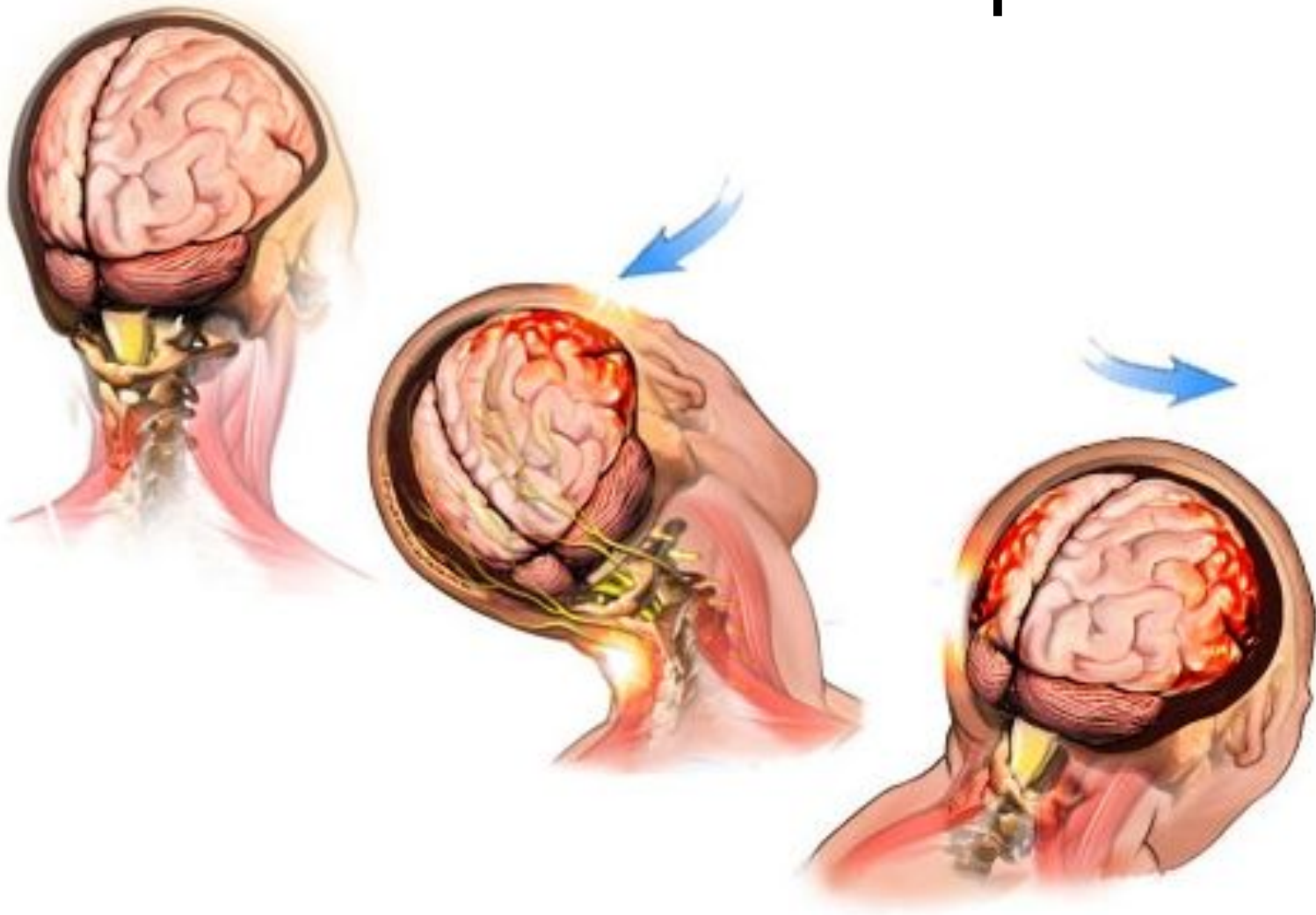
4-8 баллов - кома

3 балла - гибель коры

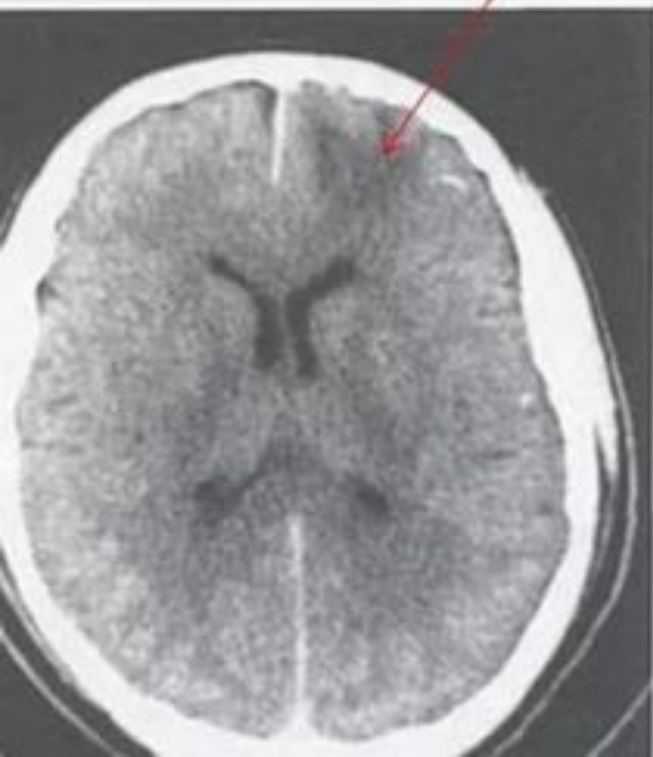По видам повреждений мозга выделяют:

- ❑ Сотрясение головного мозга
- ❑ Ушиб головного мозга:
 - ушиб мозга легкой степени
 - ушиб мозга средней степени
 - ушиб мозга тяжелой степени
- ❑ Сдавление головного мозга:
 - внутричерепная гематома
 - ✓ эпидуральные
 - ✓ субдуральные
 - ✓ внутримозговые
 - ✓ Внутрижелудочковые
 - вдавленный перелом
- ❑ Диффузное аксональное повреждение мозга (ДАП)
- ❑ Сдавление головы.

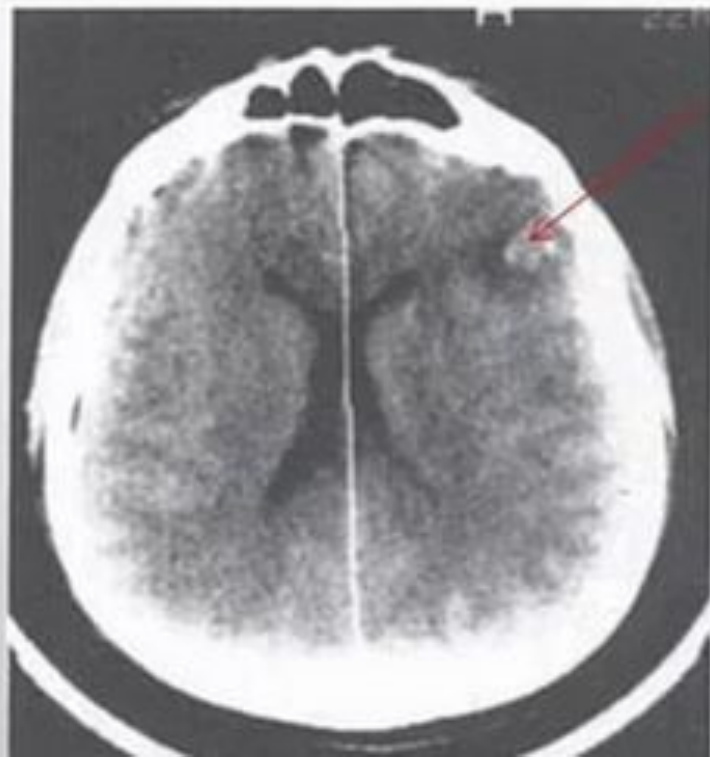
СОТРЯСЕНИЕ



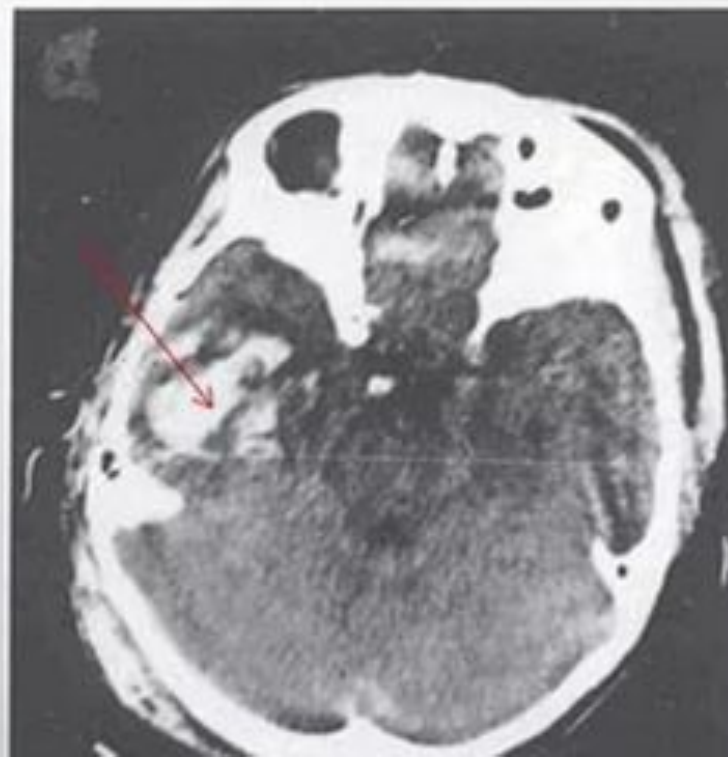Ушиб
головного
мозга
легкой
степени



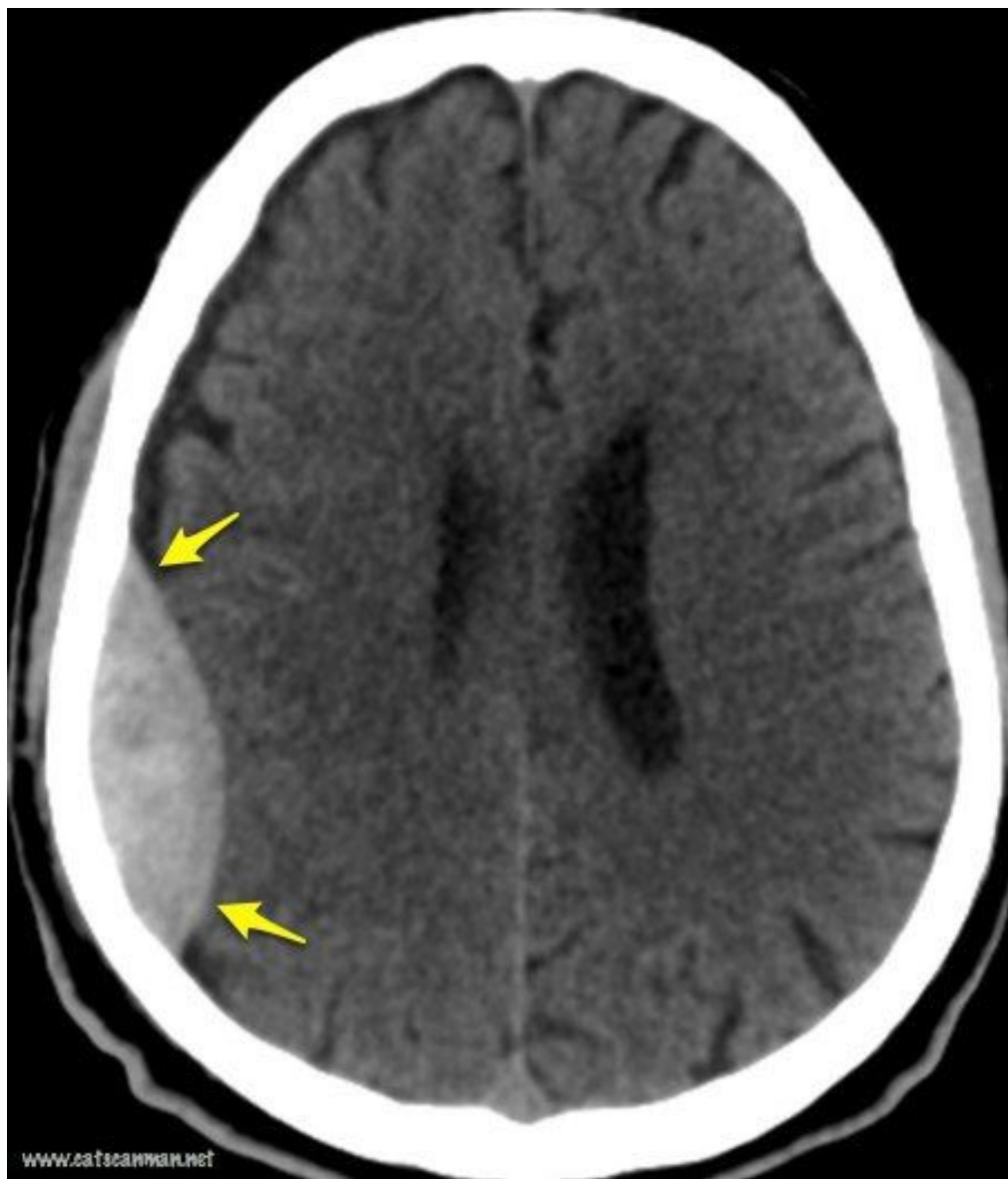
Ушиб
головного
мозга
средней
степени



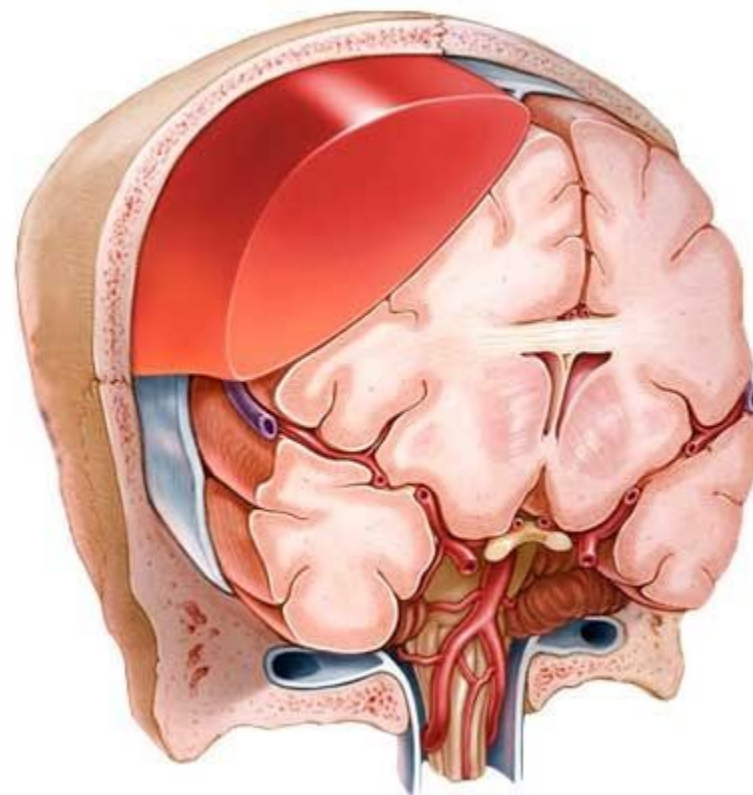
Ушиб
головного
мозга
тяжелой
степени

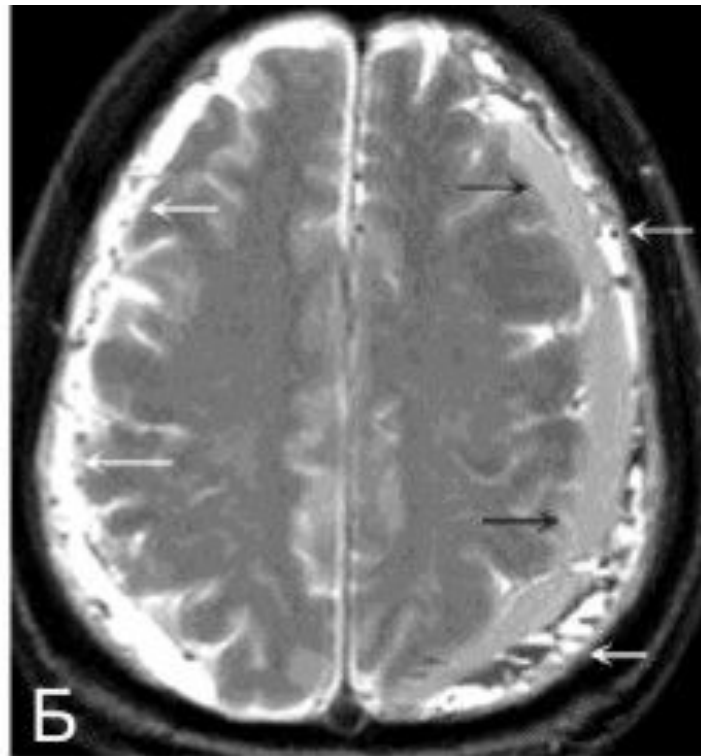
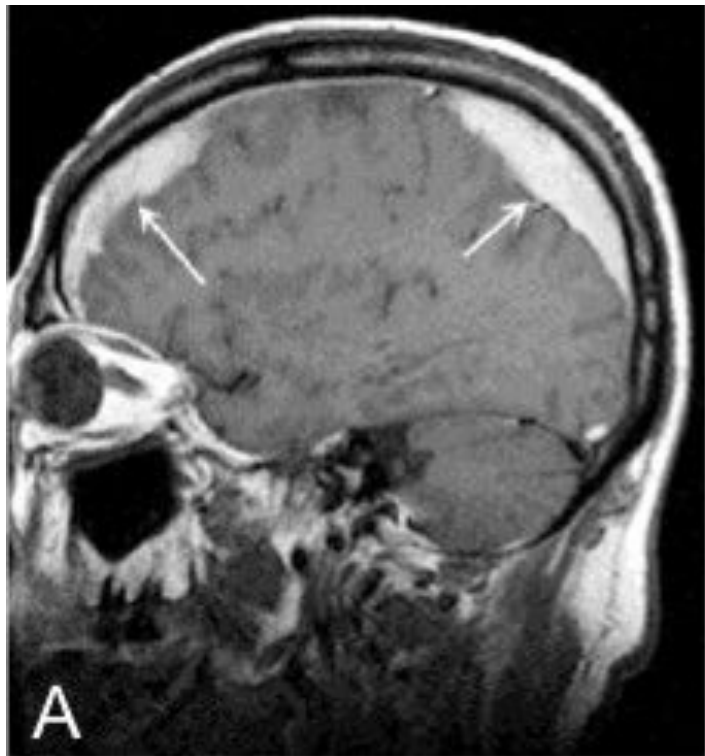


У
Ш
И
Б
Ы

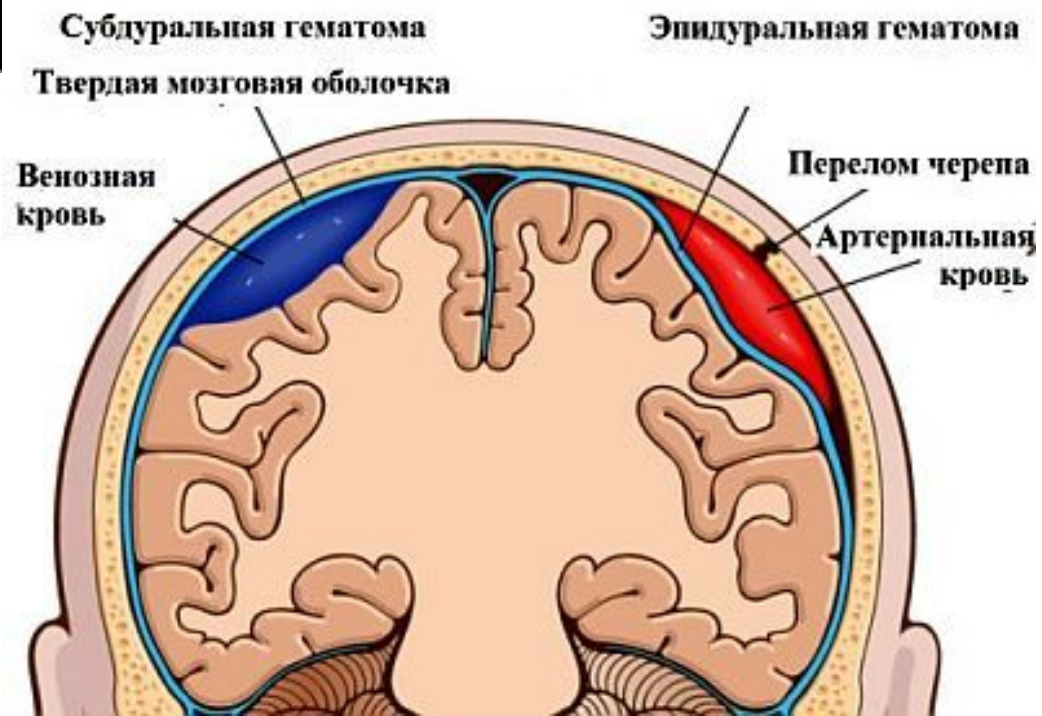


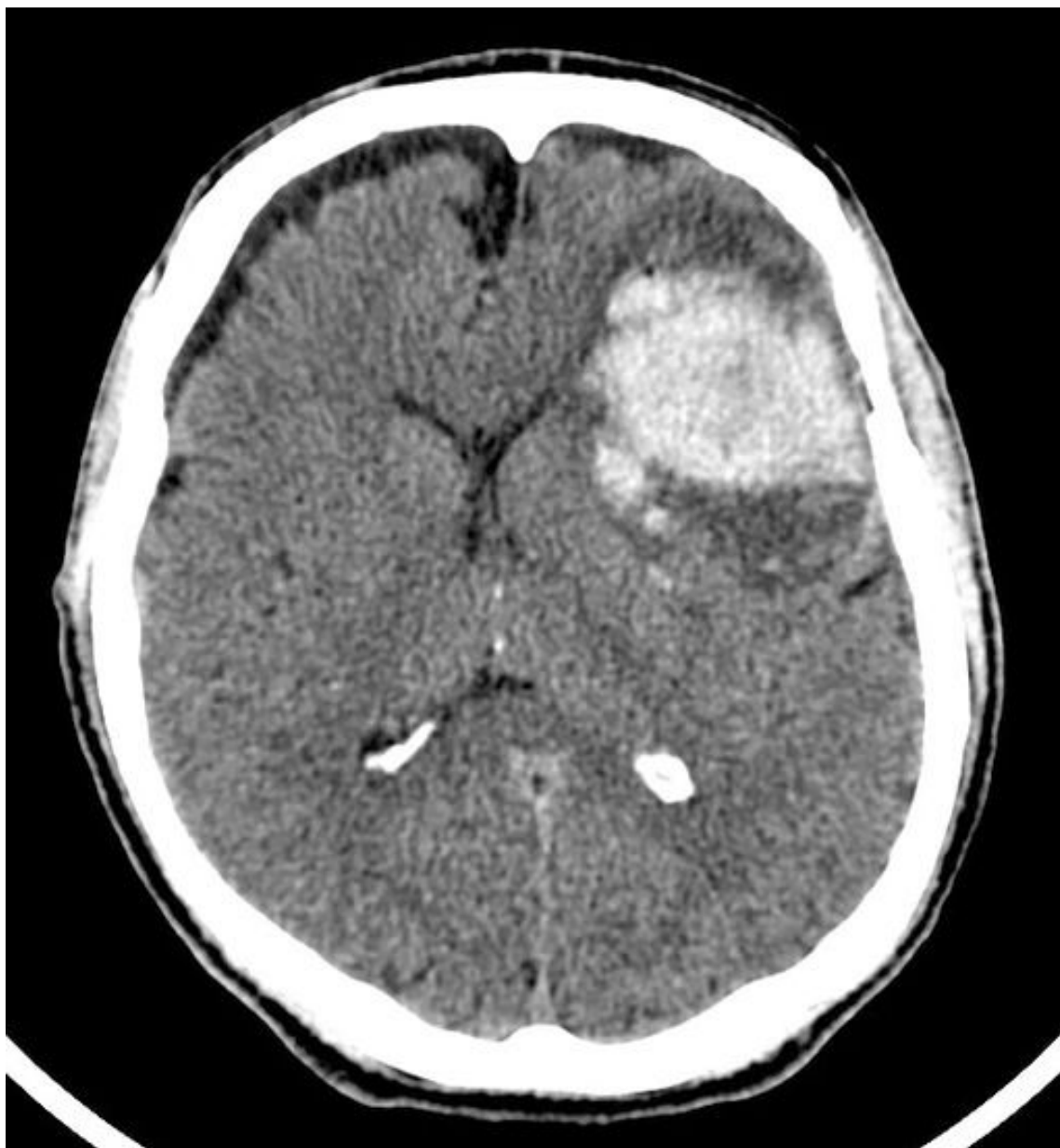Эпидуральная гематома



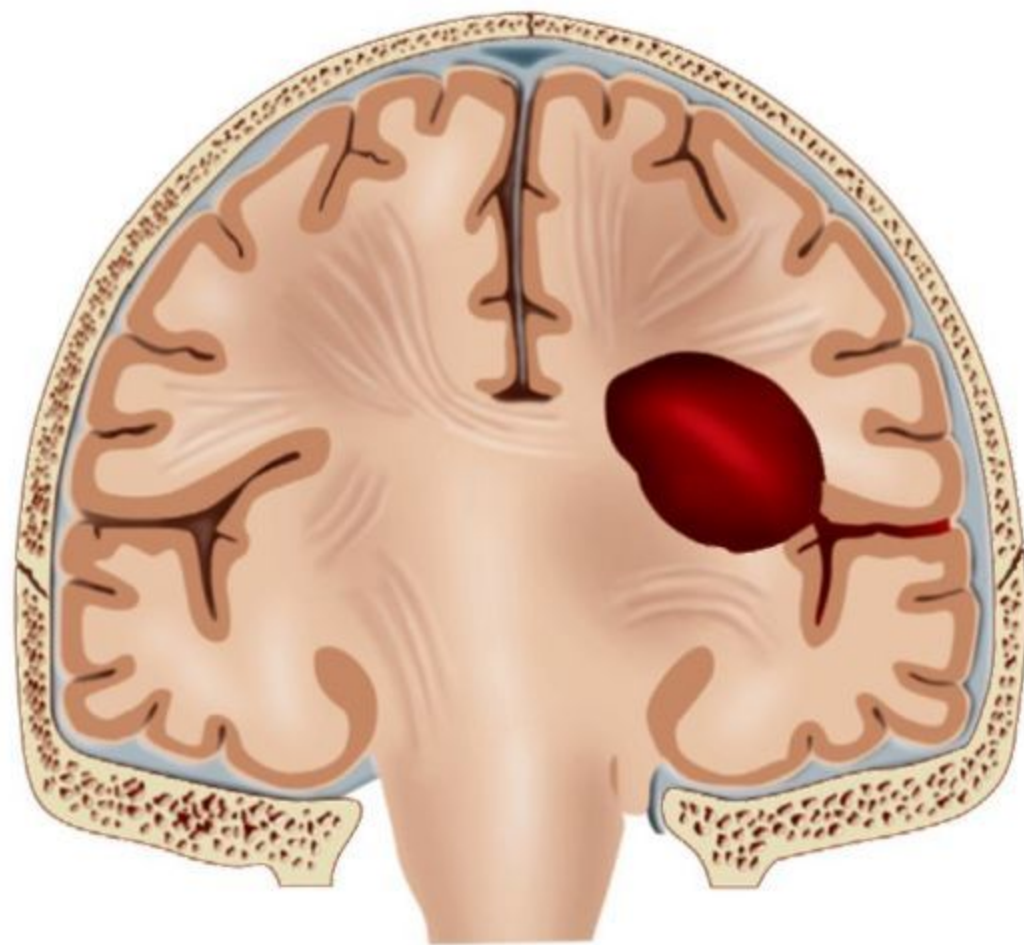


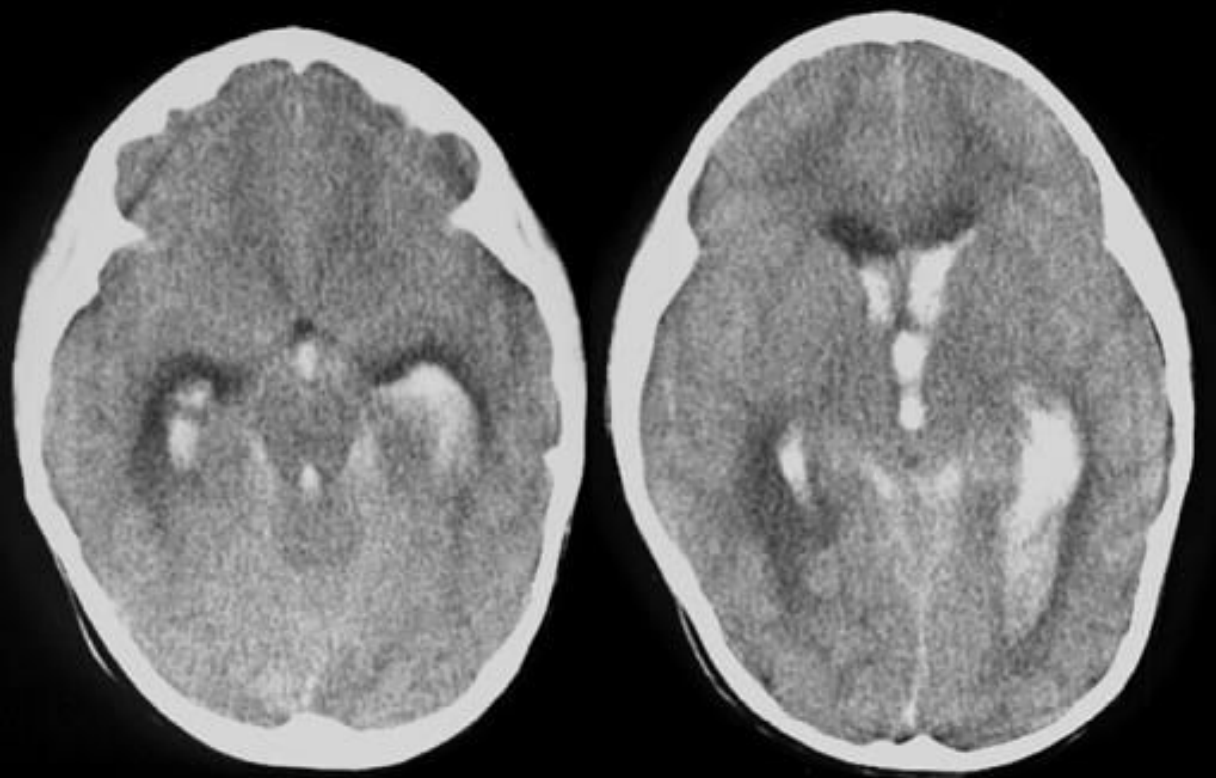
Субдуральная гематома



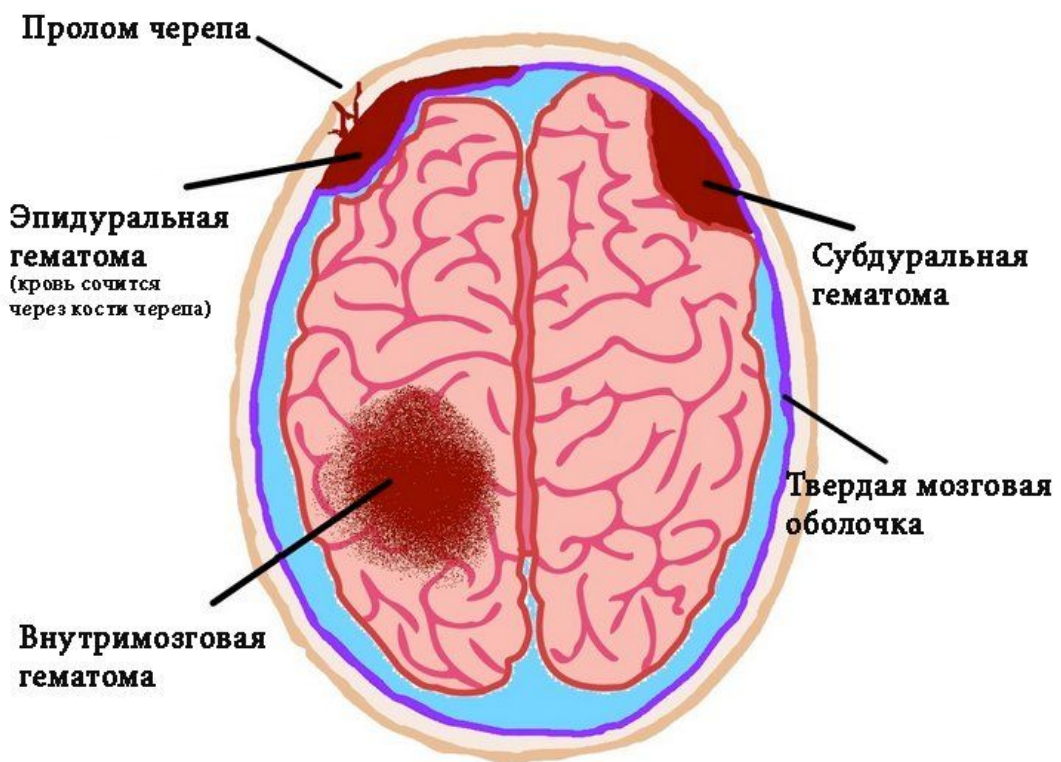
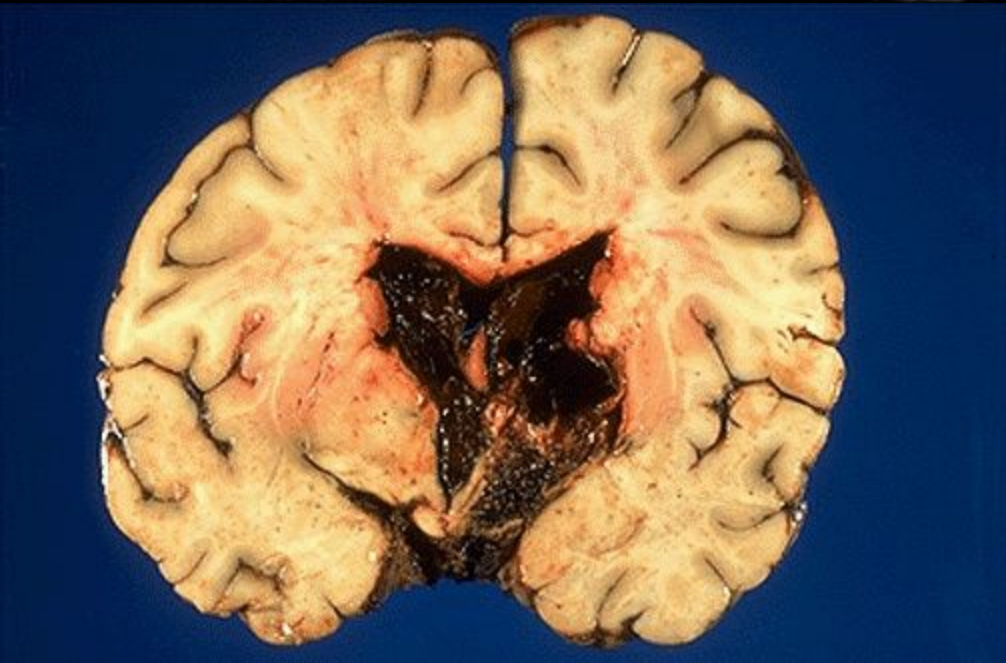


Внутри мозговая гематома



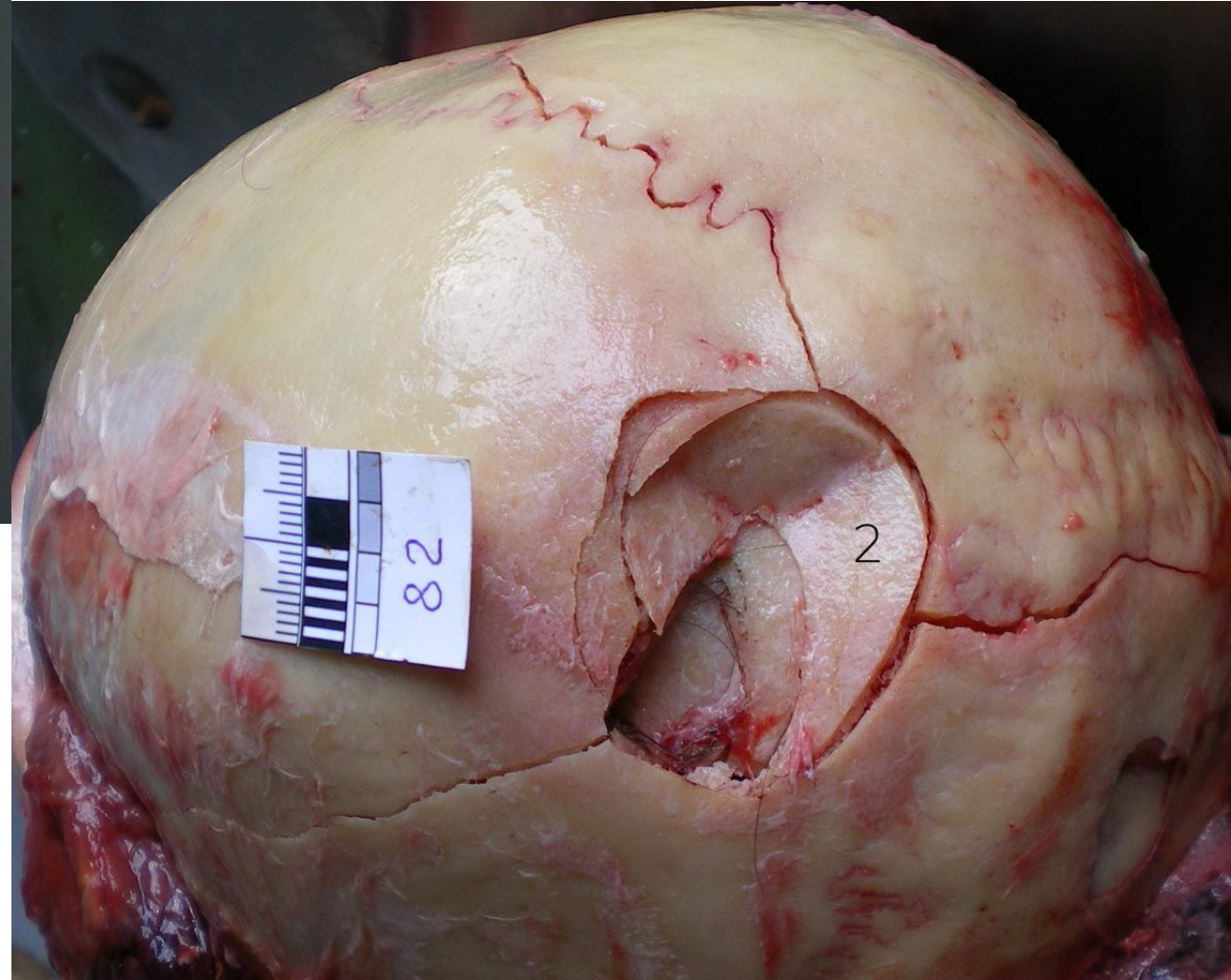
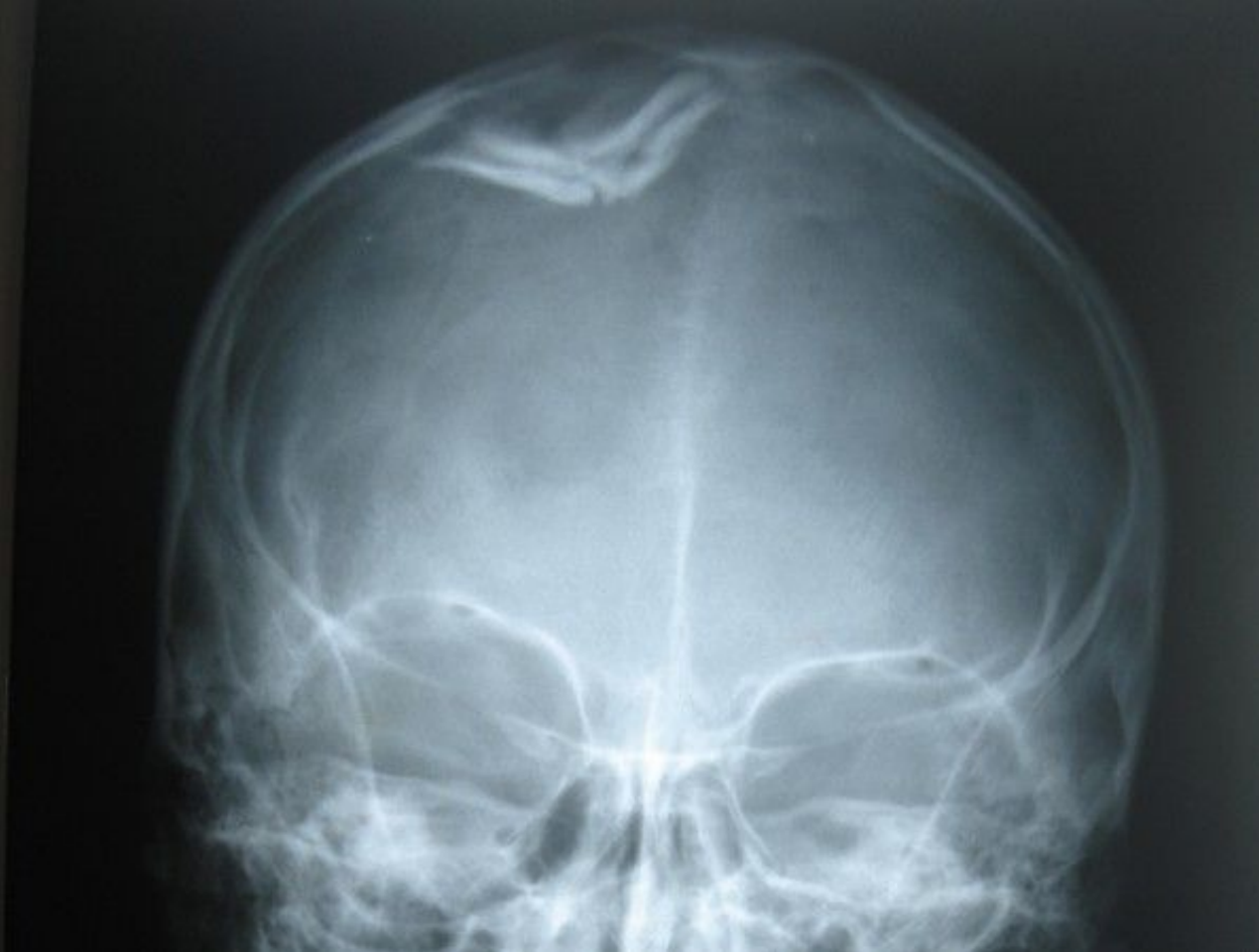
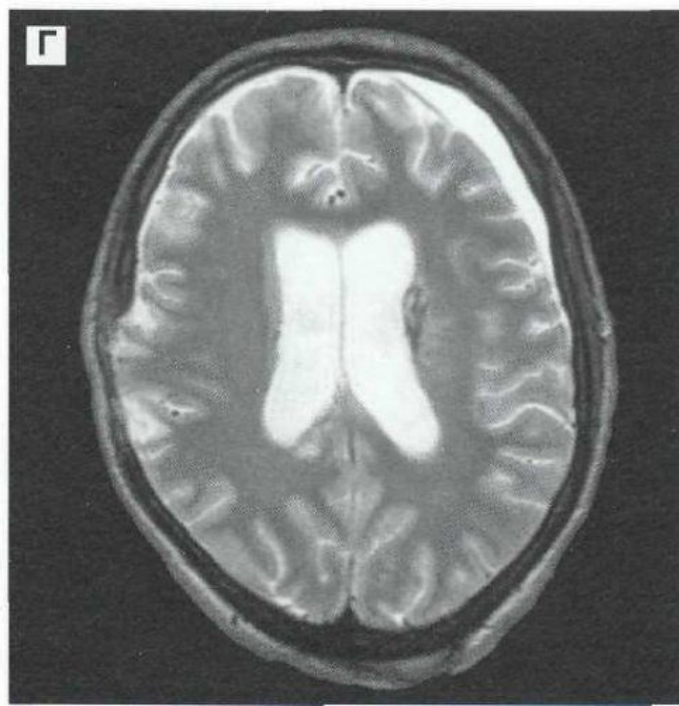
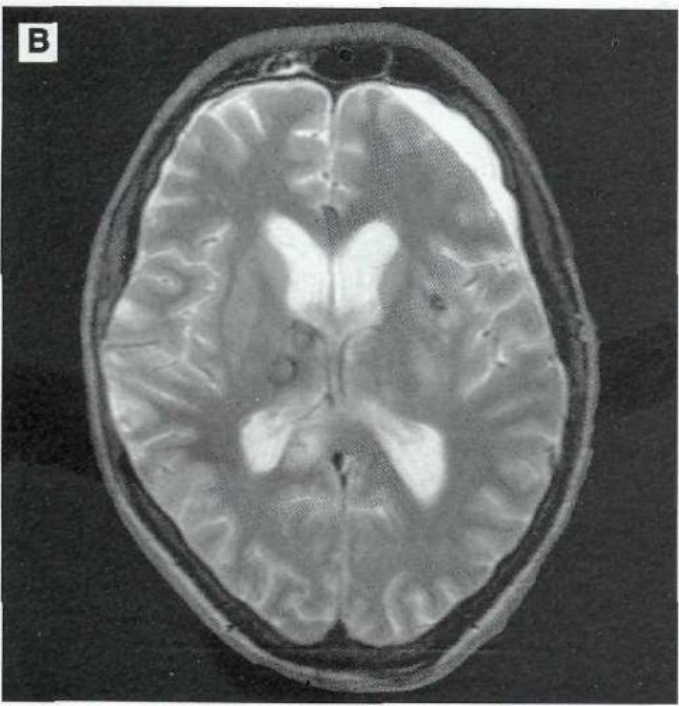
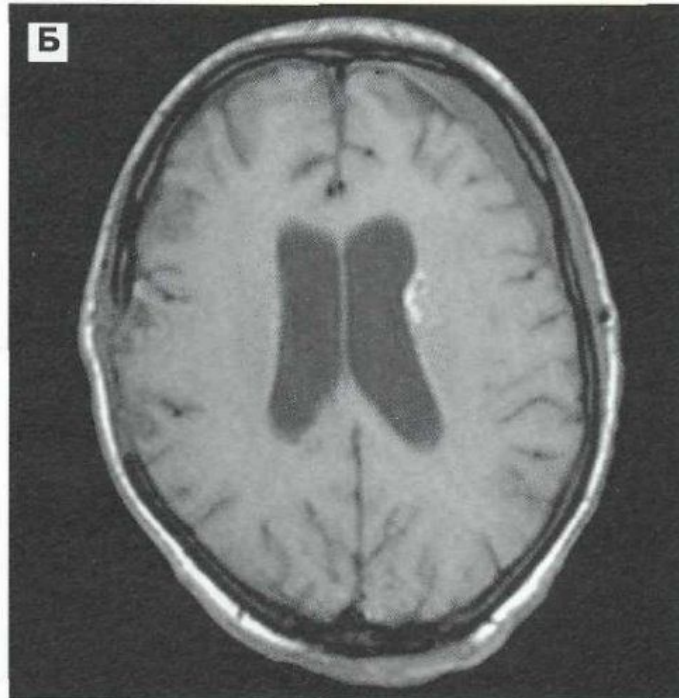
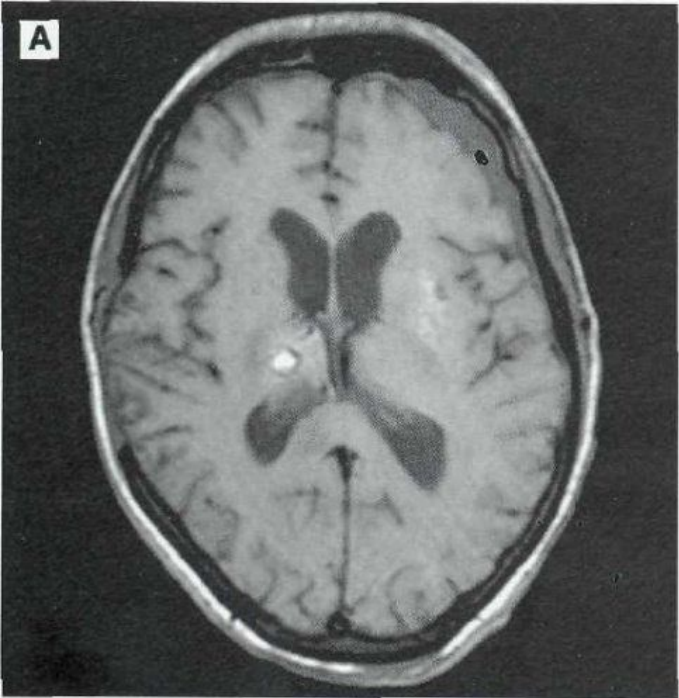
Внутрижелудочковая гематома



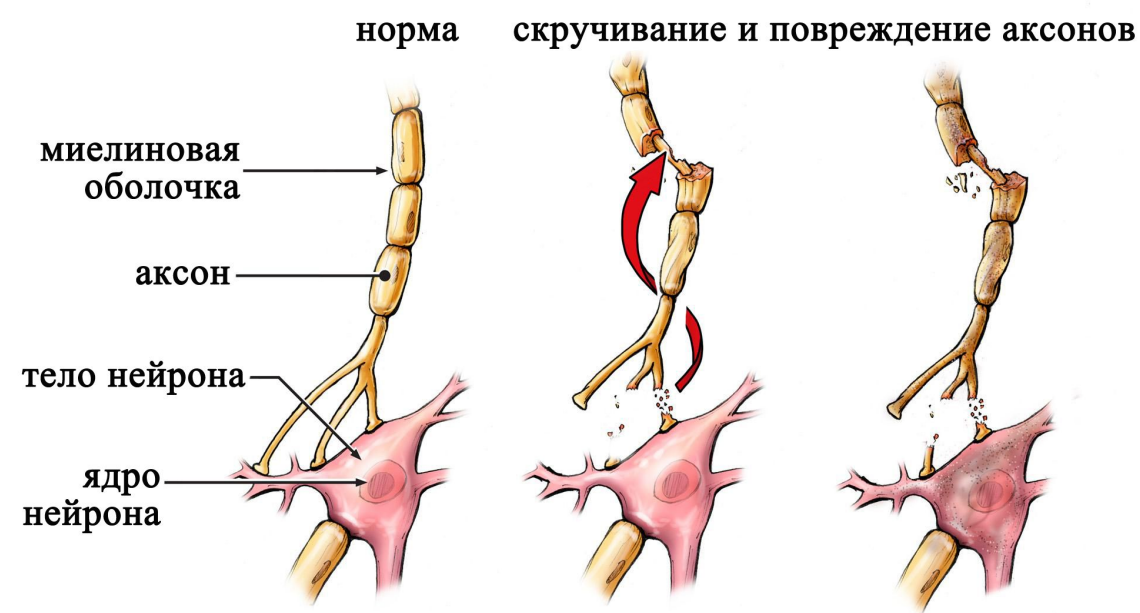
ВДАВЛЕННЫЙ

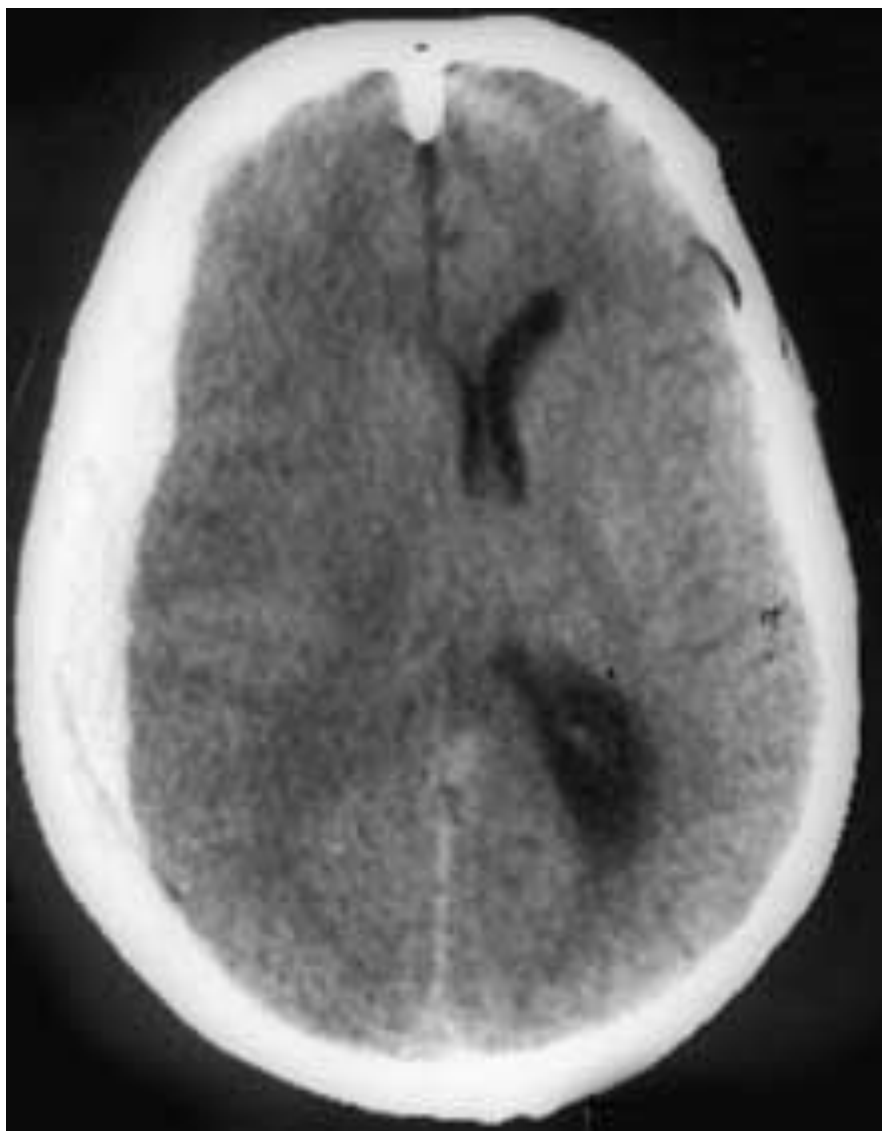
перелом черепа



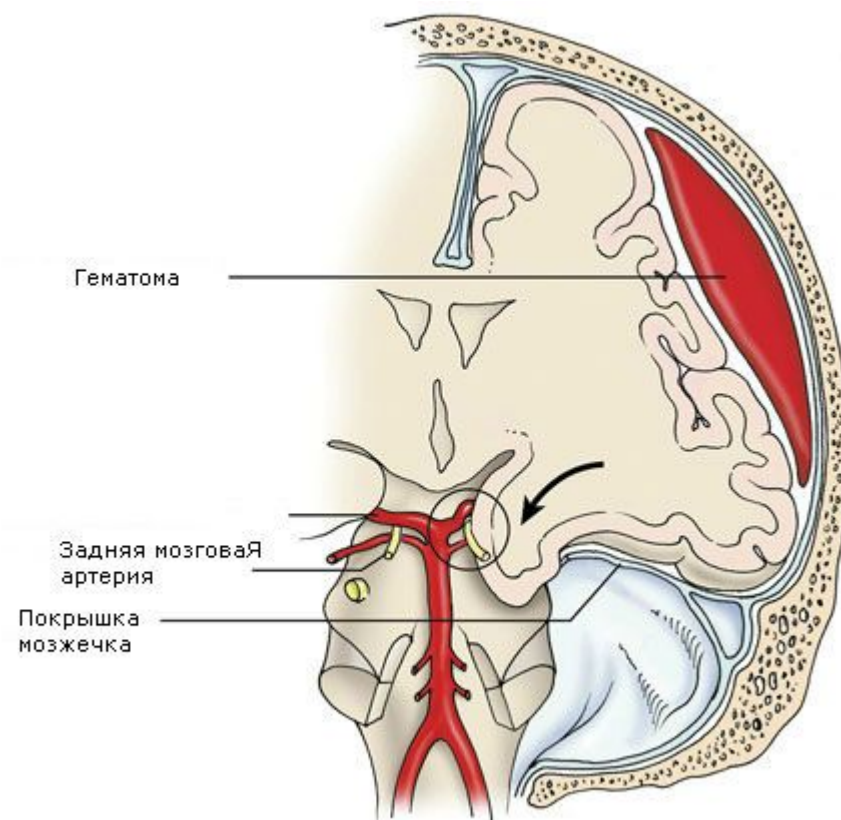


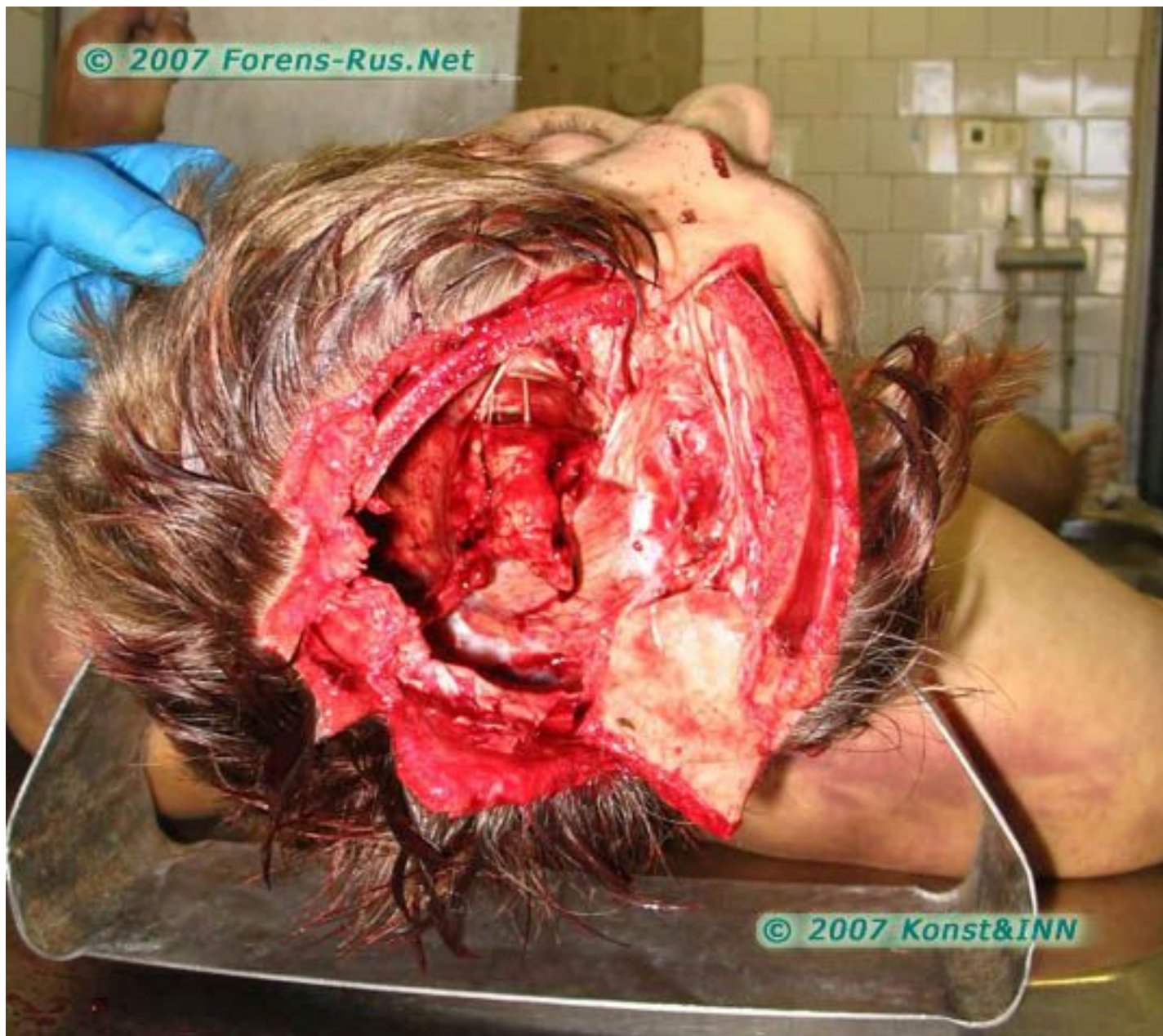ДАП






Сдавление головы









Береги меня,
человек!

Спасибо за внимание!





<http://medbe.ru/materials/cherepno-mozgovye-narusheniya/printsiipy-khirurgicheskogo-lecheniya-cherepno-mozgovoy-travmy/>

<http://bsmp.tomsk.ru/otdeleniya-bolniczyi/nejroxirurgiya/cherepno-mozgovaya-travma.html>

<http://neurosklif.ru/Diseases/HeadInjury>

ЛИТЕРАТУРА

The End.