

Опухоли кожи

Рак кожи – злокачественная опухоль,
которая развивается из
многослойного плоского эпителия.

- Эпидемиология : развиваются преимущественно у пожилых людей (старше 60-70 лет).
- Этиология – полиэтиологическая теория.

Виды

- 1 Плоскоклеточный рак кожи
- 2 Базальноклеточный рак кожи

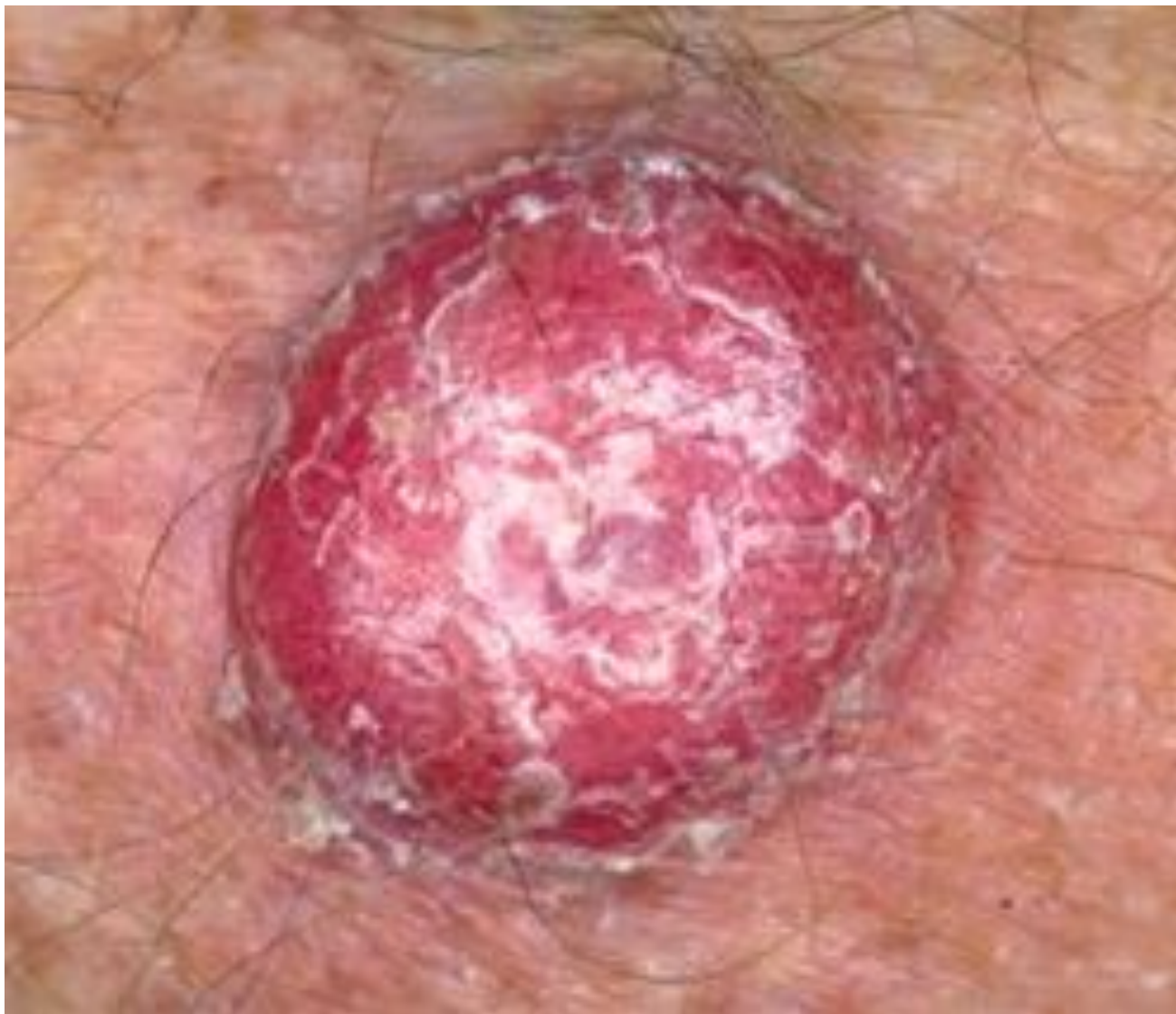1 Плоскоклеточный рак кожи

Локализуется на открытых частях тела.

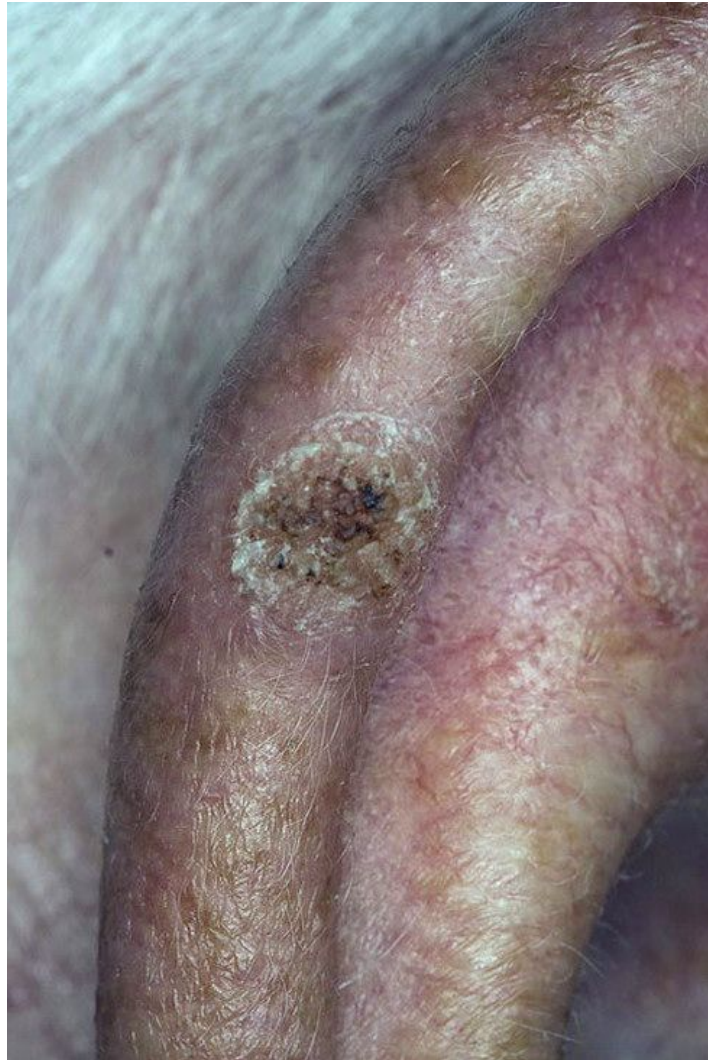Разделяют две формы:

- 1 Экзофитную (папиллярную) – в виде узла, типа цветной капусты.
- 2 Эндофитную (язвенную) – язвенный дефект с подрывными краями и распадом в центре.

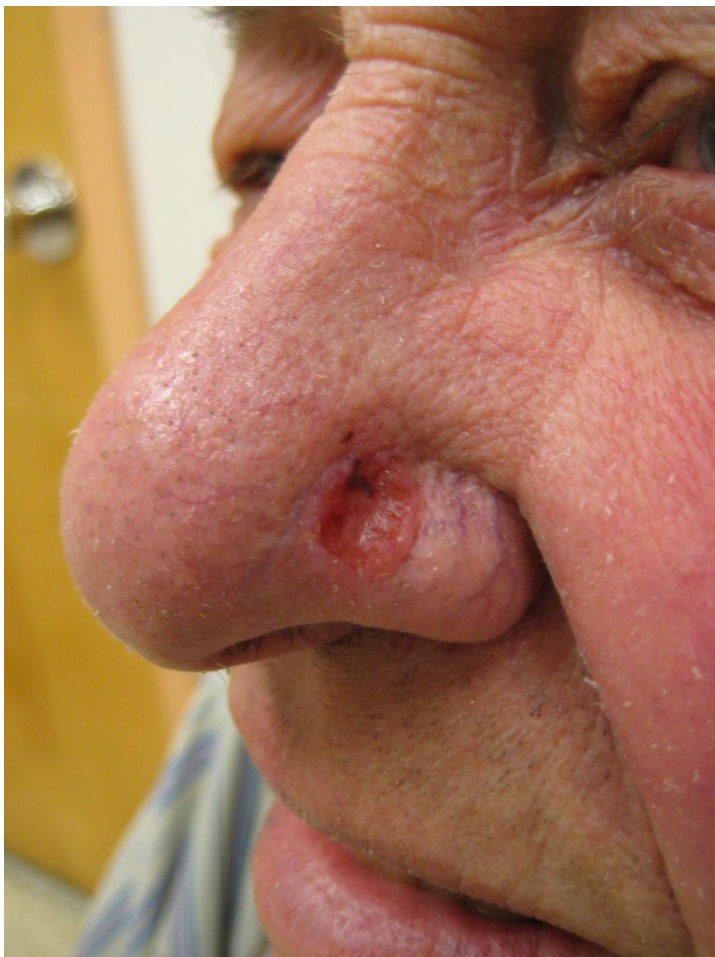Экзофитная форма.



Эндофитная форма.

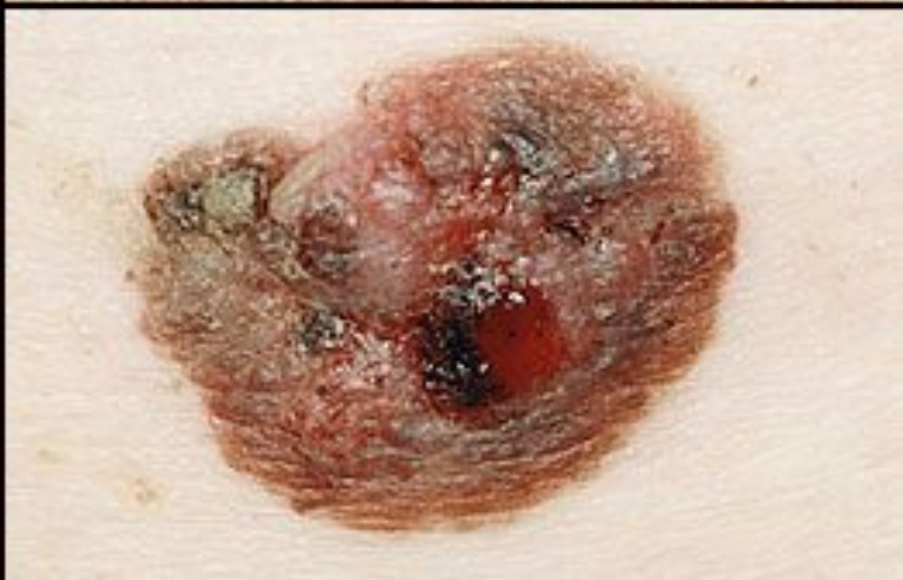
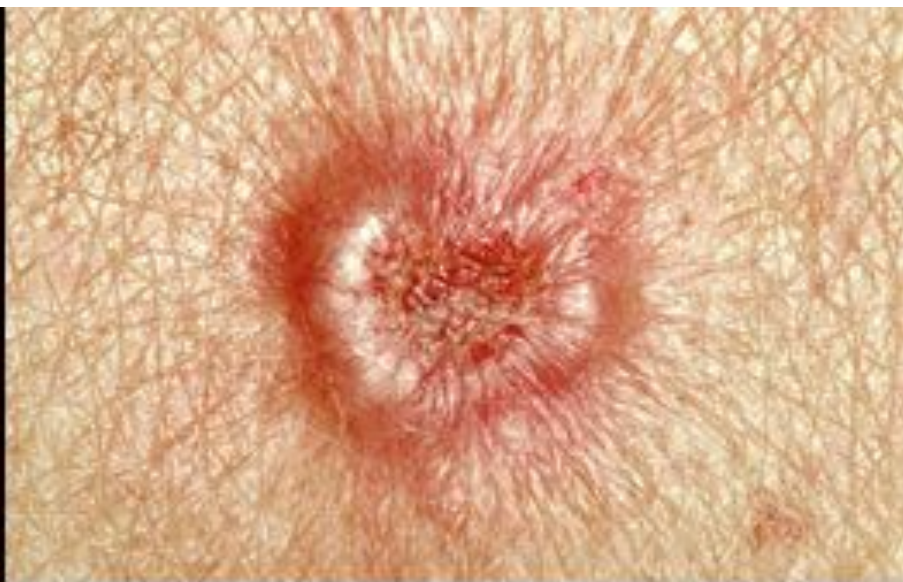
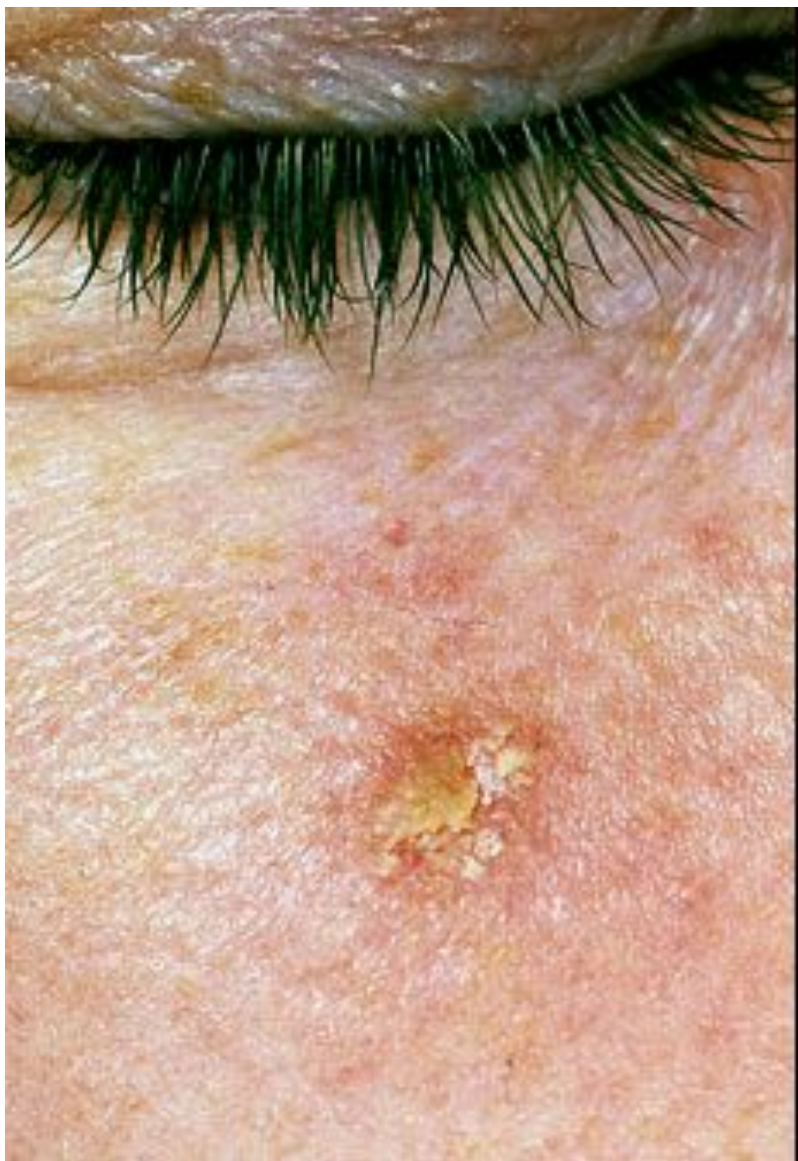2 Базальноклеточный рак кожи (базалиома)



- Сначала образуется узел, который растет, затем распадается - образуется язва, язва подживает, образуется рубец из которого вырастает новый узел. Затем цикл повторяется.
Растет местно, редко метастазирует.
- Может рецидивировать.

Рак кожи



Класифікація

T₀	– первинна пухлина не визначається
T_{is}	– преінвазивна карцинома
T₁	– пухлина до 2 см у найбільшому вимірі
T₂	– пухлина до 5 см у найбільшому вимірі
T₃	– пухлина понад 5 см у найбільшому вимірі
T₄	– пухлина, яка проростає в суміжні структури, такі як хрящ, м'язи або кістки
N_x	– не досить даних для оцінки регіонарних лімфатичних вузлів
N₀	– немає ознак ураження регіонарних лімфатичних вузлів
N₁	– наявні метастази в регіонарних лімфатичних вузлах
M_x	– не досить даних для визначення віддалених метастазів
M₀	– віддалені метастази відсутні
M₁	– наявні віддалені метастази

Клиническая классификация.

Стадія 0	Tis	N ₀	Mo
Стадія I	T ₁	N ₀	Mo
Стадія II	T ₂ , T ₃	N ₀	Mo
Стадія III	T ₄	N ₀	Mo
	будь-яке T	N ₁	Mo
Стадія IV	будь-яке T	будь-яке N	M ₁

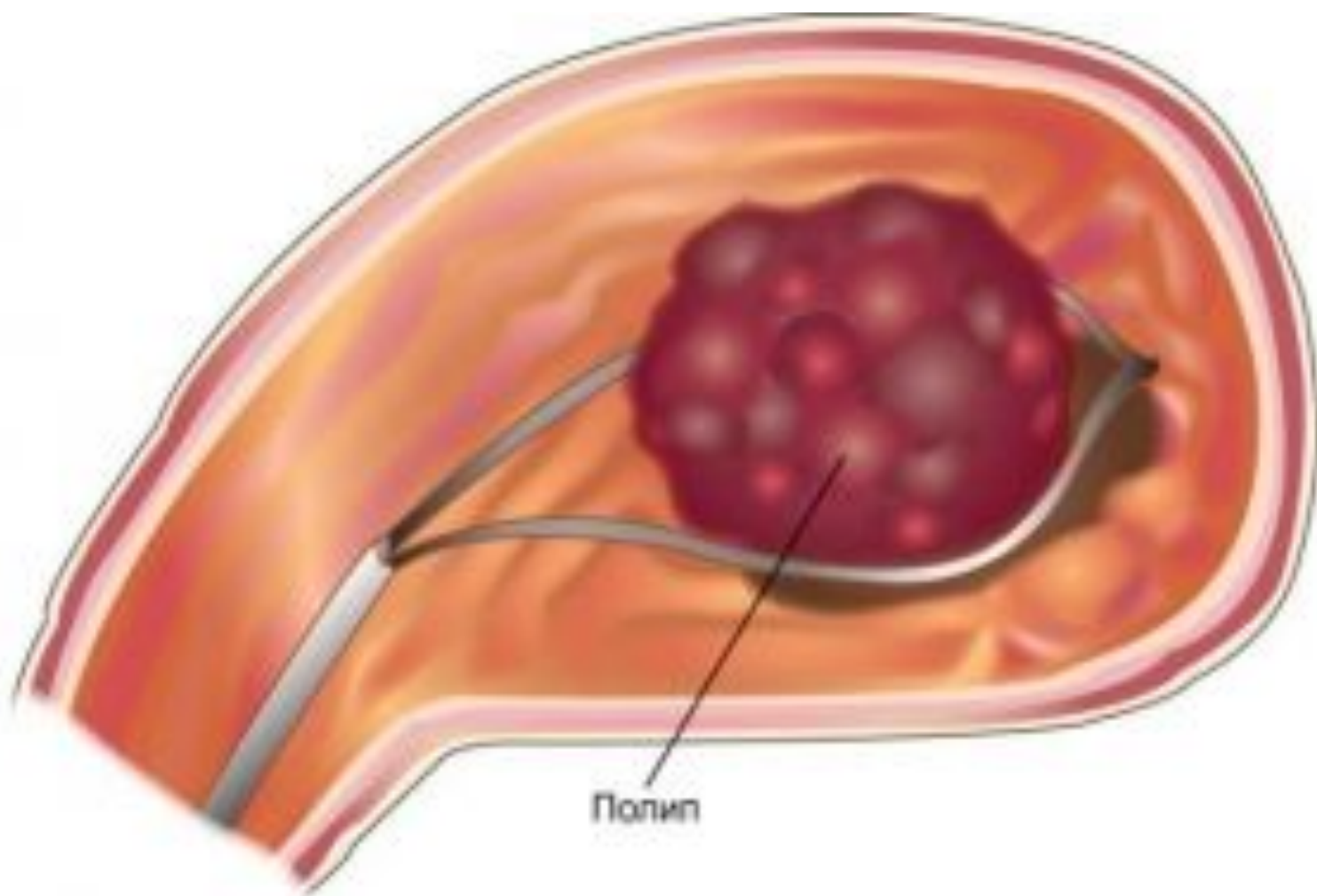
Диагностика

- 1 Клинические симптомы.
- 2 Гистологическое исследование.

Лечение рака кожи.

- 1 Эксцизия опухоли традиционный способом.
 - 2 Электроэксцизия.
 - 3 Криодеструкция.
 - 4 Рентгентерапия.
- При распространенный формах симптоматическое лечение.

Электроэксцизия.



Уход за больным.

- Проведение перевязок.