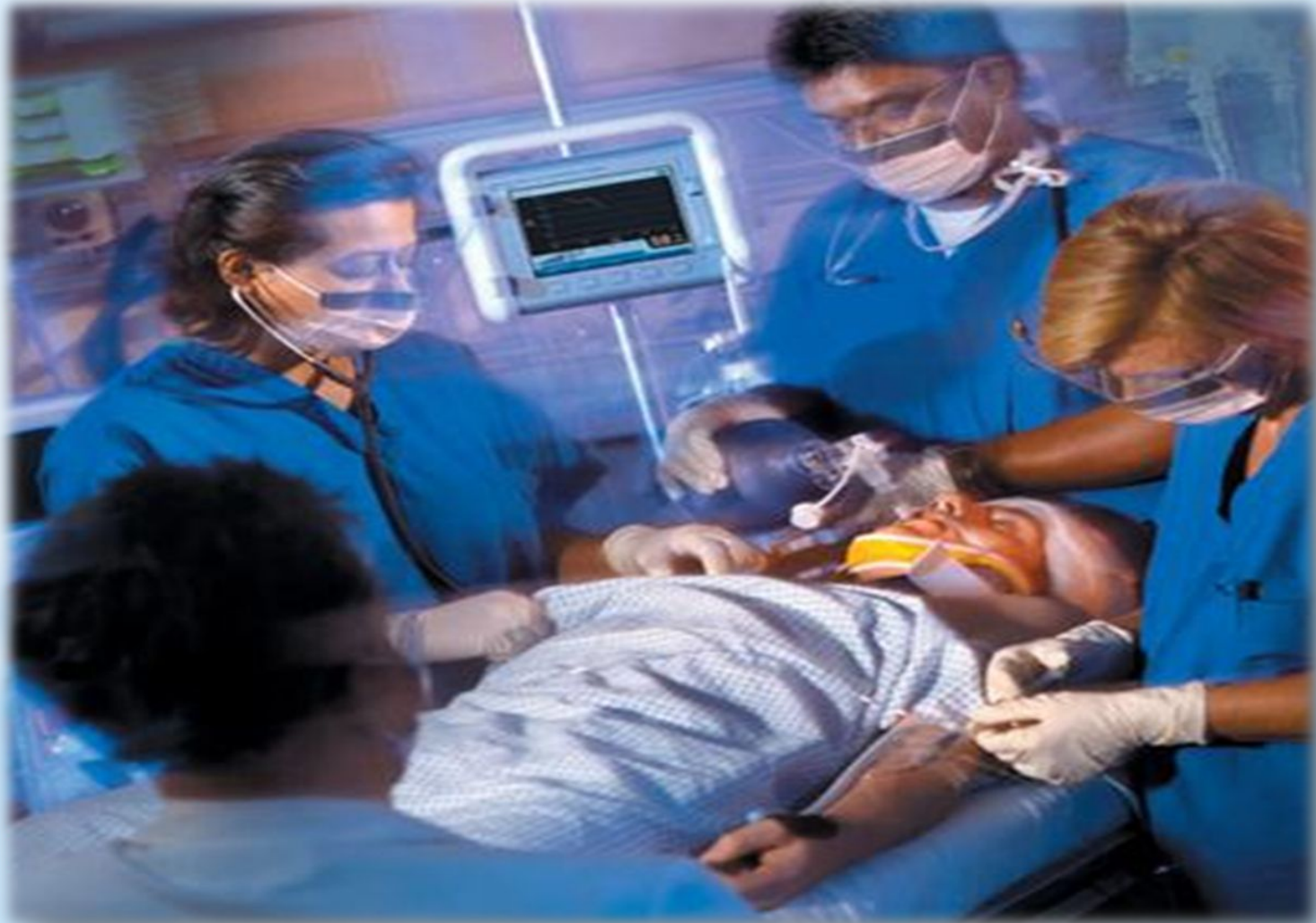



- * **Понятие о травмах и травматизме. Повреждения. Разновидности ран. Имobilизационные шины. Правила иммobilизации. Виды шин и их применение. Оказание неотложной помощи**

ТРАВМА И ТРАВМАТИЗМ



ТРАВМА

```
graph TD; A[ТРАВМА] --> B(ОСТРАЯ); A --> C(ХРОНИЧЕСКАЯ);
```

ОСТРАЯ

ХРОНИЧЕСКАЯ

ТРАВМА

Механическая

Химическая

Термическая

Радиационная

Биологическая

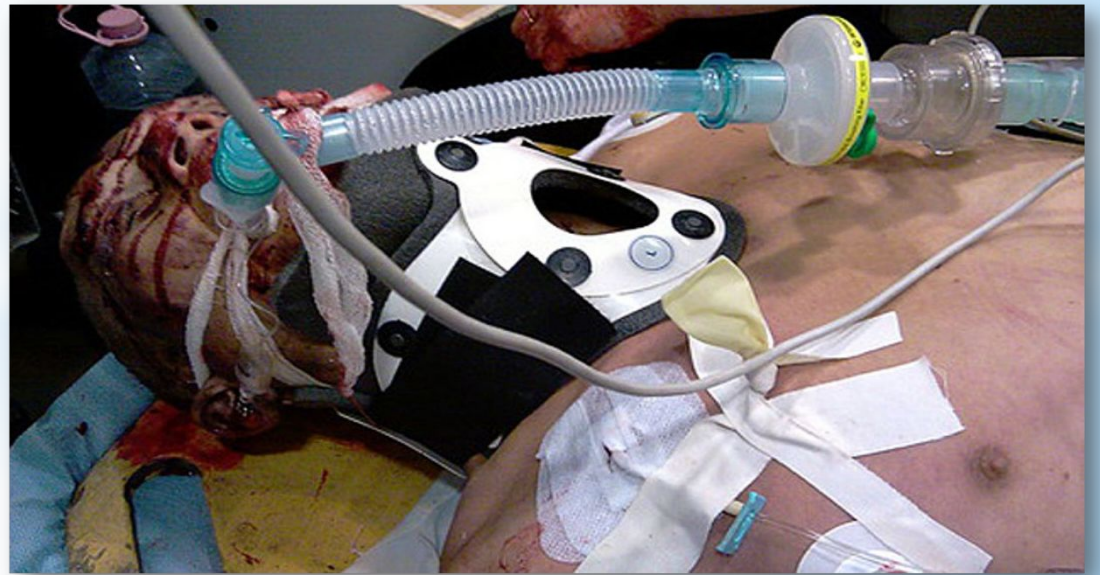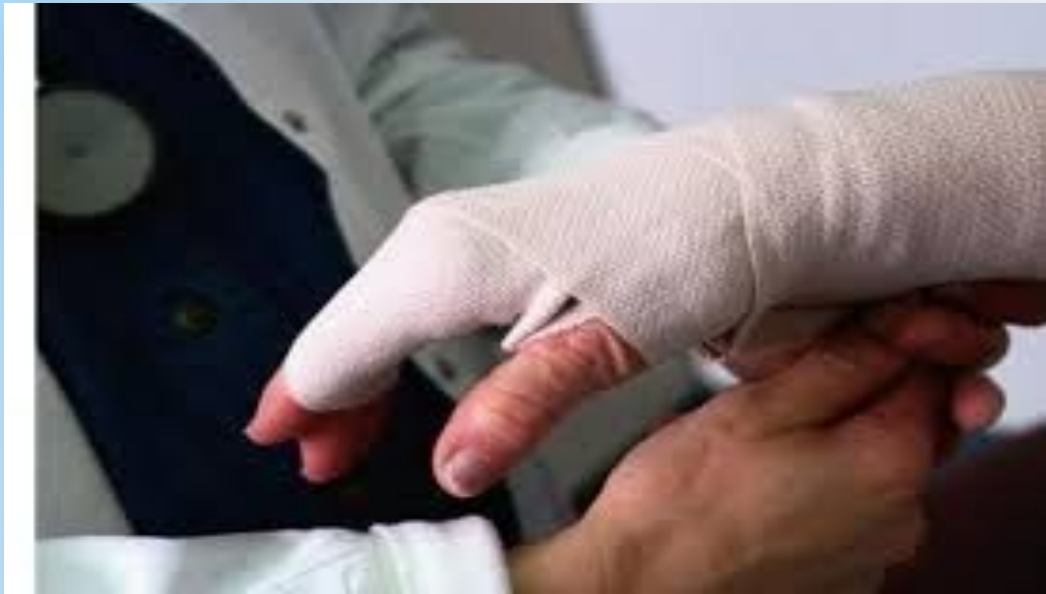ТРАВМА

Изолированная

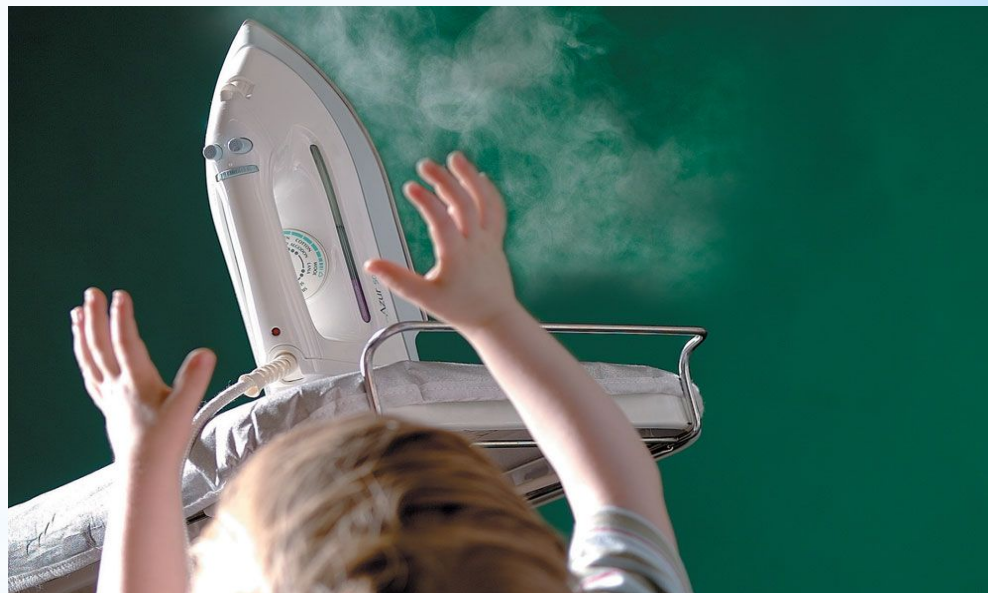
Множественная

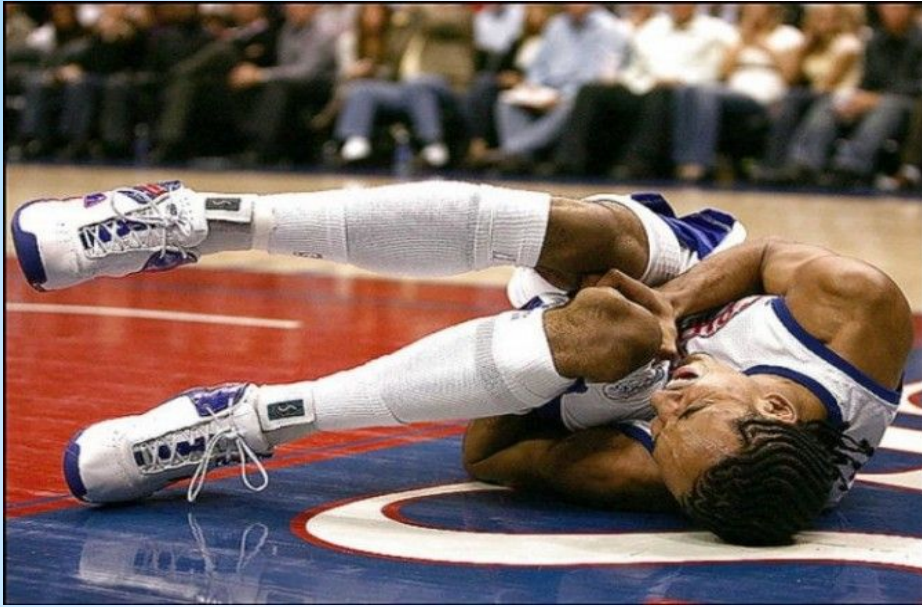Сочетанная

Комбинированная

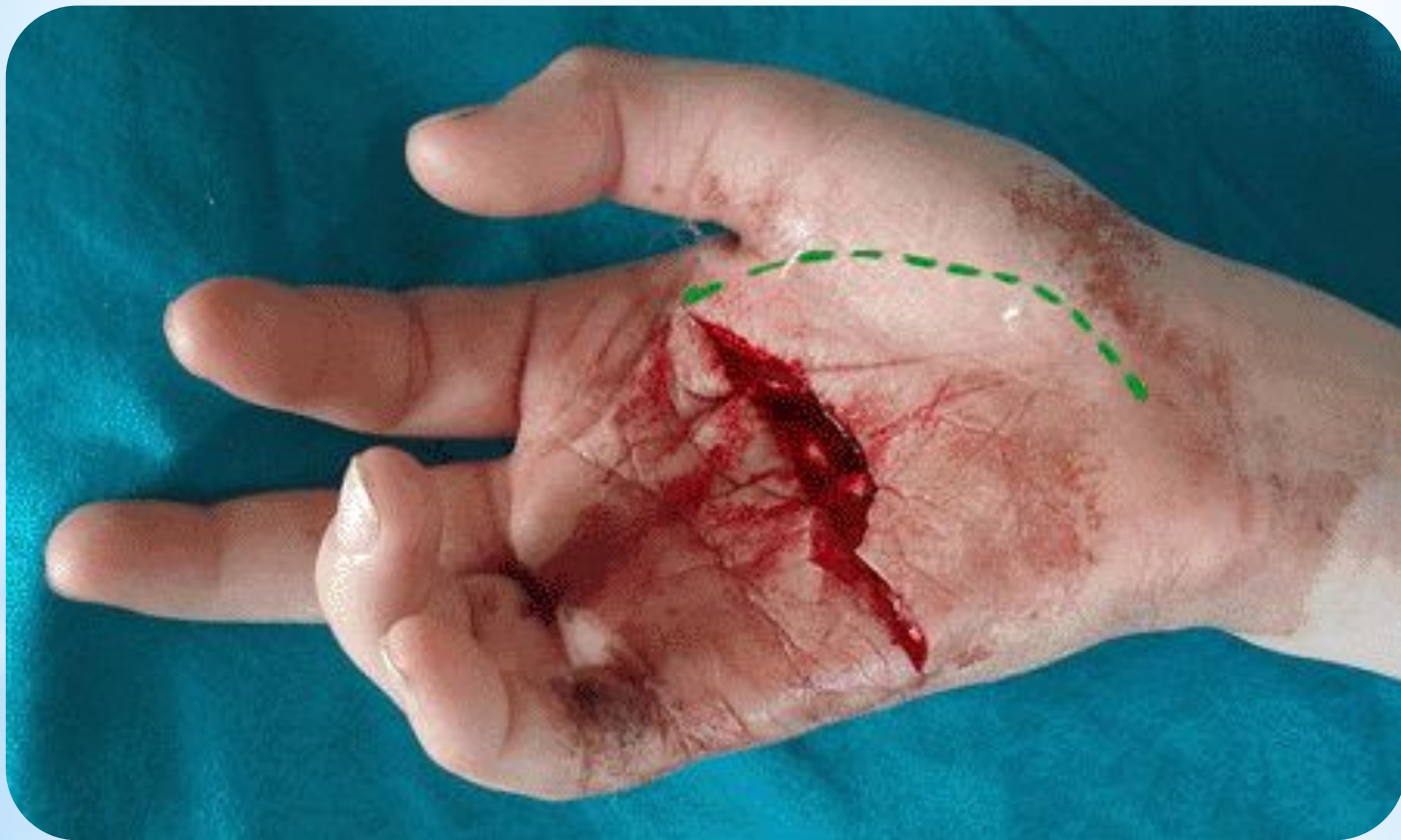

ТРАВМАТИЗМ





РАНЫ



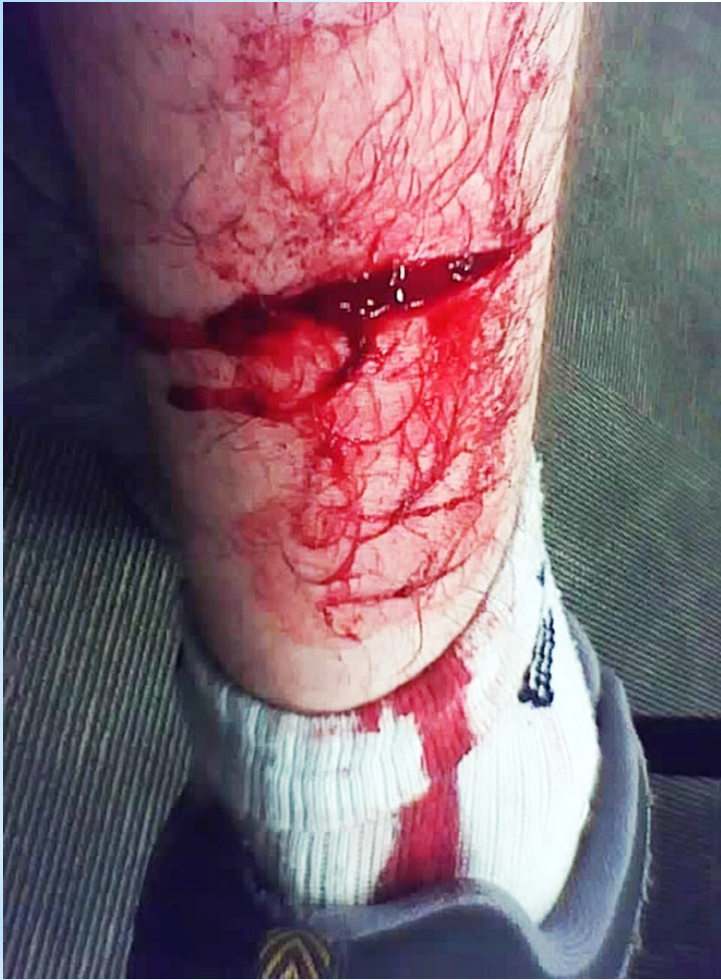Классификация ран

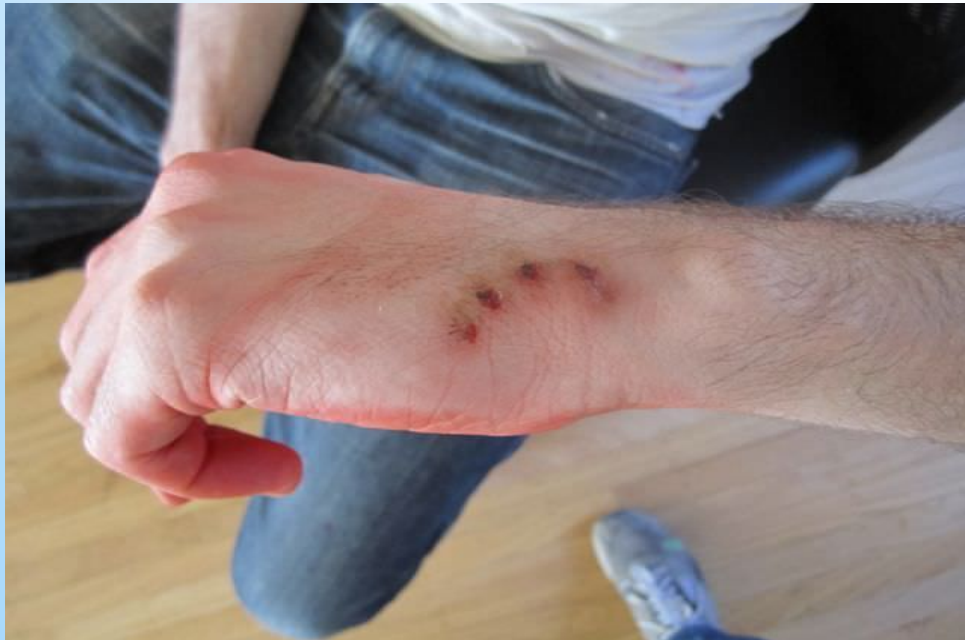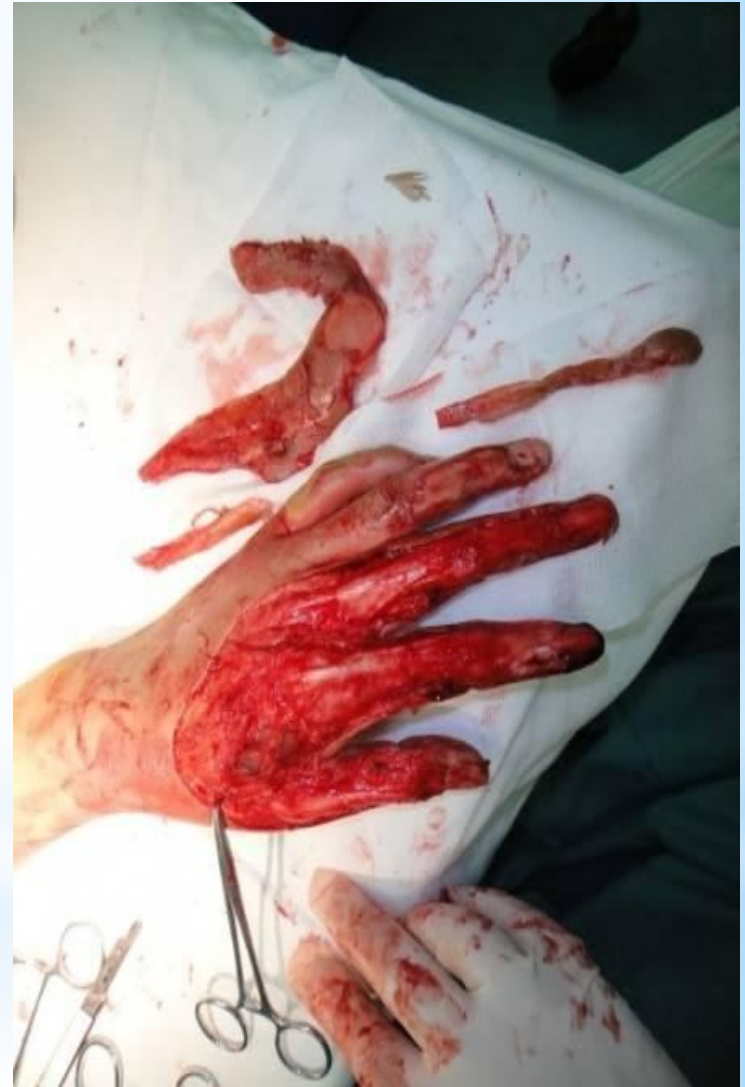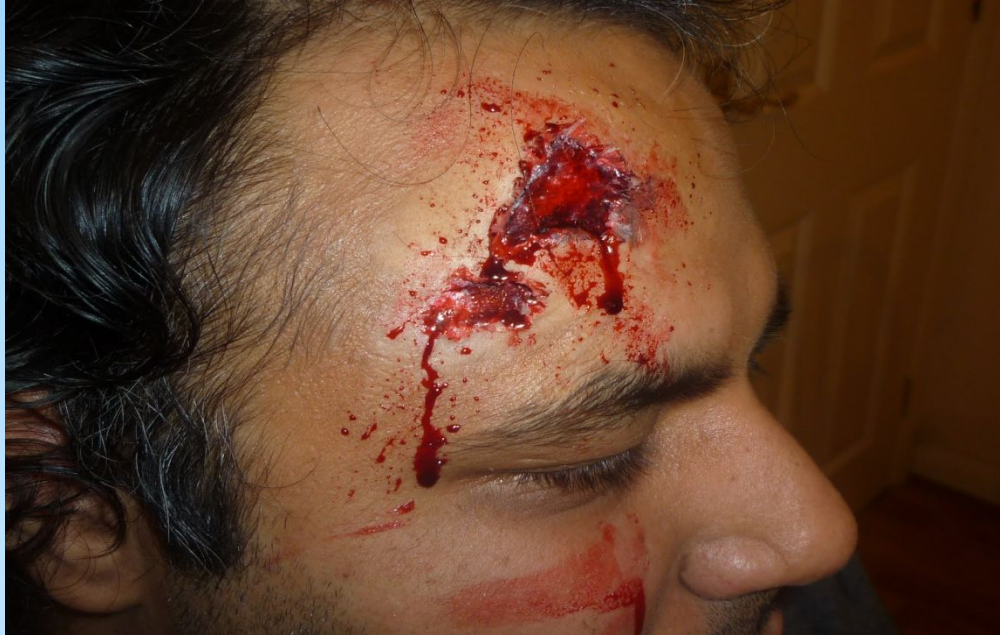I. Резанная

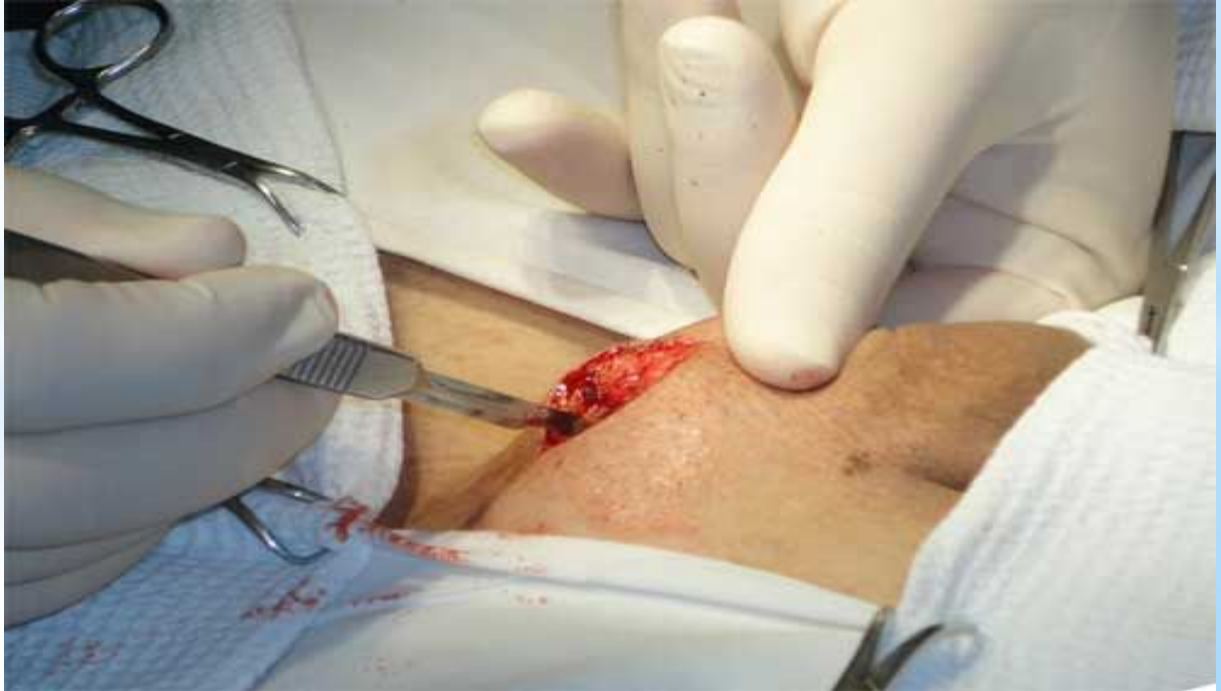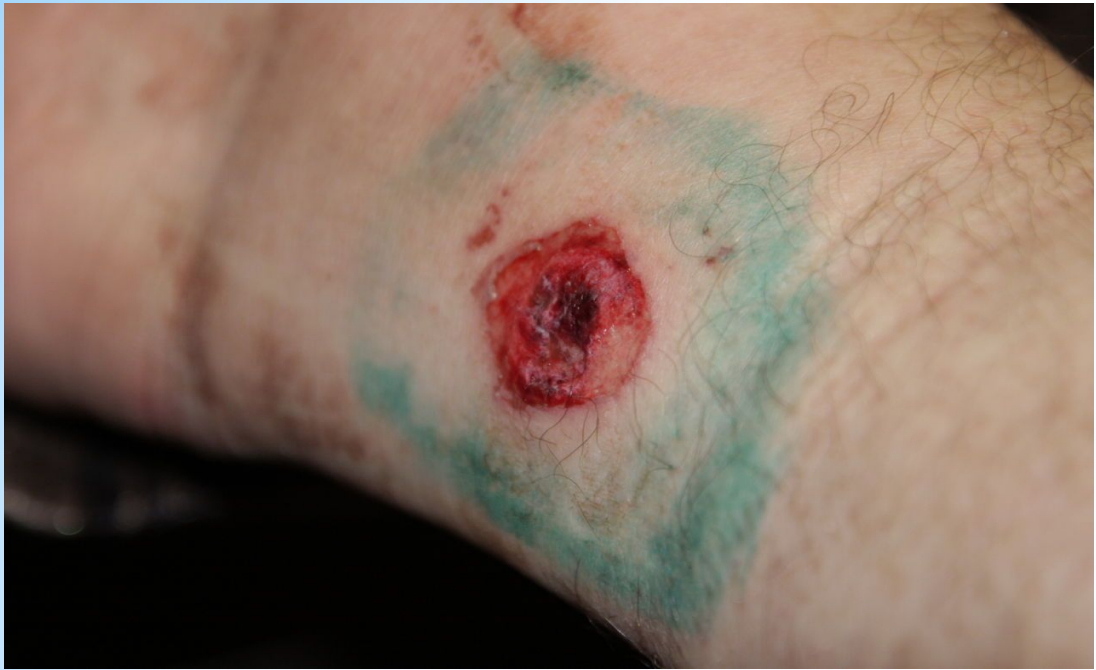2. Колотая
3. Скальпированная
4. Укушенная
5. Ушибленная
6. Рванная
7. Огнестрельная
8. Разможенная
9. Рубленая

II. Асептическая

- Случайная (инфицированная)
- Гнойная

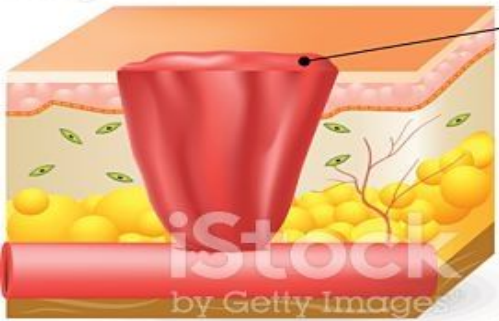





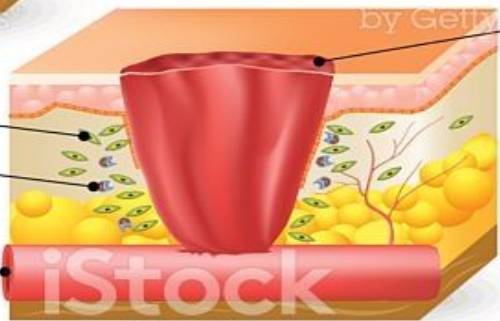
WOUND HEALING

Bleeding



Blood clot

Inflammatory



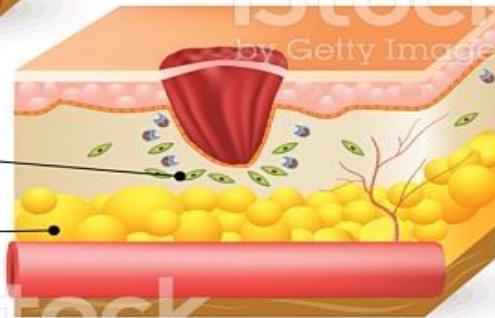
Scab

Fibroblast

Macrophage

Blood vessel

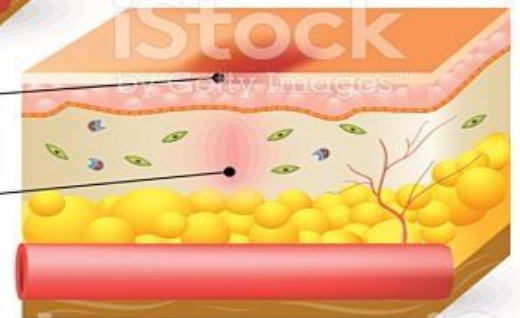
Proliferative



Fibroblasts proliferating

Subcutaneous fat

Remodeling



Freshly healed epidermis

Freshly healed dermis

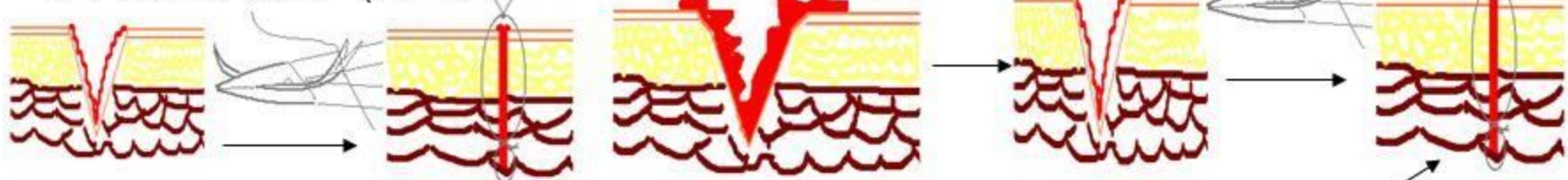ЛЕЧЕНИЕ РАН

ПХО

ВХО

Виды ПХО свежих ран

1. Ранняя ПХО (24 ч)



Резанные (рубленые)

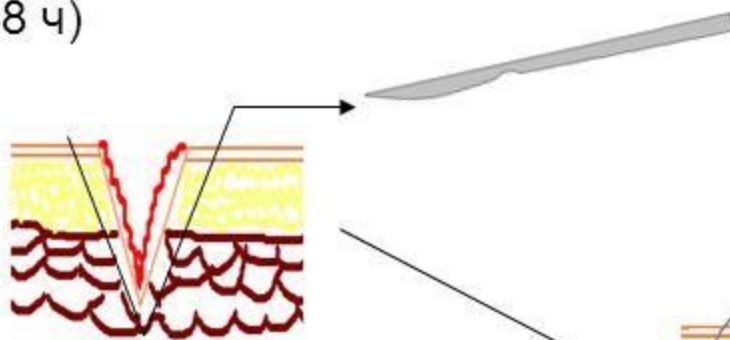
рваные

ПХ шов

Заживление первичным натяжением

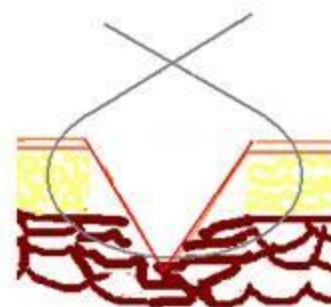
2. Отсроченная ПХО (48 ч)

+
АНТИБИОТИКИ
+



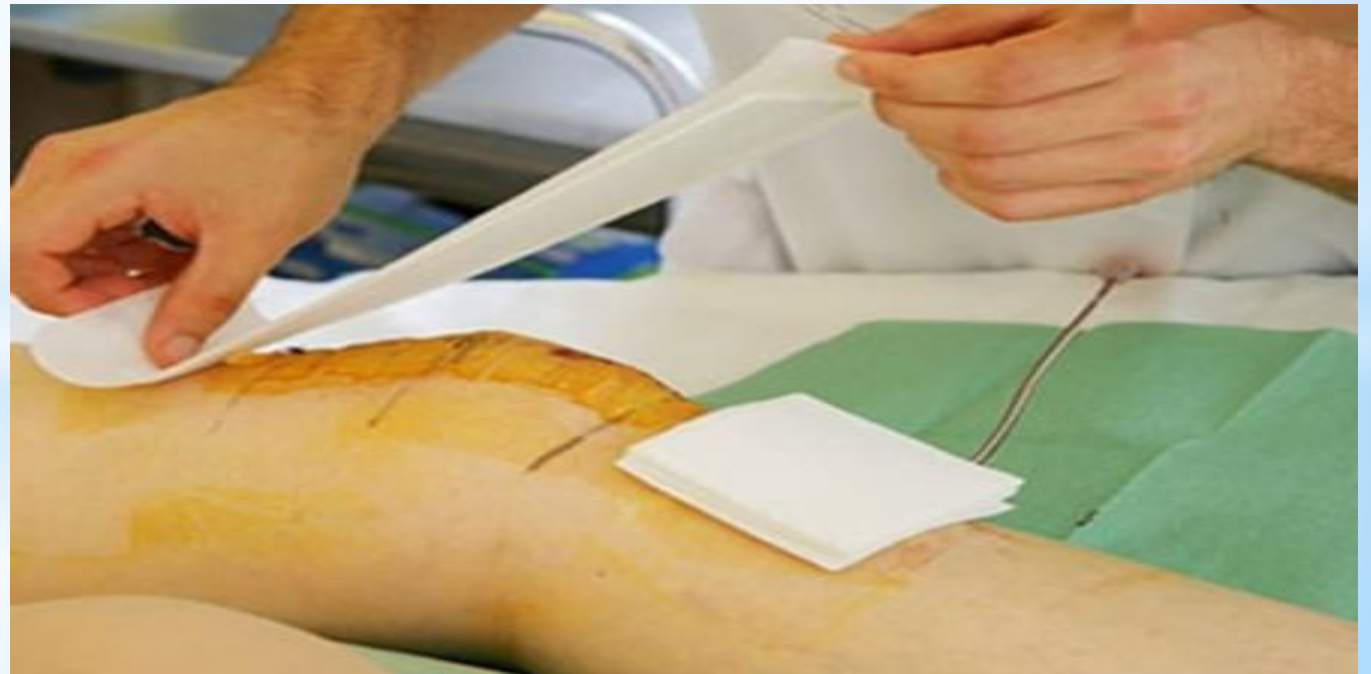первичный
отсроченный шов

3. Поздняя ПХО (более 48 ч = 72 ч)

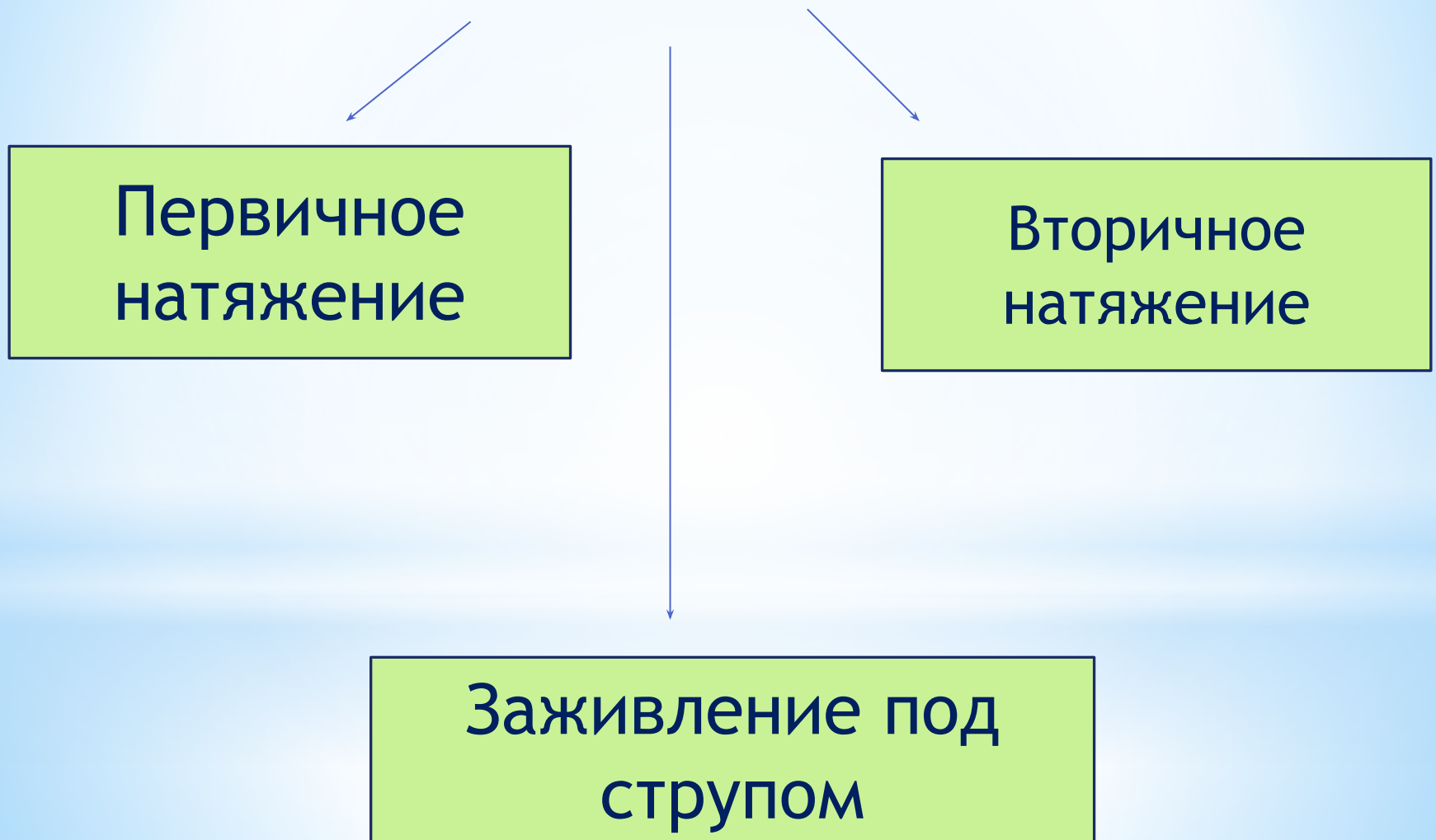


Заживление первичным
натяжением

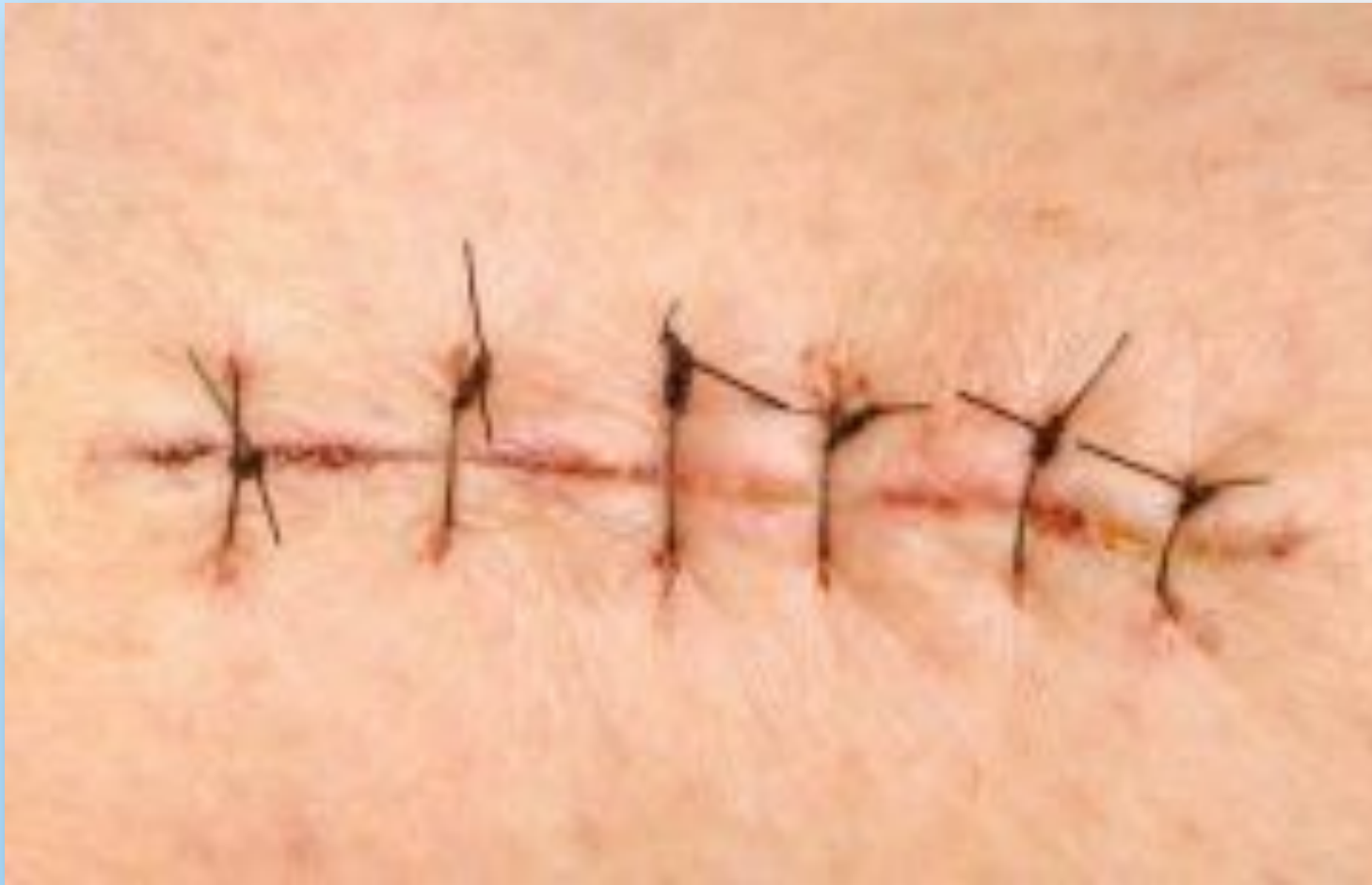- * До 12 ч с момента ранения (рана без признаков воспаления)- первичный шов
- * **12-24 ч после ранения** (без признаков активного воспаления)- первичный шов с дренированием раны
- * **Более 24 ч с момента ранения** - лечение открытым способом
 - * *первично- отсроченный шов* (рана без признаков воспаления, наблюдение 4- 5 дней)
 - * *вторичный шов* после купирования воспалительного процесса с дренирование раны




ЗАЖИВЛЕНИЕ РАН



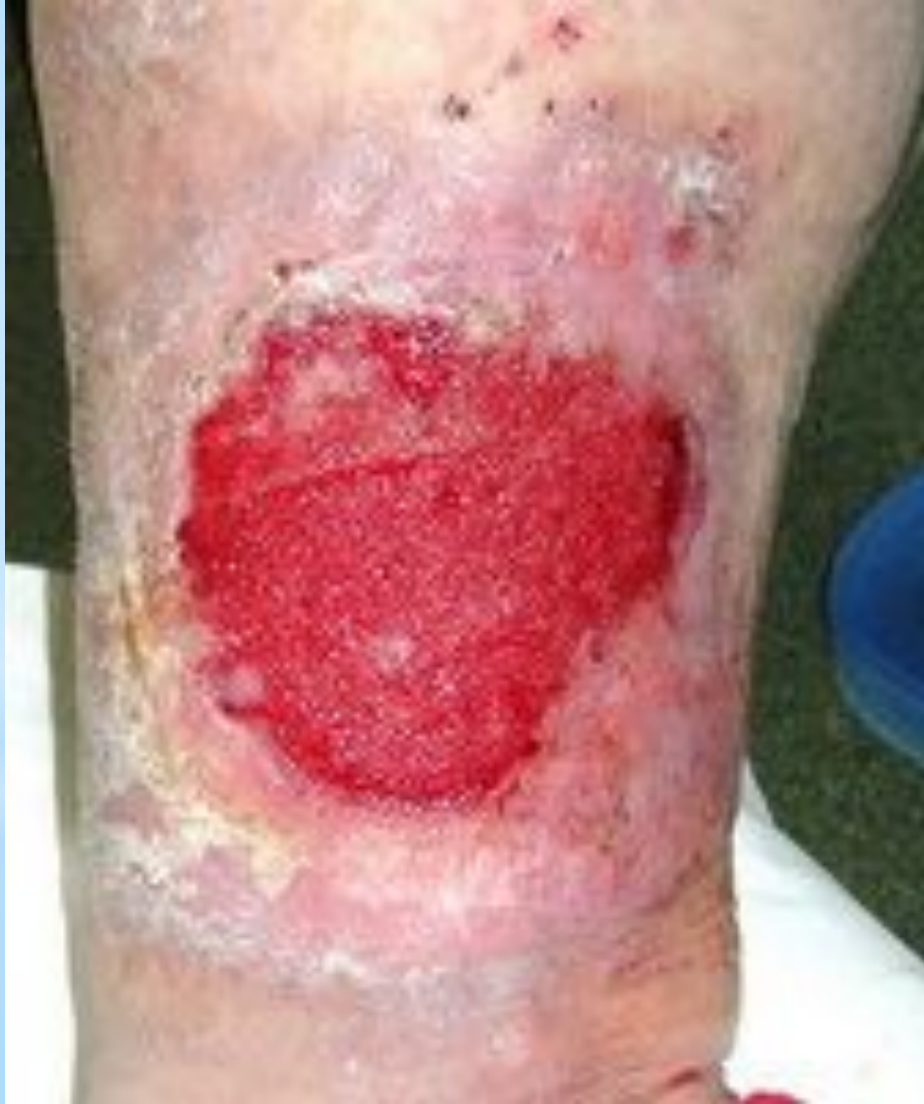Первичное натяжение

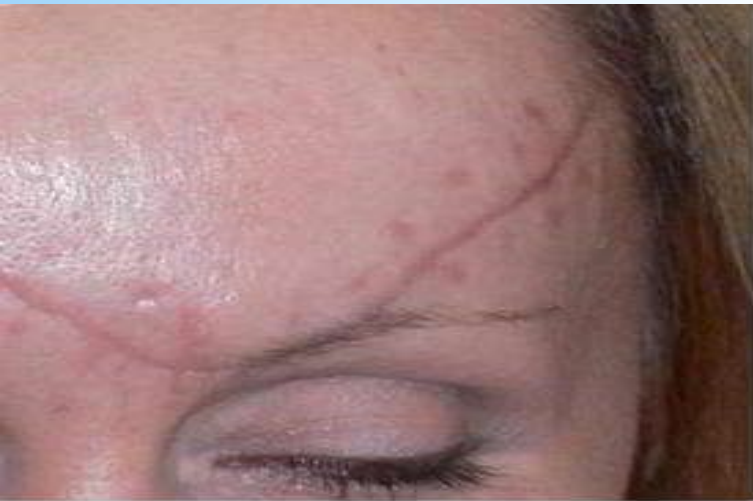

Вторичное натяжение



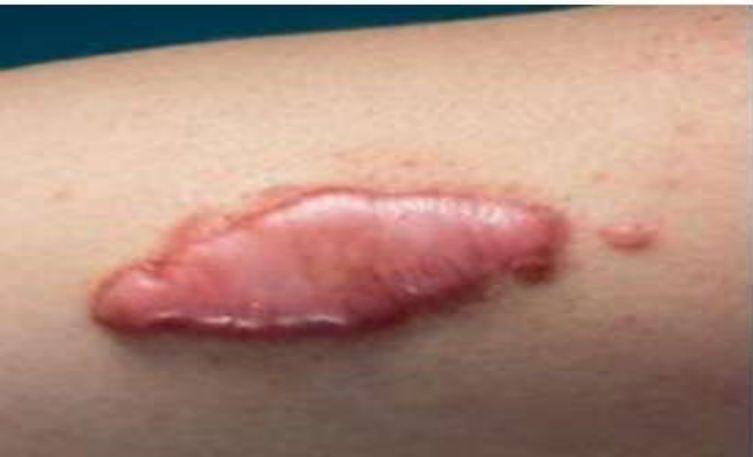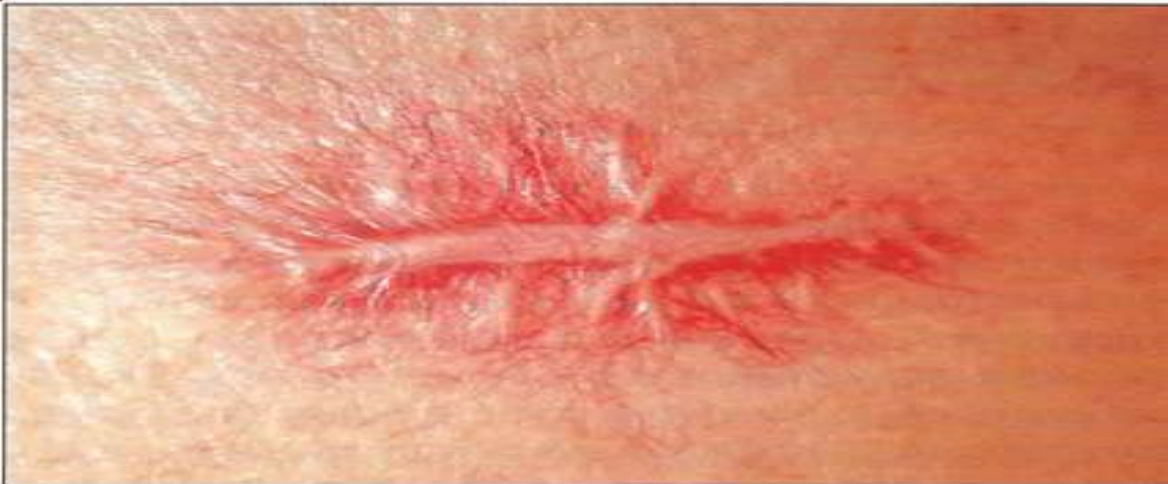грануляция





**Первичное
заживление**

**Вторичное
заживление**




**Келоидный
рубец**

Признаки	ПХО	ВХО
Сроки	Первые 48ч	Более 48(72)ч
Цель	Предупреждение инфицирования	Лечение инфекции
Состояние раны	чистая	Грануляция, гноетечение
Состояние иссекаемой ткани	Косвенные признаки некроза	Явные признаки некроза
Причина кровотечения	ранение	Аррозия сосудов
Заживление	первичное	вторичное
Дренажирование	По показаниям	ОБЯЗАТЕЛЬНО

ИММОБИЛИЗАЦИЯ

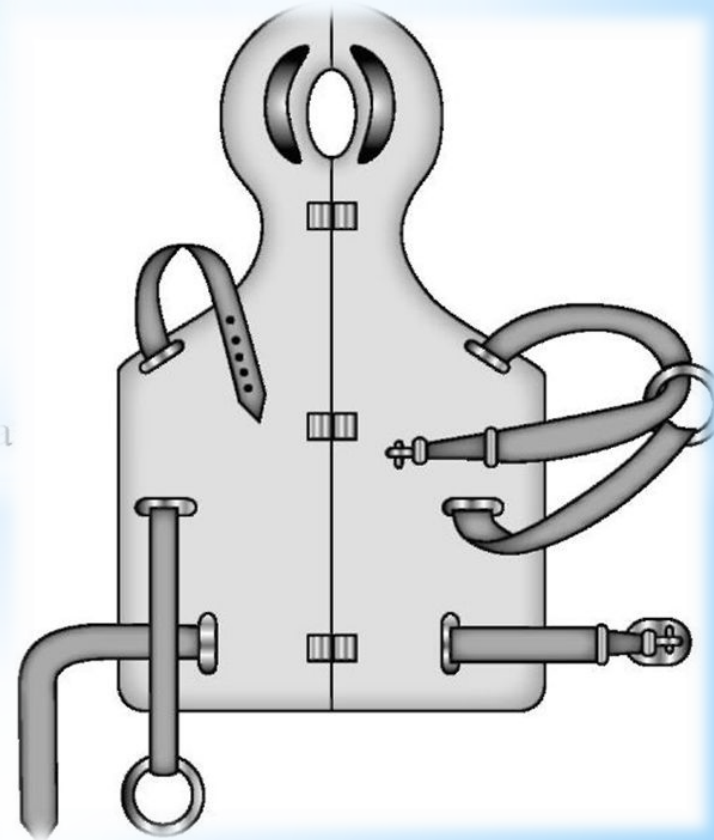
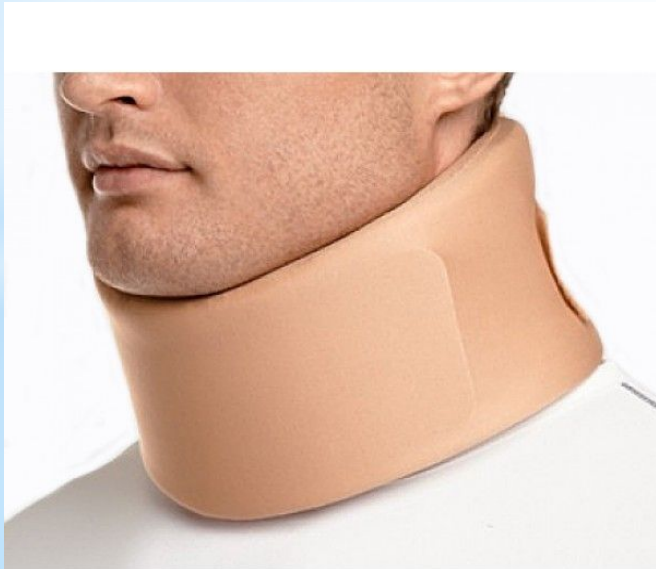

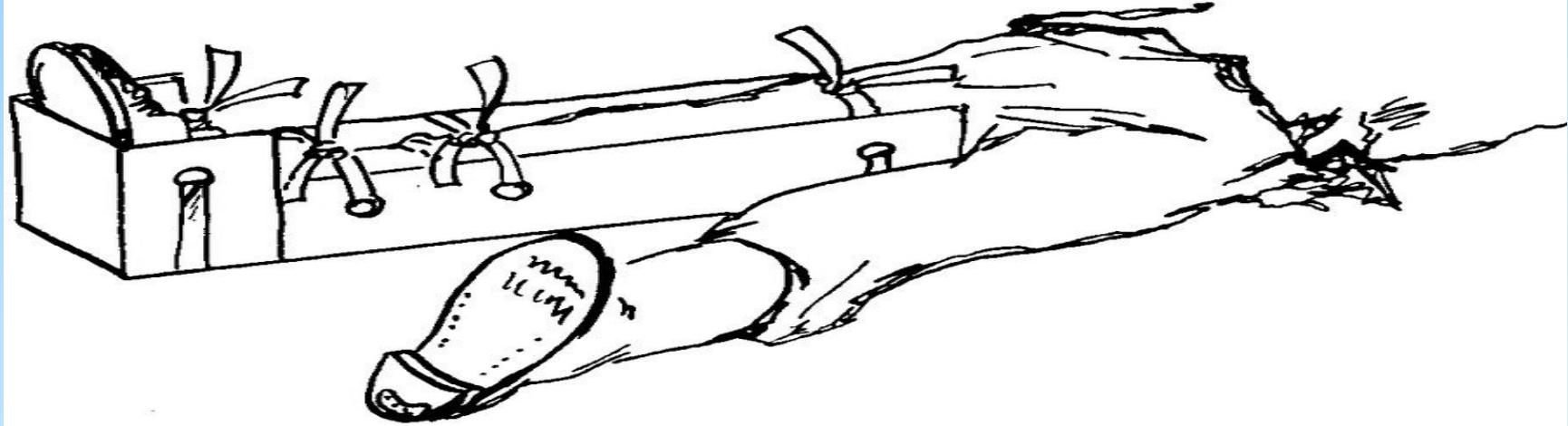
ИММОБИЛИЗАЦИЯ



Транспортная

Лечебная



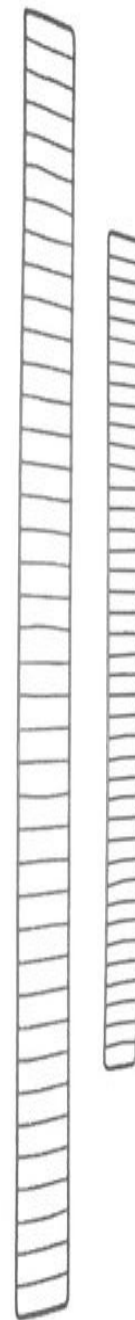

Фиг. 6





ШИНЫ



Список литературы:

1. Гостищев В.К. «Общая хирургия» **2002**г
2. Петров С.В. «Общая хирургия» **2010**г
3. Корнилов Н.В. «Травматология и ортопедия» **2011**г
4. Кавалерский Г.М. «Травматология и ортопедия» **2005**г
5. Горюнов С.В. «Гнойная хирургия. Атлас» **2015**г

**СПАСИБО
ЗА ВНИМАНИЕ**