-

ПОСЛЕРОДОВЫЕ ИНФЕКЦИИ

Лектор - доцент
Александрова
Людмила Александровна

Гнойно-септические заболевания развиваются не вследствие прогрессирующей инфекции, а в результате генерализованного воспаления , часто в виде септического состояния.

Классификация послеродовых инфекций

По распространенности:

- *Локальные*
- *Генерализованные формы*

По локализации очага инфекции:

- Влагалище
- Матка
- Придатки
- Параметральная клетчатка
- Вены малого таза
- Молочные железы

По характеру инфекции:

- аэробная

- анаэробная

- грамоложительная

- грамотрицательная

- хламидии

- грибы

- простейшие

- вирусы

- микоплазмы

Нередко тяжелое течение послеродовых инфекций обусловлено наличием ассоциаций возбудителей (аэробно-анаэробных)

Факторы риска развития послеродовых инфекций

Воспалительные заболевания половых органов:

- *Кольпит*
- *Бактериальный вагиноз*
- *Хронический эндоцервицит*
- *Хронический эндометрит*
- *Хронический сальпингоофорит*

Осложнения беременности

- *Железодефицитная анемия*
- *ОПГ-гестоз*
- *Предлежание плаценты*
- *Хронический пиелонефрит и др.*

Осложнения родов:

- Длительные роды и длительный безводный промежуток

- Большая кровопотеря

- Оперативные вмешательства

Эндогенные очаги инфекции (в носоглотке, ротовой полости , в почечных лоханках)

Послеродовый эндометрит

- острая форма
- стертая форма

Хориоамнионит - эндометрит в родах.

Эхографические признаки эндометрита (УЗИ)

При истинном эндометрите:

- *Увеличение размеров матки и ее полости (на 5 сутки более 11 см.), с гетерогенными отложениями на стенках*

При эндометрите с некрозом децидуальной ткани

- неравномерно расширенная полость матки с гетероэхогенным содержимым - повышенная эхогенность и фестончатый край.

При эндометрите на фоне остатков плацентарной ткани

- задержавшаяся плацентарная ткань выглядит как эхоплотное включение в полости матки

Эндометрит после кесарева сечения

- появление значительного количества газа в области лигатур, гиперэхогенное включение в виде «хвоста кометы», дефекты в виде «ниши» - несостоятельность швов

Гистероскопические признаки эндометрита.

Истинный эндометрит

- белесоватый налет на стенках матки вследствие фибринозного воспаления

Эндометрит с некрозом децидуальной ткани

- некроз децидуальной ткани - определяются структуры черного цвета , тяжистого характера , выбухающие над стенкой матки.

Эндометрит на фоне остатков плацентарной ткани

задержка остатков плацентарной ткани - визуализируется бугристая структура с синеватым отливом.

Эндометрит после кесарева сечения

Область шва на матке визуализируется как участок шириной 1.5 см.,покрытый густым налетом фибрина, с некротическим серыми включениями.

Научно методический центр Минздрава России по мониторингу антибиотикорезистентности рекомендует комбинации антибиотиков для лечения эндометритов:

Основные схемы:

- Ингибиторозащищенные пенициллины

- Линкозамиды в сочетании с аминогликозидами.

Лечение послеродового эндометрита

Учитывая полимикробную этиологию послеродового эндометрита, эмпирическая антибиотикотерапия должна перекрыть весь спектр возможных аэробных и анаэробных возбудителей.

- Схема 1:

  Амоксициллин/клавуланат 1,2 г в/в 3-4 раза в сутки
- Схема 2:

  Цефалоспорины II-III поколения, например
  Цефуроксим 1,5 г в/в 3 раза в сутки или
  Цефтриаксон 2,0 г в/в 1 раз в сутки

  + Метронидазол 500 мг в/в 3 раза в сутки
- Схема 3:

  Клиндамицин 900 мг в/в 3 раза в сутки

  + Гентамицин 5-6 мг/кг в/в или в/м 1 введение

Терапия считается эффективной в случае купирования основных симптомов заболевания в течении 48-72 часов. Длительность терапии 7-10 дней, далее возможен переход на пероральный прием препаратов

Альтернативные схемы:

- *Цефалоспорины II-IV поколения в сочетании с метронидазолом или линкозамидами*
- *Фторхинолоны в сочетании с метронидазолом или линкозамидами*
- *Имипенем или меропенем*

Кормление грудью при проведении антибиотикотерапии в большинстве случаев **не рекомендуется**.

Антибиотикопрофилактика послеродовых и послеоперационных осложнений (риск снижается на 60-70%)

Аминопенициллины / ингибиторы β-лактамаз (Ампициллин /Сульбактам , Амоксициллин /Клавуланат)

Цефалоспорины I-II поколений (Цефазолин или Цефуроксим)/

Во всех случаях кесарева сечения показано однократное интраоперационное (после пережатия пуповины) введение одной терапевтической дозы антибиотика широкого спектра действия.

В состав инфузионной терапии при послеродовом остром эндометрите должны входить:

-*<u>кристаллоидные кровозаменители</u>*

Дисоль

Трисоль **+** **растворы типа калий-магний-аспаргината**

лактосол

-*<u>колоидные растворы и низкомолекулярные декстраны</u>*

10%-20% гидроксиэтилированный крахмал или волекам 6 и 10%,

Инфукол

Желатиноль

Реополиглюкин

4% гелофузин

- ***растворы глюкозы 5-10% и 20-40%***

- ***свежезамороженная плазма***

- ***белковые препараты (альбумин, протеин)***

Коррекция системы гемостаза

(в зависимости от показателей коагулограммы)

Назначаются

-низкомолекулярные гепарины (фраксипарин и др.)

в сочетании с

- дезагрегантами и регуляторами микроциркуляции (аспирин, курантил, трентал, компламин, реополиглюкин)

Иммунокоррекция при гнойно-септических заболеваниях после родов проводится препаратами:

-пассивная иммунотерапия

Гетерогенными антистафилококковым глобулином 10МЕ/кг

Стафилококковой гипериммунной плазмой

Гипериммунным γ глобулином

-стимуляторы неспецифического иммунитета

Т-активин

Тималин

Неовир

Циклоферон

Метилурацил

-стимуляторы неспецифического иммунитета

Миелопид

Глицерам

Вобэнзим

-растительные адаптогены

Левзея

Аралин

Китайский лимонник

Женьшень

Пантокрина и др.

ГБО

гипербарическая оксигенация

- Лаваж внутриматочный

- Вакуум-аспирация из полости матки

- Выскабливание полости матки

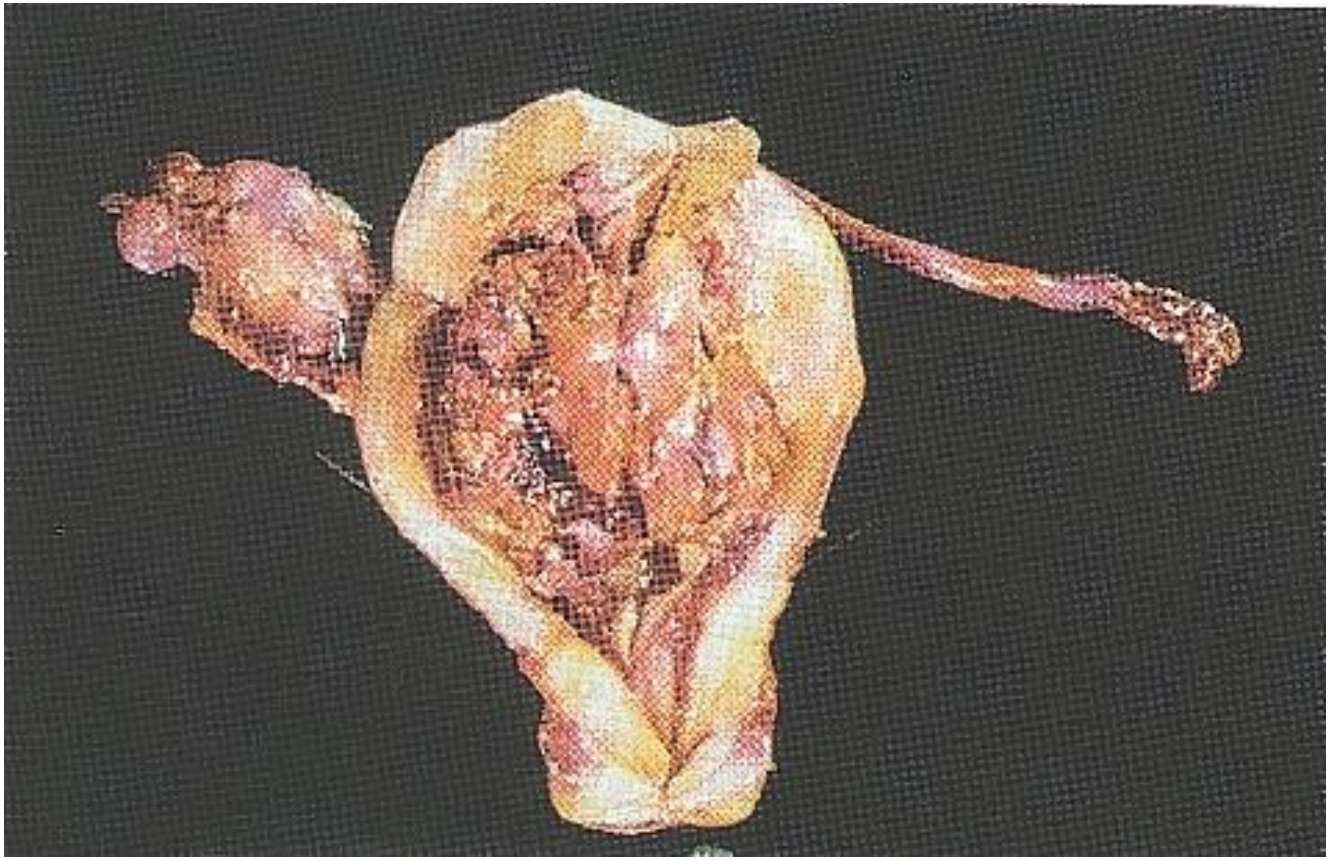

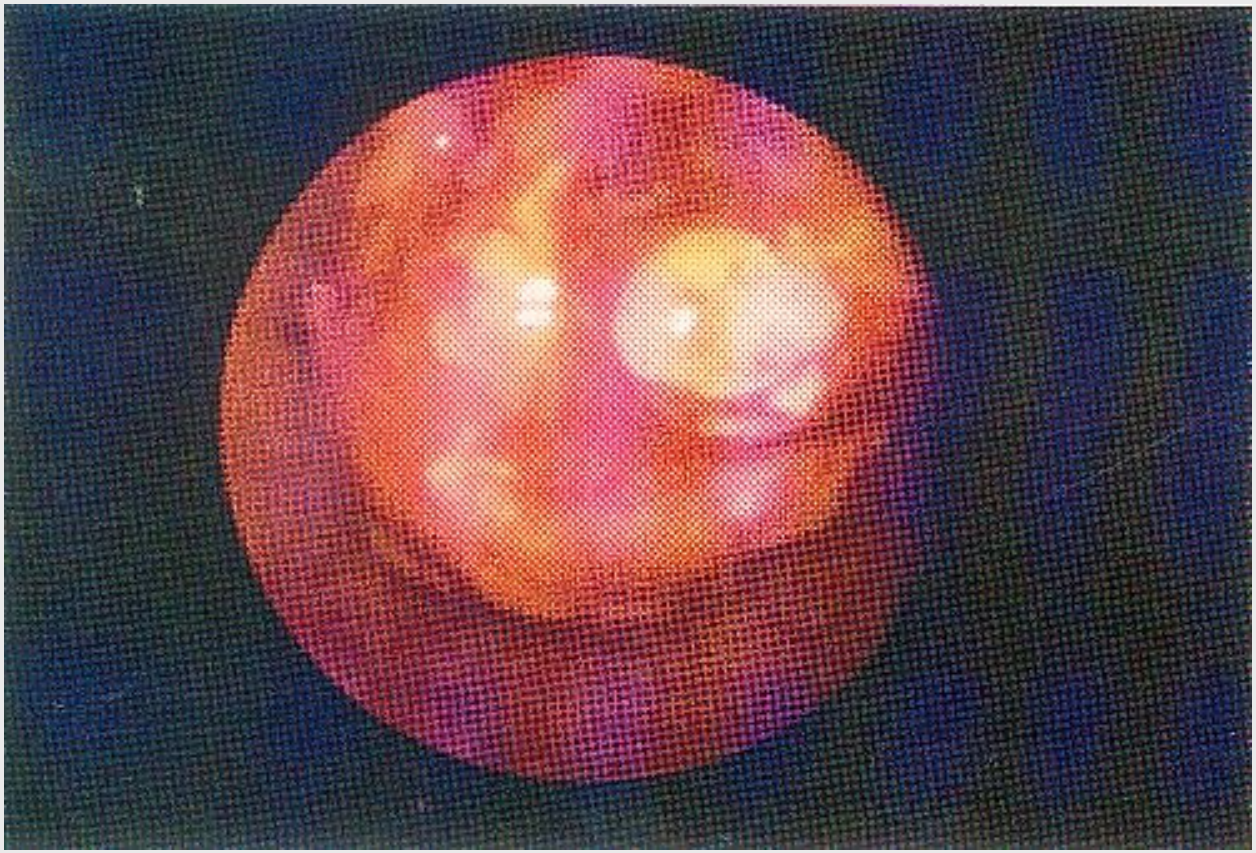

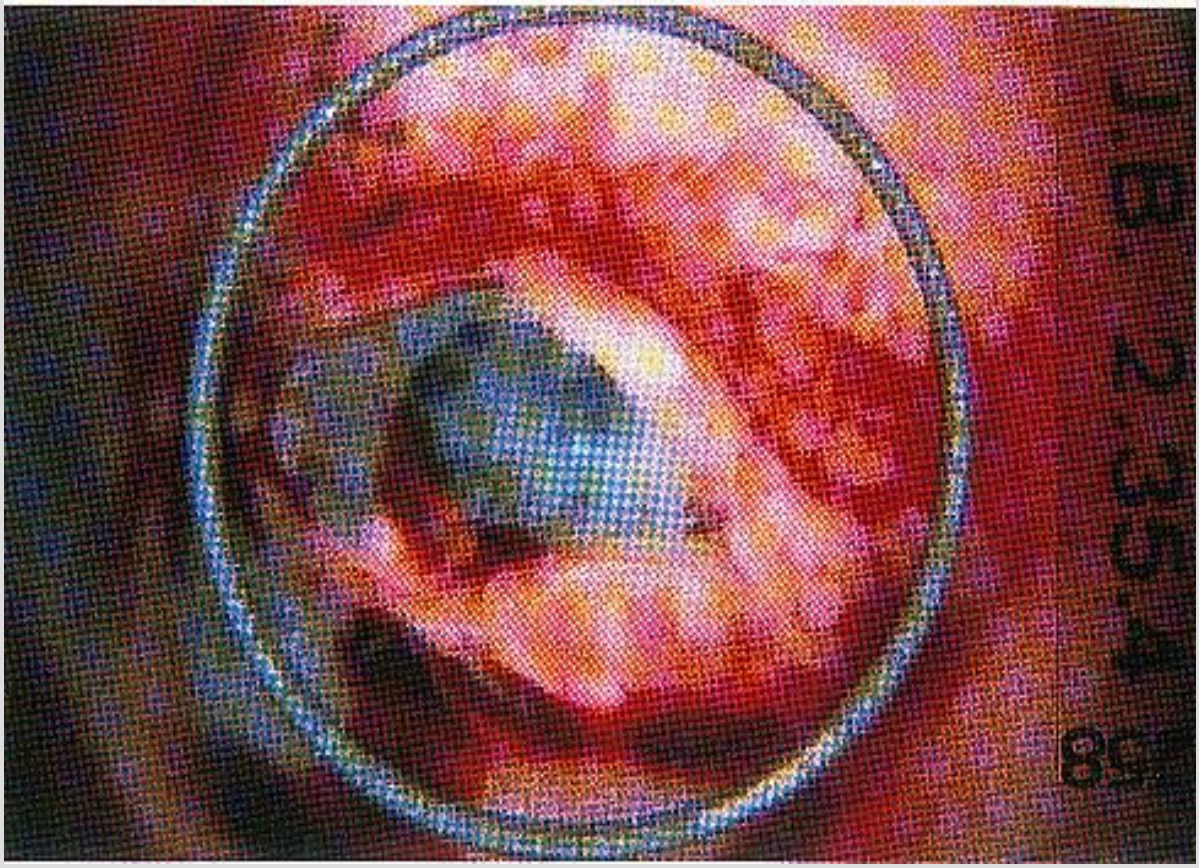

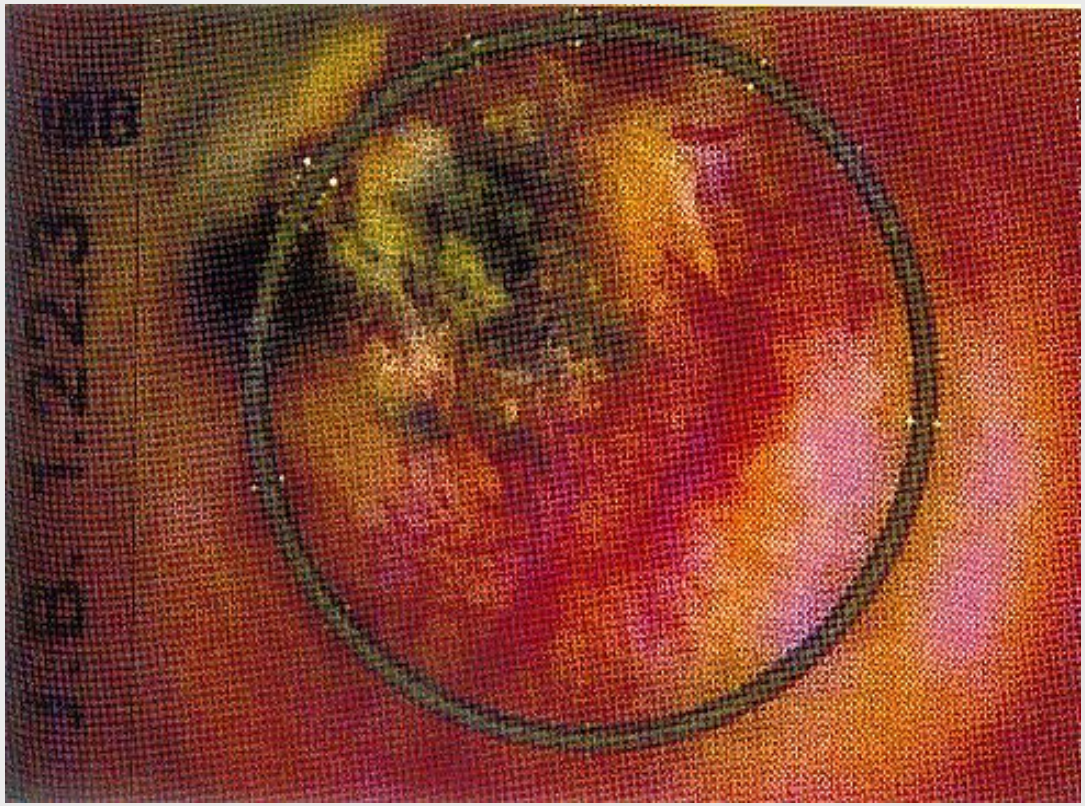

Акушерский перитонит

-Ранний перитонит

-Паретический перитонит

-Вследствие несостоятельности швов на матке

Гнойно-септические заболевания развиваются не вследствие прогрессирующей инфекции, а в результате генерализованного воспаления , часто в виде септического состояния.

Патогенез септического шока

- генерализованное поражение эндотелия
- нарушение регуляции системы гемостаза
- нарушение сосудистого тонуса
- супрессия жизненно-важных функций и органов (ЦНС, миокарда, печени, почек и др., т.е. развитие полиорганной недорстаточности)

Методы эфферентной терапии и фотомодификации крови.

- гемодиализ

- гемофильтрация

- плазмаферез

- гемосорбция

- плазмафильтрация

- озонотерапия

-УФО крови, лазерная и магнитная терапия

- гастроэнтеросорбция