Основы эндоскопии

Подготовила: Красавина М. А.

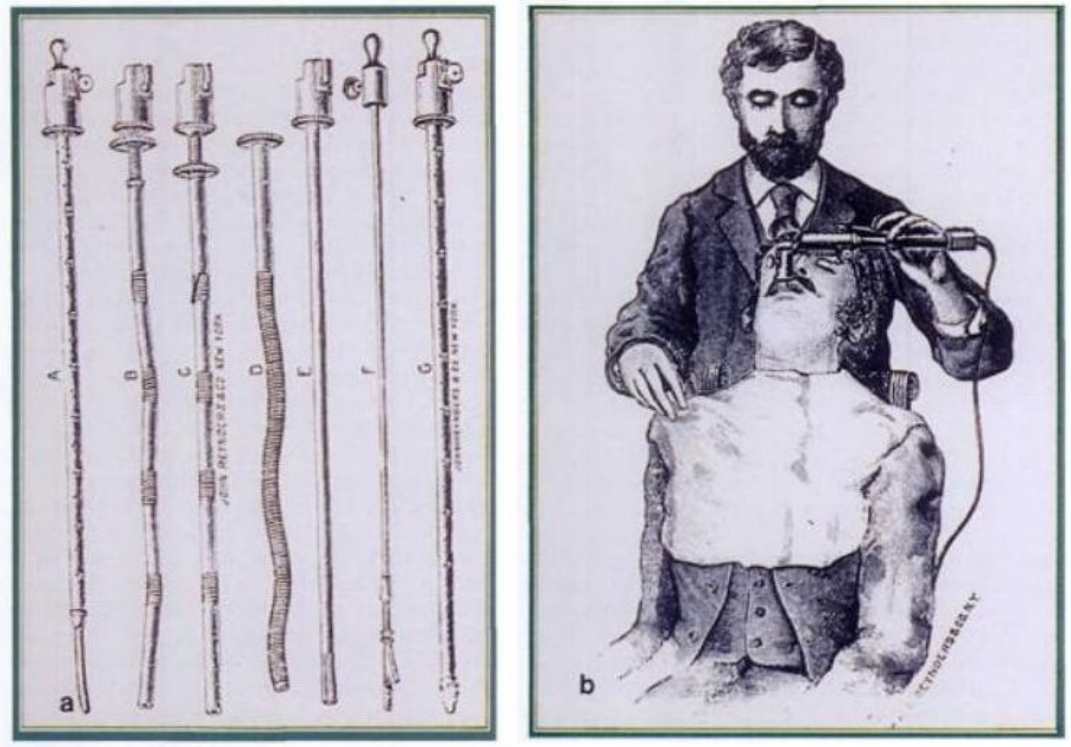

Часть 1. Характеристика современной эндоскопической аппаратуры

ЭНДОСКОПЫ

Жесткие

Гибкие

- Фиброэндоскопы
- Видеоэндоскопы

Фиброэндоскопы

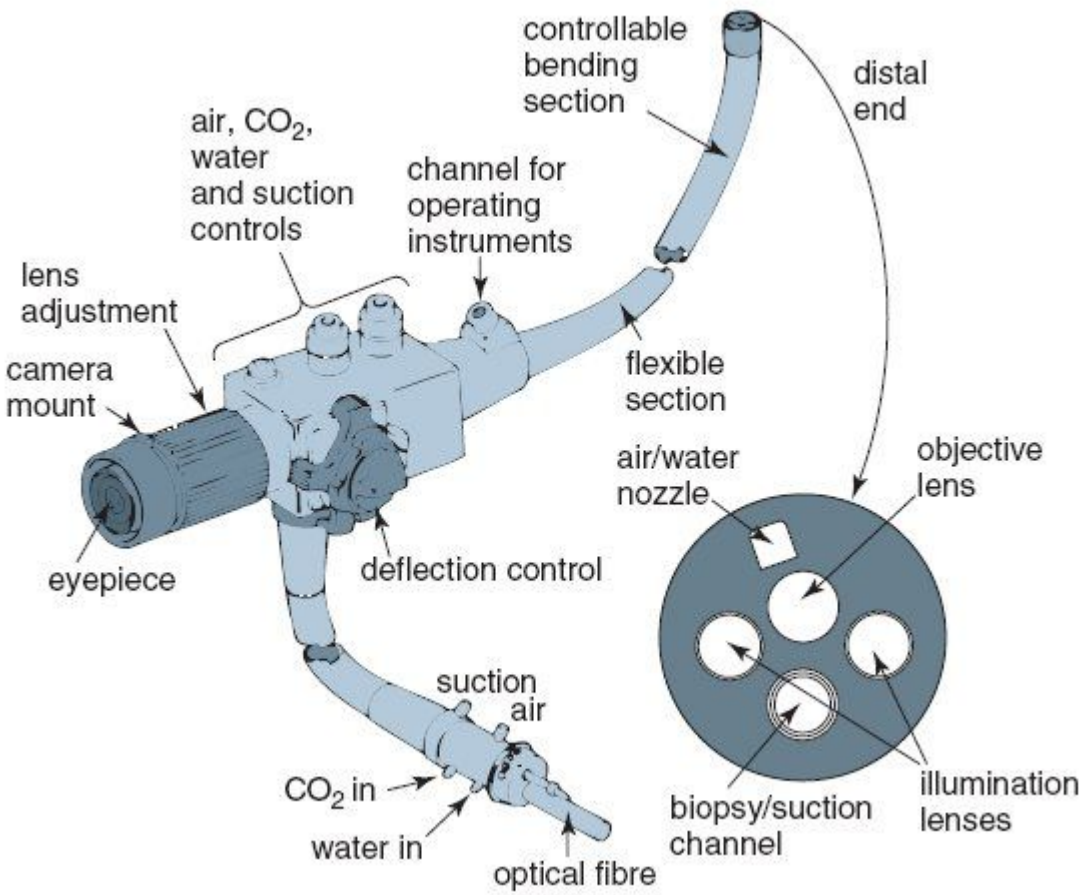

Состоят из:

- проксимально расположенной системы управления
- гибкой средней части
- управляемой дистальной части
- окуляра
- гибкого шнура световода для передачи «холодного» света от источника освещения на рабочую поверхность
- волоконно-оптической системы для передачи изображения.

Видеоэндоскопы

Основное отличие – на дистальном конце эндоскопа вместо линзы размещена микровидеокамера.

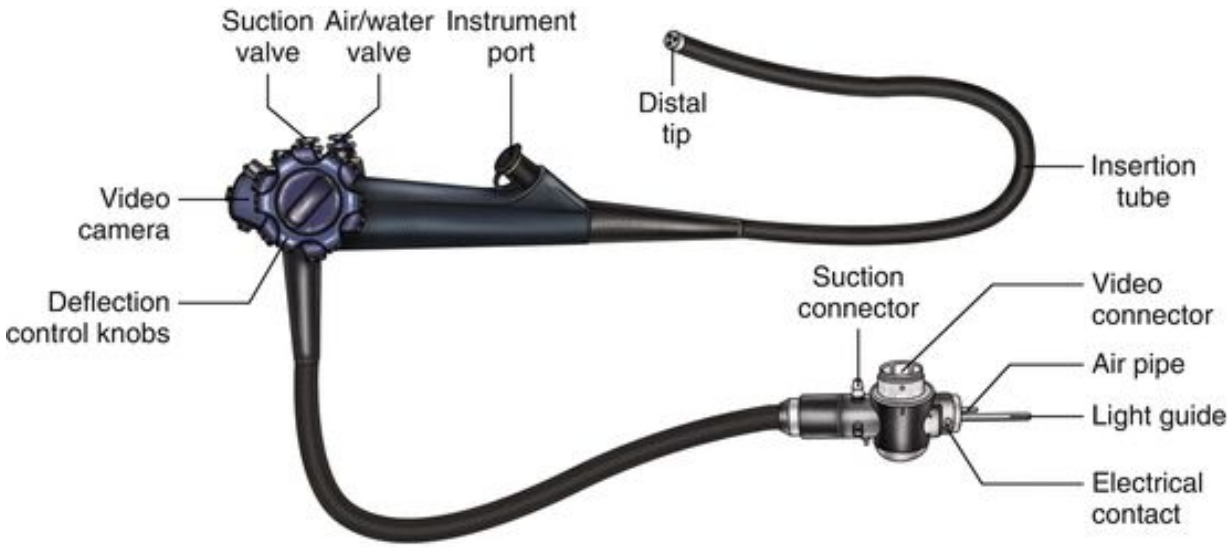

Преимущества:

- более четкое изображение, увеличенное в десятки раз
- возможность записи в цифровом формате
- возможность участия ассистентов
- высокая надежность, долговечность.

Фиброэндоскопы		Видеоэндоскопы	
Преимущества	Недостатки	Преимущества	Недостатки
Низкая стоимость из-за небольшого количества необходимых периферических устройств	Низкое разрешение	Очень высокое разрешение	Высокая стоимость за счет многочисленных периферических устройств (эндоскопы очень сильно различаются по стоимости)
Не требует много места для установки	Невозможно прямое подключение к современным аппаратам, фиксирующим информацию	Простое подключение и удобное обслуживание с фиксирующими информацию аппаратами или ЕОУ-обеспечение	
		Ассистирующий персонал места для установки может участвовать в исследовании и при этом иметь свободными обе руки (очень удобно, например, при полипэктомии)	
		Простой и эффективный аппарат с возможностью	

Жесткие (ригидные) эндоскопы

Тот же принцип передачи изображения

но

оптическая часть заключена в <u>жесткий металлический корпус</u>, который не может изменять свою конфигурацию



Эндоультразвуковые эндоскопы

Конструктивная особенность – наличие <u>сканирующего устройства на конце эндоскопа</u>, позволяющего производить УЗИ не только структур полых органов, но и предлежащих к ним органов и тканей.

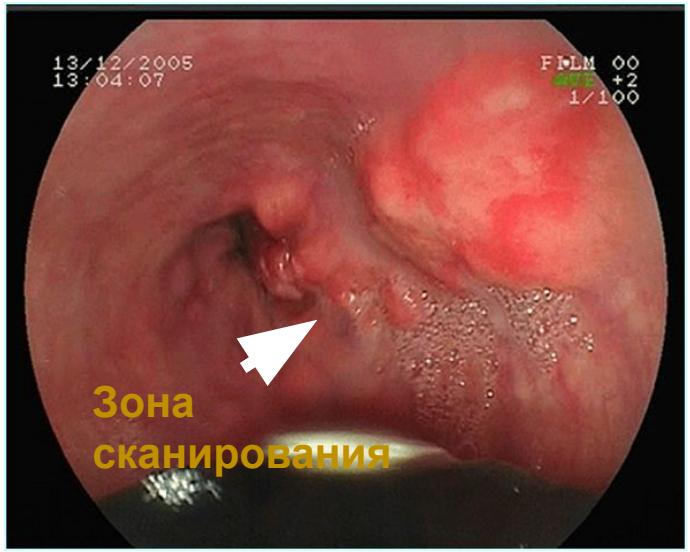

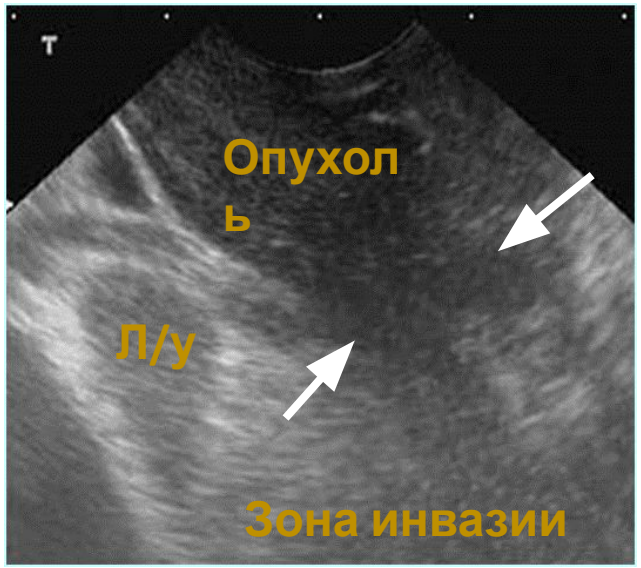

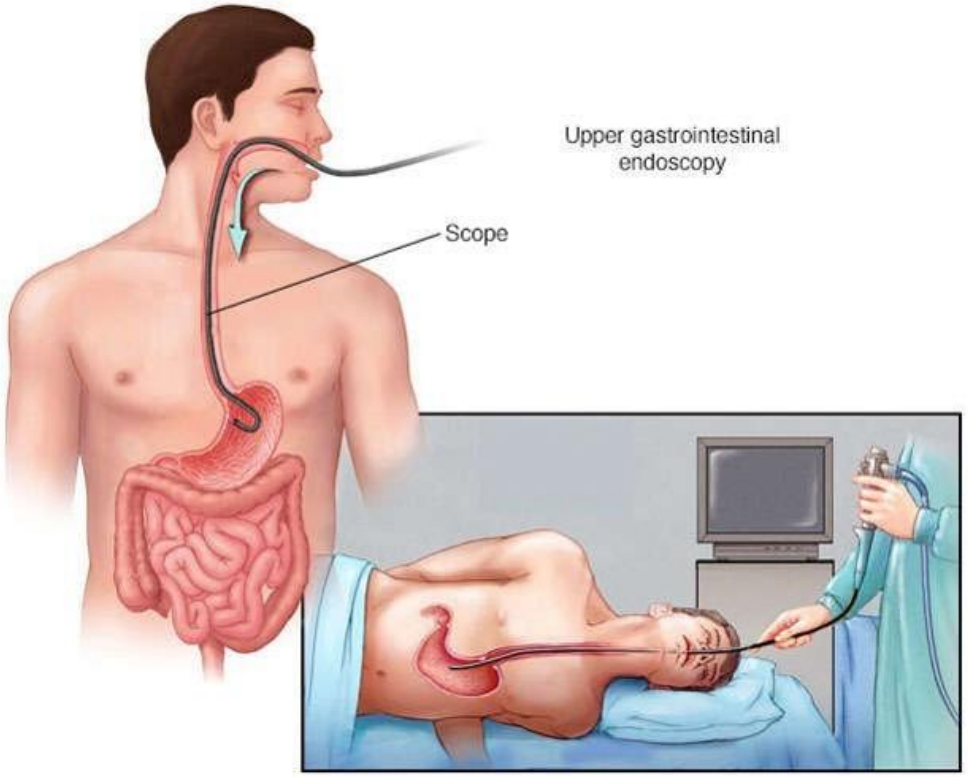

Часть 2.
Эндоскопия верхних отделов ЖКТ.

DIGESTIVE SYSTEM (ANTERIOR VIEW)

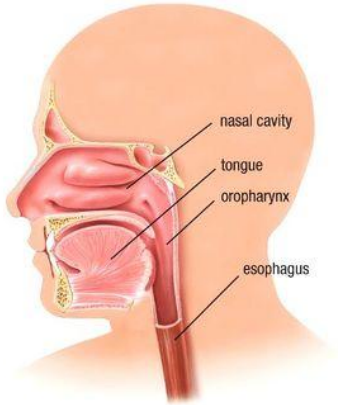

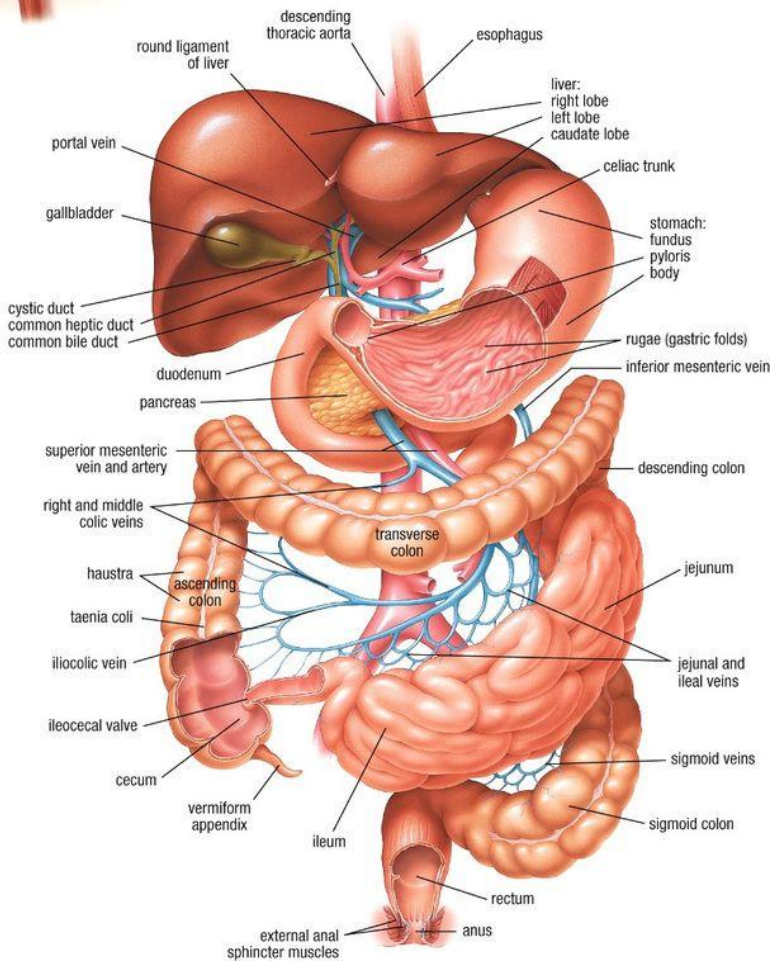

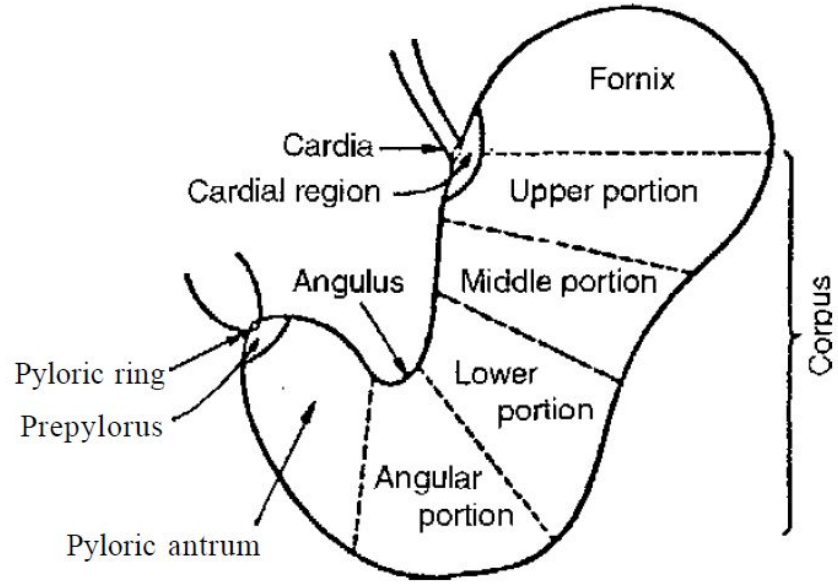

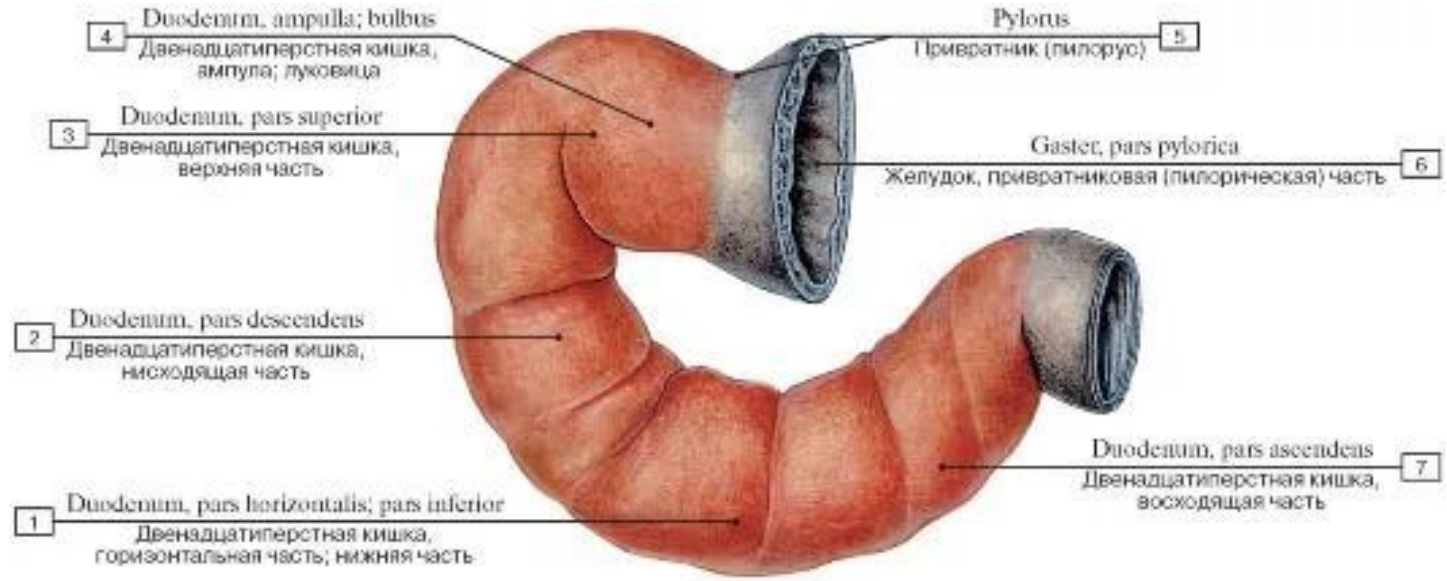

Диагностическая ЭГДС

Показания

- подозрение на заболевания пищевода, желудка, двенадцатиперстной кишки и окружающих их органов
- дифдиагностика злокачественной или доброкачественной природы заболевания, определение распространенности процесса и сопутствующей патологии;
- оценка качества и эффективности консервативного и хирургического лечения;
- уточнение локализации патологических процессов и образований органов брюшной полости и др.

Абсолютные противопоказания

- инфаркт миокарда (острая стадия, нарушения ритма);
- инсульт (острая стадия);
- СН 3-й степени;
- стенокардия покоя;
- гемофилия;
- узловой зоб 4-й степени;
- выраженные стриктуры пищевода.

Относительные противопоказания

- острые воспалительные заболевания миндалин, гортани, бронхов;
- глаукома;
- эпилепсия;
- психические заболевания.

Диагностическая ЭГДС

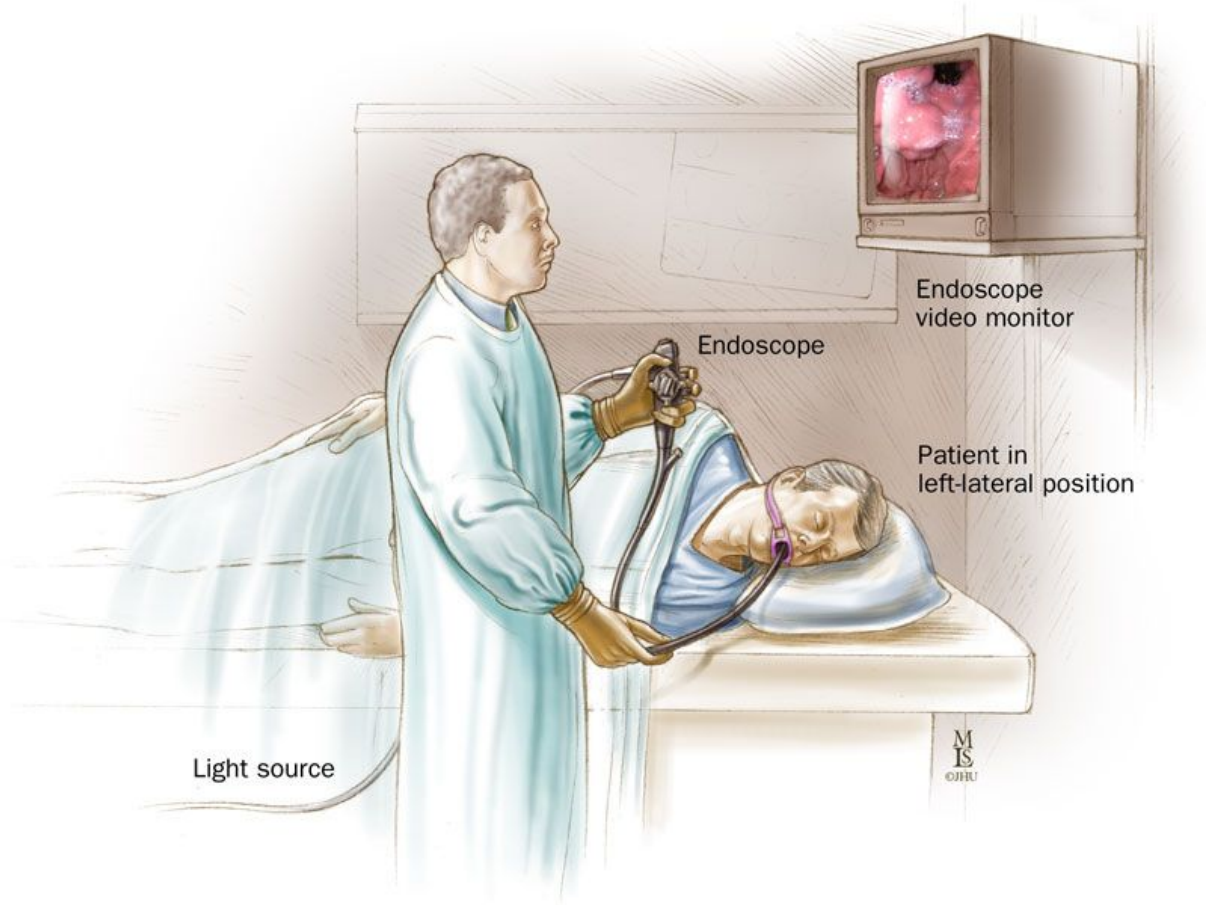

- Положение: на левом боку
- Анестезия: орошение зева и глотки 10% р-ром лидокаина
- Подготовка: беседа, голод, седация.

Эндоскопическая картина пищевода

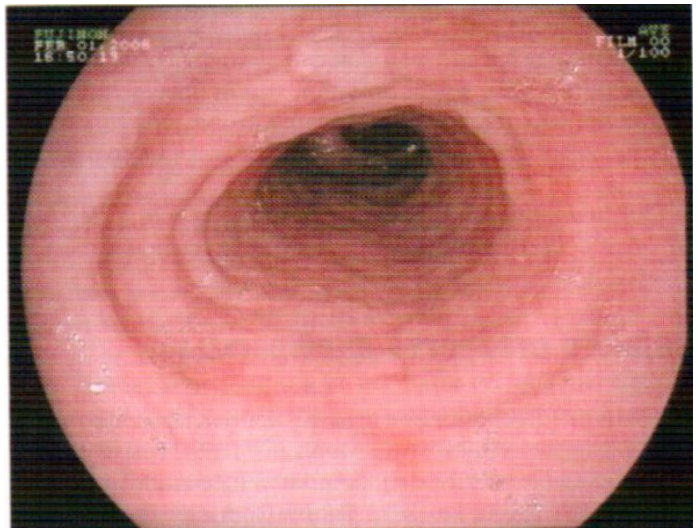

Норма. Поперечные складки пищевода.

Пищевод Баретта.

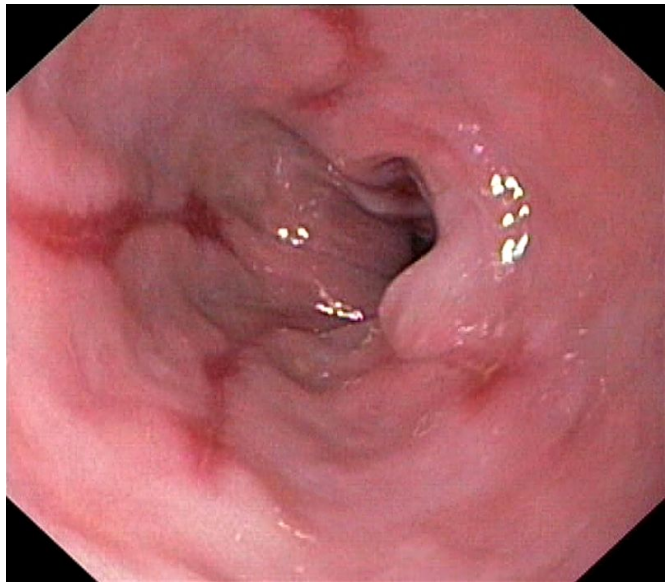

Эрозивный эзофагит.

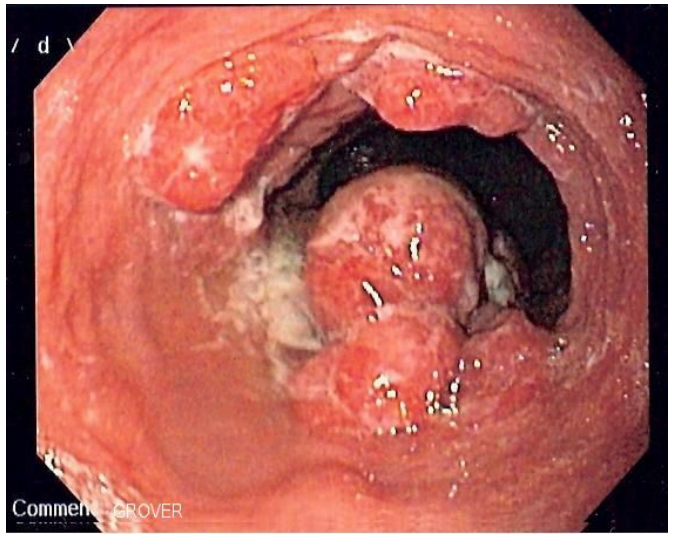

Рак пищевода.

Эндоскопическая картина желудка

Норма. Тело желудка.

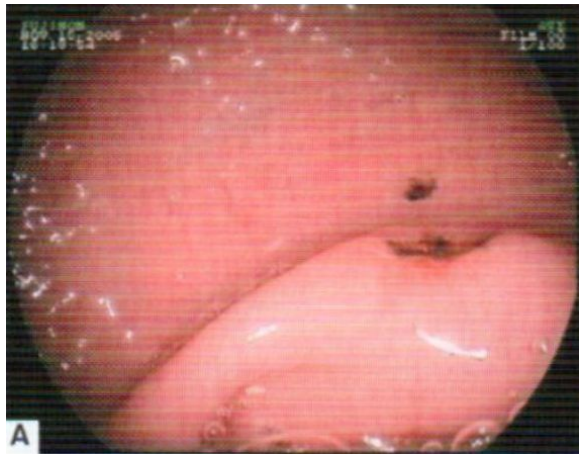

Острая язва антрального отдела желудка.

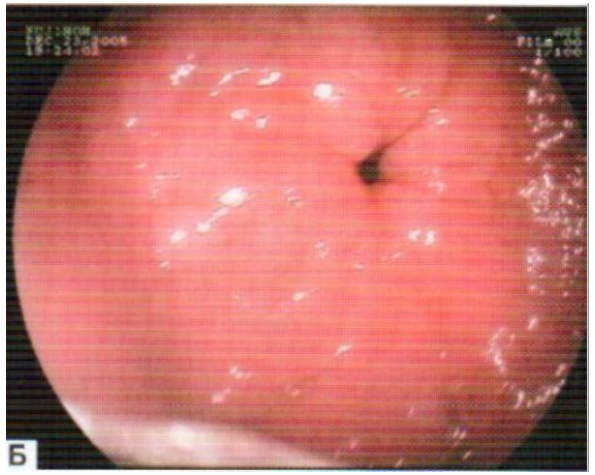

Норма. Привратник.

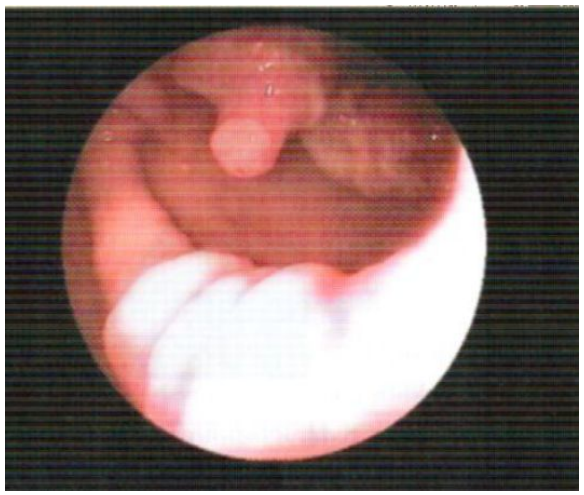

Полиповидный рак антрального отдела.

Болезнь Менетрие.

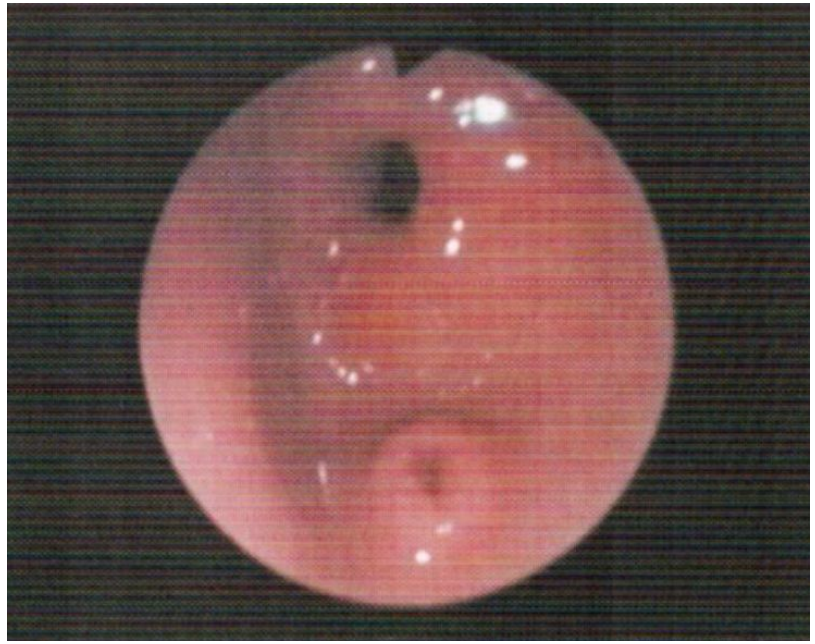

Эктопированная поджелудочная железа.

Эндоскопическая картина ДПК

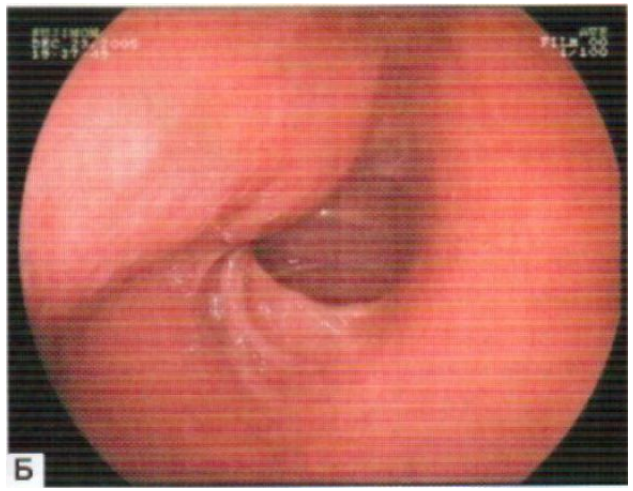

Луковица ДПК. Деформация за счет увеличенного желчного пузыря.

Дуоденит 3-й степени.

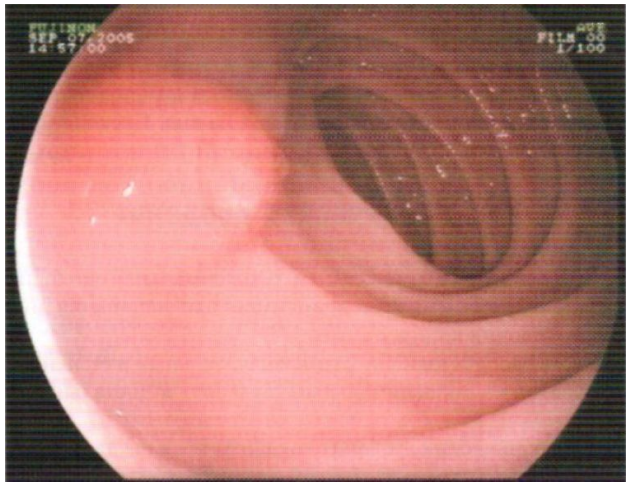

Нисходящий отдел и БДС.

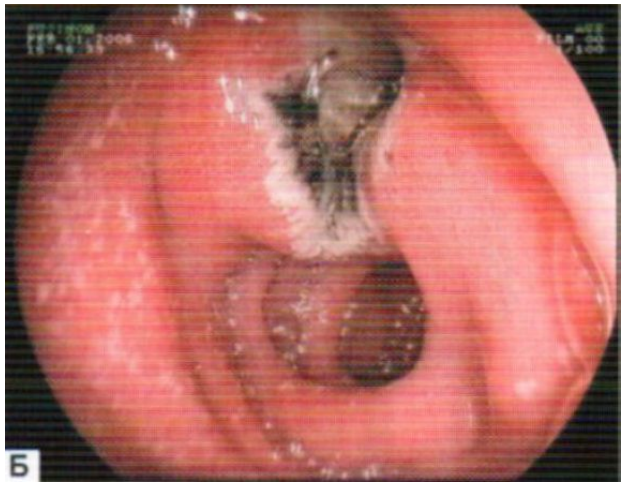

Язва на фоне эрозивного бульбита.

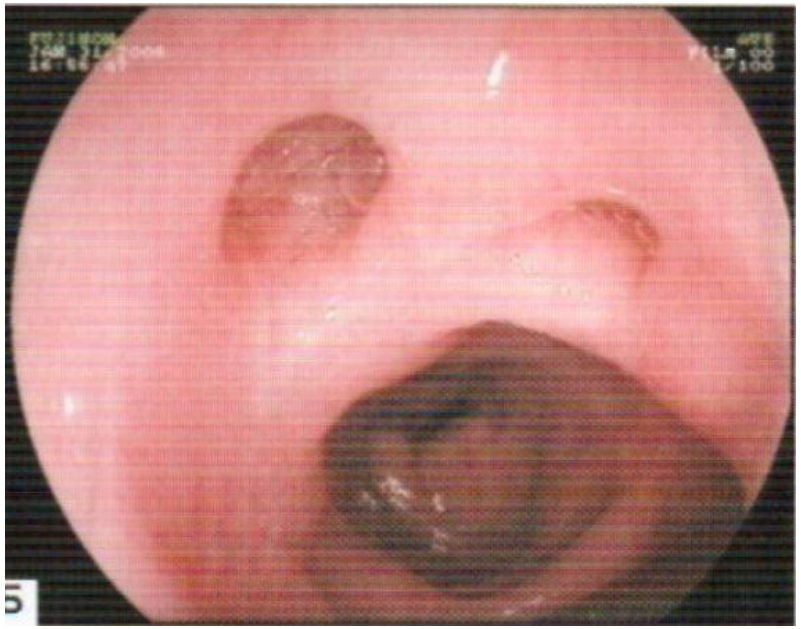

Дивертикулы луковицы двенадцатиперстной кишки.

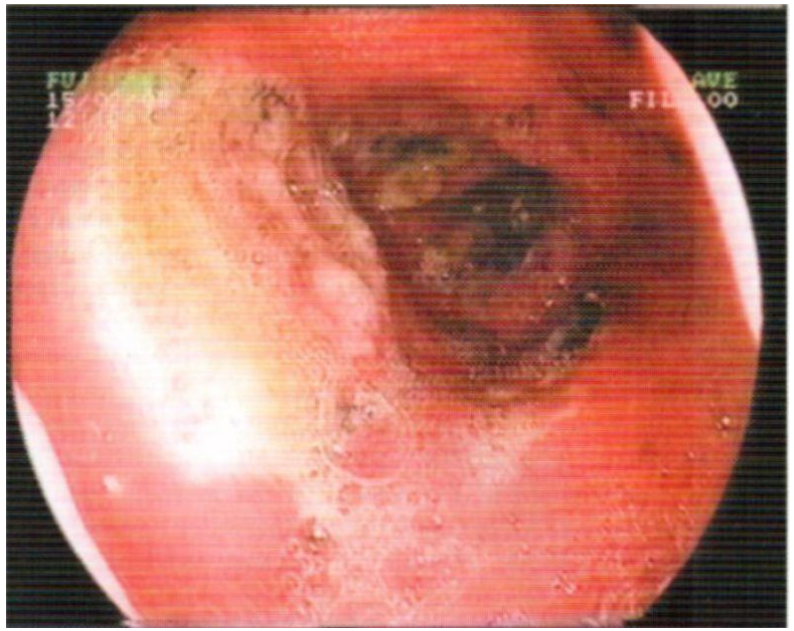

Злокачественная лимфома луковицы двенадцатиперстной кишки.

Возможные манипуляции

- <u>биопсия</u> -> цитологическое и/или гистологическое исследование;
- эндоскопическая пристеночная pH-метрия;
- хромогастроскопия.

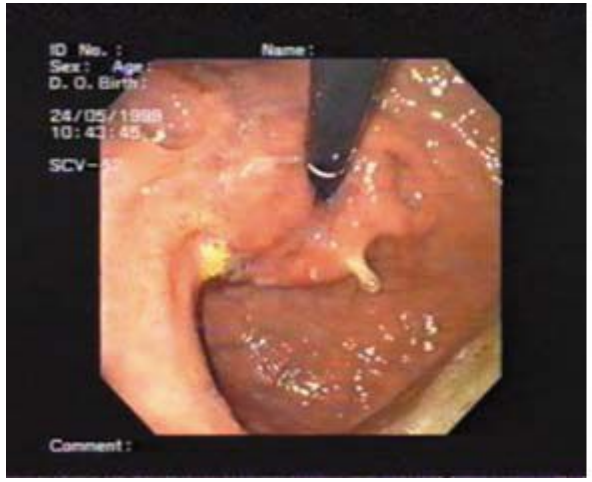

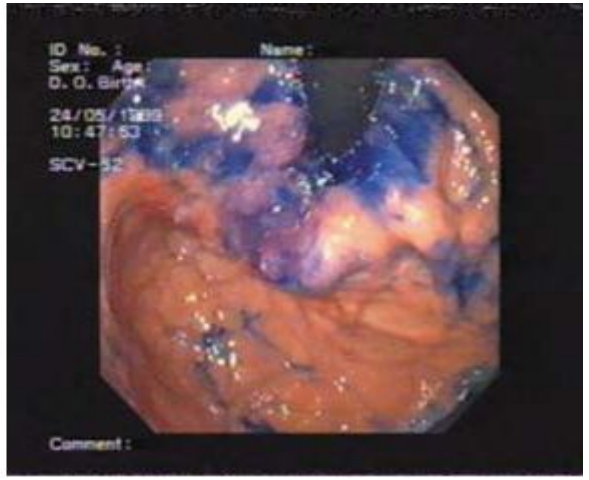

Хромогастроскопия с использованием 0,5% раствора метиленового синего. Рак кардиального отдела желудка

Что можно увидеть во время ЭГДС?

- Грыжа пищеводного отверстия диафрагмы
- Эзофагиты
- Пищевод Барретта
- Ахалазия кардии
- Варикозное расширение вен пищевода
- Ожоговая стриктура пищевода
- Грибковые поражения
- Гастриты
- Синдром Маллори-Вейсса
- Язва Дьелафуа
- Эрозии, язвы желудка
- Хронический дуоденит
- Синдром мальабсорбции
- Целиакия

Лечебная ЭГДС

- лигирование варикозно расширенных вен пищевода, желудка;
- эндоскопическое бужирование стриктур пищевода, желудка, бужирование стриктур анастомозов;
- электроэксцизия (фотокоагуляция) доброкачественных новообразований пищевода, желудка;
- лечение длительно не рубцующихся язв желудка и ДПК и др.

Лечение варикозно расширенных вен пищевода

- Склеротерапия
- Лигирование О-образными лигатурами

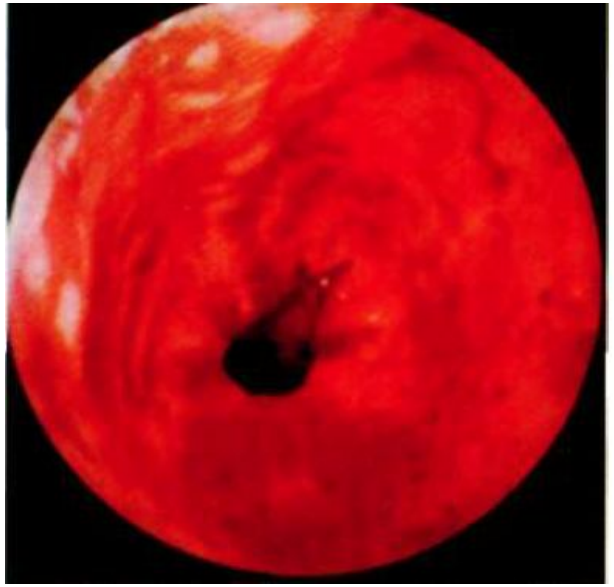

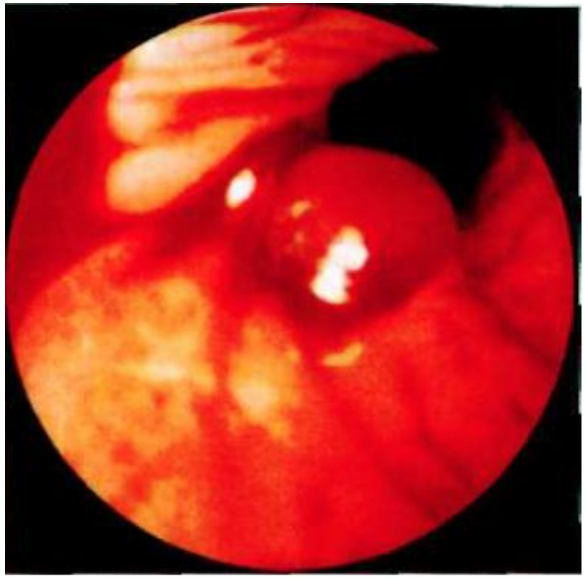

Активное кровотечение



Гильза, надетая на конец эндоскопа с О-образными лигатурами

Эндоскопическое бужирование стриктур пищевода

Показания = протяженные РСП, осложненные:

- сложным ходом канала;
- множественностью сужений;
- максимальной степенью сужения (менее 2 мм);
- эксцентричным расположением просвета



Противопоказания:

Абсолютные

- пищеводно-трахеальные, пищеводно-бронхиальные свищи;
- перфорация пищевода;
- тяжелое септическое состояние;
- кровотечение

Относительные

- период нарастания клинических проявлений
- развитие эзофагита, медиастинита.

Пептическая стриктура пищевода до процедуры бужирования

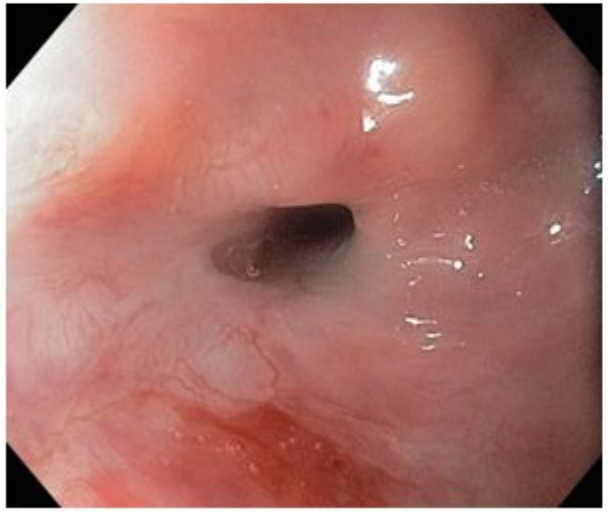

Бужирование стриктуры по струне-направителю

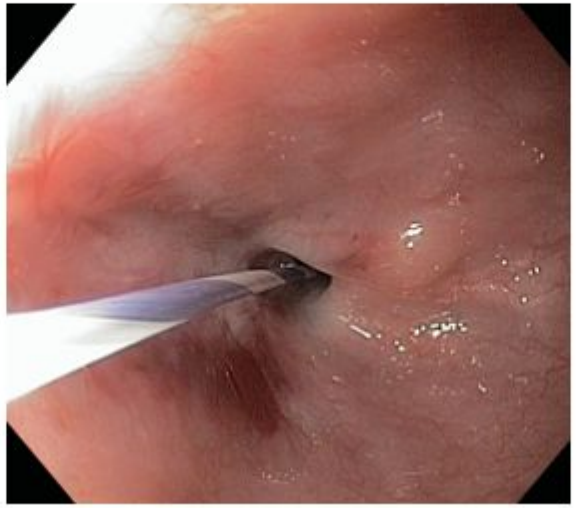

После нескольких сеансов бужирования

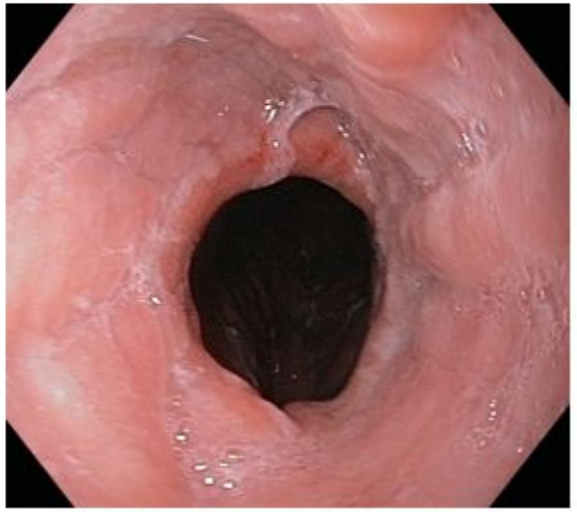

Эндоскопическая полипэктомия

Показания:

- единичные и множественные полипы, имеющие диаметр у основания не более 2 см и размер не более 6 см;
- аденоматозные полипы, подтвержденные гистологически;
- кровоточащие полипы;
- полипы, ущемленные в кардиальном жоме либо привратнике.

Противопоказания:

- полипы на широком основании - более 3 см;
- гнездно расположенные полипы, ближе чем на 0,5 см друг от друга;
- нарушения свертывающей системы крови;
- тяжелое общее состояние больного;
- воспалительные заболевания ротоглотки.

Эндоскопическая полипэктомия

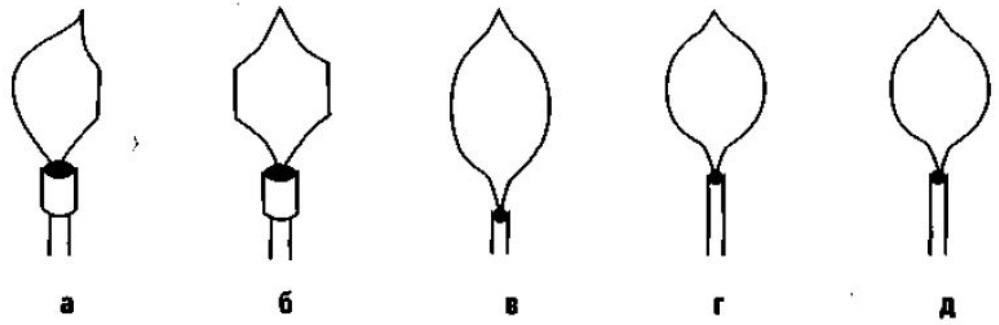

Рис. 9.2. Диатермические петли для электроэксцизии полипов: а — серповидная; б — шестиугольная; в — овальная; г — мини-овальная; д — овальная с шипами

Желудок. На месте удаленных с помощью электроэксцизии полипов остаются струпы черного цвета.

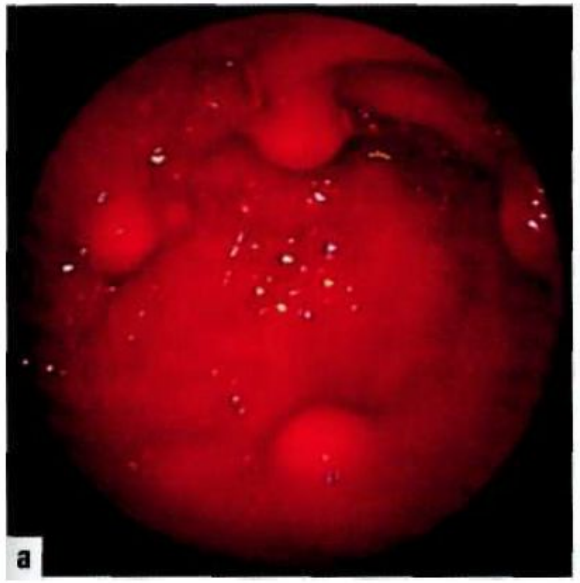

Лечение больных язвенной болезнью желудка и ДПК

- Механическое очищение язвенного дефекта от детрита некротических тканей
- Химическое воздействие препаратами, стимулирующими процессы регенерации, уменьшающими процессы воспаления
- Инсуфляция оксида азота (NO)
- Использование озона
- Криовоздействие, использование лазера
- Регионарная лимфатическая терапия полиоксидонием
- Эндоскопическая ваготомия

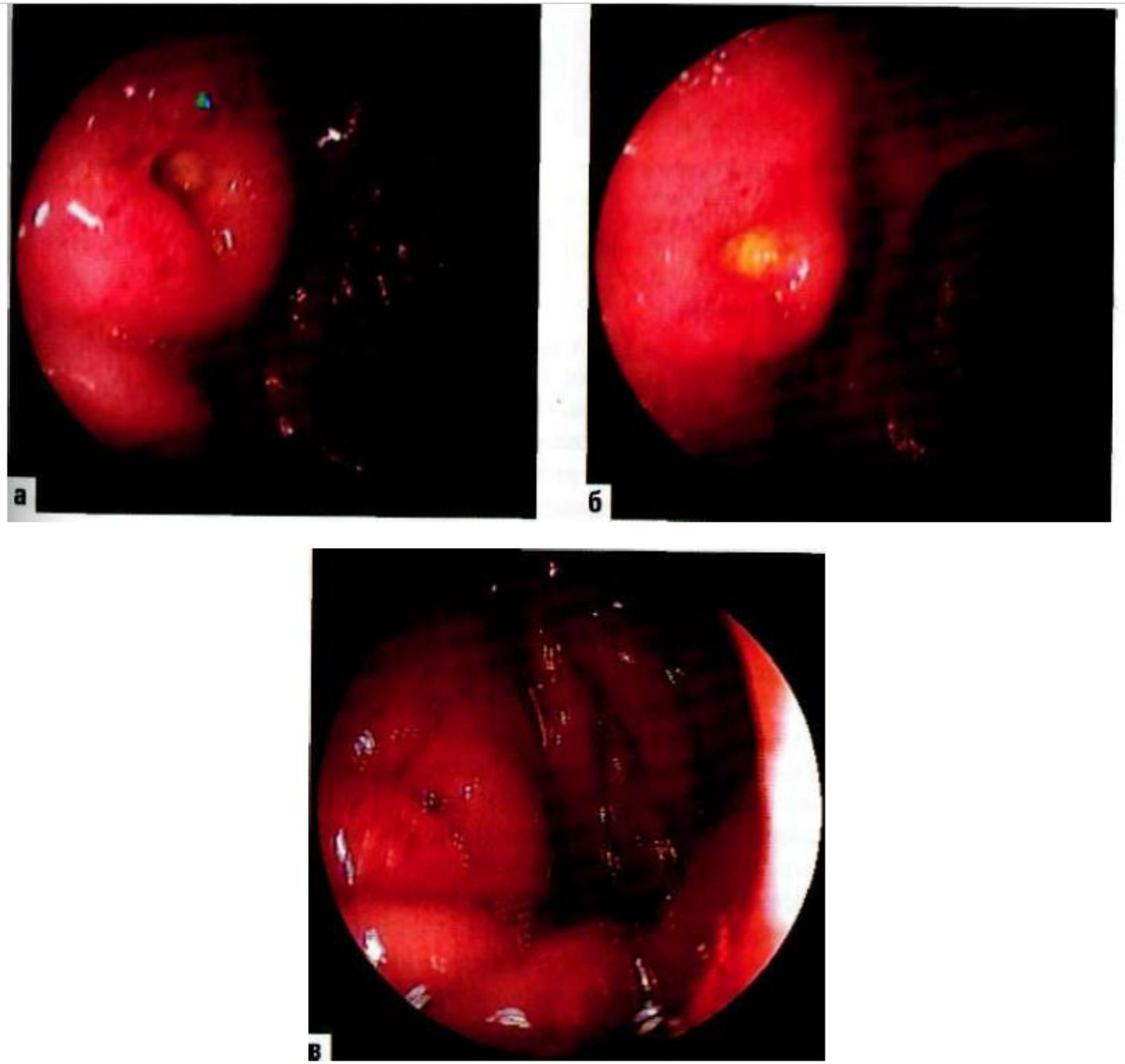

Рис. 7.36. Хроническая язва передней стенки луковицы двенадцатиперстной кишки до обработки оксидом азота (а), через один день после обработки оксидом азота (б), эпителиальный рубец на месте язвы после трех сеансов NO-терапии (в)

Экстренная ЭГДС

Показания:

- кровотечение из верхних отделов ЖКТ
- дифдиагностика между функциональными и органическими причинами гастродуоденальной непроходимости у больных в ближайшем послеоперационном периоде;
- инородные тела пищевода, желудка, двенадцатиперстной кишки.

Противопоказания:

- заболевания, требующие проведения неотложных реанимационных мероприятий
- ряд заболеваний, при которых риск осложнений превышает ценность возможной информации

Классификация Forrest

<u>I Продолжающееся кровотечение:</u>

- IA – струйное;
- IB – просачивание;
- Ix – из под плотно фиксированного сгустка, без верификации источника, не удаляемого никаким способом.

<u>II Остановившееся кровотечение:</u>

- IIA – “тромбированный сосуд” (красный, черный, белый, диаметром < 2 мм);
- IIB – фиксированный сгусток (красный, черный, белый, диаметром >2 мм);
- IIC – мелкие тромбированные сосуды (черные точки, черное пятно).

<u>III Отсутствует кровотечение:</u> дефект под фибрином.

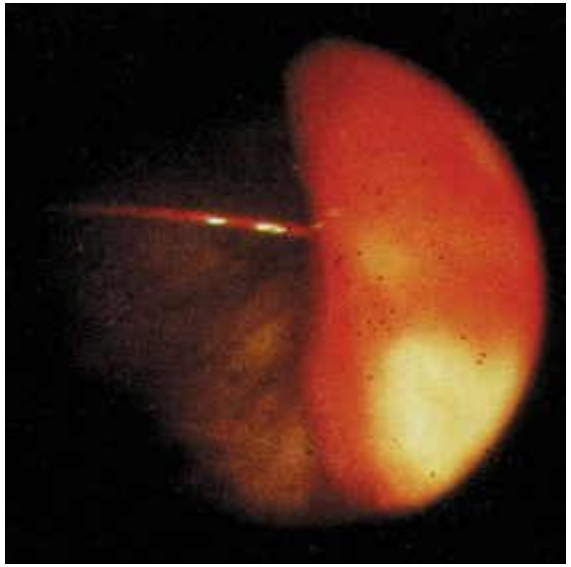

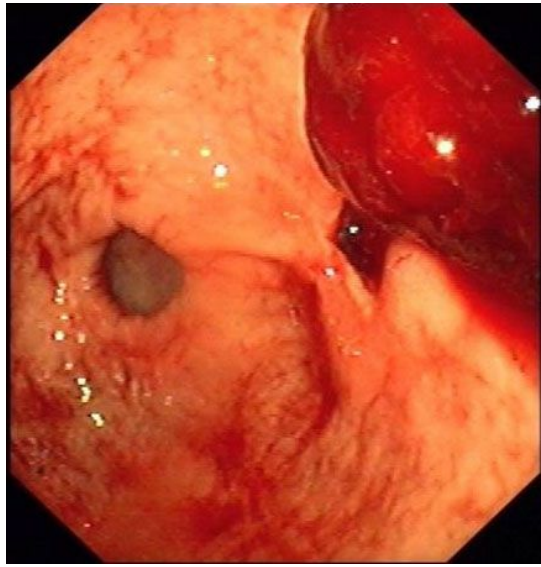

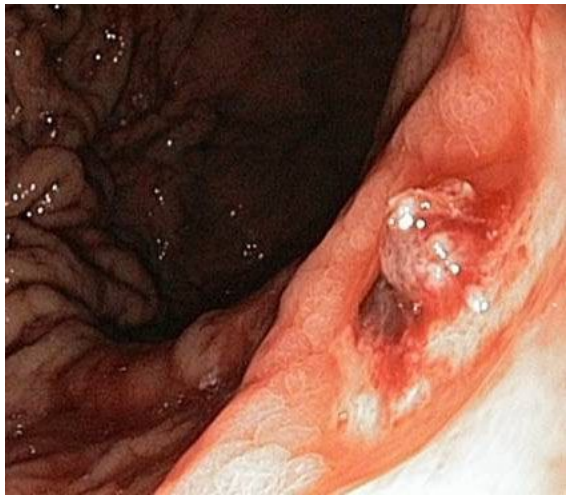

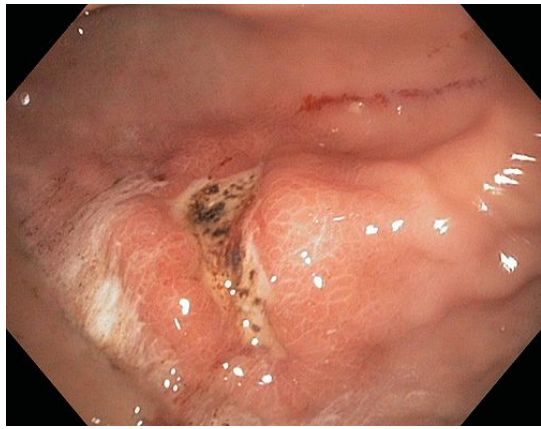

Эндоскопические методы гемостаза

Группа методов	Тип воздействия	Основной механизм действия
Термические	• диатермокоагуляция • термокаутеризация • лазерная фотокоагуляция • аргоноплазменная коагуляция • радиоволновой эндоскопический гемостаз • воздействие хладогенов	Тромбоз (коагуляция) сосуда в зоне кровотечения Вазоконстрикция
Инъекционные	• этанол (30%, 70%, 96%) • склерозанты • метаболически реабилитирующий гемостаз • адреналовая смесь • цианакрилаты • тромбин • фибриновый клей	Химическая коагуляция + дегидратация Восстановление регионарного метаболического гомеостаза Вазоконстрикция Клеевые аппликации (пломбировка)
Механические	• клипирование • лигирование	Сдавление (лигирование) кровоточащего сосуда



Устройство для наложения клипс

Инородные тела

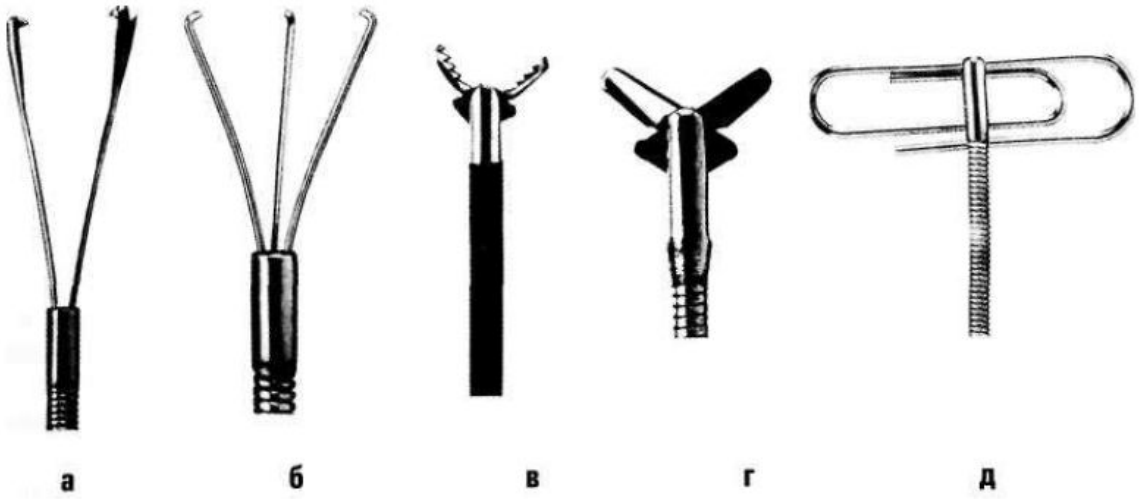

Рис. 11.1. Инструмешы для извлечения инородных тел: а — экстрактор типа «крысиный зуб»; б — трехзубый захват; в — экстрактор типа «крокодил»; г — ножницы; д — магнитный экстрактор

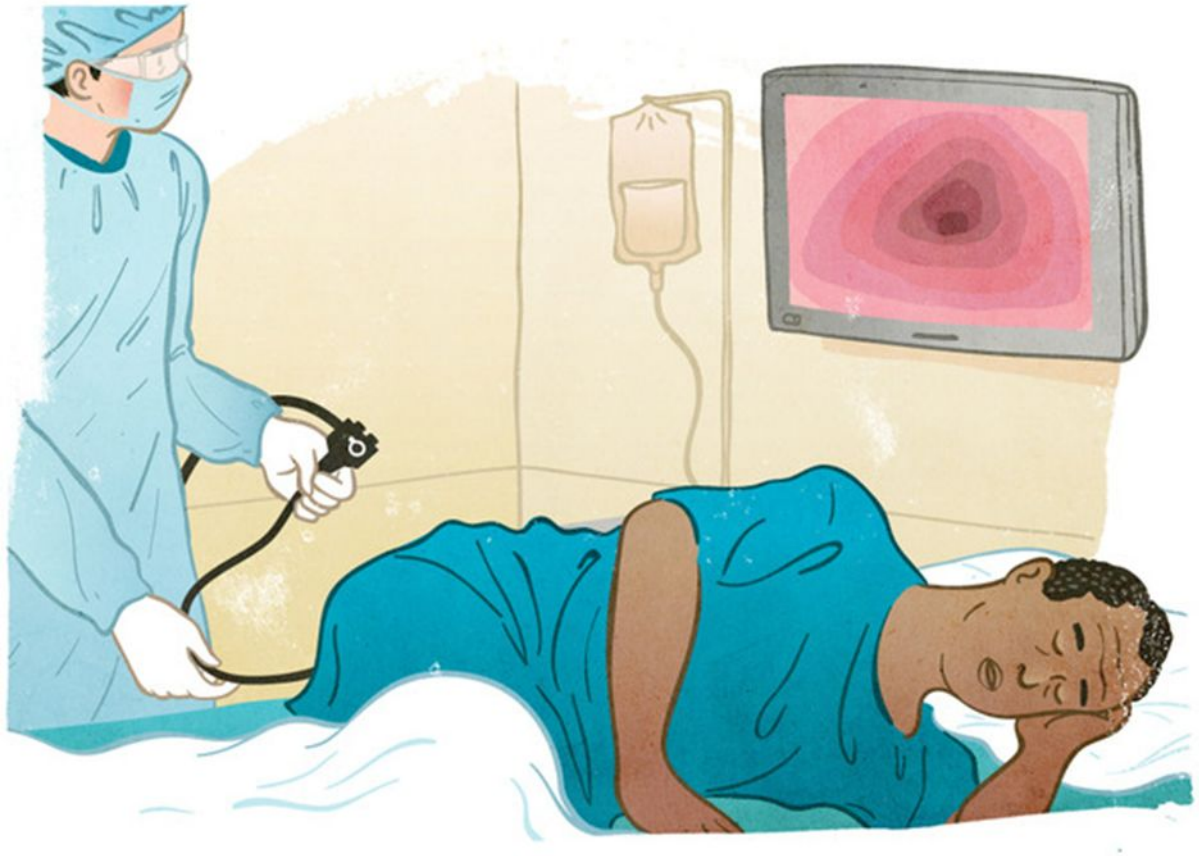

Часть 3.
Эндоскопия нижних отделов ЖКТ.

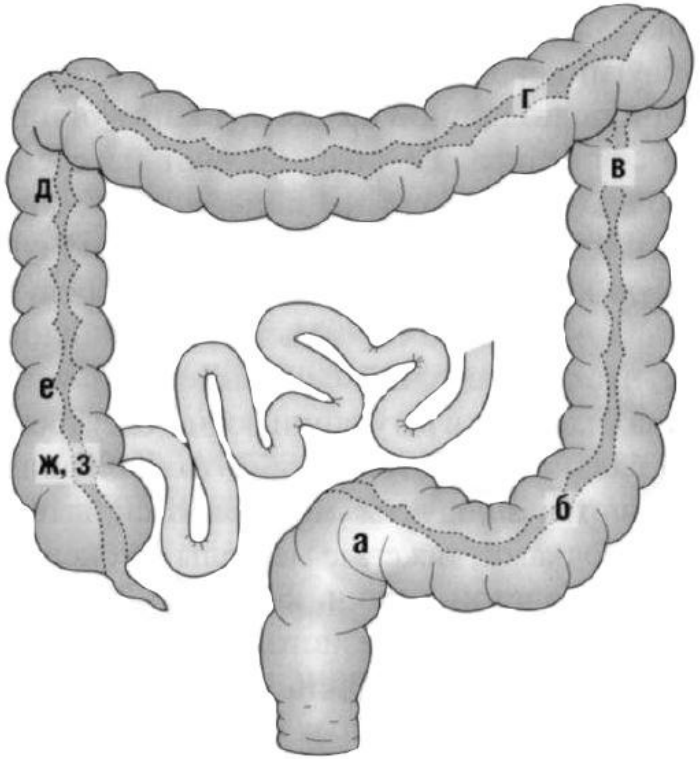

А, Б

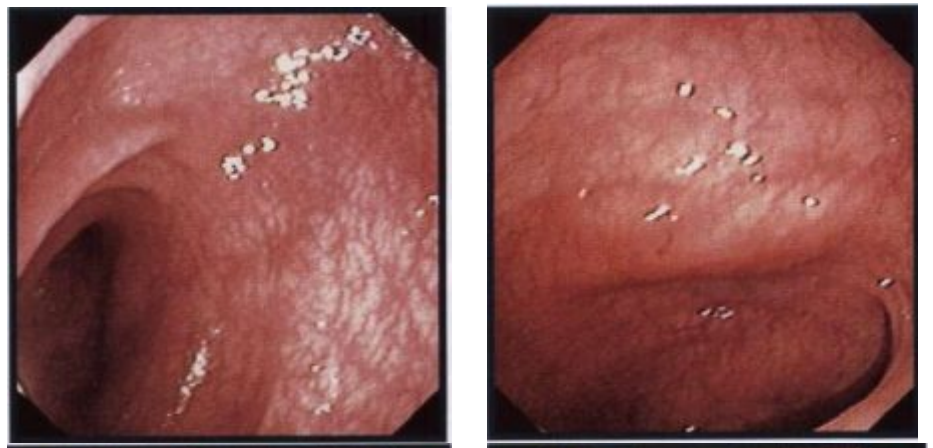

В-Д

Е-З

Колоноскоп

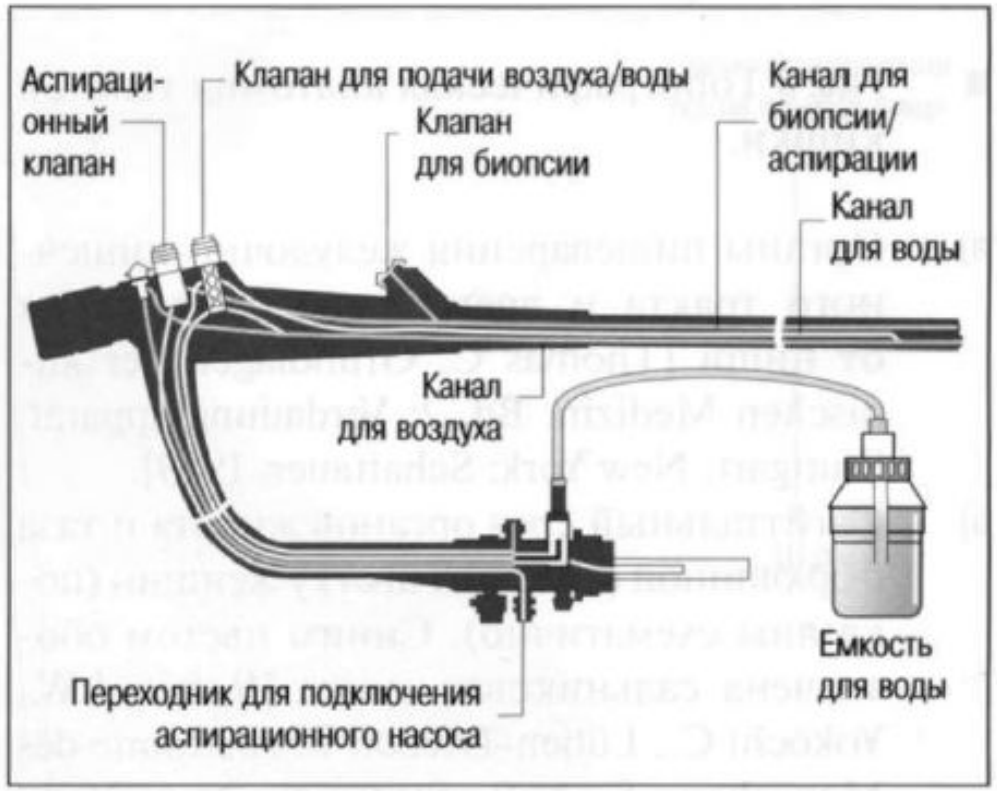

Необходимая длина рабочей части – около 133 см.

Основное оборудование:

- Щипцы для биопсии
- Щипцы для извлечения инородных тел
- Катетер для заполнения свищей
- Щетка

Для операции:

- Различные петли для полипэктомии
- Катетер для дилатации
- Система для бужирования с неподвижными оливами
- Система лазерной коагуляции

Плановая колоноскопия

Показания:

- злокачественные новообразования толстой кишки
- доброкачественные опухоли
- неспецифический язвенный колит, болезнь Крона
- острые и хронические воспалительные заболевания толстой кишки
- контроль эффективности консервативного лечения
- выявление скрытого источника кишечного кровотечения

Абсолютные противопоказания:

- угрожающие жизни состояния
- тяжелые формы неспецифического язвенного колита и болезни Крона
- острая фаза ишемического колита
- коррозивные поражения толстой кишки в острой фазе

Относительные противопоказания:

- острый парапроктит, тромбоз геморроидальных узлов, анальные трещины
- ранний послеоперационный период после наложения толстокишечного анастомоза;
- большие грыжи (вентральные, внутренние);
- выраженный спаечный процесс в брюшной полости

Подготовка

ПОДГОТОВКА К ПРОЦЕДУРЕ ПРЕПАРАТОМ ФОРТРАНС®

Одна аптечная упаковка ФОРТРАНС® содержит 4 пакетика.
При весе пациента до 80 кг используется 3 пакетика, при большей массе необходимо использовать все 4 пакета.

«легкий» обед за 2 часа до приема ФОРТРАНС®

1 пакетик ФОРТРАНС® растворить в 1 литре воды

принимать 3 литра раствора ФОРТРАНС® в течение 4 часов (1 стакан в 20 мин.)

Основные принципы

- перед началом – ректальное исследование
- периодически повторять отсасывания воздуха из кишки, излишняя подача воздуха противопоказана
- продвижение аппарата осуществляется ротационными движениями в том направлении, где он не встречает сопротивления
- пальпация помогает продвижению

Что можно увидеть?

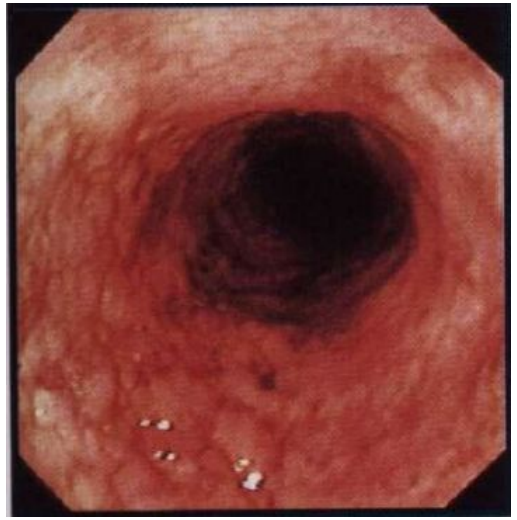

Неспецифический язвенный колит

Острицы

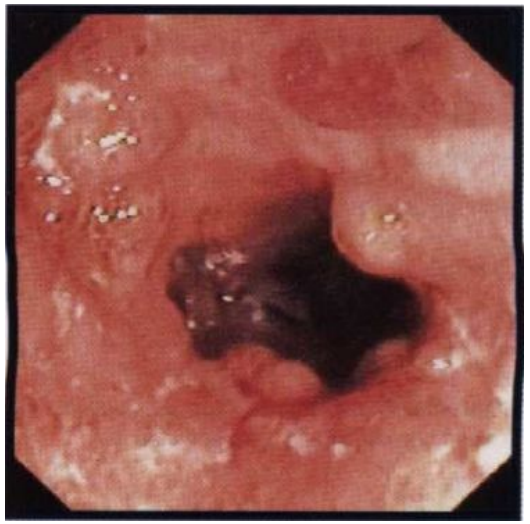

Стеноз поперечной ободочной кишки при болезни Крона

Дивертикулы сигмовидной кишки

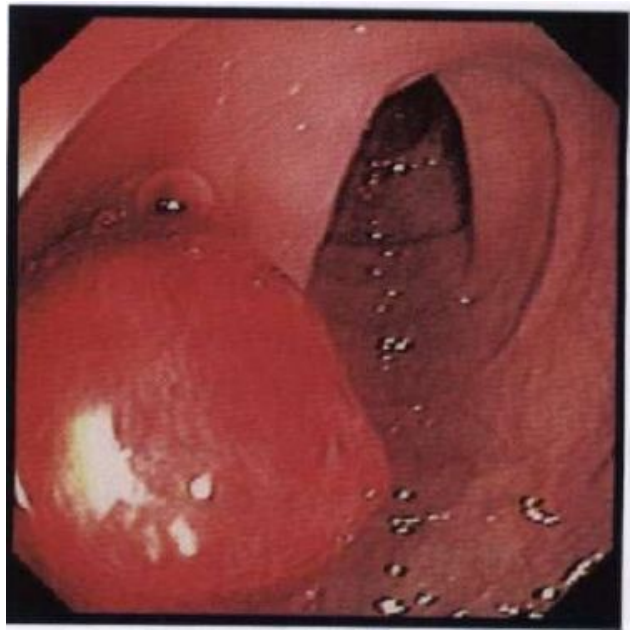

Трубчатая аденома

Семейный полипоз толстой кишки

Стенозирующая растущая карцинома в верхних отделах прямой кишки

Экстренная колоноскопия

Показания:

- кишечное кровотечение – выявление источника
- толстокишечная непроходимость – определение причины
- извлечение инородных тел из толстой кишки

Кровотечение

Чем светлее кровь, тем дистальнее источник!

При выделении крови из анального канала источник находится:

В 90% - верхние отделы ЖКТ

1% - тонкая кишка

9% - толстая кишка.

В сомнительных случаях начинаем с ЭГДС.

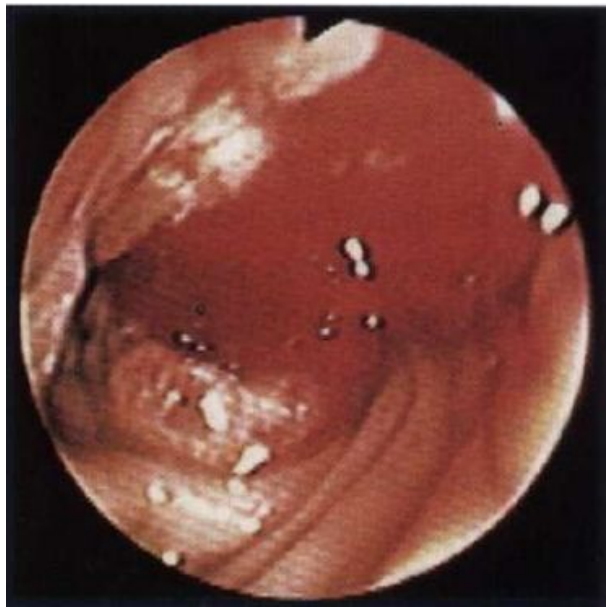

Кровотечение из карциномы нисходящей ободочной кишки

Оперативная колоноскопия

- Полипэктомия
- Мукозэктомия
- Бужирование
- Лазеротерапия
- Извлечение инородных тел

Пара слов о капсульной эндоскопии

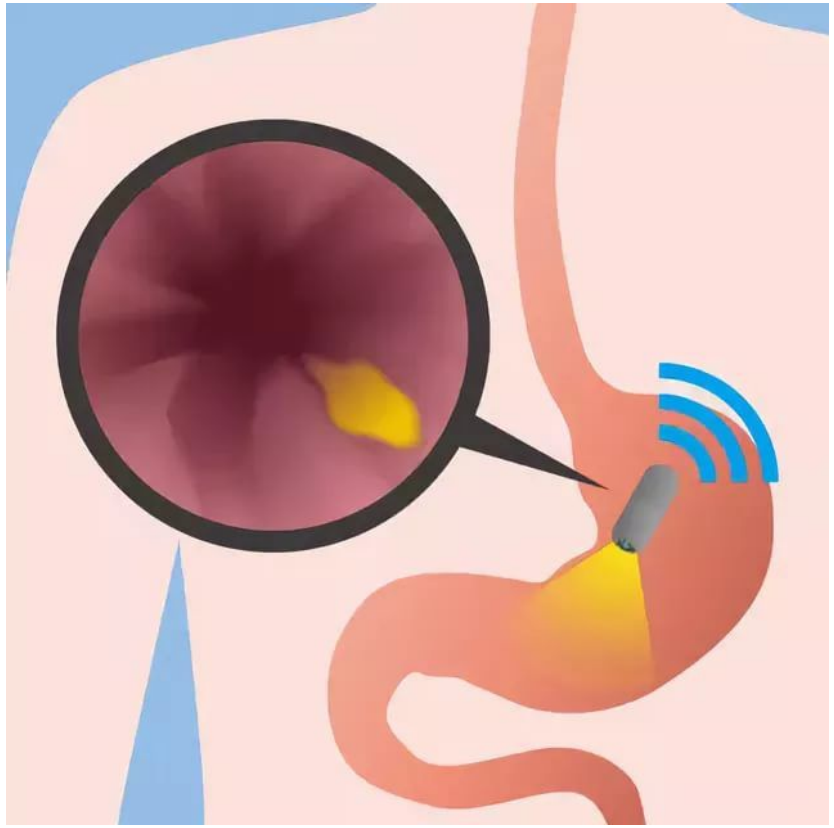

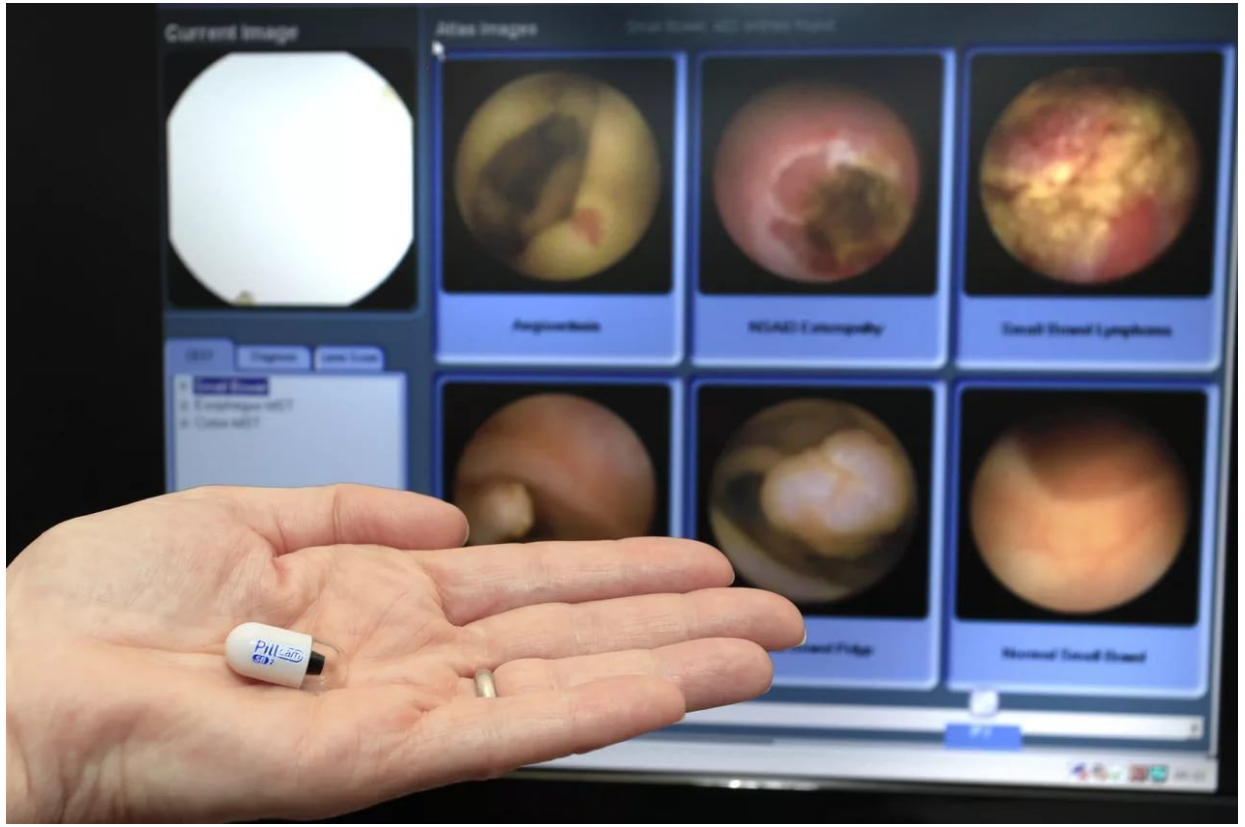

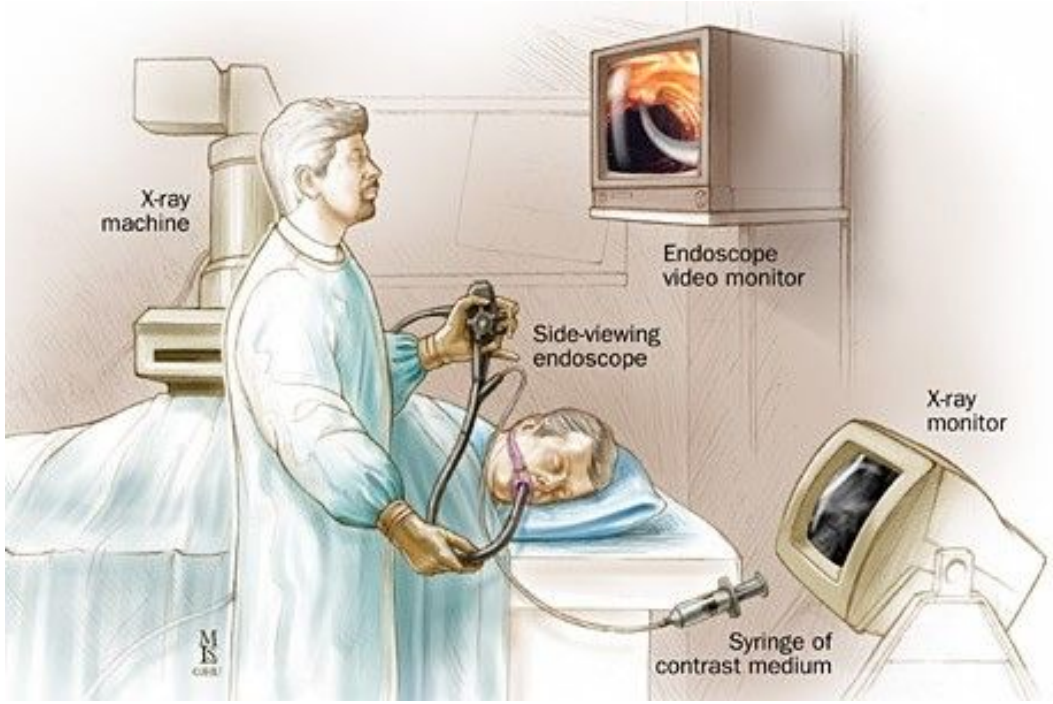

Часть 4. Эндоскопия гепатопанкреатодуоденальной области.

Взаимосвязь желчного протока и протока поджелудочной железы.

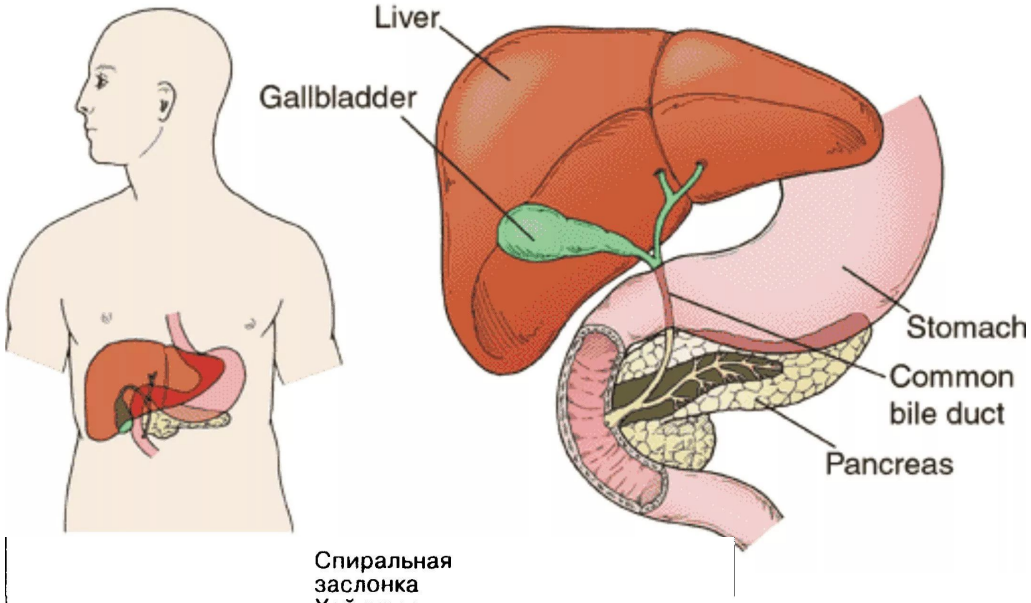

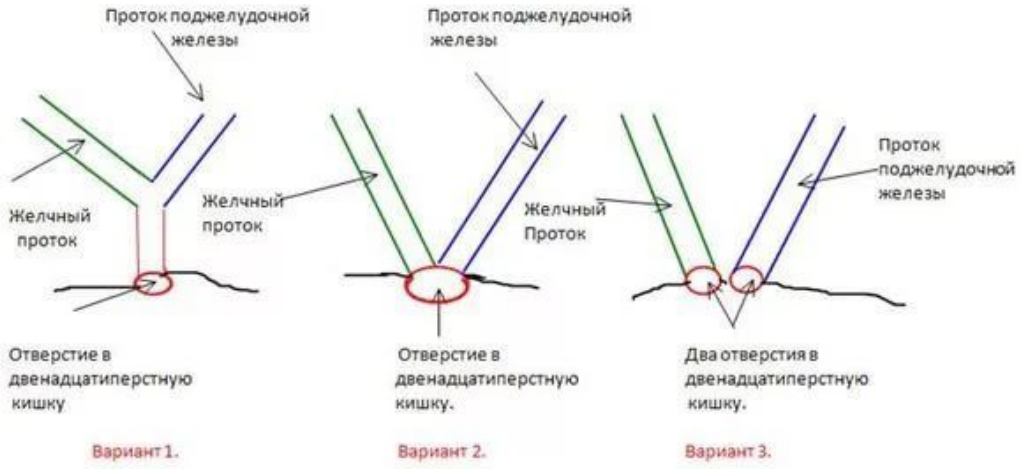

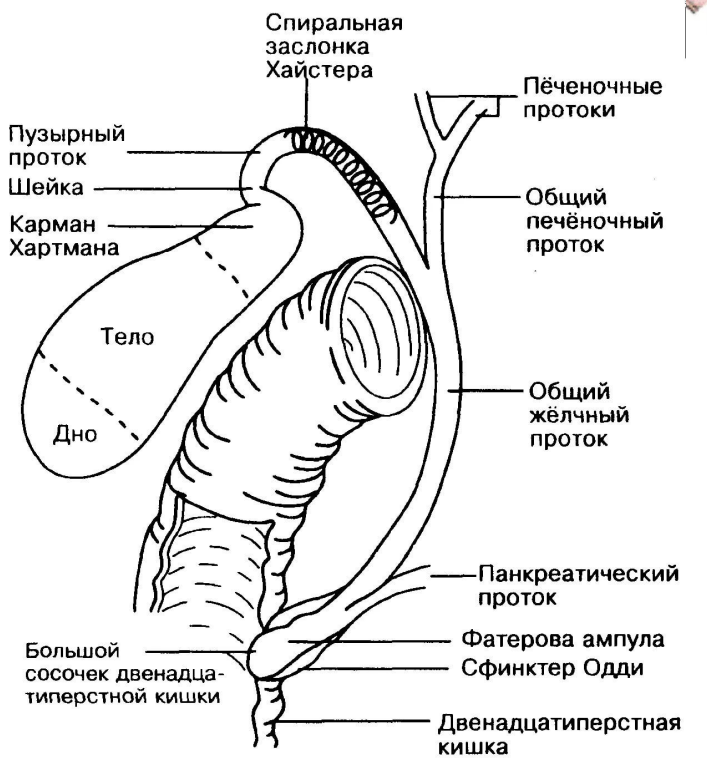

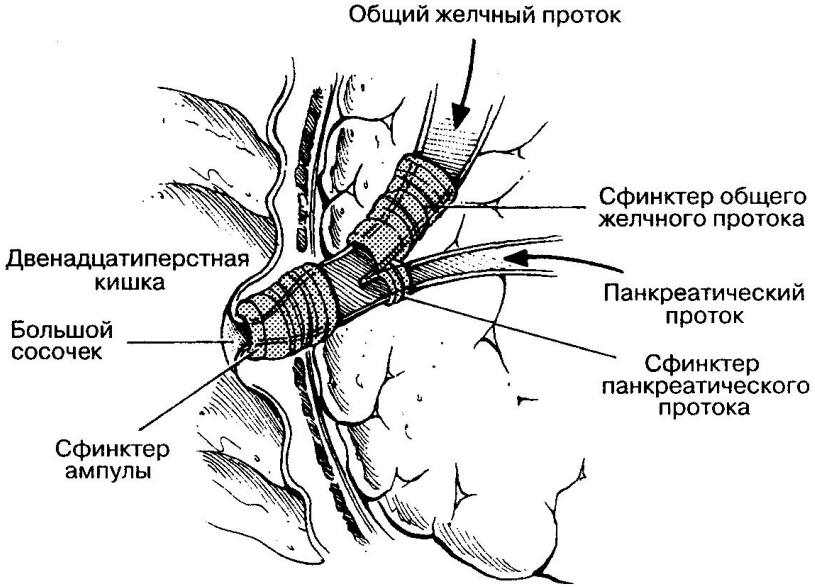

ЭРПХГ

ЭНДОСКОПИЧЕСКАЯ РЕТРОГРАДНАЯ ПАНКРЕАТОХОЛАНГИОГРАФИЯ

Канюляция ампулы БДС -> панкреатохолангиограмма

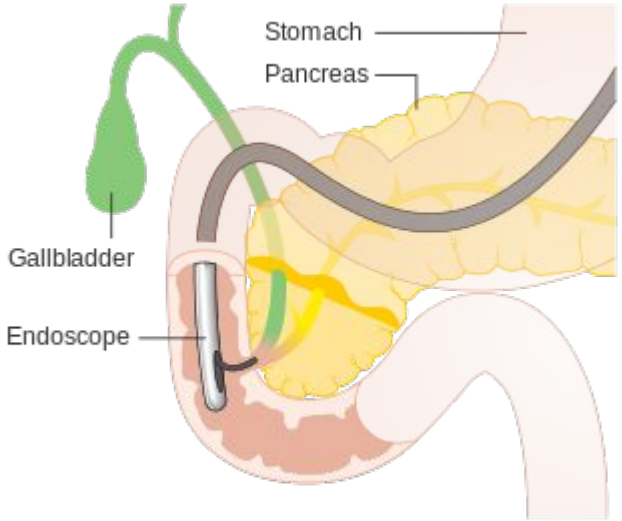

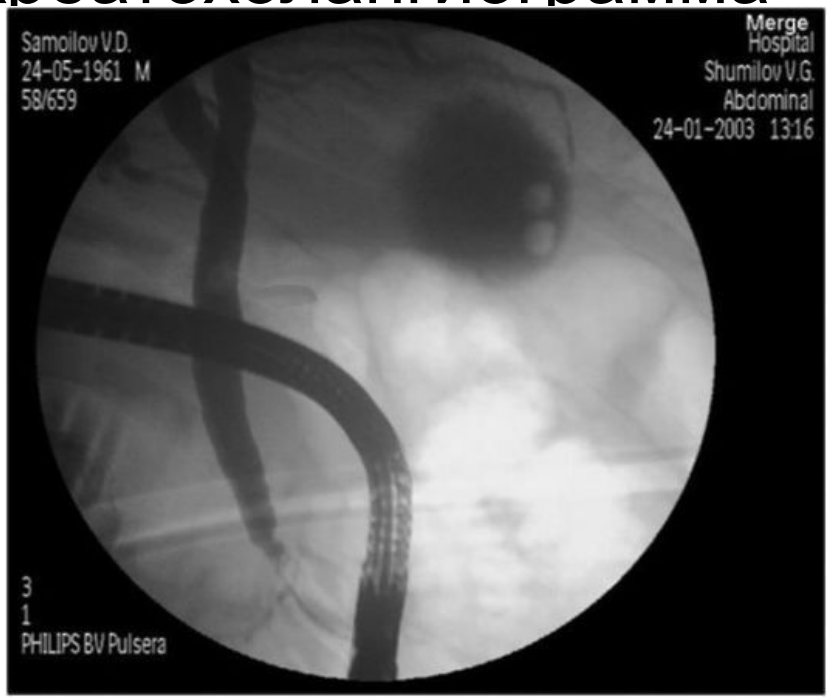

Показания к плановому исследованию

- Аденома или рак большого дуоденального сосочка
- Подозрение на заболевание поджелудочной железы
- Первичный склерозирующий холангит
- Хронический обтурационный панкреатит, осложненный желтухой
- Рецидивирующие желтухи неясной этиологии и желтухи, сопровождающиеся высоким содержанием билирубина и щелочной фосфатазы
- Желчно-каменная болезнь с наличием в анамнезе желтухи
- Постхолецистэктомический синдром
- Заболевания внепеченочных желчных путей (подозрение на холедохолитиаз, опухоли и т.д.)
- Оценка результатов операций на поджелудочной железе, большом дуоденальном сосочке, желчных протоках, наложения билиодигистивных анастомозов
- Оценка результатов эндоскопической папиллосфинктеротомии
- Период подготовки к лапароскопической холецистэктомии при повышении билирубина, трансаминаз, щелочной фосфотазы на 10% и более от показателей нормы.

Показания к ургентному исследованию

- Хронические заболевания дуоденопанкреатобилиарной зоны, осложненные механической желтухой
- Острый холецистит, осложненный желтухой
- Острый панкреатит, осложненный желтухой
- Гнойный холангит
- Желтуха неясной этиологии
- Ранний послеоперационный период после операций на поджелудочной железе, на большом дуоденальном сосочке, желчных путях, осложненный гемобилией и желтухой
- Осложнения после лечебных пособий на большом дуоденальном сосочке, желчном и панкреатическом протоках

Противопоказания

- Отказ пациента
- Противопоказания для проведения эндоскопического исследования верхних отделов желудочно-кишечного тракта
- Непереносимость препаратов, применяемых при исследовании (йодсодержащих препаратов)
- Первичный острый панкреатит.



View of duodenoscope tip

Fluoroscopy table and dual-screen procedure monitors.

БДС

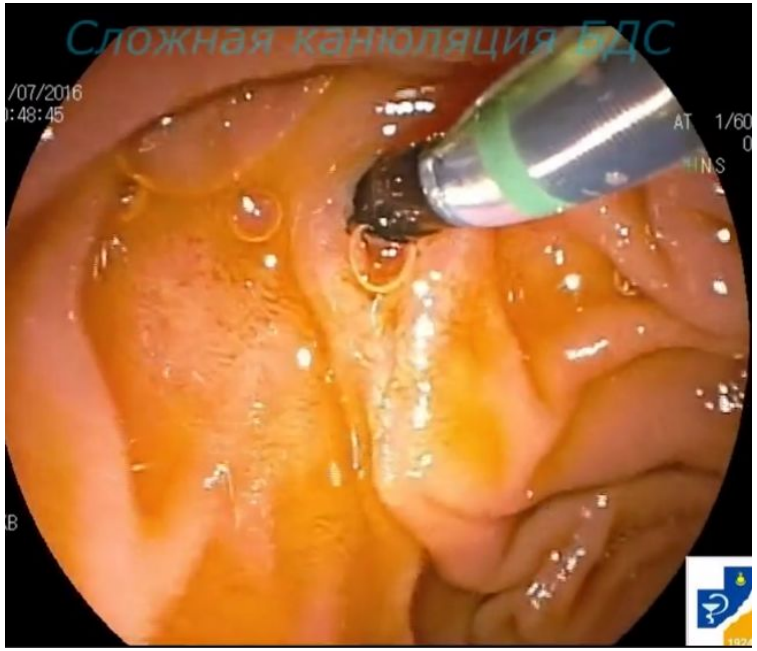

Канюляция БДС

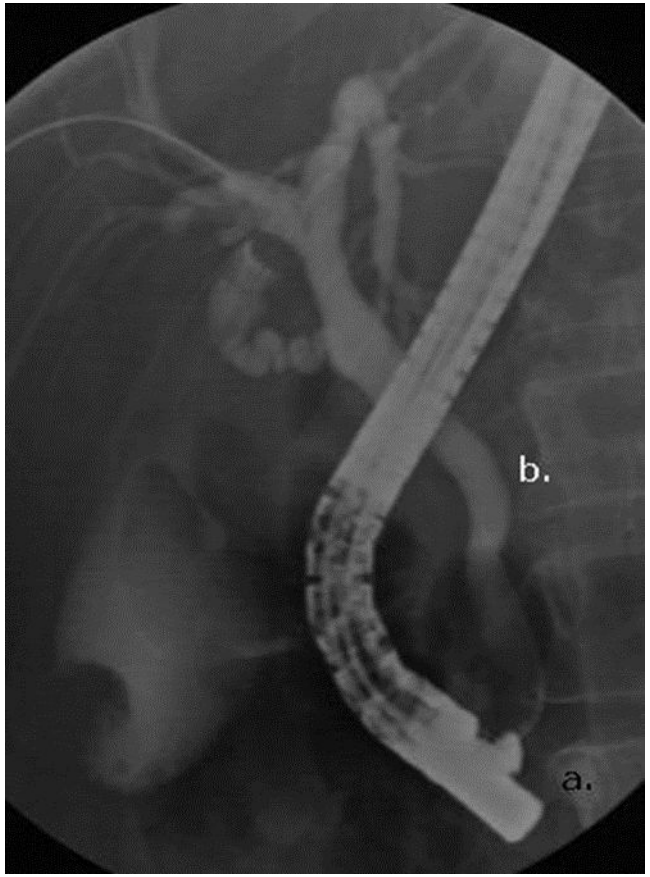

Cholangiogram. Note (a) duodenoscope positioned in duodenum with tip at distal aspect of common bile duct and (b) moderately dilated bile duct.

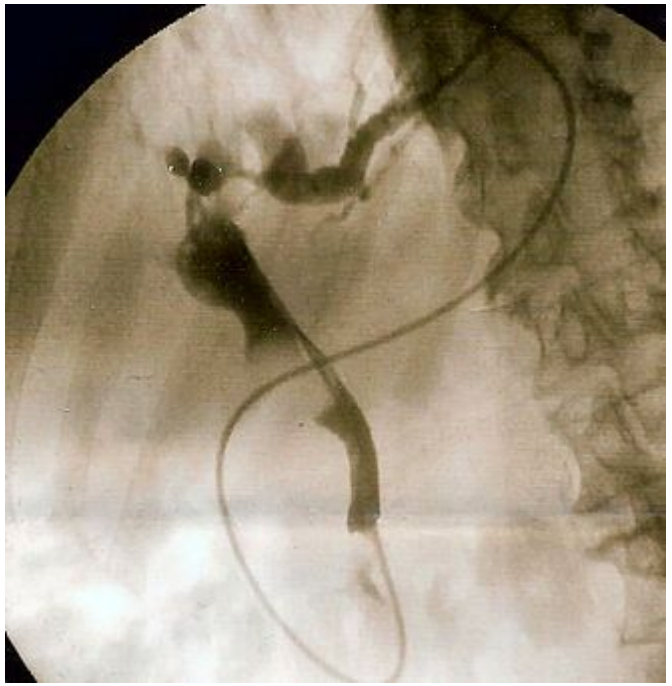

Fluoroscopic image of common bile duct stone seen at the time of ERCP. The stone is impacted in the distal common bile duct.

Fluoroscopic image showing dilatation of the pancreatic duct during ERCP investigation. Endoscope is visible.

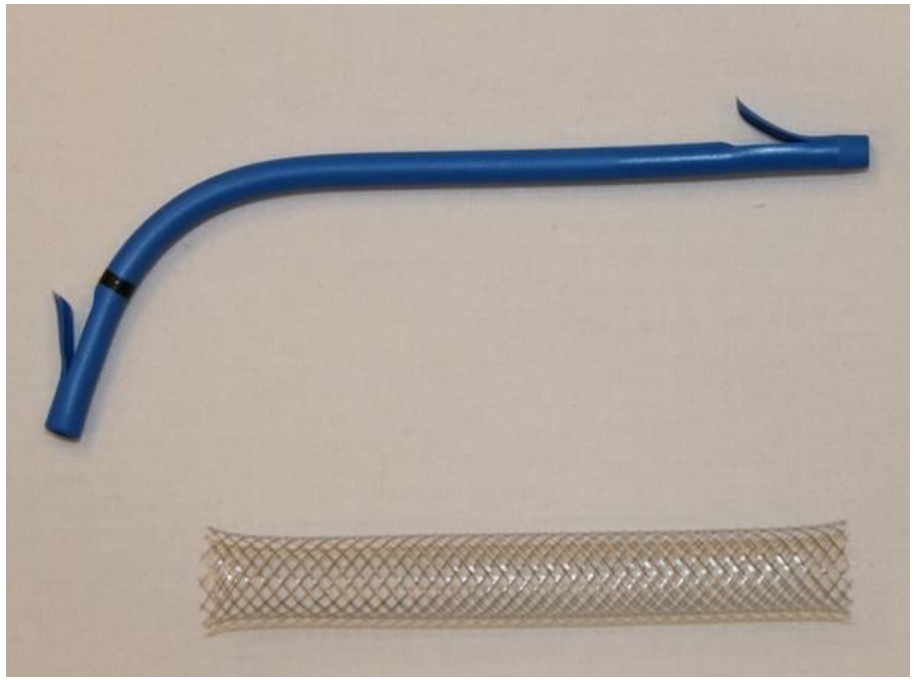

Biliary stents. Upper stent is plastic stent; lower stent is self-expanding metal stent (SEMS)

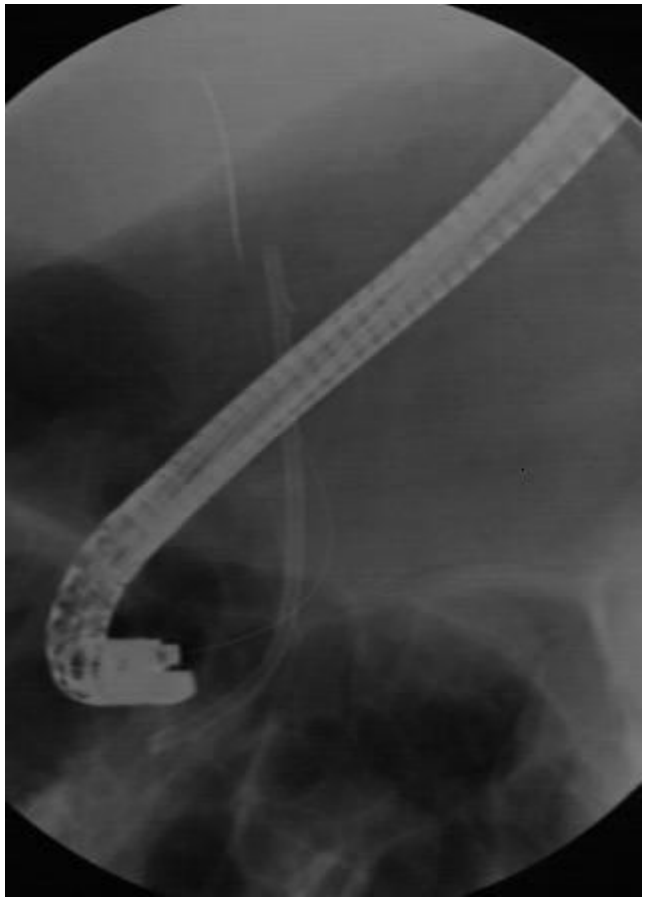

Fluoroscopic image of plastic stent in bile duct. Also note guide wire adjacent to stent in bile duct

Папиллосфинктеротомия

Показания:

- Холедохолитиаз
- Необходимость установки стента при обструкции холедоха новообразованием
- Паллиативное лечение обструкции при злокачественной опухоли БДС как альтернатива установке стента
- Дисфункция сфинктера Одди
- Желчеистечение
- Другие состояния (холедохоцеле, паразиты в желчных путях и т.д.)

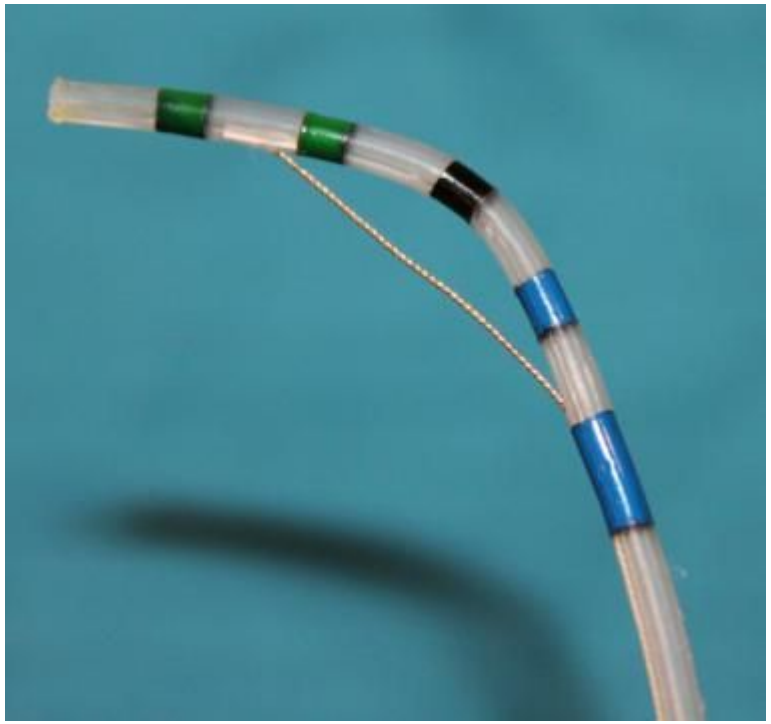

Sphincterotome in bowed position

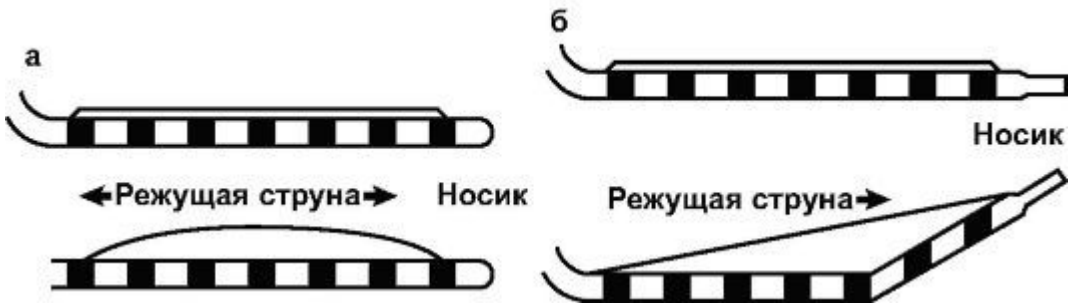

Папиллотомы: а - Шома; б- со сгибаемой дистальной частью катетера

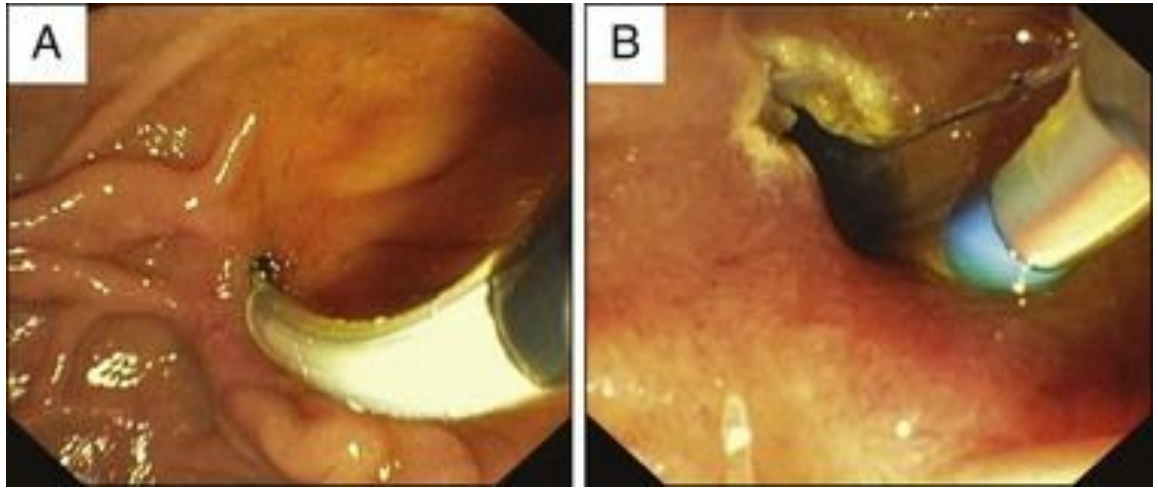



Различные корзинки для удаления камней из желчных путей

Два пигментных камня, извлеченных из холедоха после сфинктеротомии



Часть 5.
Осложнения эндоскопии.

Ключ к правильному диагнозу — подозревать его.

Холангит

ЭРПХГ-ассоциированный панкреатит

Миграция стента

Перфорация
Кровотечение

Бактериемия

Жировые подвески – достоверный признак перфорации

когда стенка кишки приобретает белый цвет, дальнейшее продвижение эндоскопа запрещено

Тактика

Кровотечение	Перфорация
• Подтянуть петлю для полипэктомии. При больших полипах целесообразно оставить ножку и коагулировать на расстоянии от стенки кишки • Инъекция склерозирующих веществ • Лазеротерапия • Привлечь дежурного хирурга	• Рентгенография брюшной полости в положении стоя • Если небольшая прикрытая перфорация, можно выжидать 24-48 часов, ЕСЛИ: ✔ общее состояние удовлетворительное ✔ перитонеальные симптомы отсутствуют ✔ лейкоцитоз, лихорадка отсутствуют ✔ контроль в стационаре

После эндоскопии могут возникнуть абдоминальные боли при:

- Сильной инсуффляции воздуха
- Выделении большого количества тепла с раздражением серозной оболочки и брюшины (полипэктомия)

А если Вы – хирург? Основные положения.

- чаще осложнения бывают у менее опытных эндоскопистов
- риск, связанный с проведением эндоскопии, выше при лечебных процедурах в отличие от диагностических
- всегда подозревайте худшее, пока не доказано обратное
- если хуже стало после эндоскопии – это осложнение эндоскопии
- всегда переводите «ухудшевшегося» пациента в хирургию
- прочитайте протокол исследования, поговорите с доктором, который его исполнял, просмотрите полученную визуализационную информацию

Часть 6.
Роль эндоскопии в онкологии.

Колоректальный рак

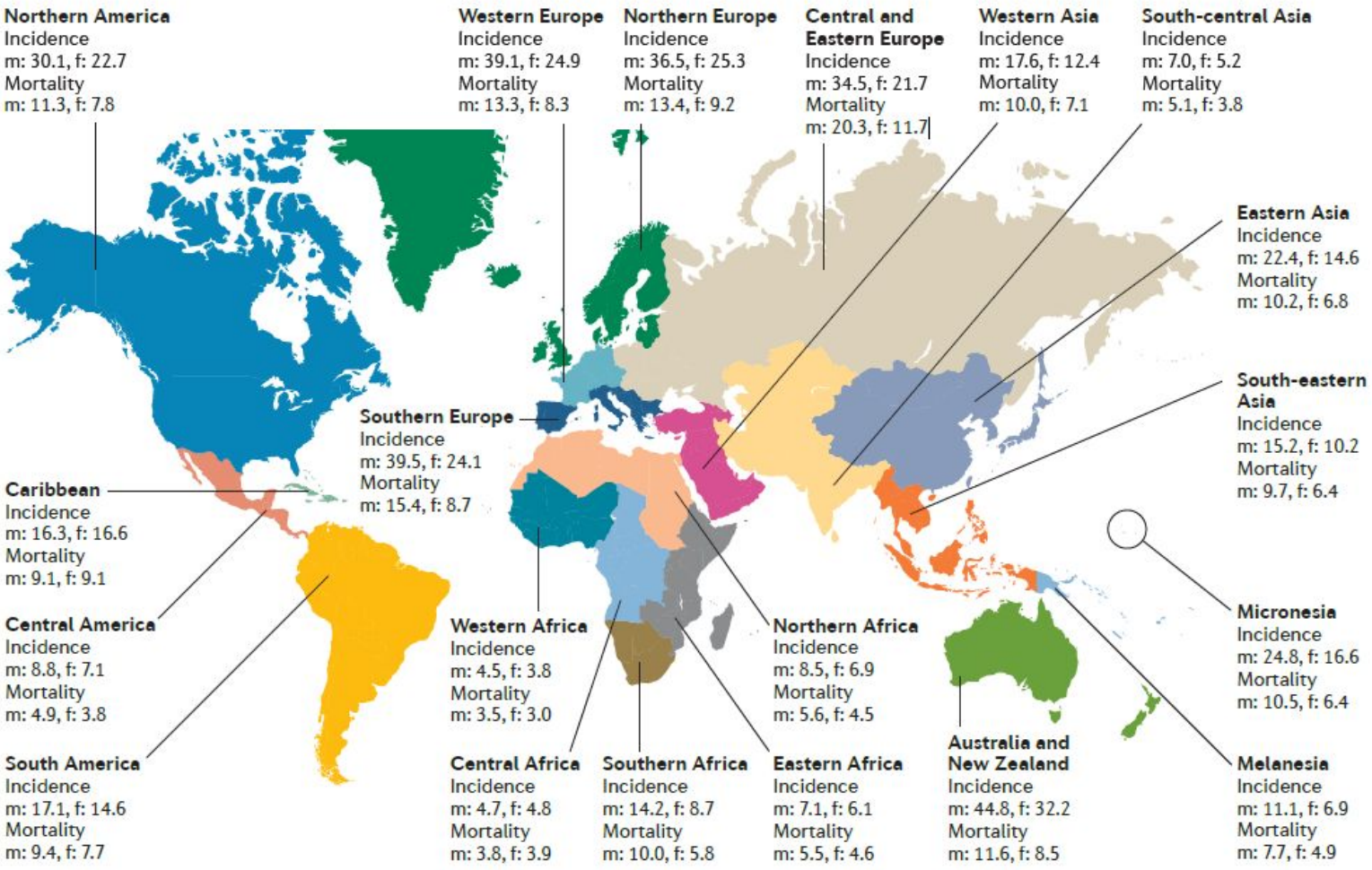

Figure 2 | **The age-standardized incidence and mortality rates in men and women (per 100,000 people) across geographical zones.** Rates are consistently higher in males (m) than in females (f), and vary considerably between regions[10]. Highest rates occur in Australia and New Zealand, Europe and Northern America.

3 место по распространенности

Заболеваемость в РФ: 2(случаев на 100тыс.

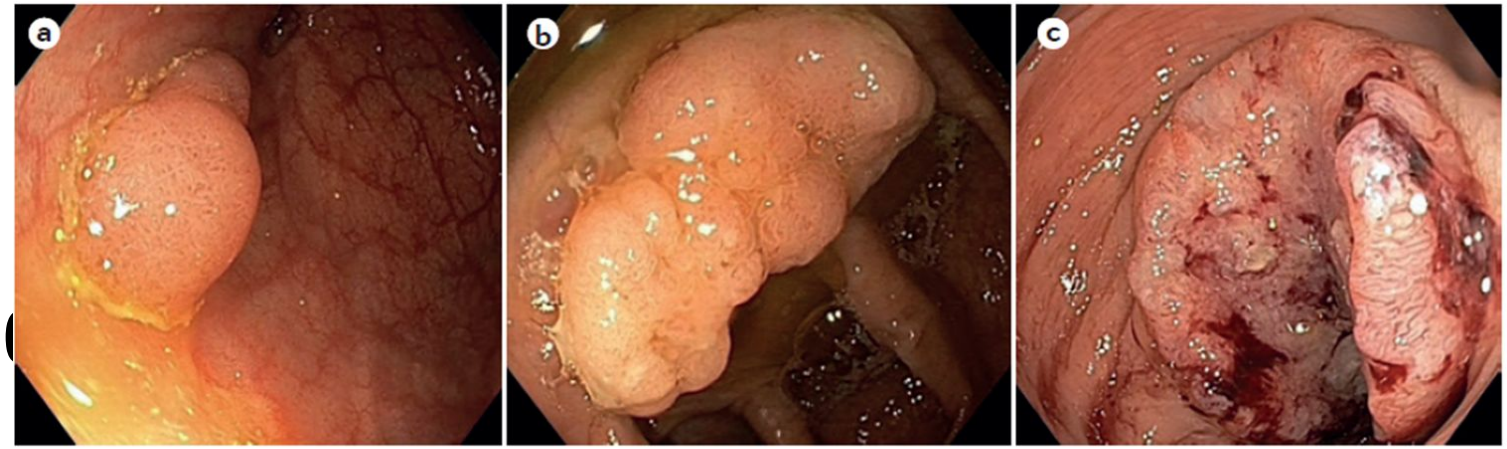

Figure 1 | **Colorectal neoplasia at different stages.** **a** | A small sessile adenoma. **b** | An advanced, larger sessile adenoma. **c** | A large, dish-shaped, ulcerating sigmoid carcinoma. The tumour covers most of the circumference, but has not yet led to substantial obstruction of the lumen.

Смертность: 13 на 100тыс.

Соотношение заболеваемости и смертности в РФ: 1:0,7

Тотальная колоноскопия с биопсией = обязательный этап диагностики.

Эндоскопическая резекция слизистой допускается при инвазивных карциномах (уровень I-II-III по Haggit) при отсутствии факторов негативного прогноза.

Аденокарцинома желудка

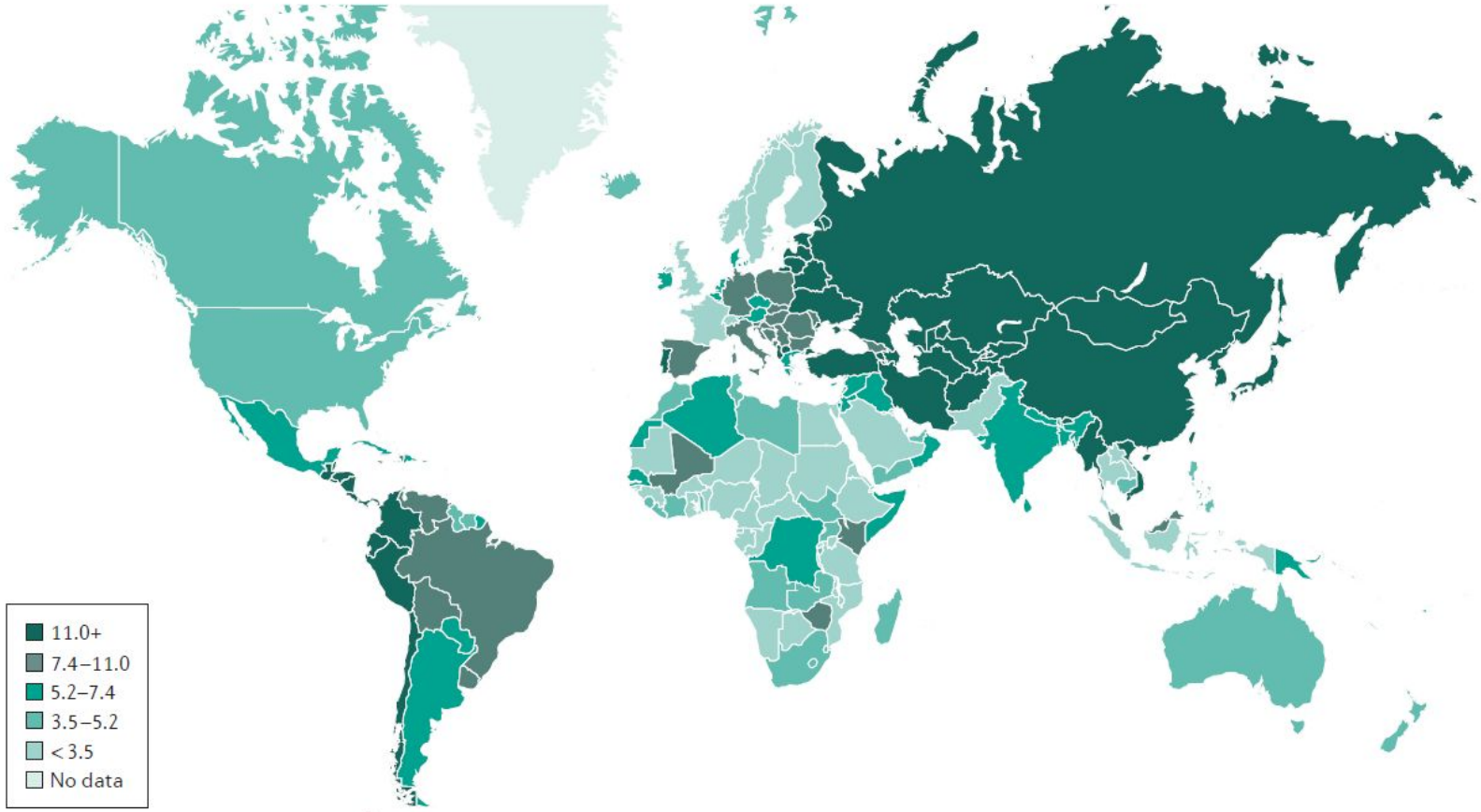

Figure 1 | **Global incidence of gastric adenocarcinoma in 2012.** The estimated age-standardized incidence (per 100,000 population) of gastric adenocarcinoma (GAC; the main type of stomach cancer) is shown for men and women combined. Endemic areas with high rates of GAC include the countries of Eastern Europe, many South and Central American countries, Iran, Russia and countries of Eastern Asia[1]. Reproduced with permission from Ferlay, J., Soerjomataram, I., Ervik, M., Dikshit, R., Eser, S., Mathers, C., Rebelo, M., Parkin, D. M., Forman, D., Bray, F. GLOBOCAN 2012 v1.0, Cancer Incidence and Mortality Worldwide: IARC CancerBase No. 11 [Internet]. Lyon, France: International Agency for Research on Cancer; 2013. Available from: http://globocan.iarc.fr, accessed 6 April 2017.

76 мм

В структуре онкологической смертности: 2 место в мире

в 2014 году было диагностировано 36 тысяч случаев

67,7% впервые зарегистрированных случаев приходится на последние стадии заболевания

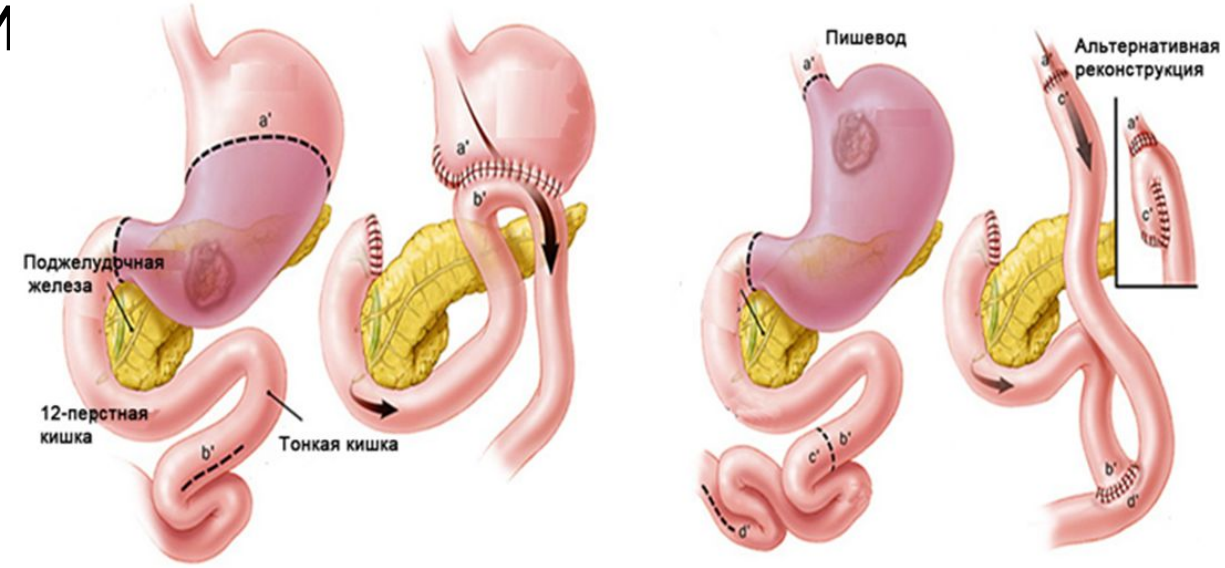

Варианты гастрэктомии и реконструкции желудка lzmed.ru

Эндоскопическое исследование желудка для диагностики

- ЭГДС с множественной биопсией для морфологического исследования - наиболее информативный метод диагностики ЗНО желудка (чувствительность и специфичность > 90%).

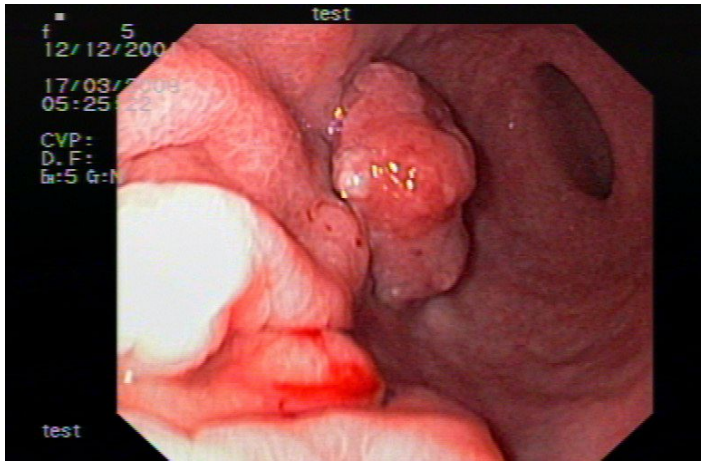

- Эндосонография – позволяет оценить T и N, обязательна при планировании эндоскопического исследования.

Скрининг?

Эндоскопическое лечение Tis / T1 .

Эндоскопическая резекция слизистой оболочки (EMR) или + с диссекцией подслизистого слоя (ESD).

Требования:

- Экзофитная карцинома
- Высокая/умеренная степень дифференцировки
- Размер до 2 см
- Без изъязвления
- Отсутствие клинически определяемых метастазов в регионарные лимфоузлы, отсутствие лимфоваскулярной инвазии

Контроль эффективности лечения с помощью эндоскопии

- В первые 1-2 года рекомендуется проводить обследования каждые 3-6 месяца
- На сроке 3-5 лет – 1 раз в 6-12 месяцев.
- После 5 лет с момента операции обследования проводятся ежегодно или при появлении жалоб.

Теперь можно задавать вопросы

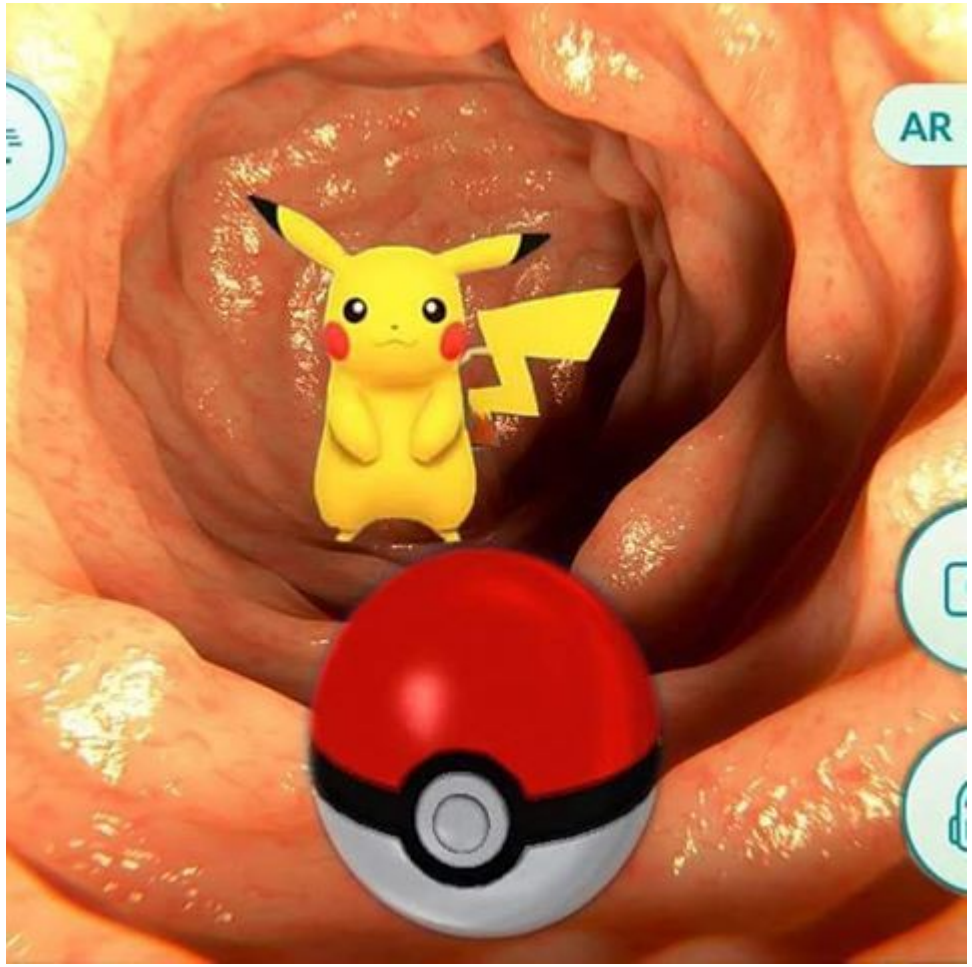

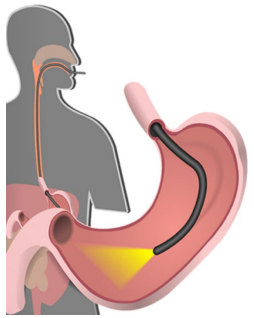

Полезная литература

- Эндоскопия. Базовый курс лекций. Хрячков В.В., Федосов Ю.Н., Давыдов А.И. и др.
- Лечебная эзофагогастродуоденоскопия Н.Е.Чернеховская
- Современные технологии в эндоскопии. Чернеховская Н.Е.
- Эндоскопическая диагностика и лечение заболеваний органов желудочно-кишечного тракта. Б. Х. Самедов и др.
- Атлас колоноскопии. Герхард Потт.
- Эндоскопическая диагностика заболеваний пищевода, желудка и тонкой кишки. Н.Е.Чернеховская.
- Колоноскопия в диагностике заболеваний толстой кишки. Сотников В.Н
- Endoscopic Retrograde Cholangiopancreatography (ERCP). Ahmad Malas, MD, Medscape.
- Schein’s Common Sense Emergency Abdominal Surgery. Moshe Schein.
- Colorectal cancer. Nature Disease Primers. Ernst J. Kuipers, William M. Grady, etc.
- Gastric adenocarcinoma. Nature Disease Primers. Jaffer A. Ajani, Jeeyun Lee, etc.