


# СИСТЕМА СКЕЛЕТНЫХ МЫШЦ

---



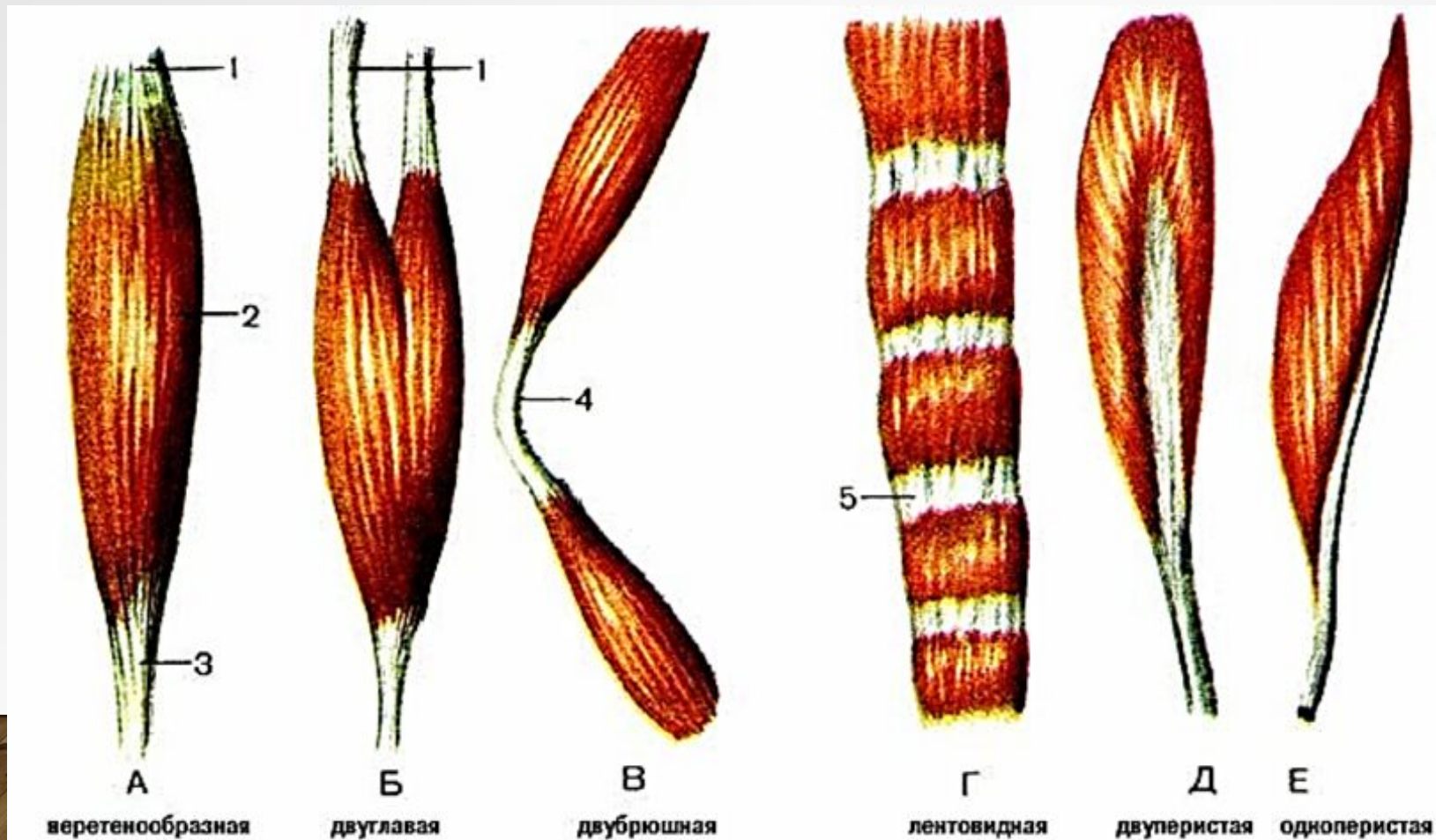
Делятся соответственно отделам:

- мышцы головы;
- мышцы шеи;
- мышцы туловища;
- мышцы конечностей.

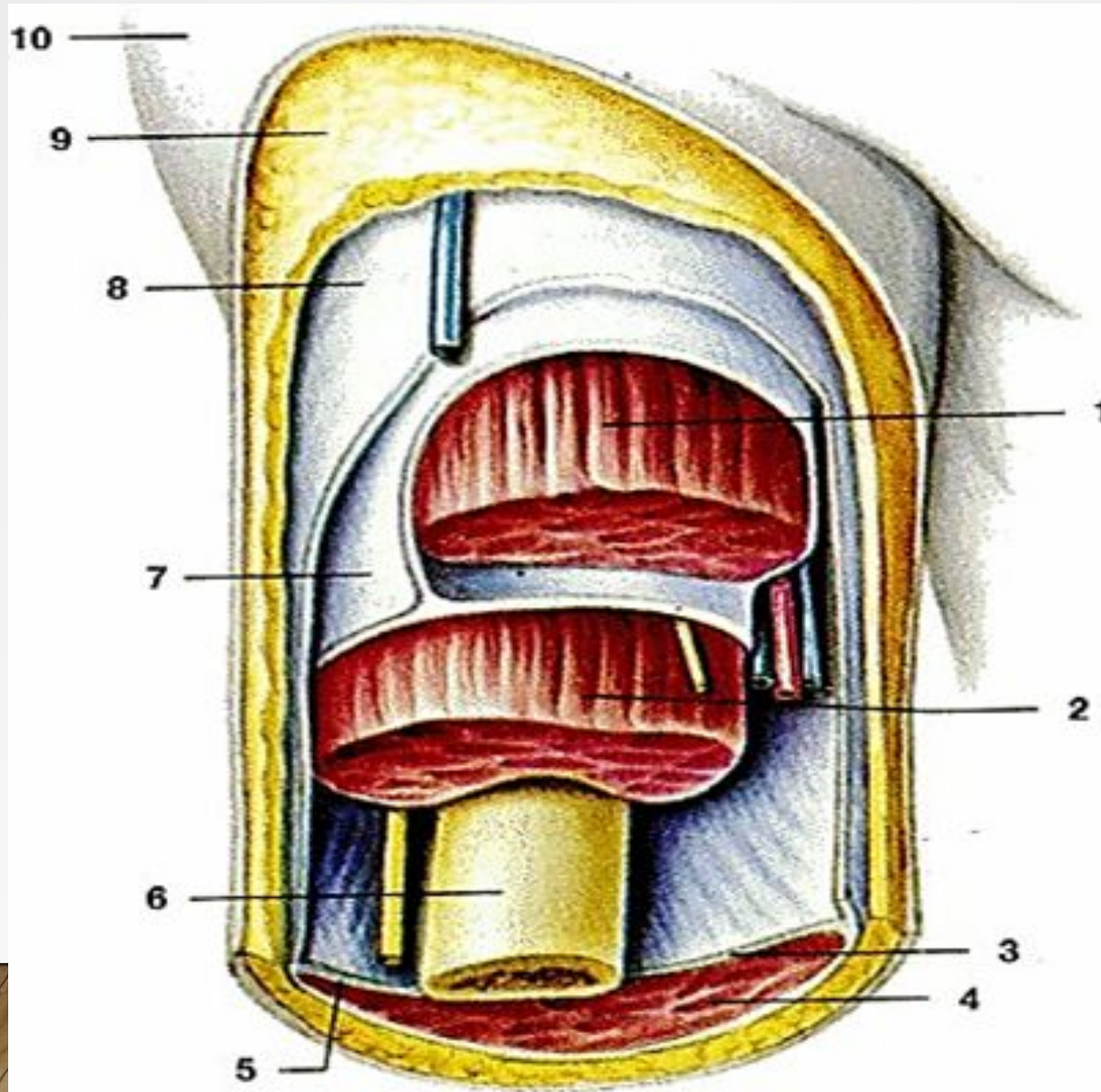


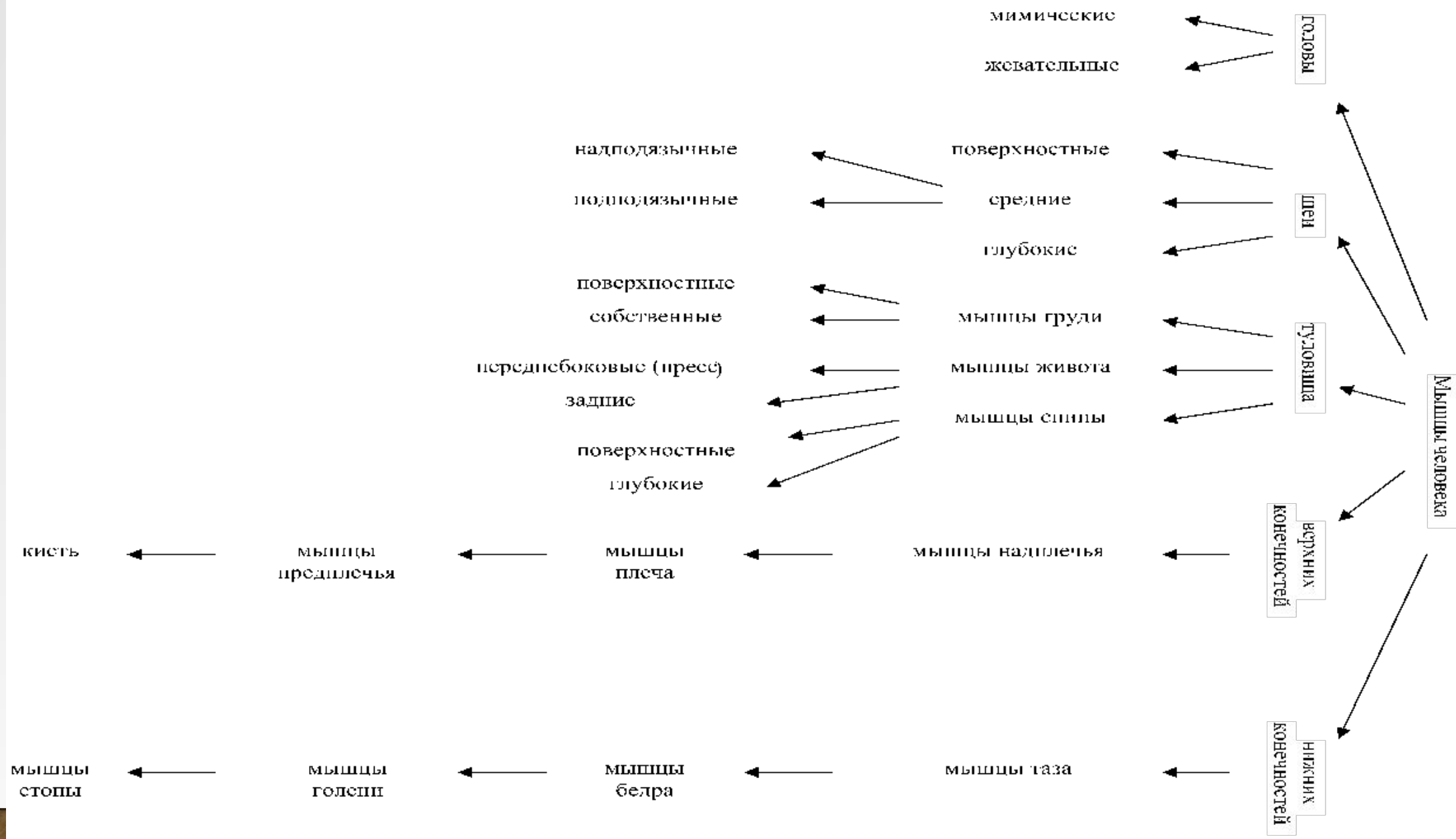
По форме мышцы бывают:

- веретеновидные (А);
- двуглавые (Б);
- двубрюшные (В);
- одноперистые (Е);
- двуперистые (Д);
- ремнеобразные (разделены сухожильными перемычками).

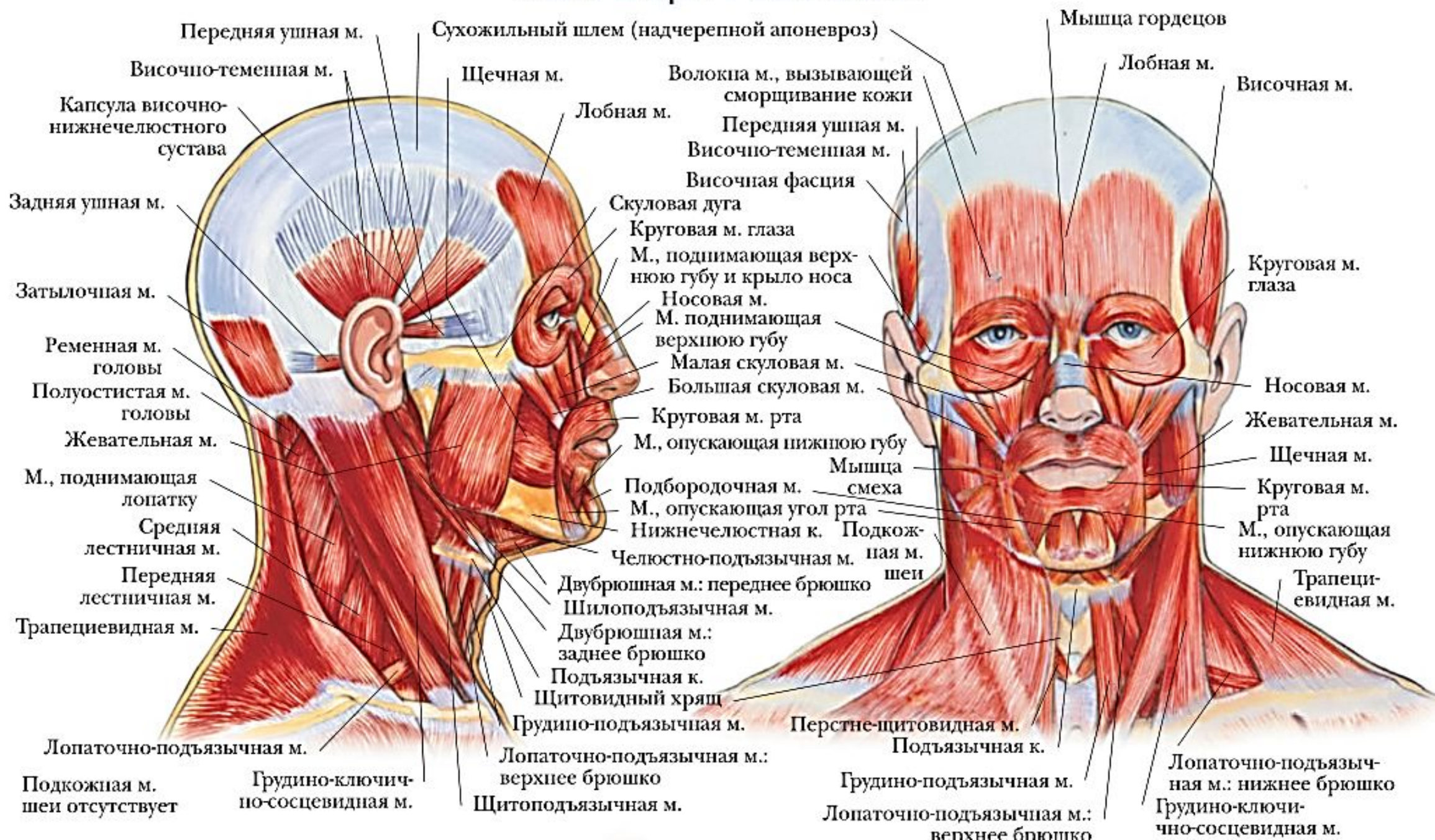

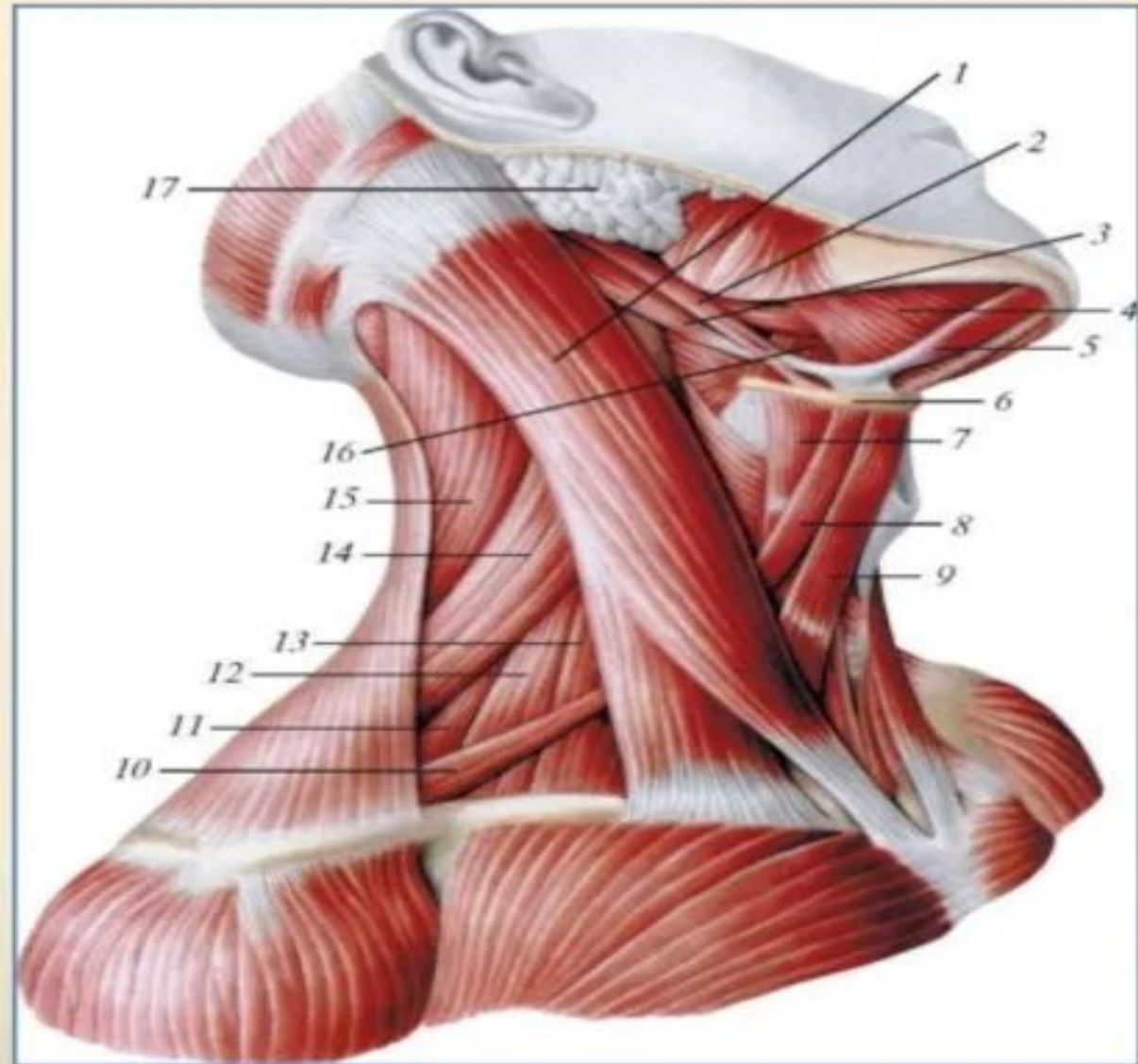
Вспомогательный аппарат мышц  
Мышцы (1,2) покрыты фасциями (7,8) то есть  
соединительно-тканными футлярами.





# МЫШЦЫ ГОЛОВЫ





**Грудино-ключично-сосцевидная мышца**

**Надподъязычные и подподъязычные мышцы шеи, вид справа:**

**1 - грудино-ключично-сосцевидная мышца**

**2 - шило-подъязычная мышца**

**3 - заднее брюшко двубрюшной мышцы**

**4 - челюстно-подъязычная мышца**

**5 - переднее брюшко двубрюшной мышцы**

**6 - подъязычная кость**

**7 - щитоподъязычная мышца**

**8 - верхнее брюшко лопаточно-подъязычной мышцы**

**9 - грудино-подъязычная мышца**

**10 - нижнее брюшко лопаточно-подъязычной мышцы**

**11 - задняя лестничная мышца**

**12 - средняя лестничная мышца**

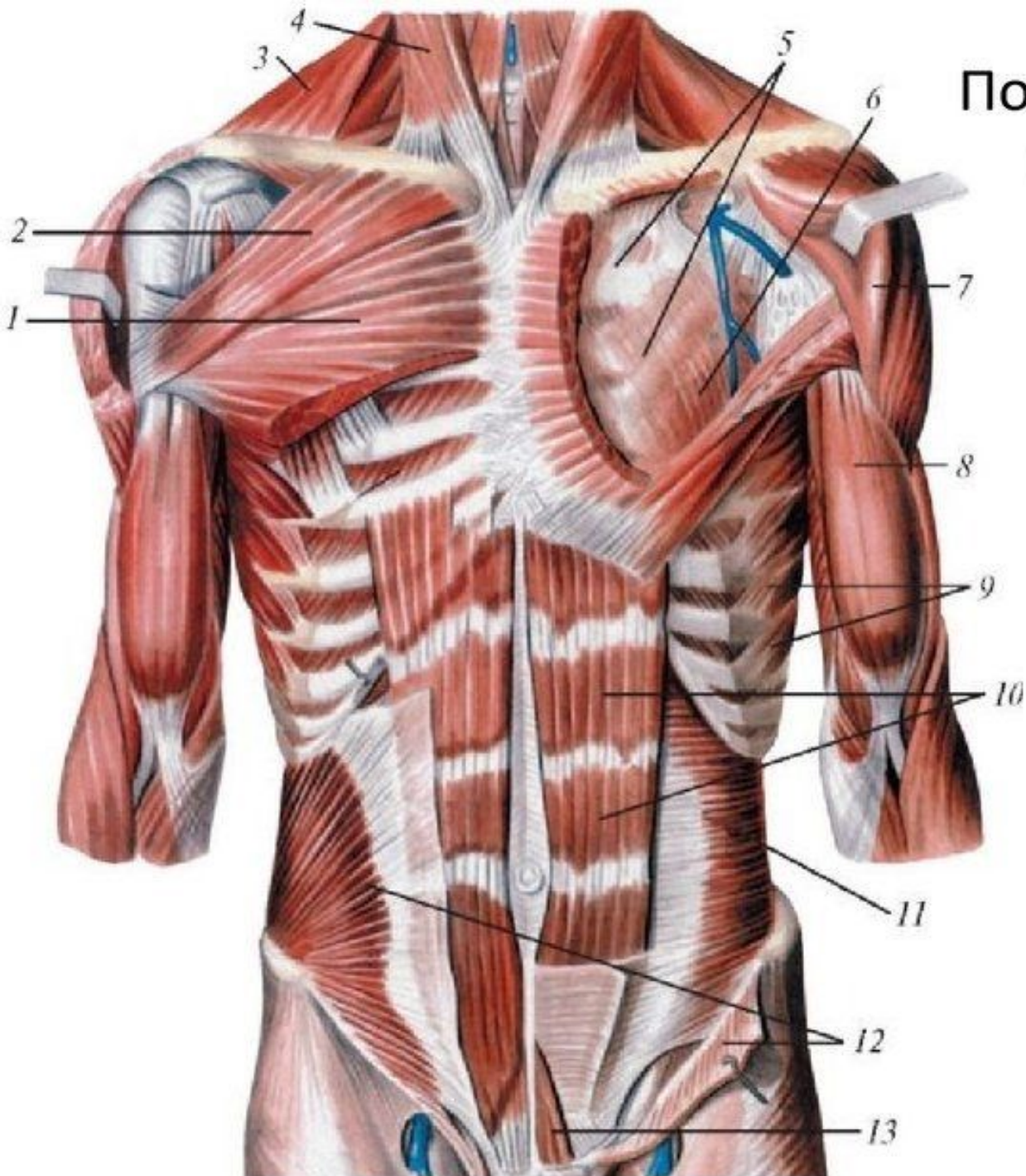
**13 - передняя лестничная мышца**

**14 - мышца, поднимающая лопатку**

**15 - ременная мышца головы**

**16 - подъязычно-язычная мышца**

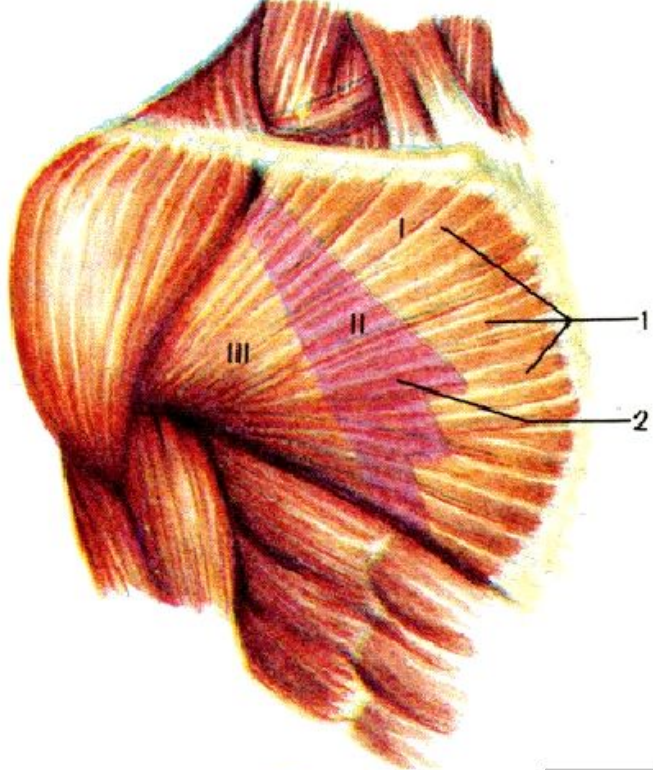
**17 - околоушная**



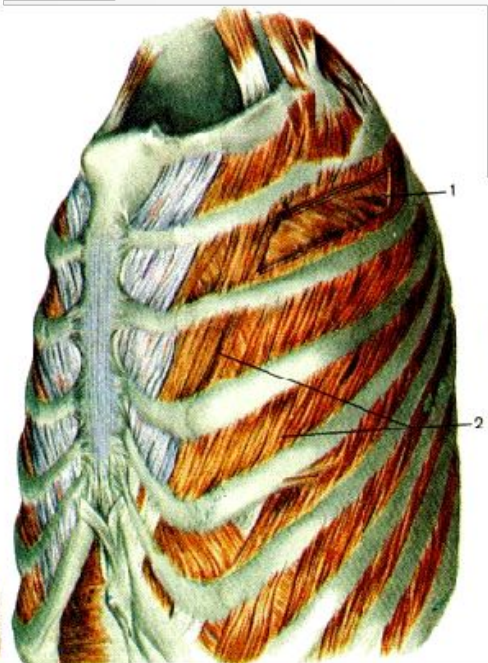
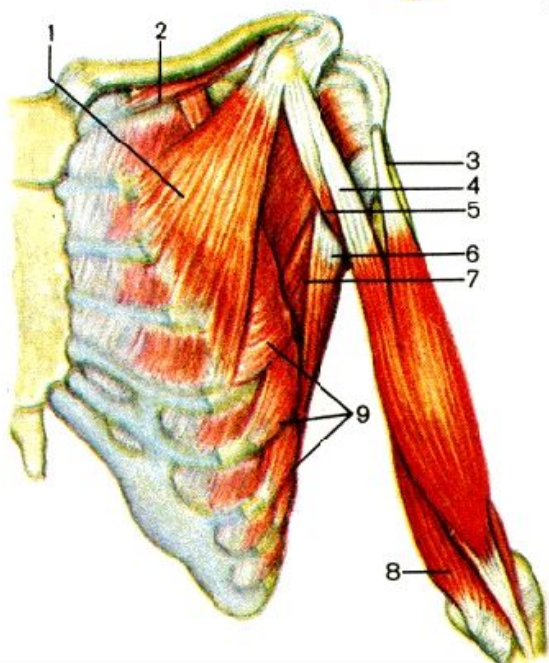
## Поверхностные и глубокие мышцы груди и живота (вид спереди)

- 1 - большая грудная мышца (грудино-реберная часть)
- 2 - большая грудная мышца (ключичная часть)
- 3 - трапециевидная мышца
- 4 - грудино-ключично-сосцевидная мышца
- 5 - грудная фасция (глубокая пластинка)
- 6 - малая грудная мышца
- 7 - дельтовидная мышца
- 8 - двуглавая мышца плеча
- 9 - передняя зубчатая мышца
- 10 - прямая мышца живота
- 11 - поперечная мышца живота
- 12 - внутренняя косая мышца живота
- 13 - пирамидальная мышца

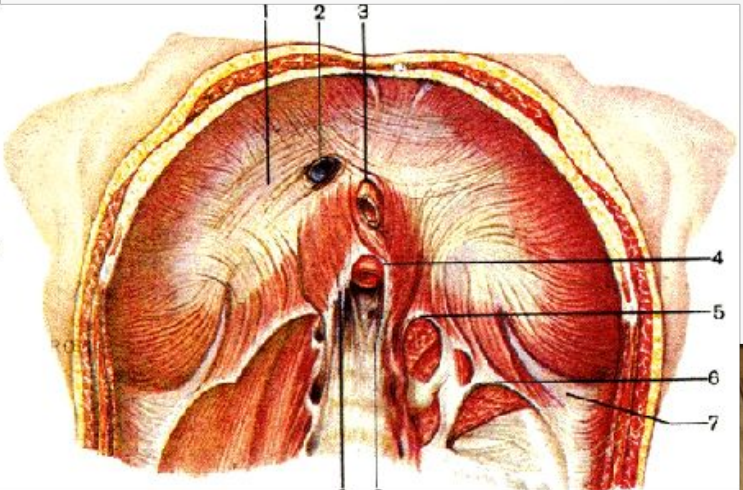


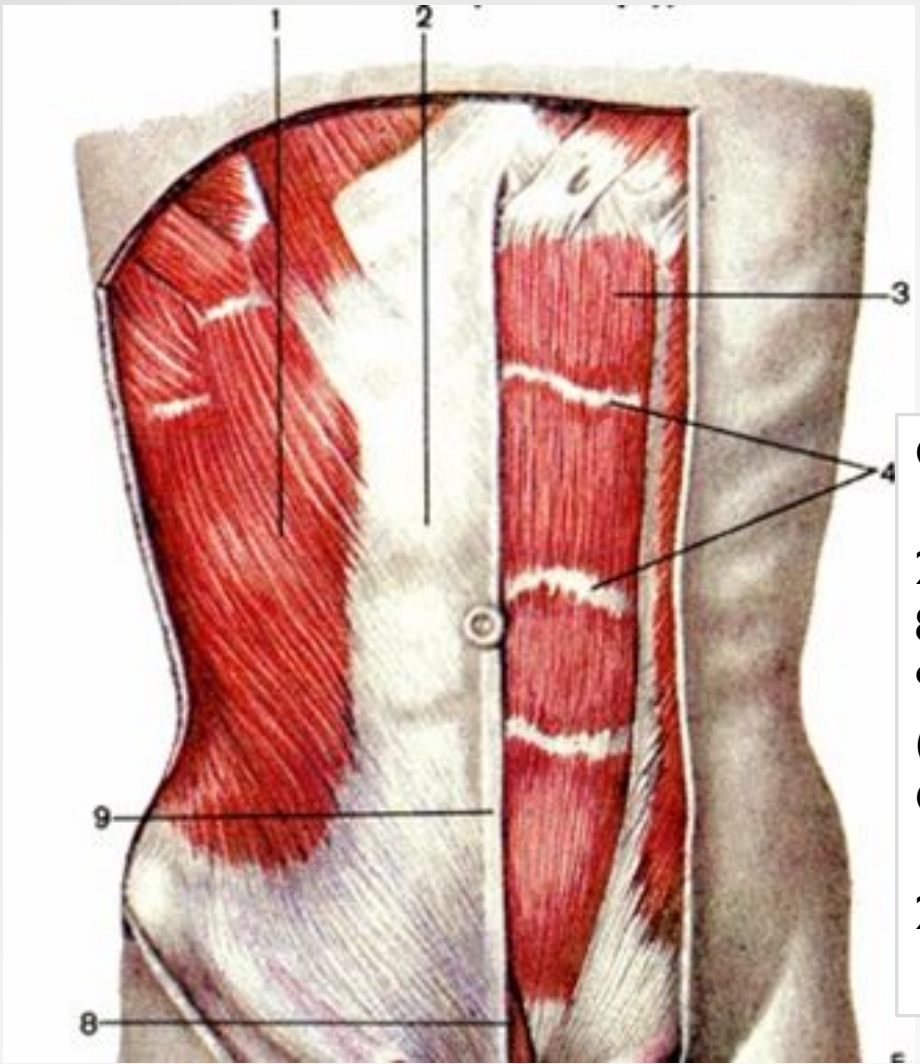


1 – большая грудная  
2 – контуры малой  
грудной мышцы

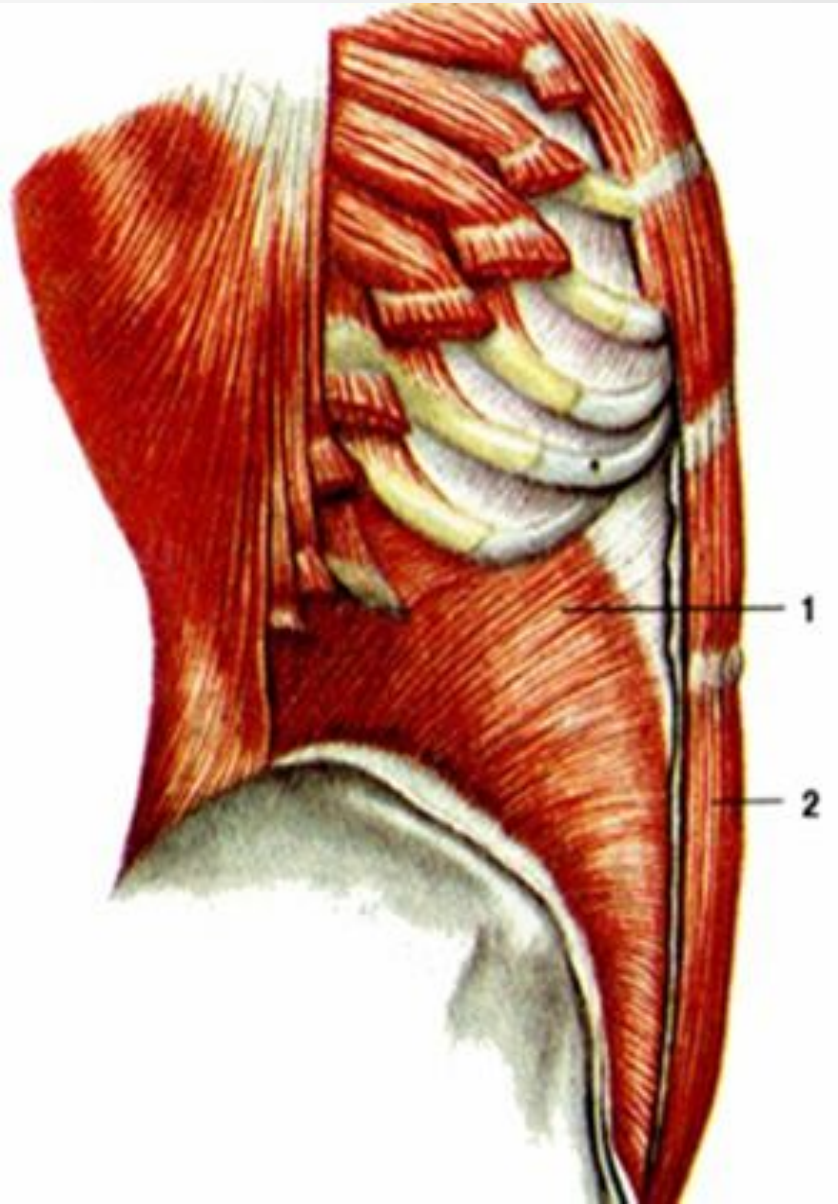


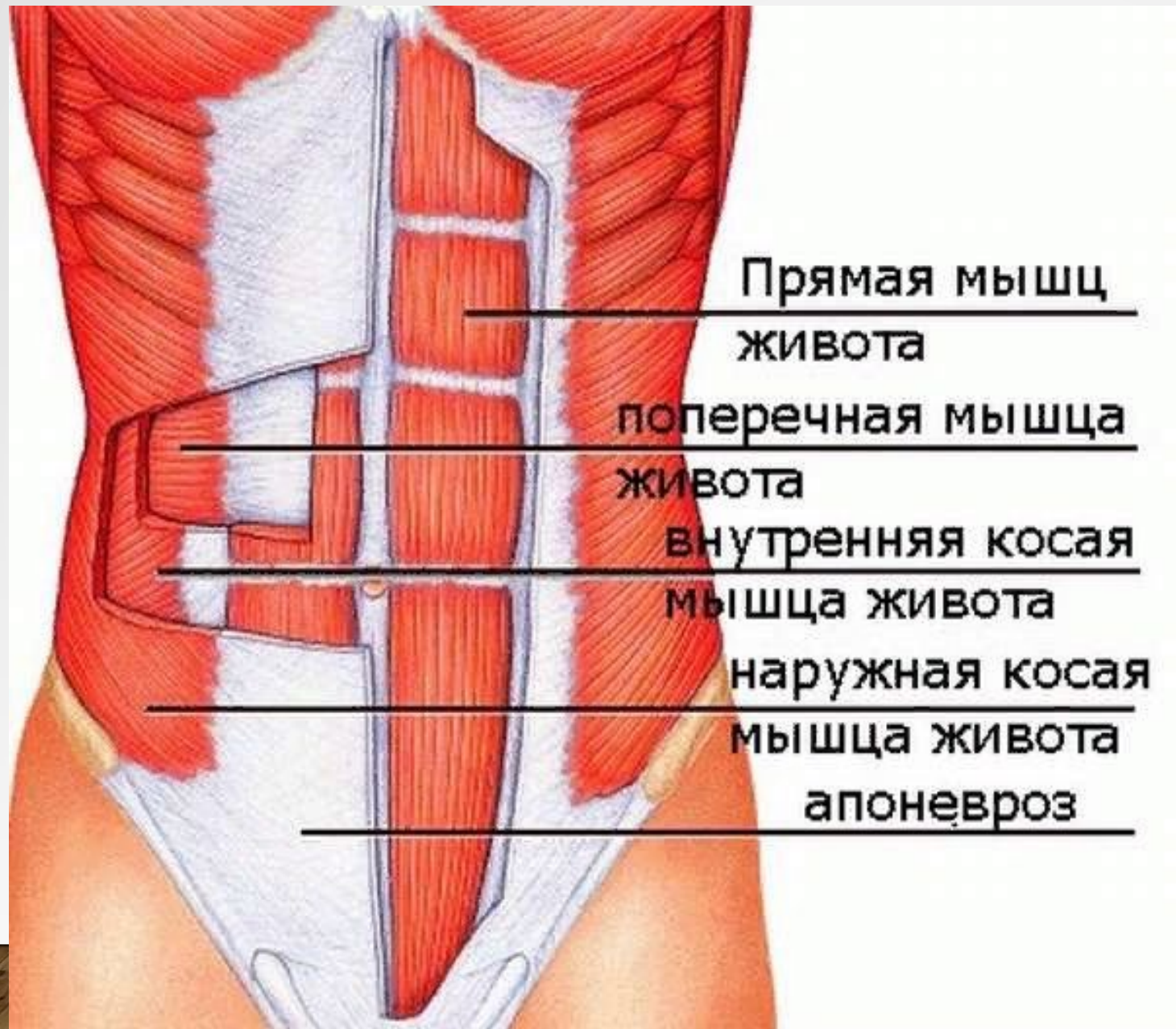
Диафрагма – вид снизу

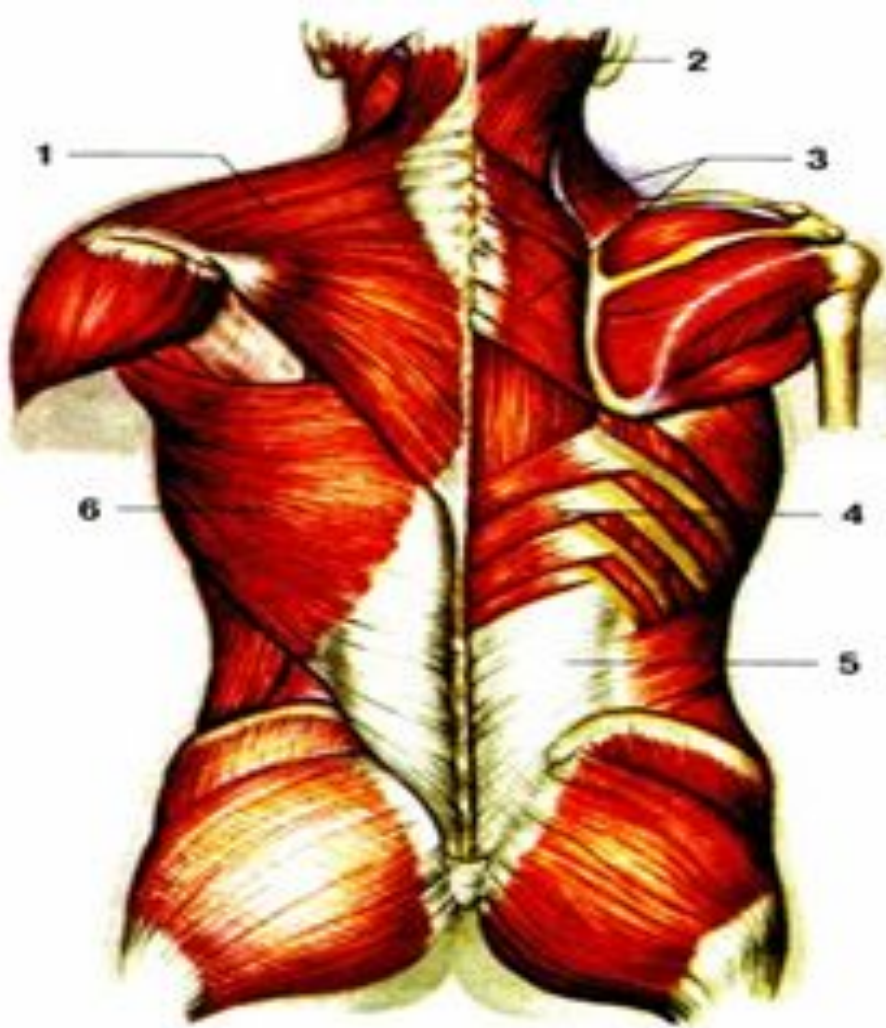




Справа  
1 – наружная косая  
2 – прямая  
8 – пирамидальная  
9 – белая линия  
(апоневроз)  
Слева  
1 – внутренняя косая  
2 – прямая



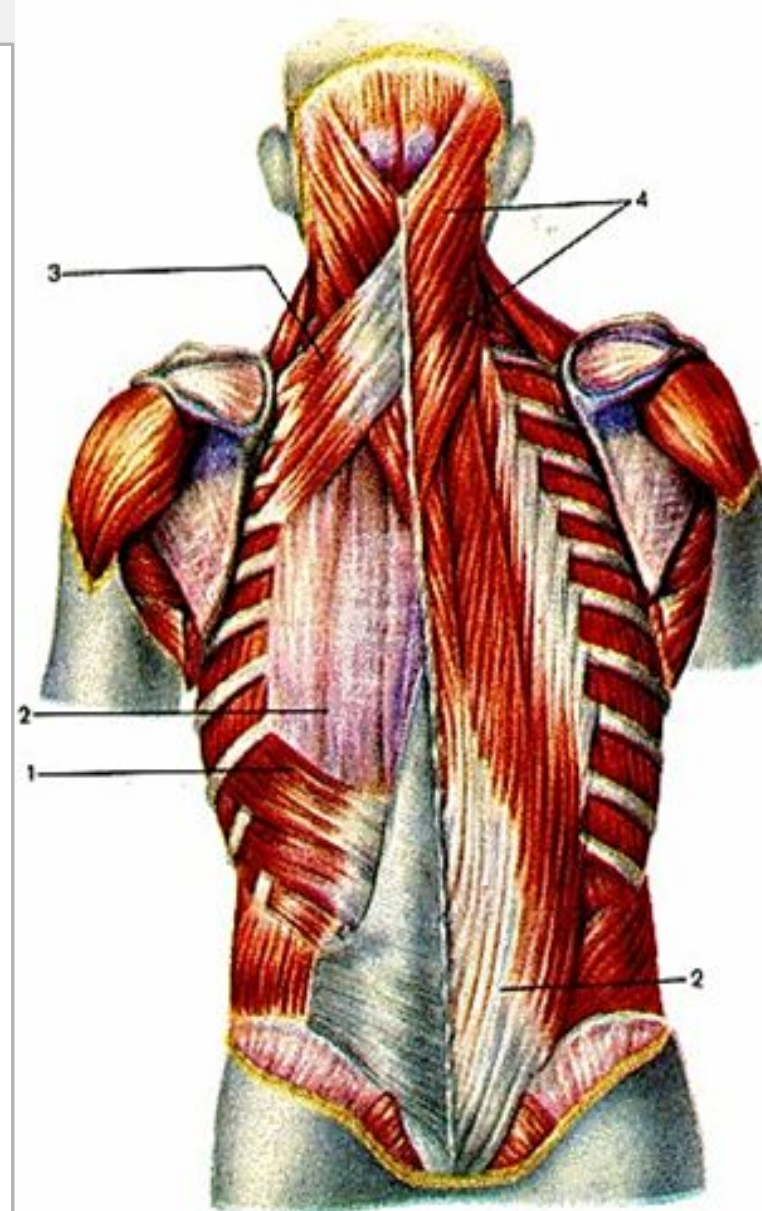


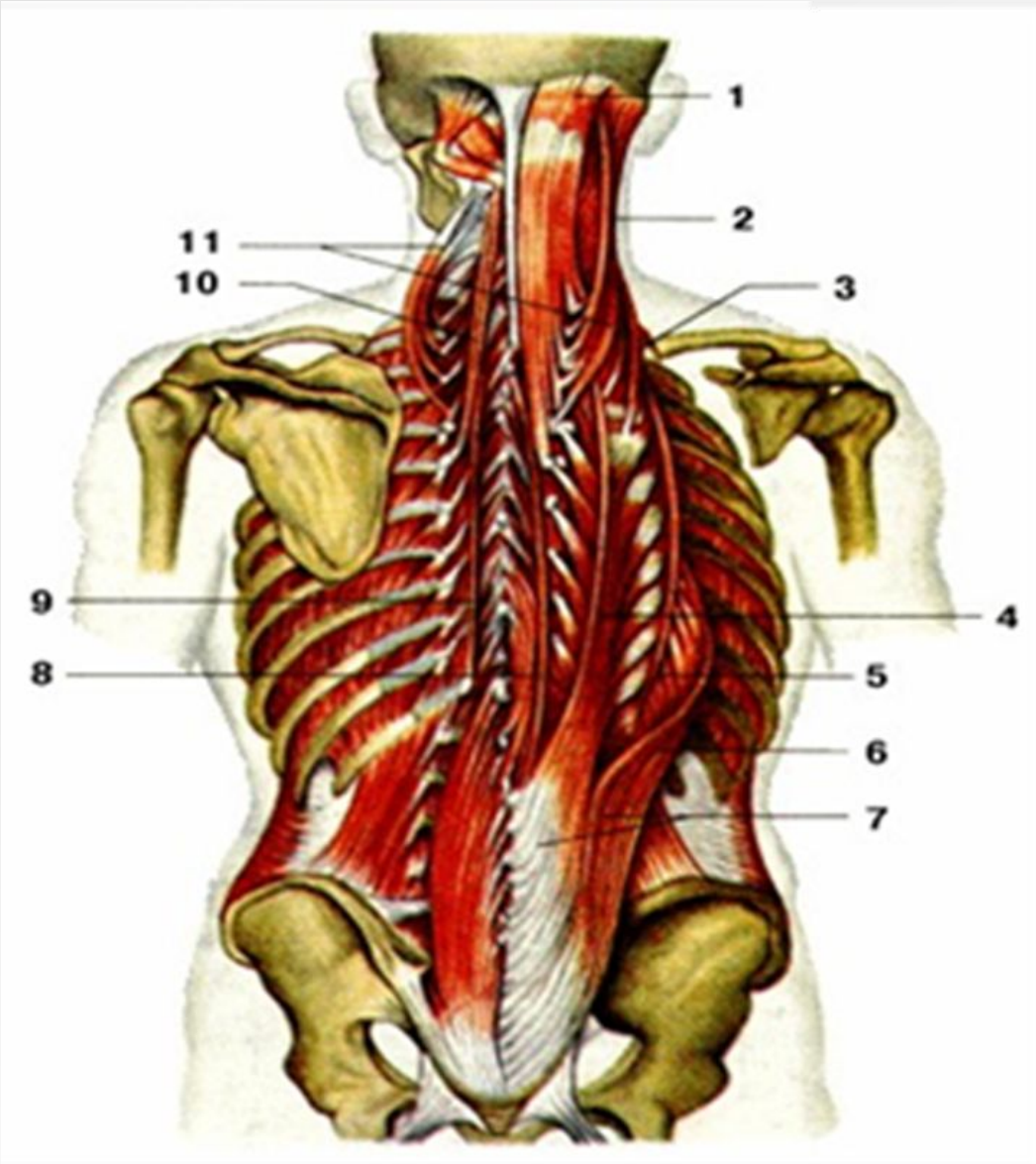


Поверхностные  
(слева):

1 – трапецевидная  
6 – широчайшая  
3 – малая и большая  
ромбовидные  
4 – нижняя задняя  
зубчатая  
3 – верхняя задняя  
зубчатая

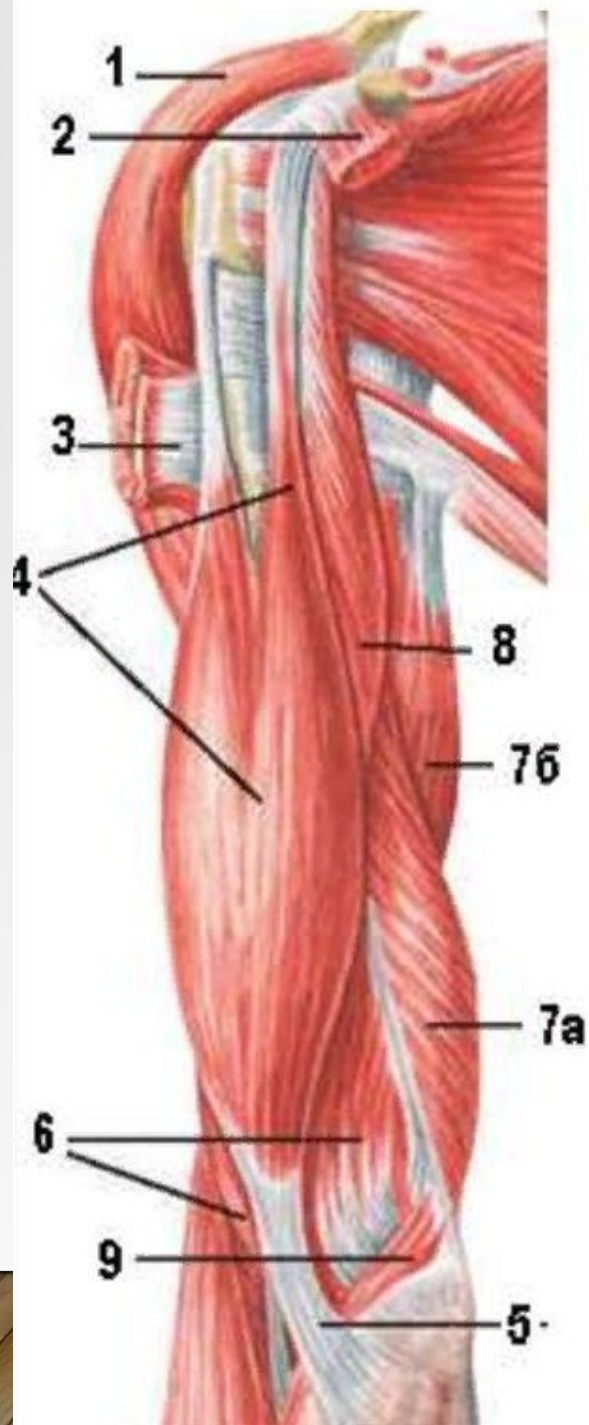
(справа)  
Глубокие (справа):  
2 – ременная мышца  
головы  
(слева);  
4 – ременная мышца  
шеи  
2 – мышца,  
выпрямляющая  
позвоночник  
3 – верхняя задняя  
зубчатая





Глубокие  
4 – длиннейшая  
8 – остистая

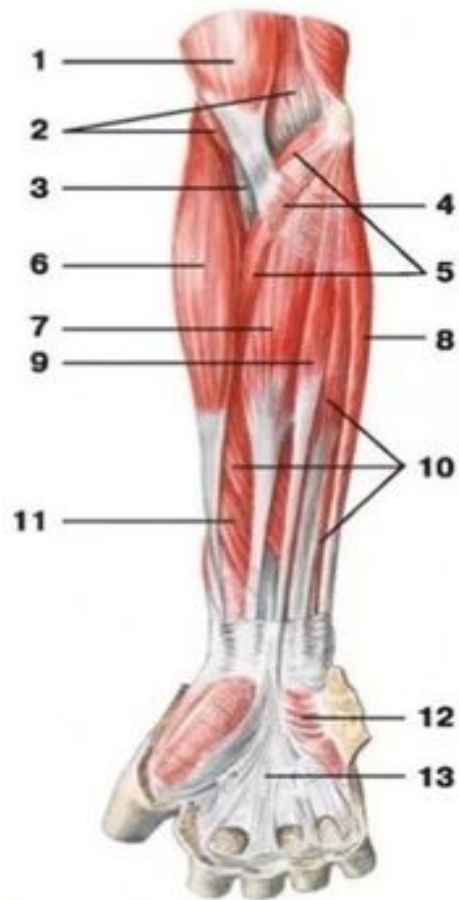# Мышцы плеча (вид спереди)



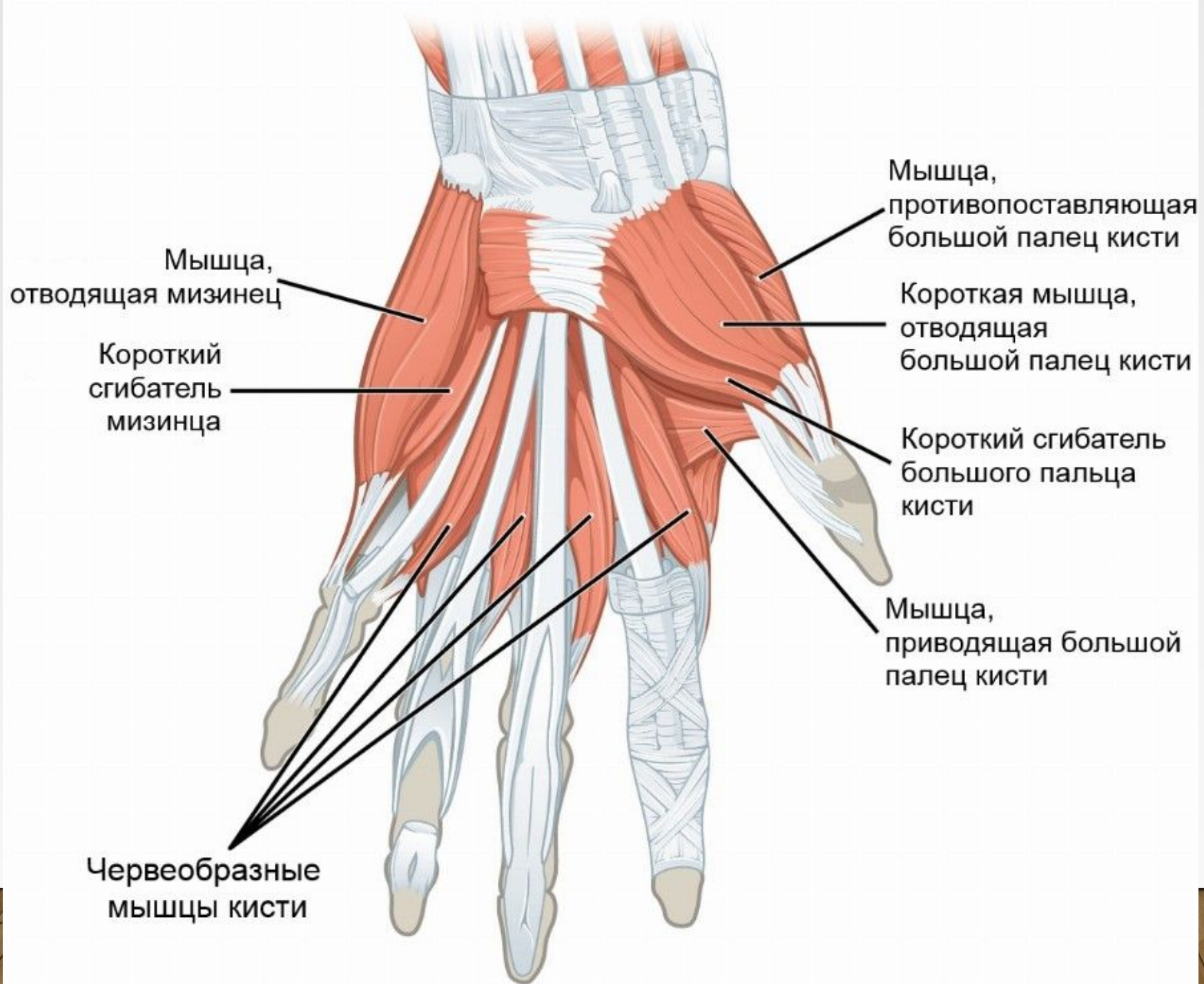
- 1— дельтовидная мышца;
- 2 — малая грудная мышца;
- 3— большая грудная мышца;
- 4— двуглавая мышца плеча;
- 5— апоневроз двуглавой  
мышцы плеча;
- 6— плечевая мышца;
- 7— трехглавая мышца плеча:  
а) длинная головка,  
б) медиальная головка;
- 8— клювовидно-плечевая  
мышца;
- 9— круглый пронатор;

# Мышцы предплечья: передняя группа (поверхностный слой)

Мышцы предплечья (вид спереди):



- 1 — двуглавая мышца плеча;
- 2 — плечевая мышца;
- 3 — сухожилие двуглавой мышцы плеча;
- 4 — апоневроз двуглавой мышцы плеча;
- 5 — круглый пронатор;
- 6 — плечелучевая мышца;
- 7 — лучевой сгибатель кисти;
- 8 — локтевой сгибатель кисти;
- 9 — длинная ладонная мышца;
- 10 — поверхностный сгибатель пальцев;
- 11 — длинный сгибатель большого пальца кисти;
- 12 — короткая ладонная мышца;
- 13 — ладонный апоневроз



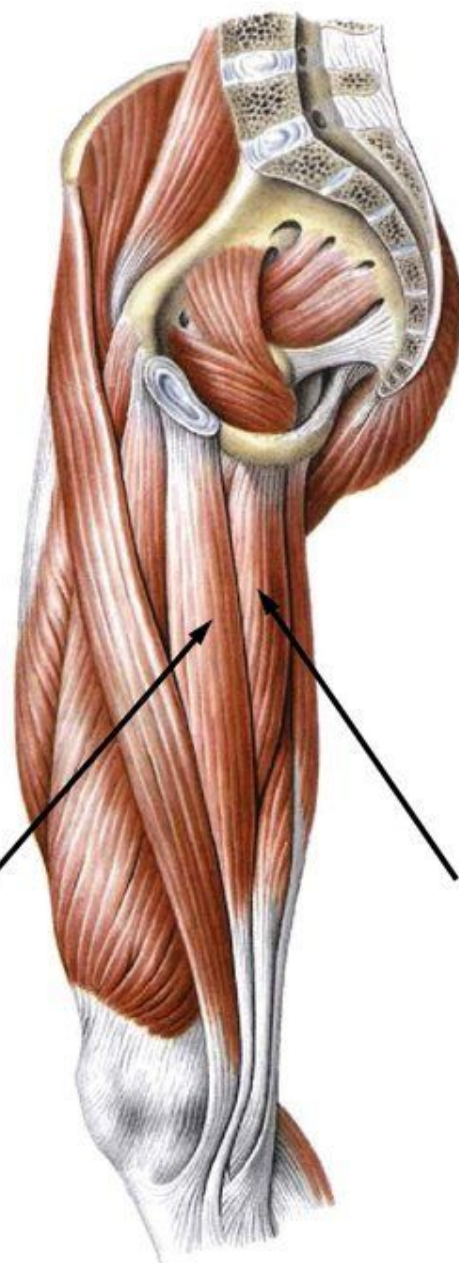


# Мышцы бедра. Медиальная группа

- Тонкая (стройная) мышца
- Гребенчатая мышца
- Длинная приводящая мышца
- Короткая приводящая мышца
- Большая приводящая мышца

**Функция:** приводят бедро

Тонкая мышца

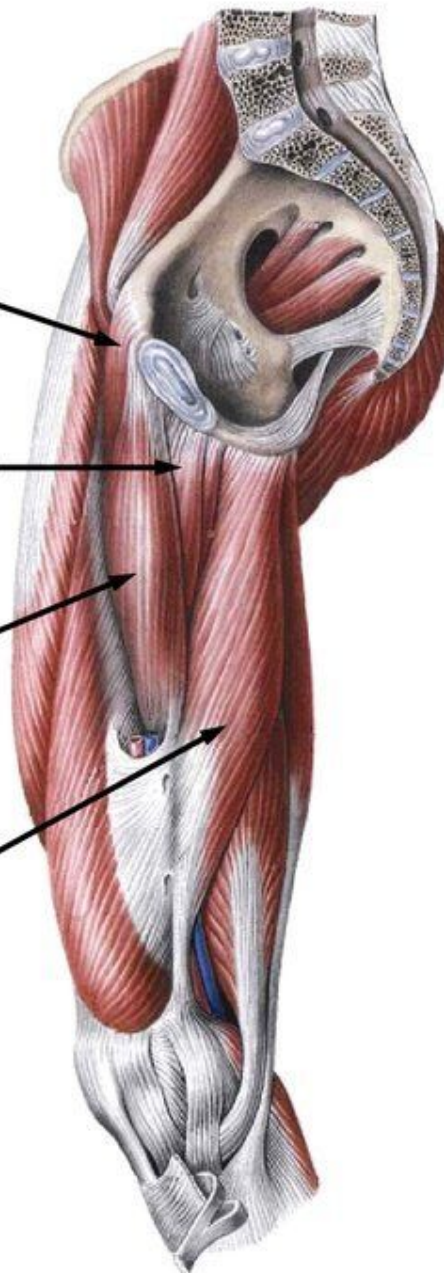


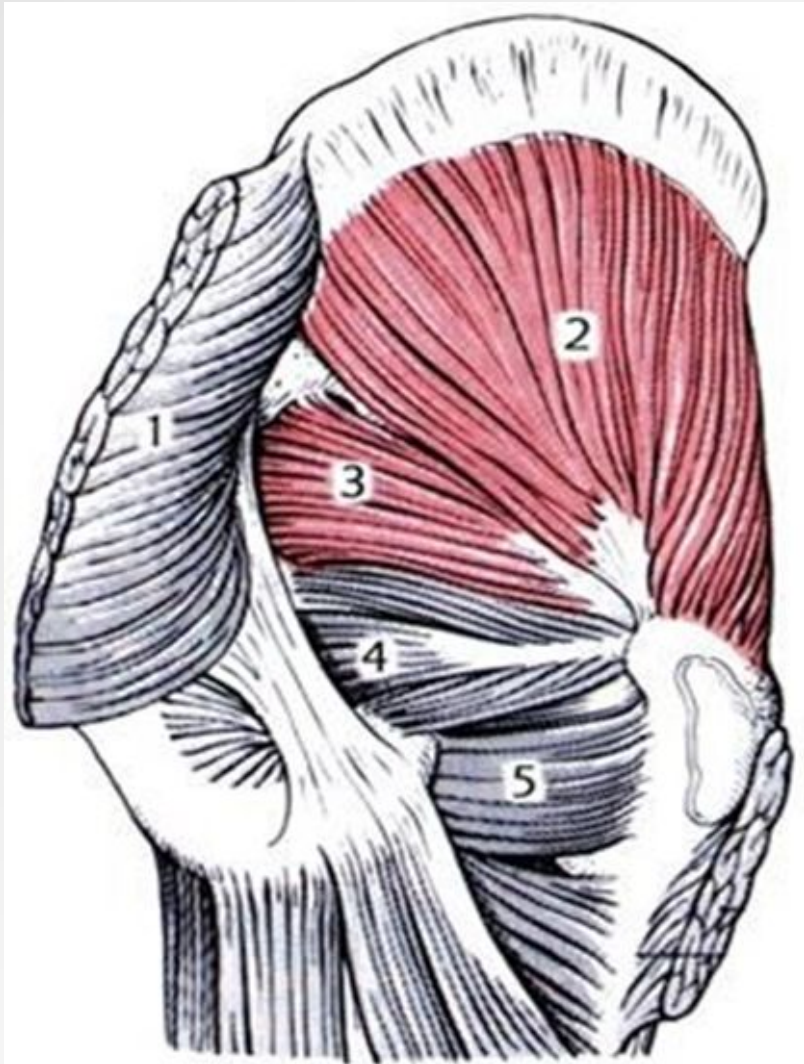
Гребенчатая мышца

Короткая приводящая мышца

Длинная приводящая мышца

Большая приводящая мышца





Мышцы таза; вид сзади.

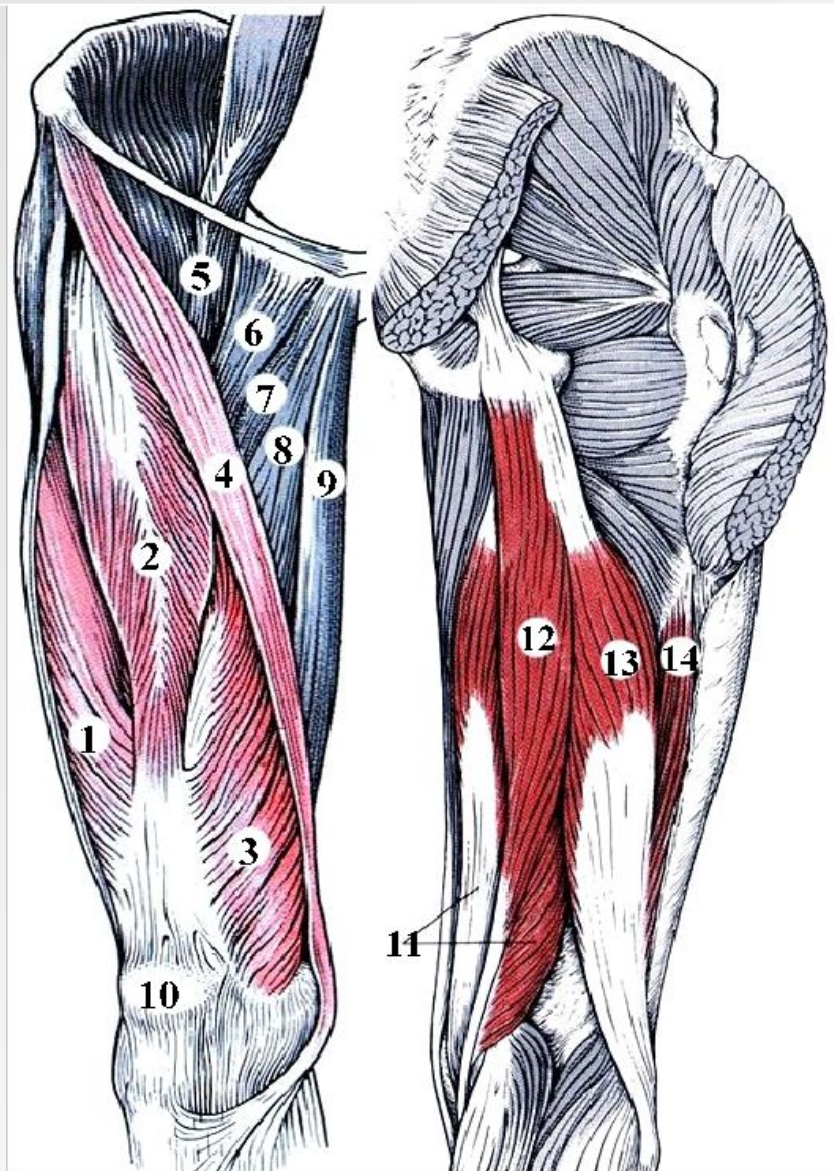
1 - большая ягодичная мышца  
(отрезана);

2 - средняя ягодичная мышца;

3- 4 - грушевидная мышца;

внутренняя запирательная мышца;

5 - квадратная мышца бедра.



**А**

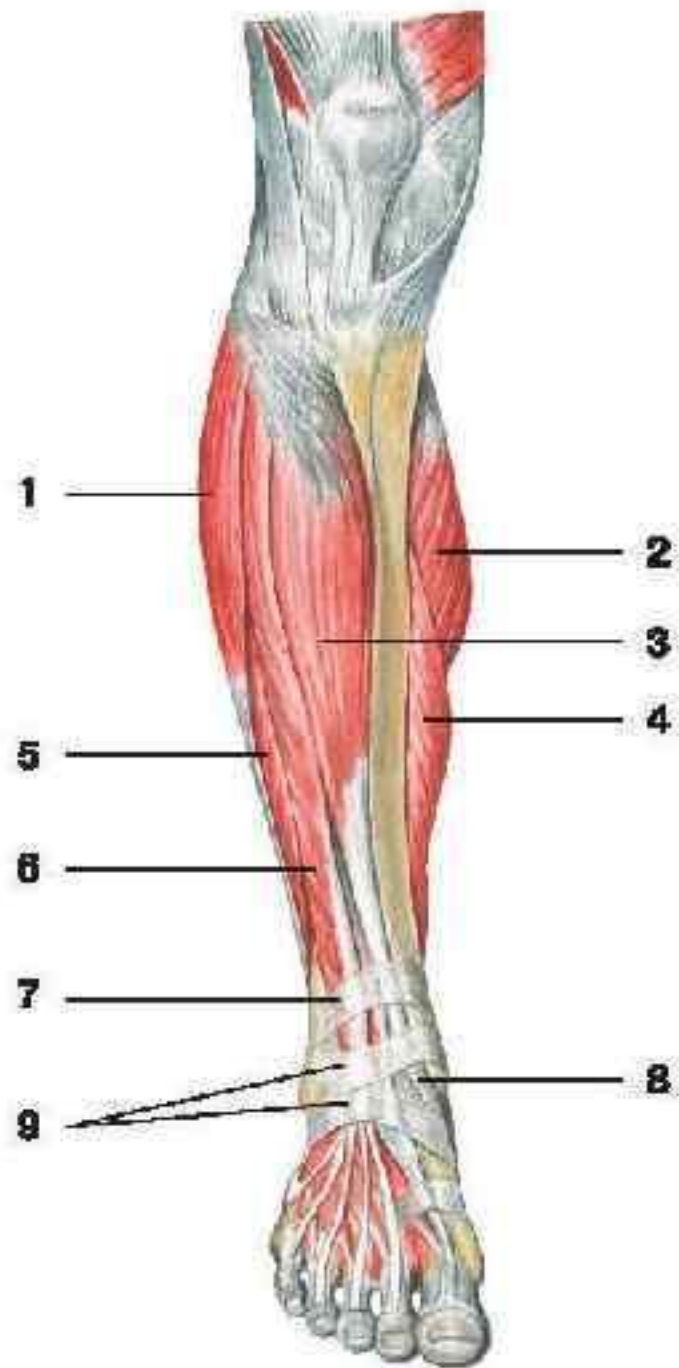
**Б**

Рис. 17. Мышцы бедра; А - вид спереди, Б - вид сзади.

- 1 - латеральная широкая мышца бедра;
- 2 - прямая мышца бедра;
- 3 - медиальная широкая мышца бедра;
- 4 - портняжная мышца;
- 5 - подвздошно-поясничная мышца;
- 6 - гребенчатая мышца;
- 7 - короткая приводящая мышца;
- 8 - длинная приводящая мышца;
- 9 - тонкая мышца;
- 10 - надколенник;
- 11 - полуперепончатая мышца;
- 12 - полусухожильная мышца;
- 13 - двуглавая мышца бедра (длинная головка);
- 14 - двуглавая мышца бедра (короткая головка).

## Мышцы голени (вид спереди):

- 1 — длинная малоберцовая мышца;
- 2 — медиальная головка икроножной мышцы;
- 3 — передняя большеберцовая мышца;
- 4 — камбаловидная мышца;
- 5 — короткая малоберцовая мышца;
- 6 — длинный разгибатель пальцев;
- 7 — верхний удерживатель разгибателей;
- 8 — сухожилие передней большеберцовой мышцы;
- 9 — нижний удерживатель разгибателей



# Мышцы голени. Задняя группа

•Трёхглавая мышца голени (состоит из икроножной и камбаловидной мышц)

•Подколенная мышца

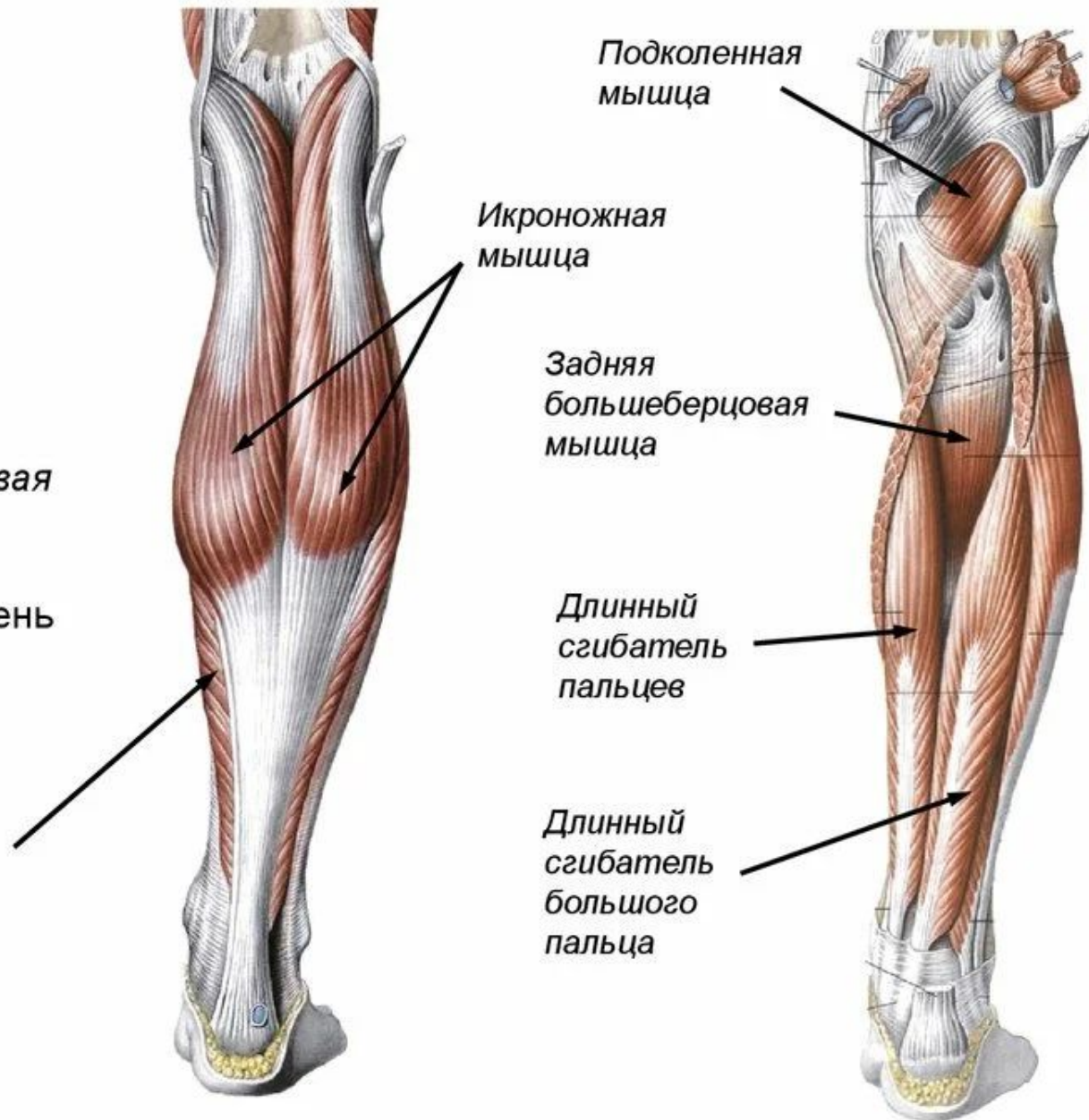•Длинный сгибатель пальцев

•Длинный сгибатель большого пальца

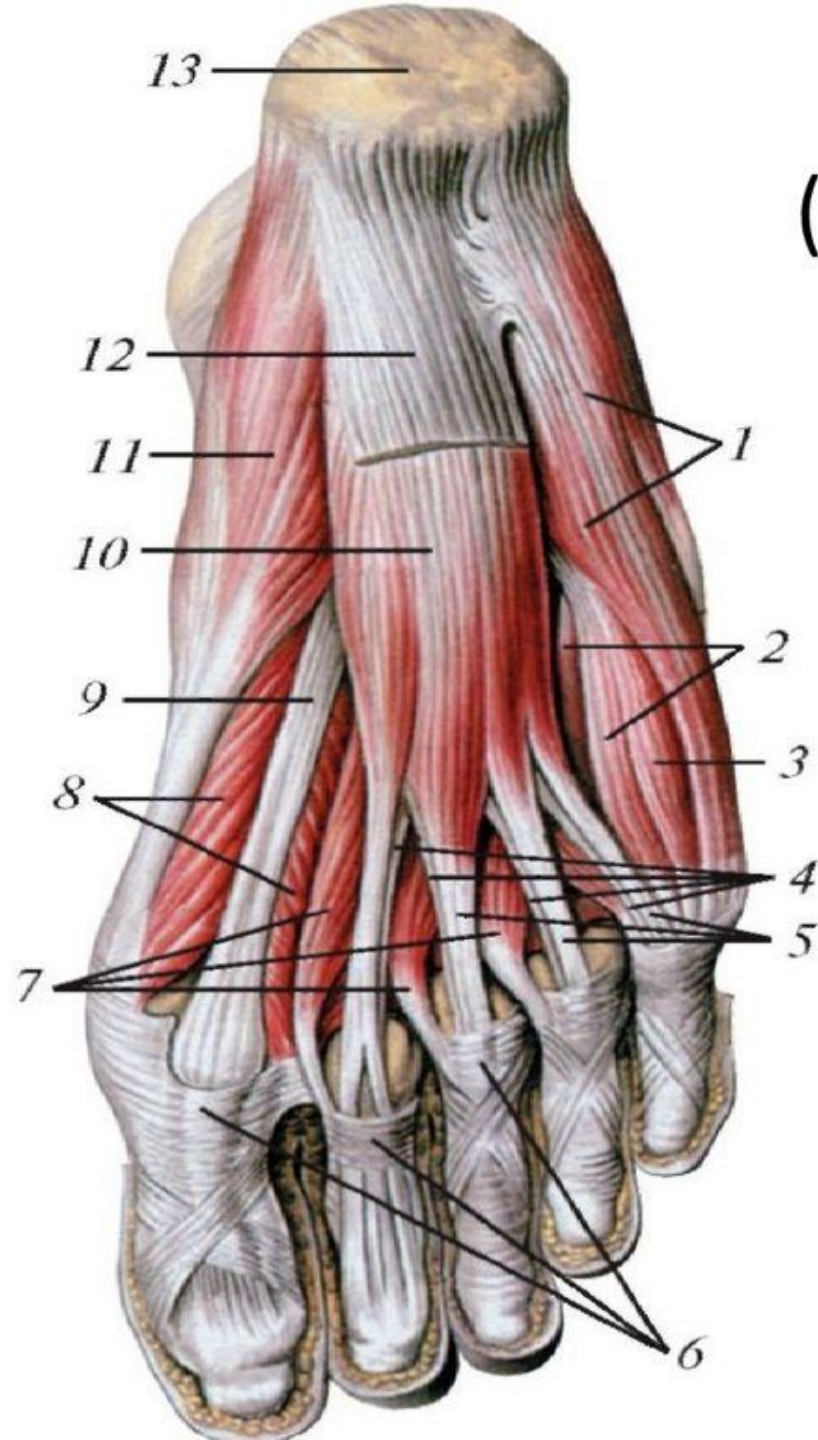
•Задняя большеберцовая мышца

**Функция:** сгибают голень и стопу, супинируют и пронируют стопу

Камбаловидная мышца



# Мышцы стопы (подошвенная сторона)



- 1 - мышца, отводящая мизинец стопы
- 2 - подошвенные межкостные мышцы
- 3 - короткий сгибатель мизинца стопы
- 4 - сухожилия длинного сгибателя пальцев
- 5 - сухожилия короткого сгибателя пальцев
- 6 - фиброзные влагалища пальцев стопы
- 7 - червеобразные мышцы
- 8 - короткий сгибатель большого пальца стопы
- 9 - сухожилие длинного сгибателя большого пальца стопы
- 10 - короткий сгибатель пальцев
- 11 - мышца, отводящая большой палец стопы
- 12 - подошвенный апоневроз (отрезан)
- 13 - пяточный бугор

