ПОЛОСТЬ РТА

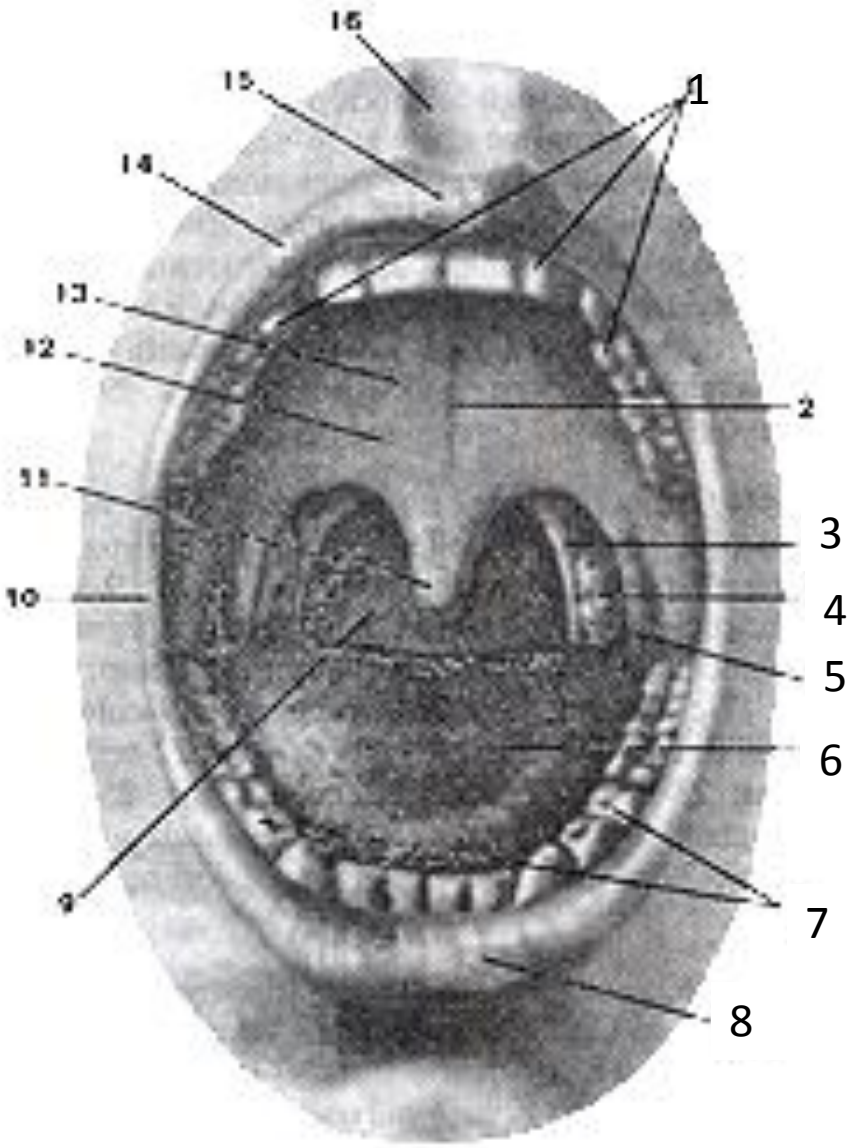

Рис. 1 Полость рта (cavum oris) и зев (fauces)

1-верхняя зубная дуга;

2-шов нёба;

3-нёбно-глоточная дужка (**arcus palatoglossus**);

4-нёбная миндалина;

5-нёбно-язычная дужка;

6-спинка языка;

7-нижняя зубная дуга;

8-нижняя губа;

9-зев;

10-спайка губ;

11-язычек (нёбный),

12-мягкое нёбо;

13-твердое нёбо;

14-верхняя губа;

15-бугорок верхней губы;

16-губной желобок

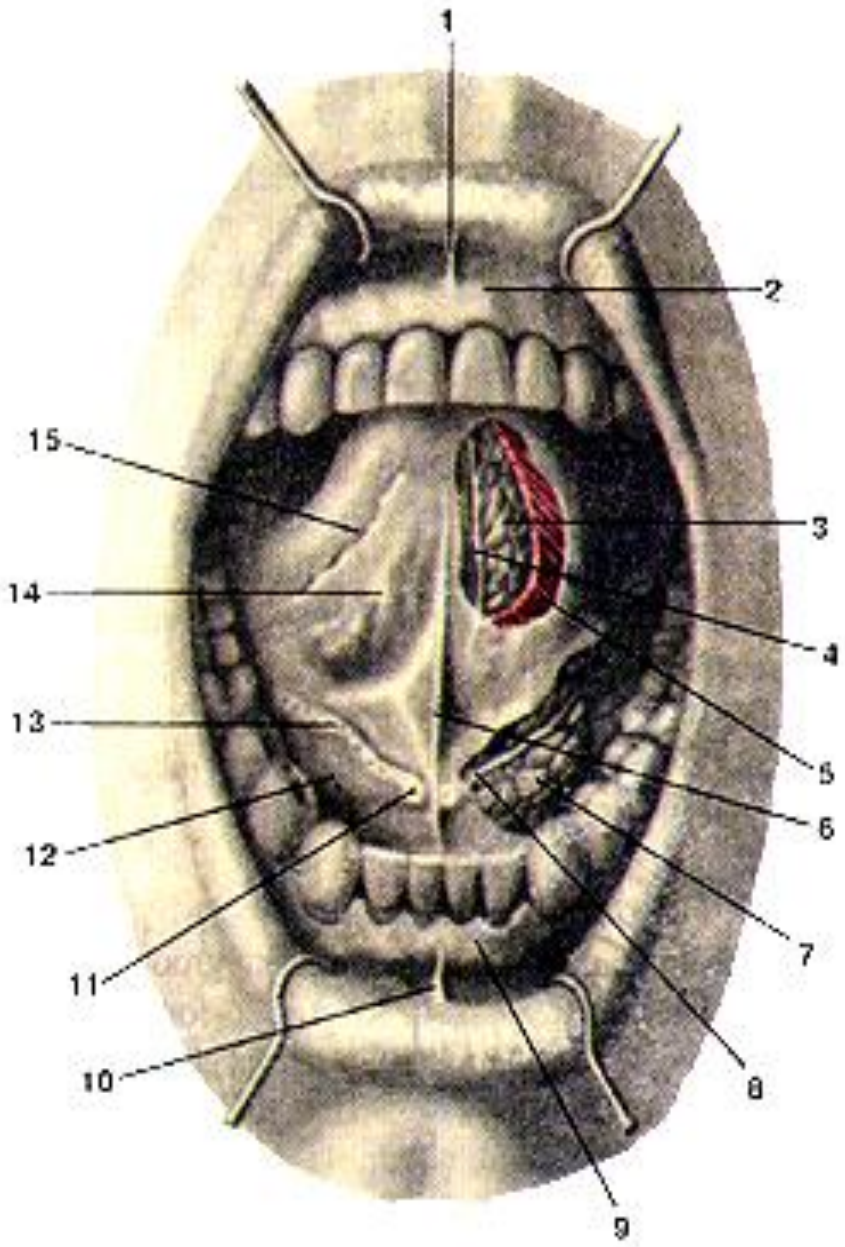

Рис. 2 Полость рта (cavumoris). Вид спереди.

1-уздечка верхней губы;

2-десна;

3-передняя язычная железа;

4-язычный нерв;

5-нижняя продольная мышца (языка);

6-уздечка языка;

7-подъязычная железа;

8-поднижнечелюстной проток;

9-десна;

10-уздечка нижней губы;

11-подьязычный сосочек;

12-дно (диафрагма) рта;

13-подъязычная складка;

14-нижняя поверхность языка;

15-бахромчатая складка.

СЛЮННЫЕ ЖЕЛЕЗЫ

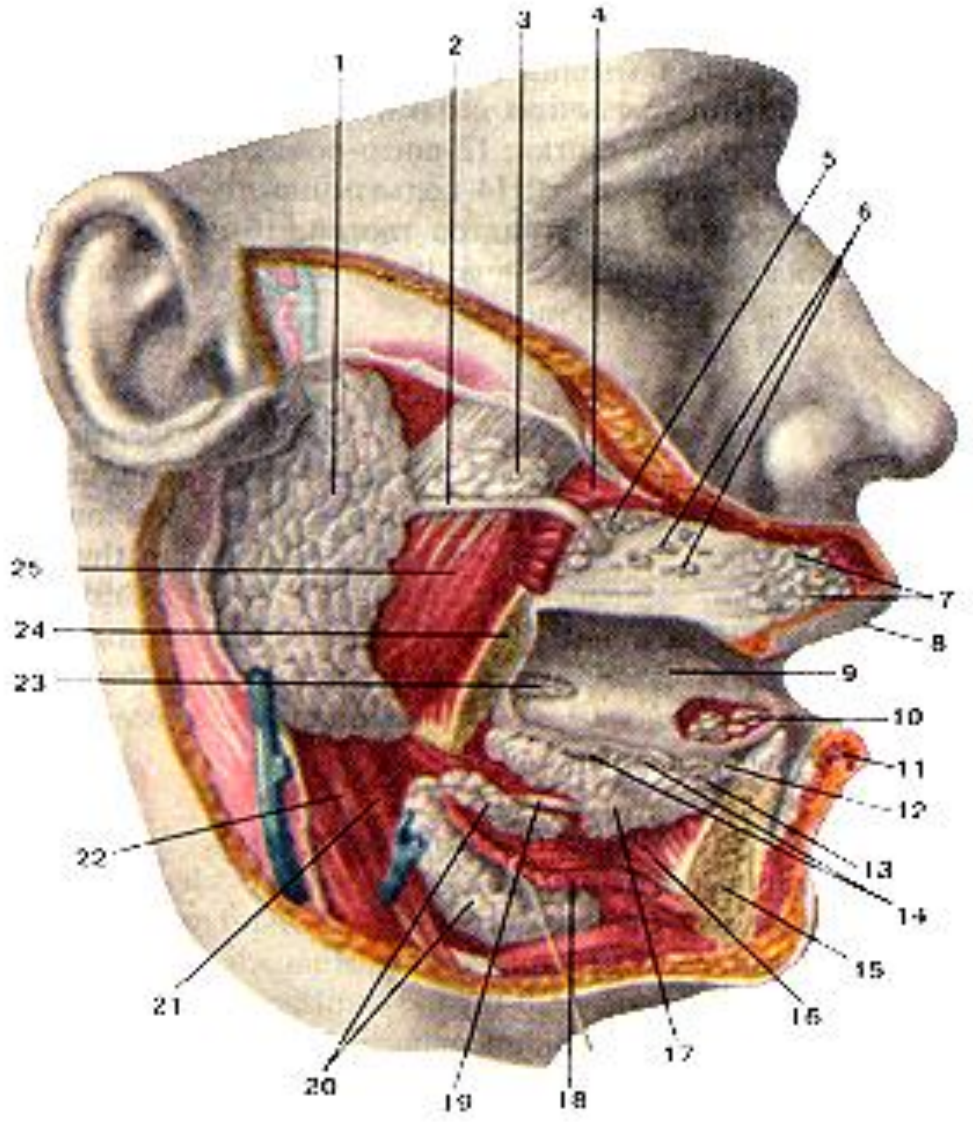

Железы преддверия (glandulae veslibuli) и полости рта. Вид справа.

I -околоушная железа; 2-околоушный проток; 3-добавочная околоушная железа; 4-щечная мышца (отрезана); 5-молярные железы; 6-щечные железы; 7-губные железы; 8-верхняя губа; 9-язык; 10-передняя язычная железа; 11-нижняя губа; 12-подъязычный сосочек; 13-большой подъязычный проток; 14-малые подъязычные протоки; 15-нижняя челюсть (отрезана); 16-подбородочно-язычная мышца;

17-подъязычная железа; 18-челюстно-подъязычная мышца; 19-поднижнечелюстной проток;

20-поднижнечелюстная железа; 21-шило-подъязычная мышца; 22-заднее брюшко двубрюшной мышцы; 23-задняя язычная железа; 24-нижняя челюсть (отрезана); 25-жевательная мышца.

МЫШЦЫ МЯГКОГО НЕБА

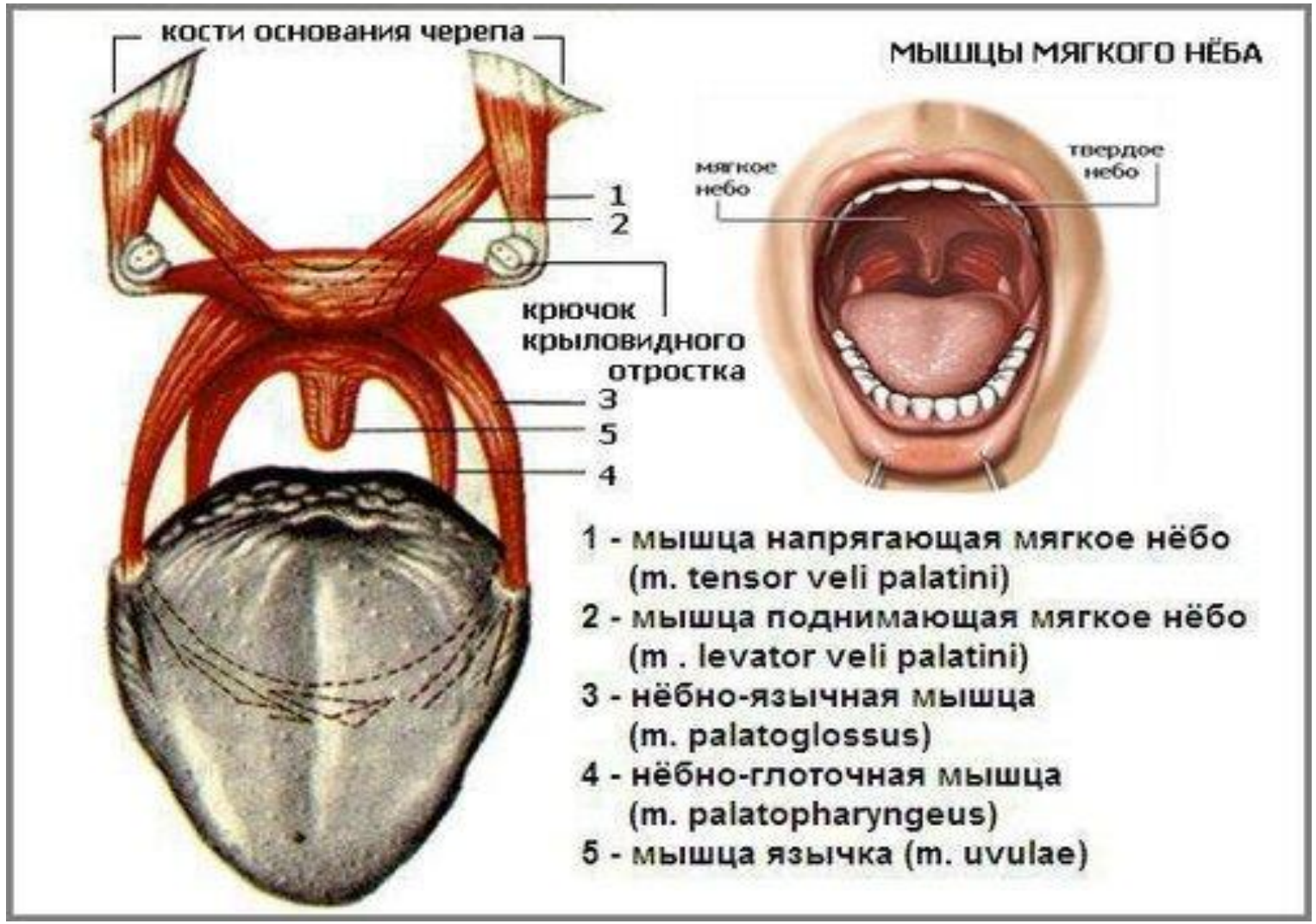

ЯЗЫК

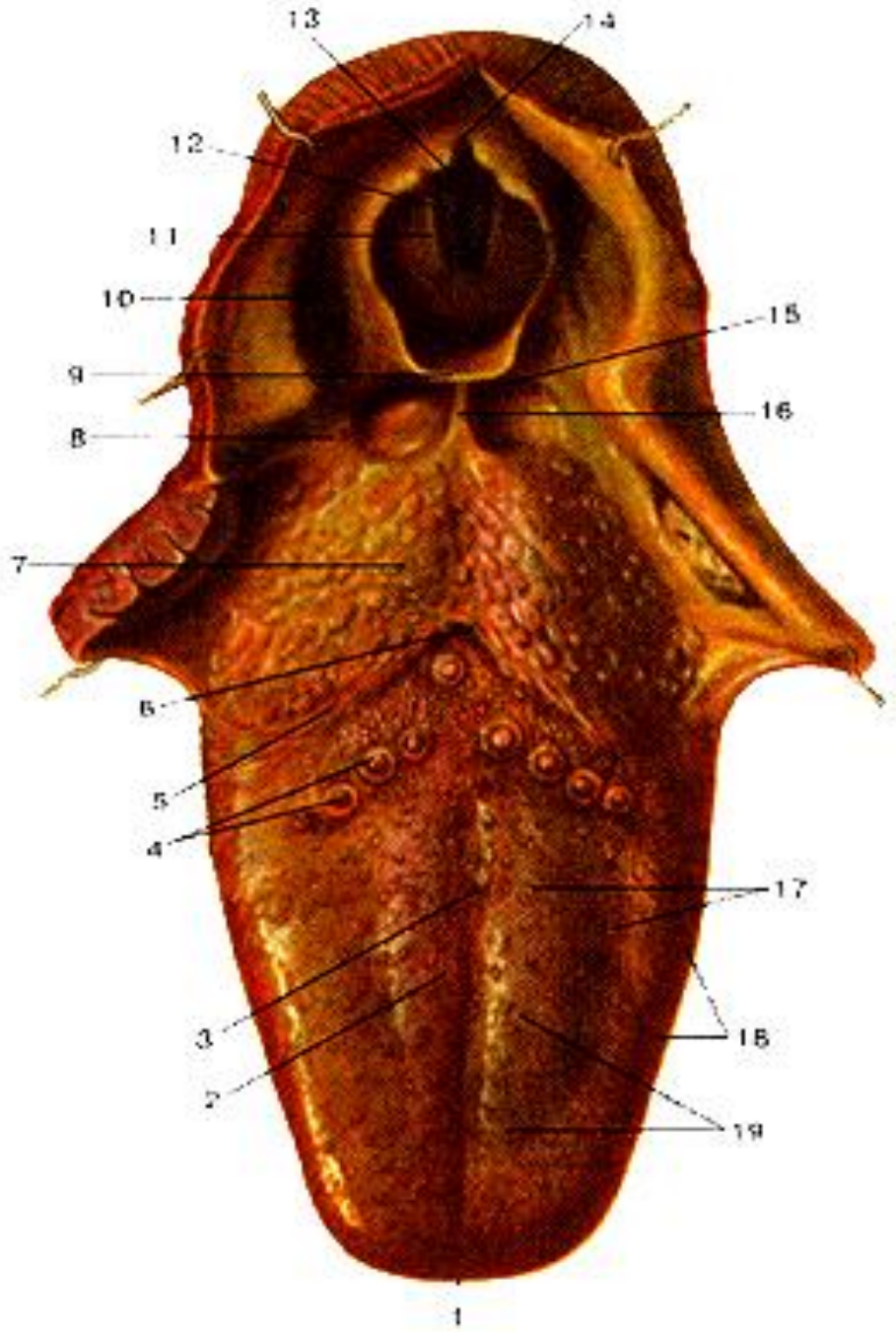

Язык (lingua). Вид сверху.

1-верхушка (кончик) языка;

2-спинка языка; 3-срединная борозда языка;

4-желобовидные сосочки;

5-пограничная борозда; 6-слепое отверстие;

7-корень языка (язычная миндалина);

8-латеральная язычно-надгортанниковая складка;

9-надгортанник; 10-грушевидный карман;

11-складка преддверия; 12-голосовая складка;

13-голосовая щель; 14-межчерпаловидная вырезка;

15-преднадгортанниковое углубление;

16-срединная язычно-надгортанниковая складка;

17-грибовидные сосочки;

18-листовидные сосочки;

19-нитевидные сосочки;

МЫШЦЫ ЯЗЫКА

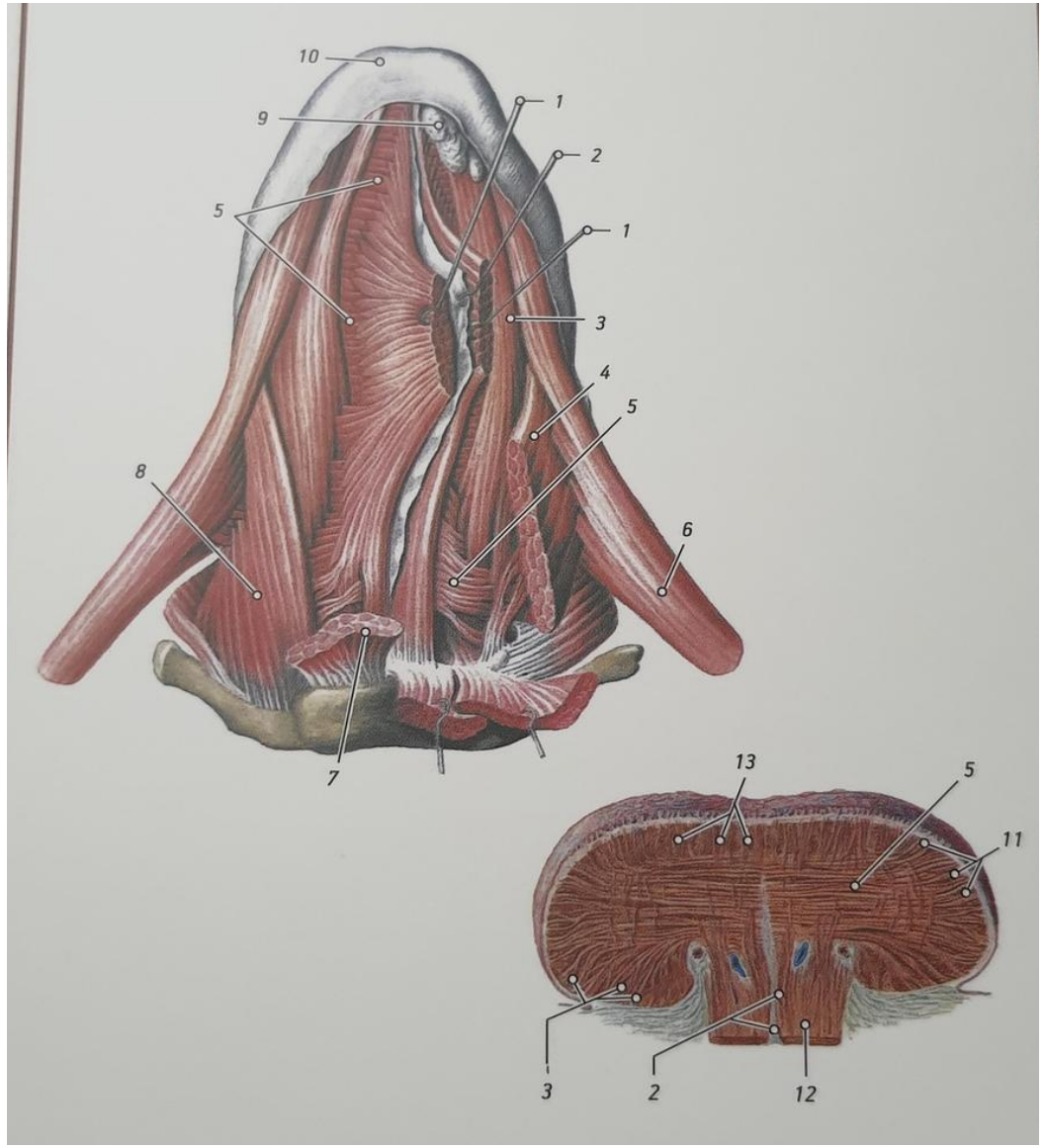

1. *M. genioglossus* • Подбородочно-язычная мышца (отрезана); **2.** *Septum linguae* • Перегородка языка; **3.** *M. longitudinalis inferior* • Нижняя продольная мышца; **4.** *M. hyoglossus* • Подъязычно-язычная мышца (отрезана); **5.** *M. transversus linguae* • Поперечная мышца языка; **6.** *M. styloglossus* • Шилоязычная мышца; **7.** *M. geniohyoideus* • Подбородочно-подъязычная мышца (отрезана); **8.** *M. hyoglossus* • Подъязычно-язычная мышца; **9.** *Glandula lingualis anterior* • Передняя язычная железа; **10.** *Apex linguae* • Верхушка языка; **11.** *M. longitudinalis superior* • Верхняя продольная мышца; **12.** *Mm. genioglossi* • Подбородочно-язычные мышцы; **13.** *M. verticalis lingua* • Вертикальная мышца языка.

ЗУБЫ

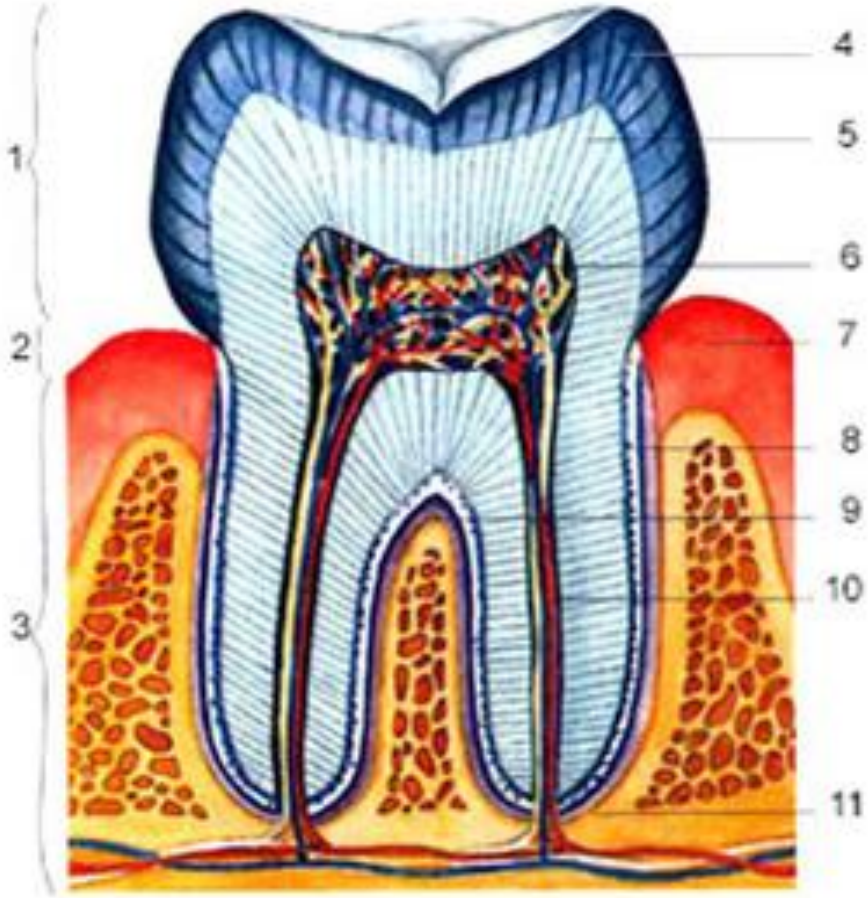

1. Коронка зуба
2. Шейка зуба
3. Корень зуба
4. Зубная эмаль
5. Зубная кость (дентин)
6. Зубная пульпа
7. Десна
8. Зубной цемент
9. Надкостница зуба
10. Нервы и сосуды
11. Зубная альвеола

ГЛОТКА

ЧАСТИ ГЛОТКИ

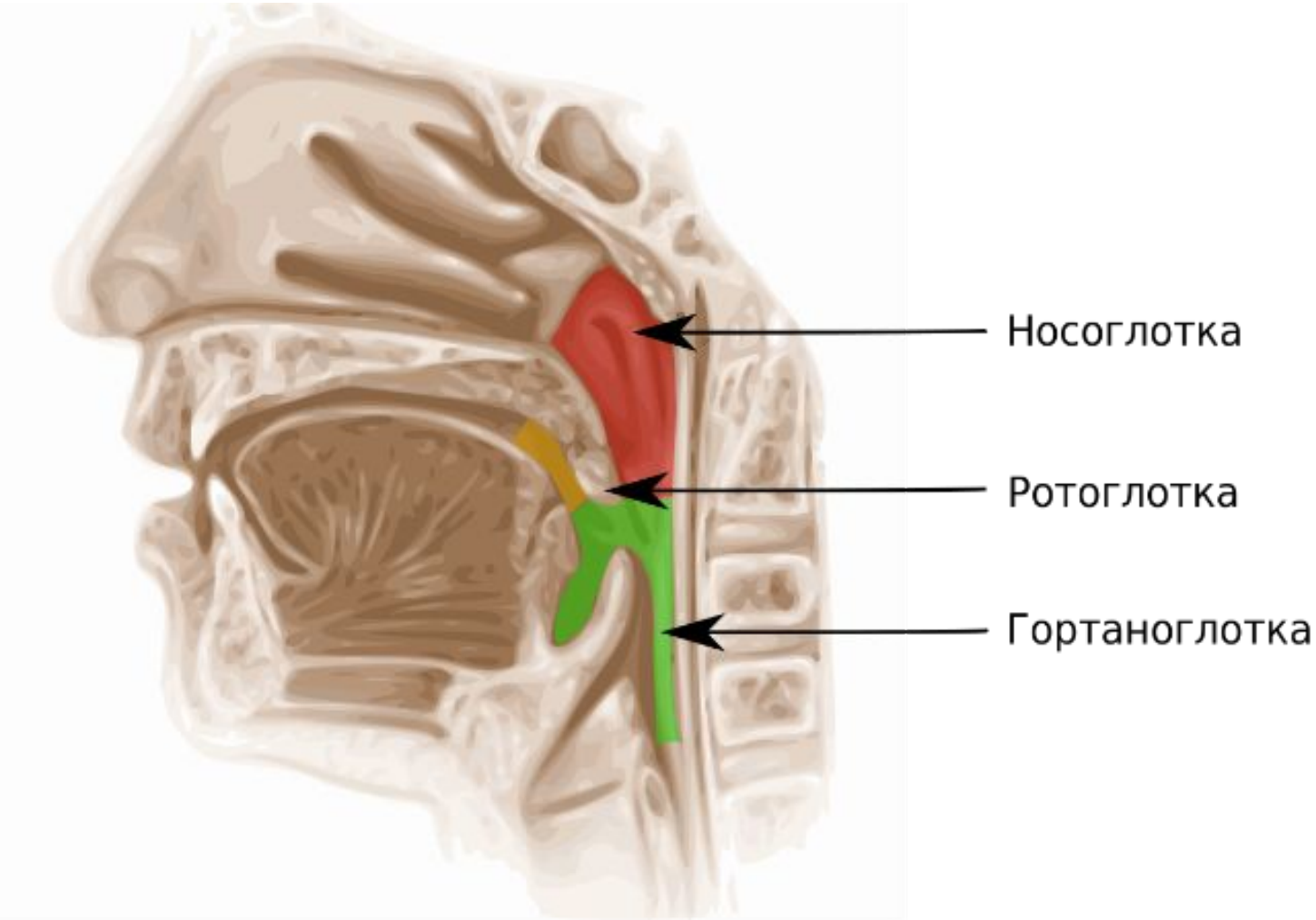

ПОЛОСТЬ ГЛОТКИ

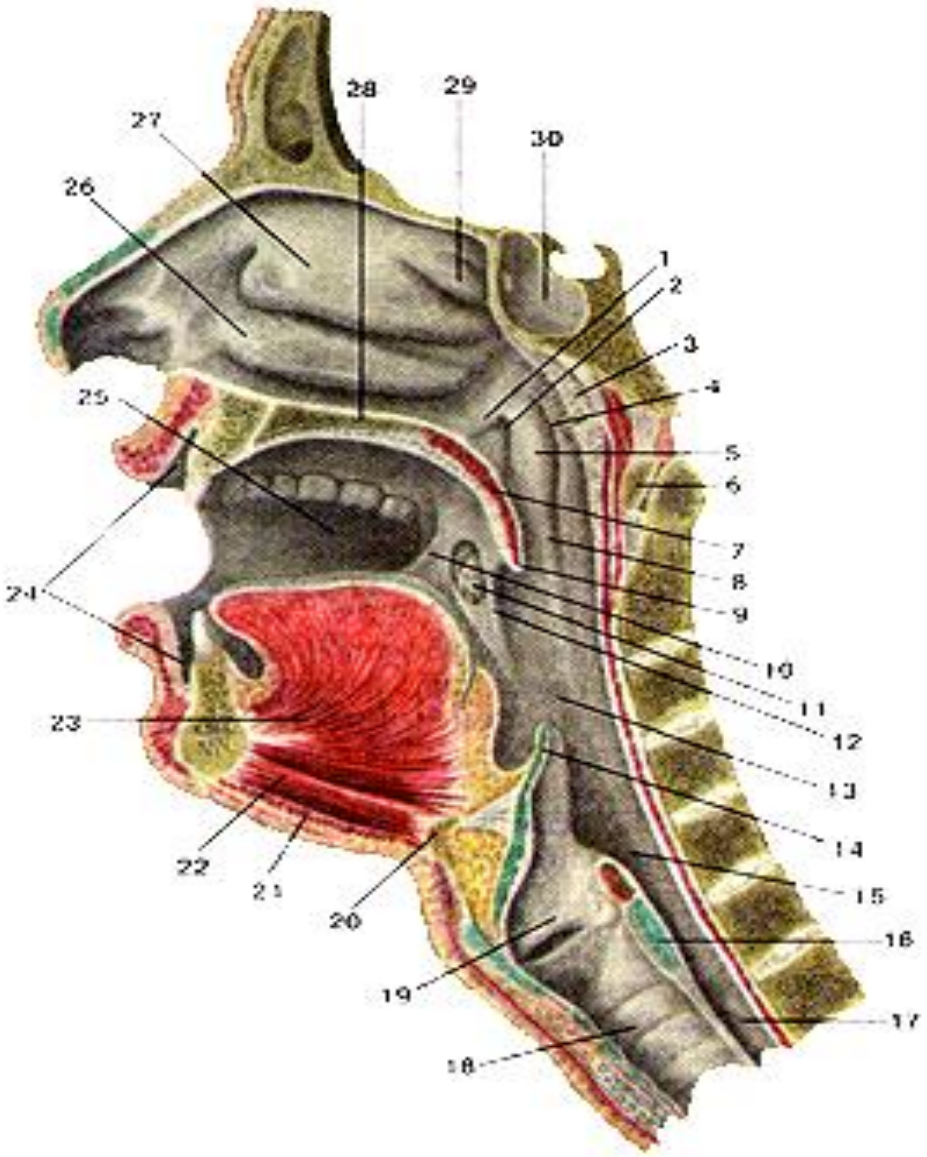

Полость глотки (cavum pharyngis) на сагиттальном разрезе.

1-трубно-нёбная складка; 2-глоточное отверстие слуховой трубы;

3-глоточная миндалина; 4-глоточный карман; 5-трубный валик;

6-передняя дуга атланта; 7-мягкое нёбо; 8-трубно-глоточная складка;

9-язычок мягкого нёба; 10-нёбно-язычная дужка;

11-нёбная миндалина; 12-нёбно-глоточная дужка;

13-ротовая часть глотки (ротоглотка); 14-надгортанник;

15-гортанная часть глотки; 16-перстневидный хрящ; 17-пищевод;

18-трахея; 19-полость гортани; 20-подъязычная кость;

21-челюстно-подъязычная мышш; 22-подбородочноподъязычная мышца;

23-подбородочно-язычнал мышца; 24-преддверие рта;

25-собственно полость рта; 26-нижняя носовая раковина;

27-средняя носовая раковина; 28-твердое нёбо;

29-верхняя носовая раковина; 30-клиновидная пазуха.

МЫШЦЫ ГЛОТКИ

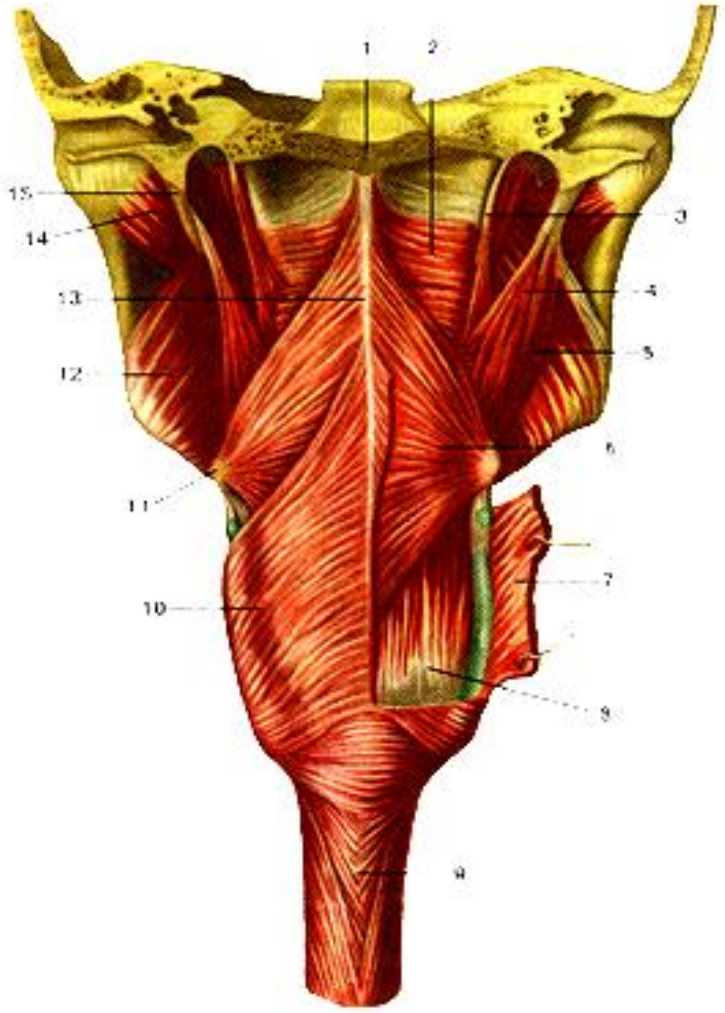

Мышцы глотки (musculi pharingis). Вид сзади.

1-скат (черепа);

2-верхний констриктор глотки; 3-каменисто-глоточная мышца (непостоянная);

4-шило-глоточная мышца; 5-шило-подъязычная мышца;

6-средний констриктор глотки;

7-нижний констриктор глотки (отрезан);

8-нёбно-глоточная мышца; 9-пищевод;

10-нижний констриктор глотки; II-большой рог подъязычной кости; 12-медиальная крыловидная мышца; 13-шов глотки; 14-латеральная крыловидная мышца; 15-шило-видный отросток височной кости;

Рис.1,

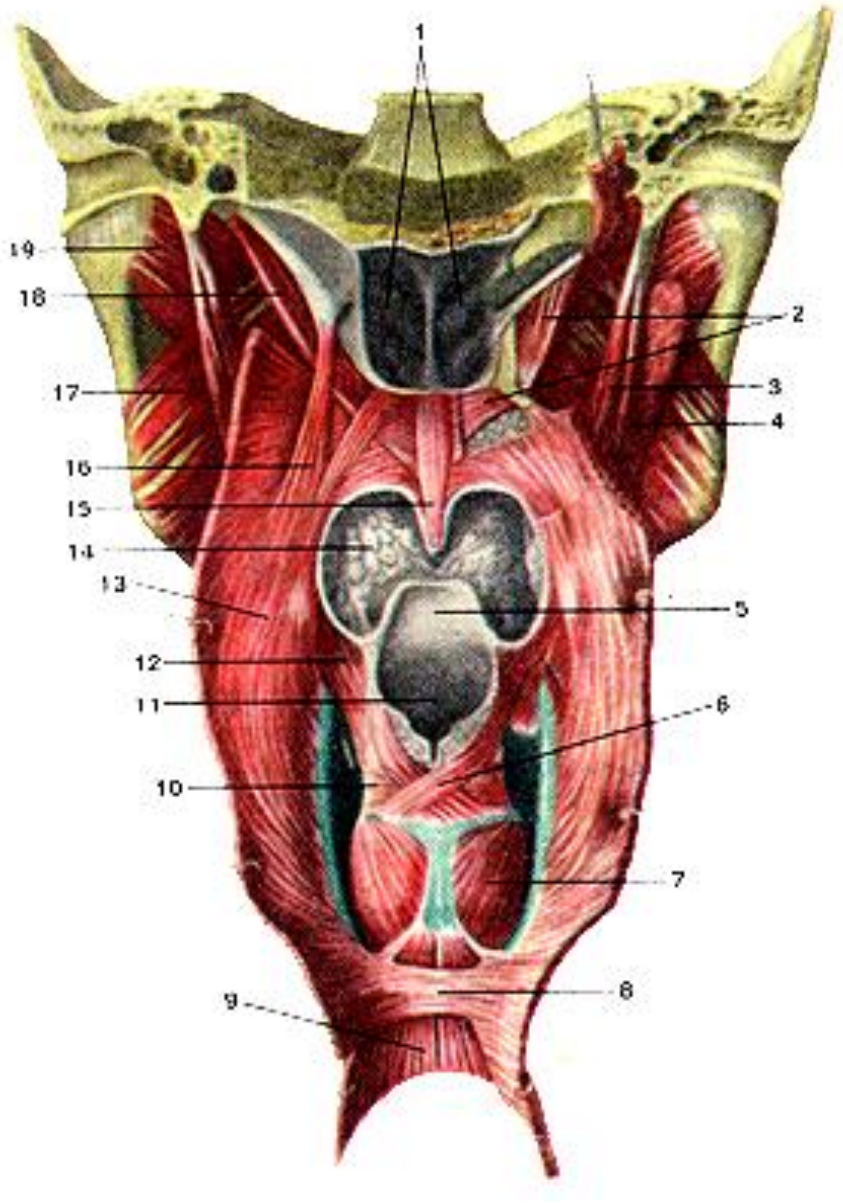

Мышцы глотки (musculi pharingis). Вид сзади. Задняя стенка глотки вскрыта удивительно продольным (сагиттально-срединным) разрезом.

1-хоаны; 2-мышца, напрягающая небную занавеску;

3-шило-глоточная мышца; 4-шило-подъязычная мышца; 5-надгортан-ник; 6-косая черпаловидная мышца; 7-задняя перстне-черпало-видная мышца; 8-круговой удивительно мышечный слой пищевода; 9-продольный удивительно мышечный слой пищевода; 10-поперечная черпаловидная мышца; 11-вход в гортань; 12-шило-глоточная мышца;

13-небно-глоточная мышца; 14-корень языка; 15-язычок мягкого неба;

16-трубно-глоточная мышца; 17-медиальная крыловидная мышца; 18-мышца, поднимающая небную занавеску; 19-латеральная крыловидная мышца.

Рис. 2,

ПИЩЕВОД

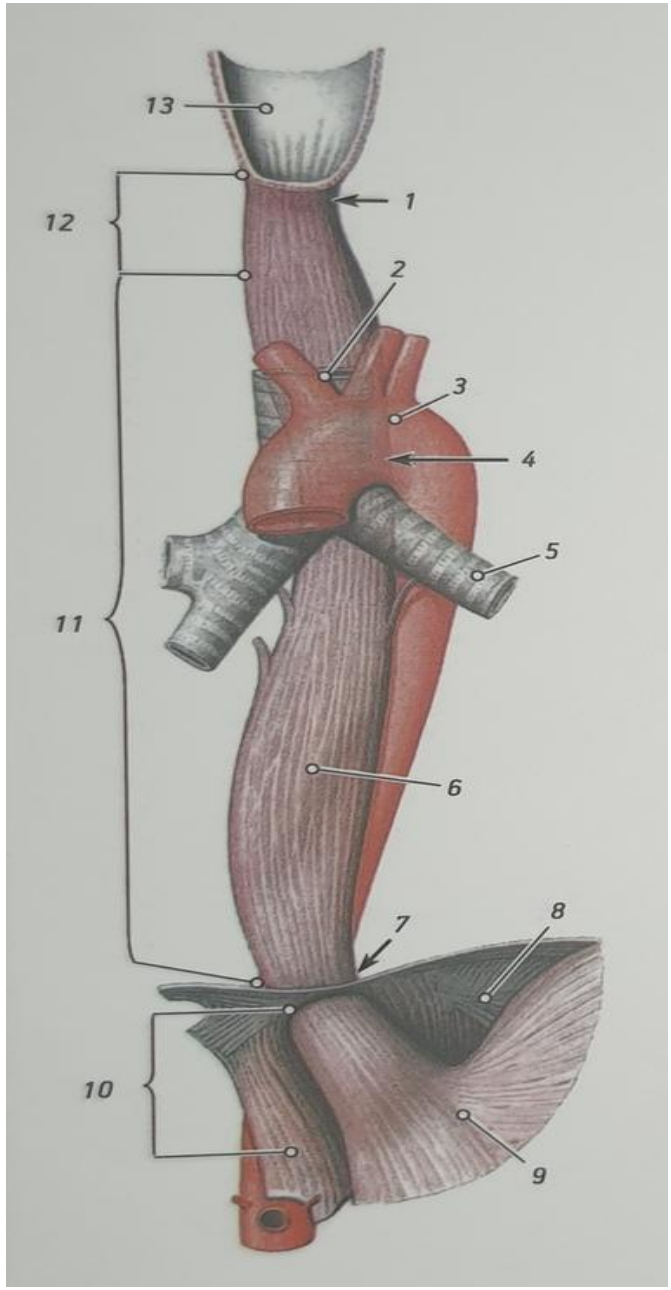

1. Верхнее сужение пищевода; **2.** *Trachea* • Трахея; **3.** *Arcus aortae* • Дуга аорты; **4.** Среднее сужение пищевода; **5.** *Bronchus principalis sinister* • Левый главный бронх; **6.** *Oesophagus* • Пищевод; **7.** Нижнее сужение пищевода; **8.** *Diaphragma* • Диафрагма; **9.** *Gaster* • Желудок; **10.** *Pars abdominalis* • Брюшная часть; **11.** *Pars thoracica* • Грудная часть; **12.** *Pars cervicalis* • Шейная часть; **13.** *Pharynx* (*pars laryngea*) • Глотка (гортанная часть); **14.** *Tunica adventitia* • Наружная (адвентициальная) оболочка; **15.** *Stratum longitudinale tunicae muscularis* • Продольный слой мышечной оболочки; **16.** *Stratum circulare tunicae muscularis* • Круговой слой мышечной оболочки; **17.** *Tunica muscularis* • Мышечная оболочка; **18.** *Tela submucosa* • Подслизистая основа; **19.** *Tunica mucosa* • Слизистая оболочка; **19.1.** *Epithelium* • Эпителий; **19.2.** *Lamina propria mucosae* • Собственная пластинка слизистой оболочки; **19.3.** *Lamina muscularis mucosae* • Мышечная пластинка слизистой оболочки.

ЖЕЛУДОК

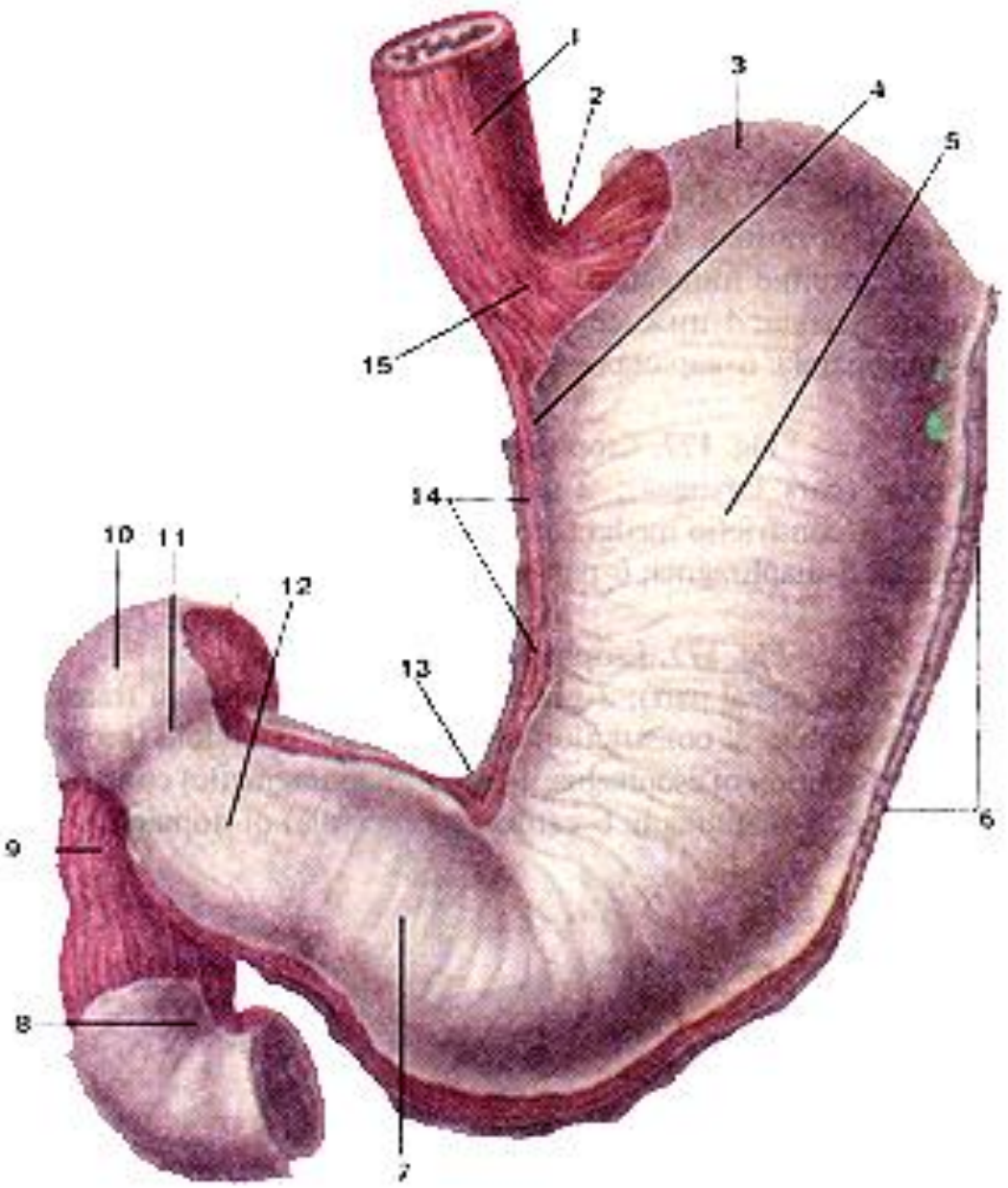

Рис.1 Желудок (ventriculus, s. gaster) и двенадцатиперстная кишка (duodenum). Вид спереди.

1-пищевод (брюшная часть);

2-кардиальная вырезка желудка;

3-дно (свод) желудка 4-кардиальная (кардия) желудка;

5-передняя стенка; 6-большая кривизна;

7-привратниковая (пи-лорическая) часть;

8-двенадцатиперстная кишка (горизонтальная часть);

9-нисходящая часть двенадцатиперстной кишки;

10-верхняя часть двенадцатиперстной кишки;

11-зона отверстия привратника (сфинктера привратника);

12-привратниковая пещера; 13-угловая вырезка;

14-малая кривизна желудка;

15-пище-водно-желудочный переход (зона кардиального отверстия).

СЛИЗИСТАЯ ОБОЛОЧКА

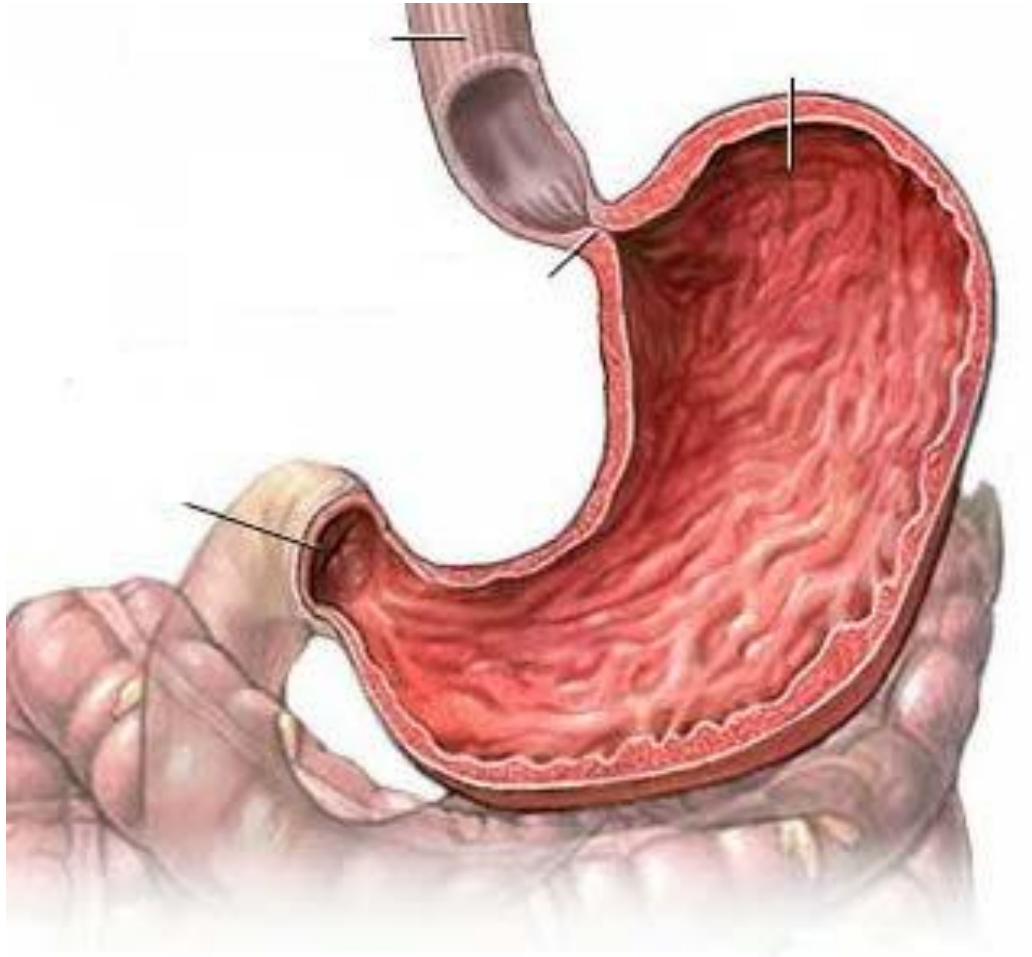

МЫШЕЧНАЯ ОБОЛОЧКА

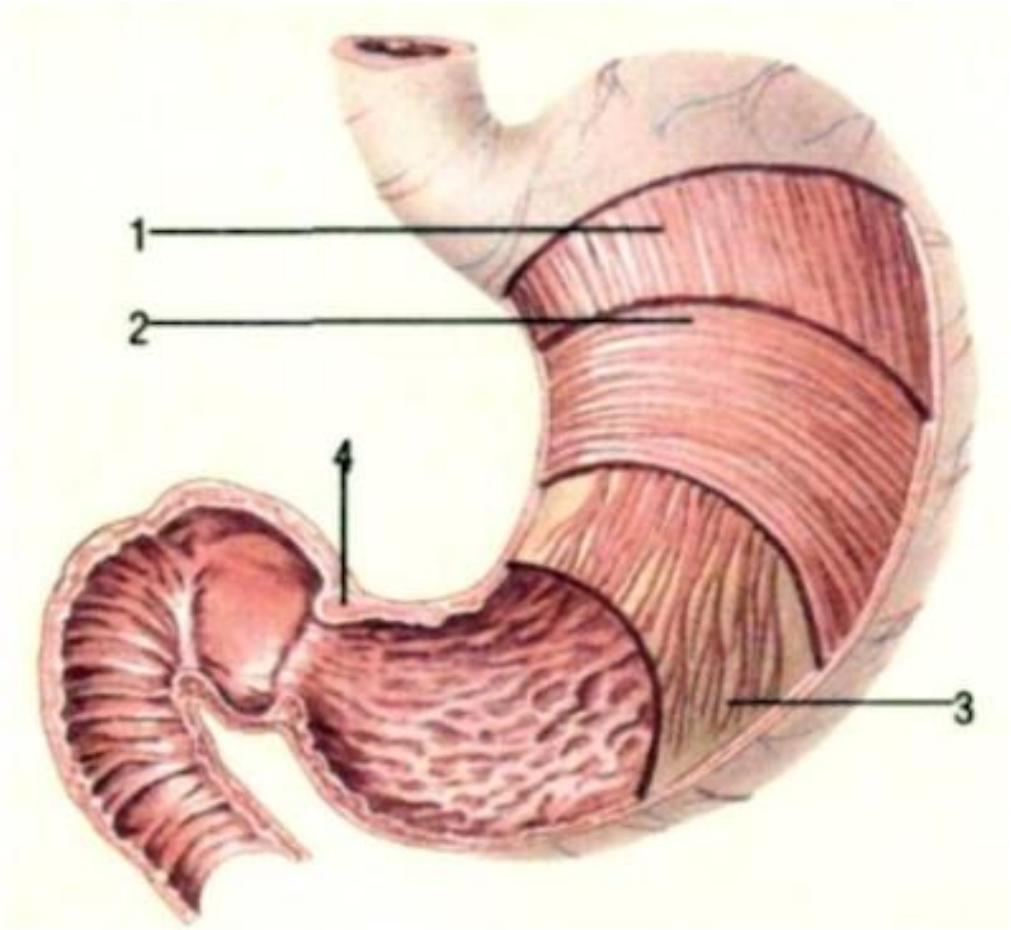

1 – Продольные волокна
2 – Циркулярные волокна
3 – Косые волокна
4 – сфинктер, сжиматель привратника

СВЯЗОЧНЫ АППАРАТ ЖЕЛУДКА

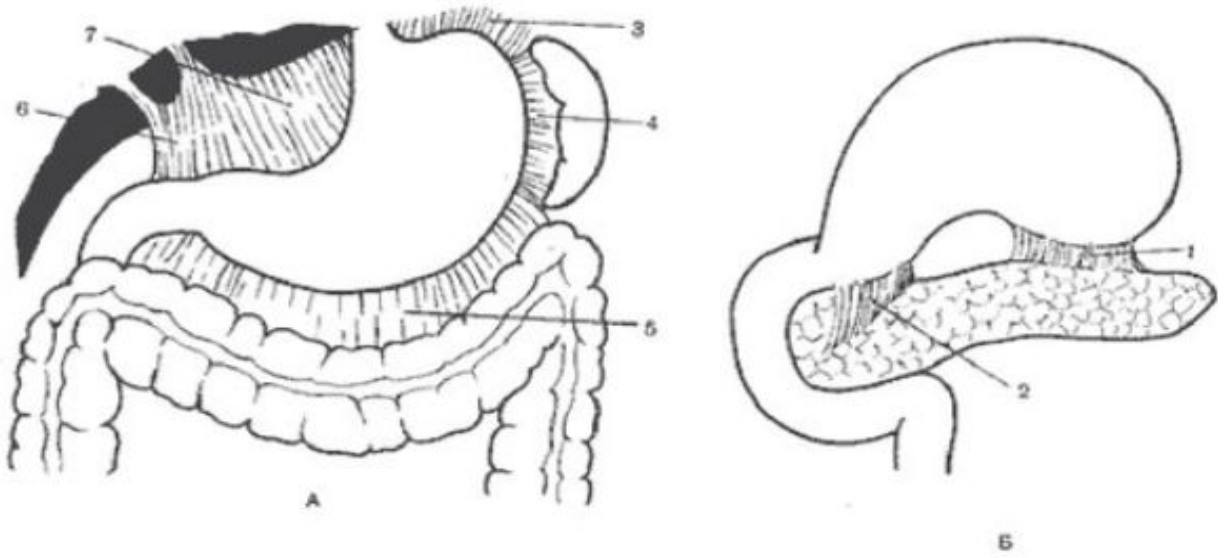

А - передняя поверхность; Б - задняя поверхность.

1 - желудочно-поджелудочная связка; 2 - привратнико-поджелудочная связка; 3 - желудочно-диафрагмальная связка; 4 - желудочно-селезеночная связка; 5 - желудочно-ободочная связка; 6 - печеночно-двенадцатиперстная связка; 7 - печеночно-желудочная связка.

ТОНКАЯ КИШКА

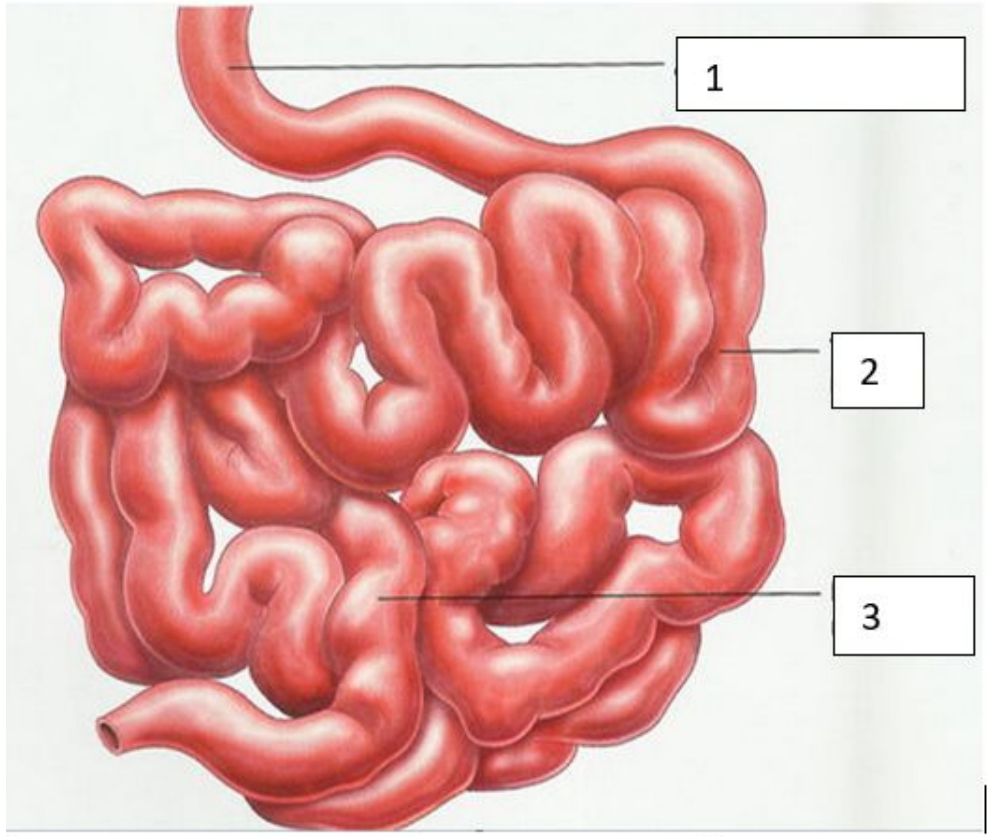
1
2
3

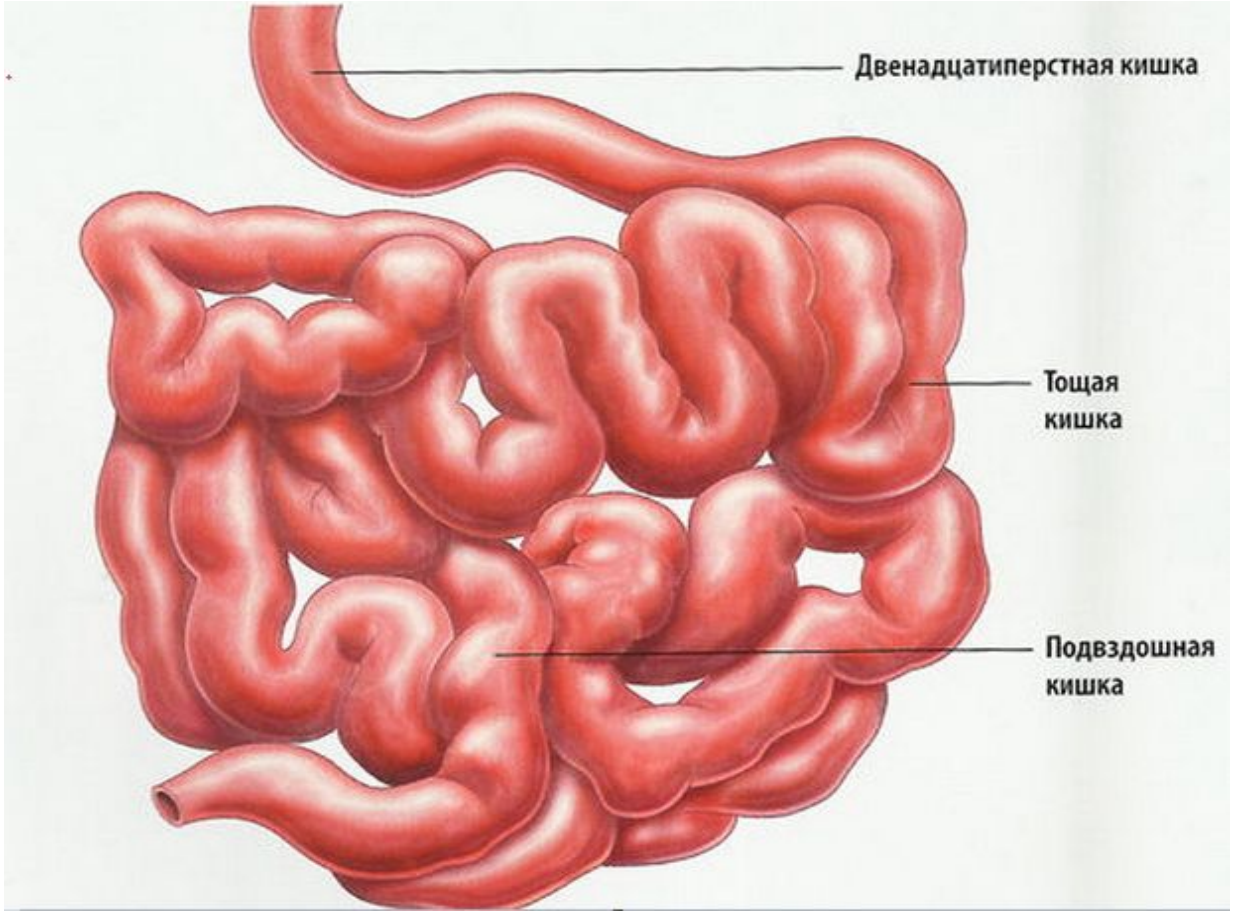
Двенадцатиперстная кишка
Тощая кишка
Подвздошная кишка

ОТДЕЛЫ 12-ПЕРСТНОЙ КИШКИ

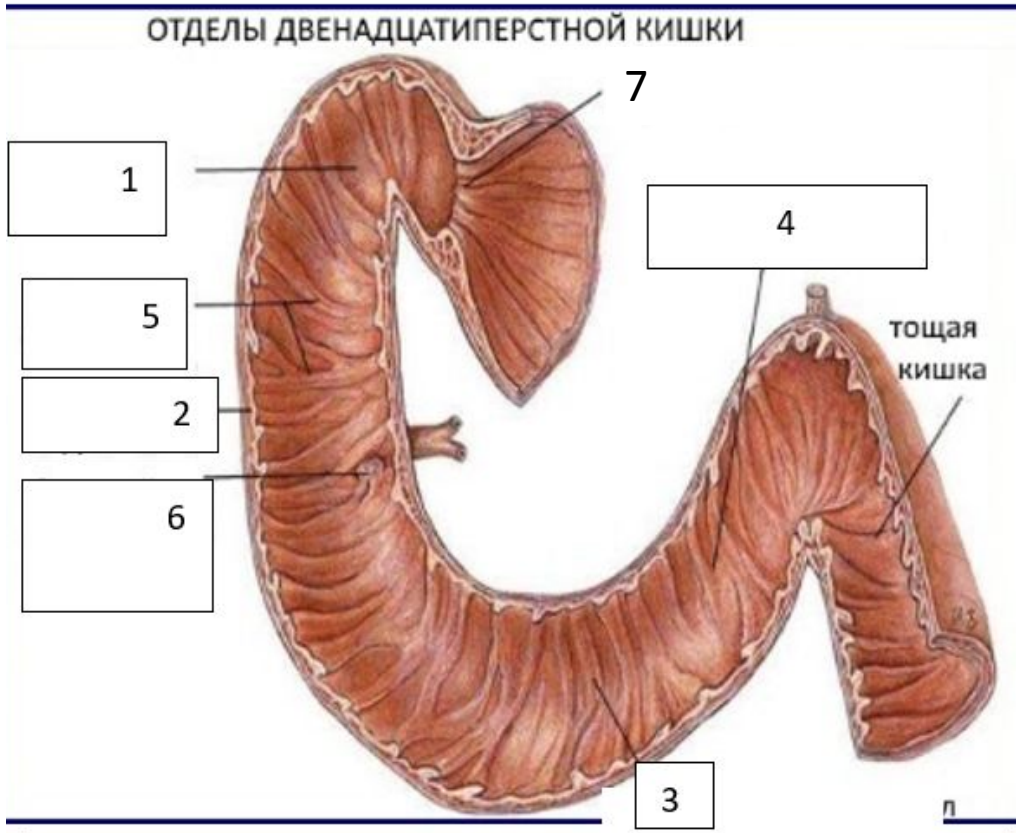

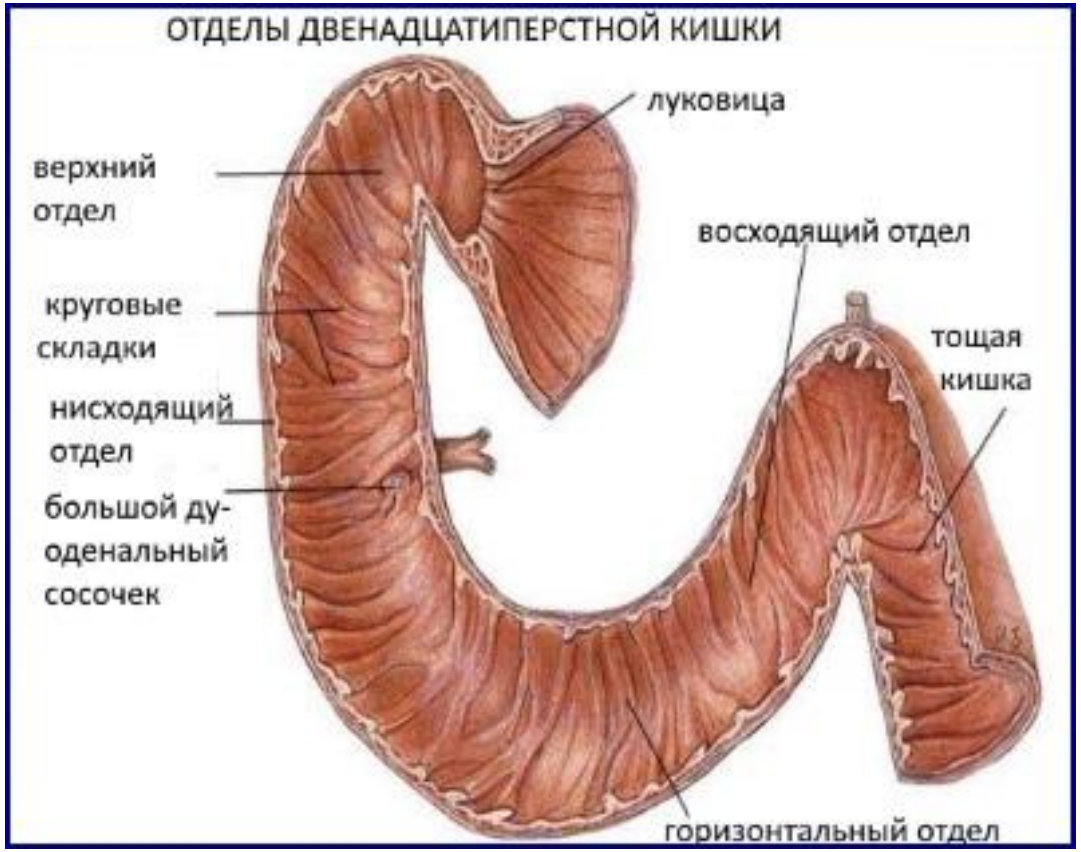

ПОДВЗДОШНАЯ КИШКА

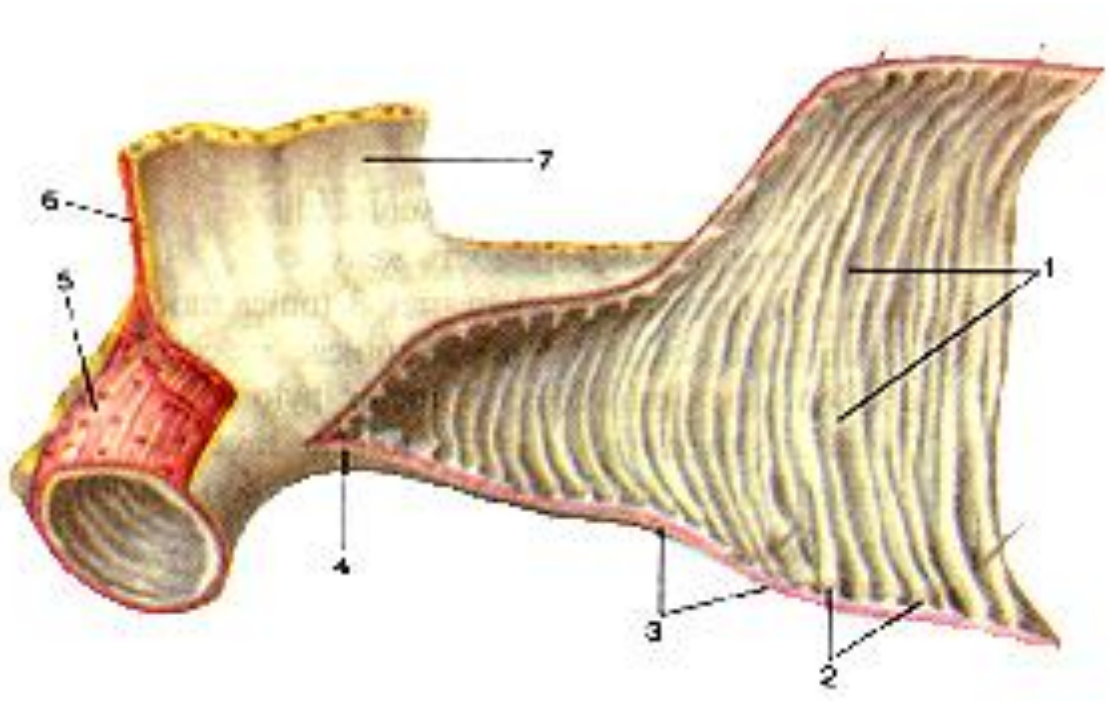

Тонкая кишка (ПОДВЗДОШНАЯ) (intestinum tenuae).

1-складки тонкой кишки (истинно круговые);

2-слизистая оболочка и подслизистая основа;

3-мышечная оболочка;

4-серозная оболочка (брюшина);

5-продольный слой мышечной оболочки;

6-тонкокишечная артерия;

7-брыжейка тонкой кишки.

ТОЛСТАЯ КИШКА

Рис. 1

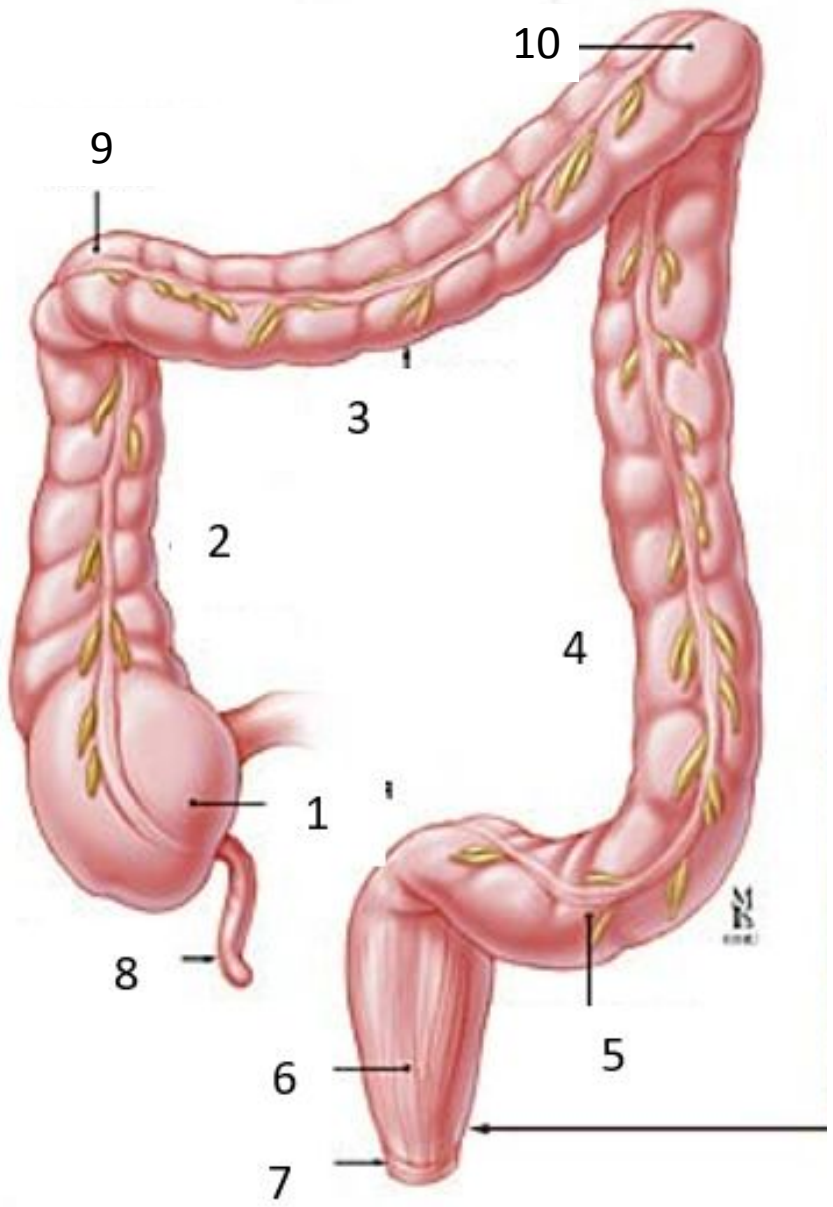
10
9
3
2
4
1
8
5
6
7

Селезеночный изгиб
Печеночный изгиб
Поперечная ободочня кишка
Восходящая ободочная кишка
Нисходящая ободочная кишка
Слепая кишка
Апендикс
Сигмовидная ободочная кишка
Прямая кишка
Анус

Рис. 2

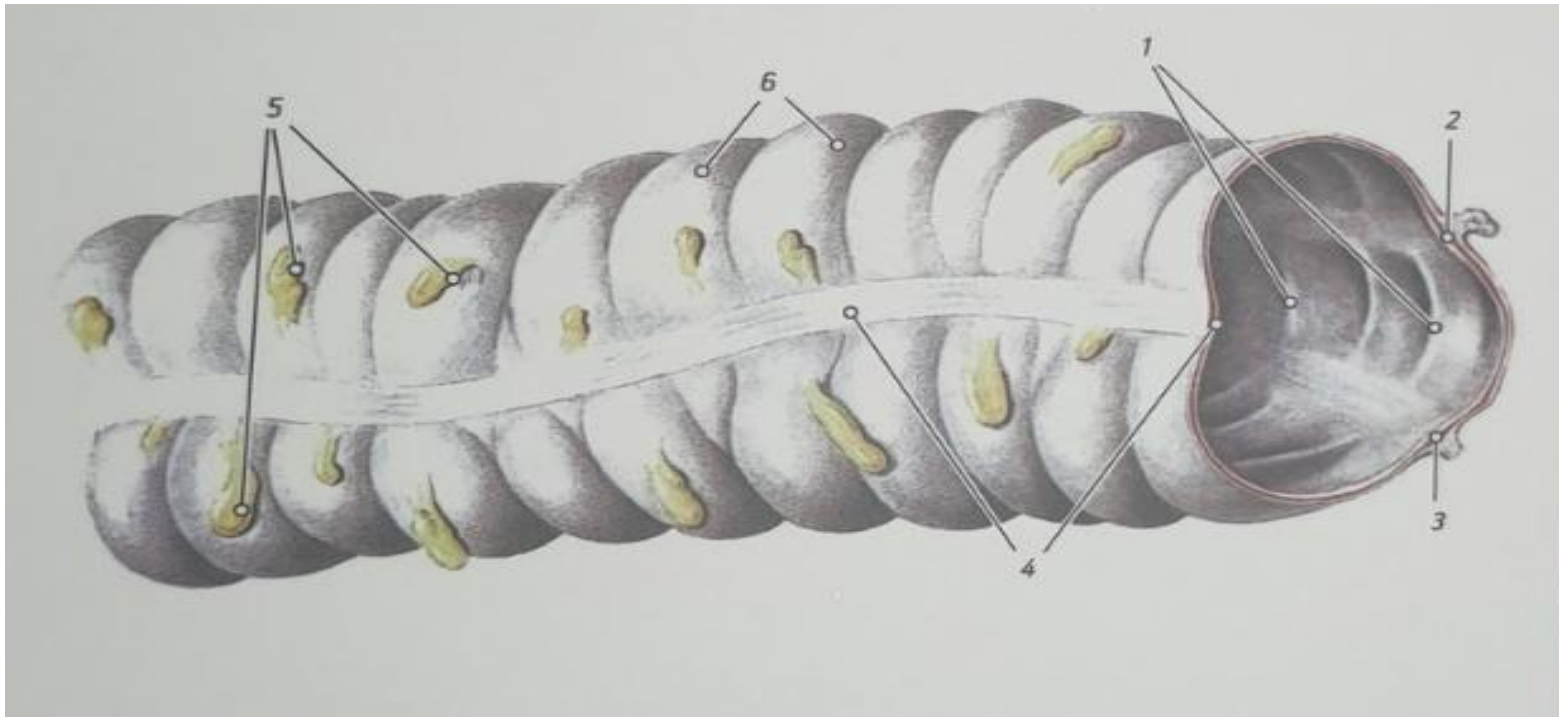

1. *Plicae semilunares coli* • Полулунные складки ободочной кишки; **2.** *Taenia omentalis* • Сальниковая лента; **3.** *Taenia mesocolica* • Брыжеечная лента; **4.** *Taenia libera* • Свободная лента; **5.** *Appindices epiploicae* • Сальниковые отростки; **6.** *Haustrae coli* • Гаустры ободочной кишки.

СЛЕПАЯ КИШКА

Рис. 214. Слепая кишка, caecum, и червеобразный отросток, appendix vermiformis.
(Передняя стенка толстой и тонкой кишки удалена.)

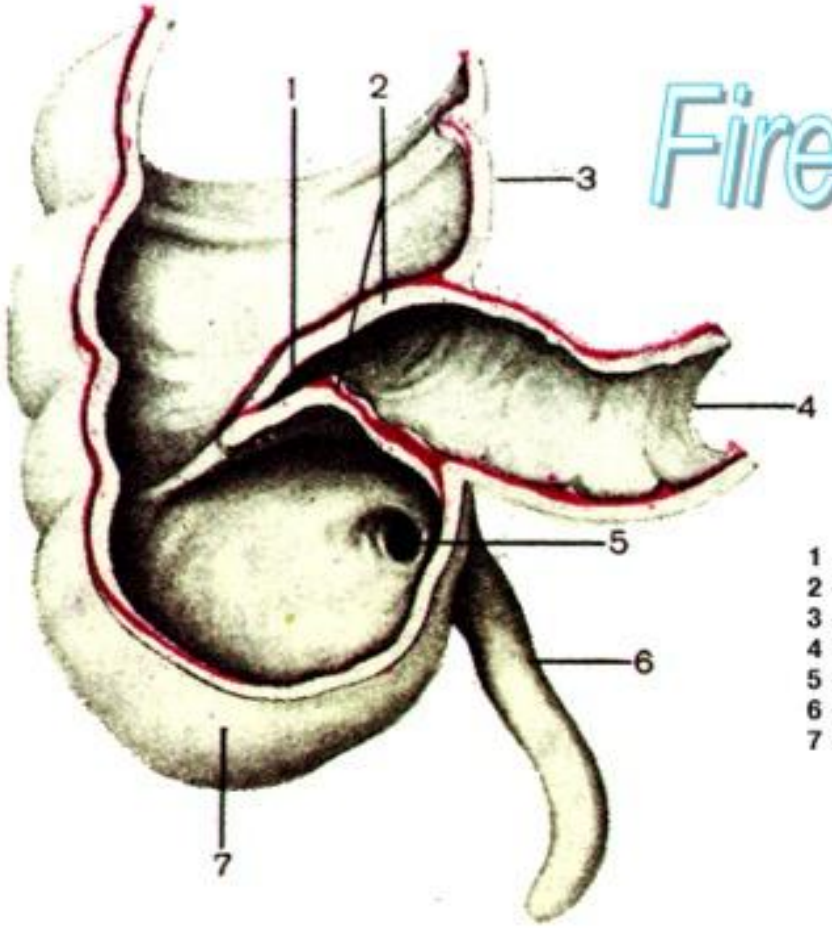

FireAiD - все по медицине.

1 — ostium ileocaecale [ostium valvae ilealis];
2 — valva ileocaecalis;
3 — colon ascendens;
4 — ileum;
5 — ostium appendicis vermiformis;
6 — appendix vermiformis;
7 — caecum.

ПРЯМАЯ КИШКА

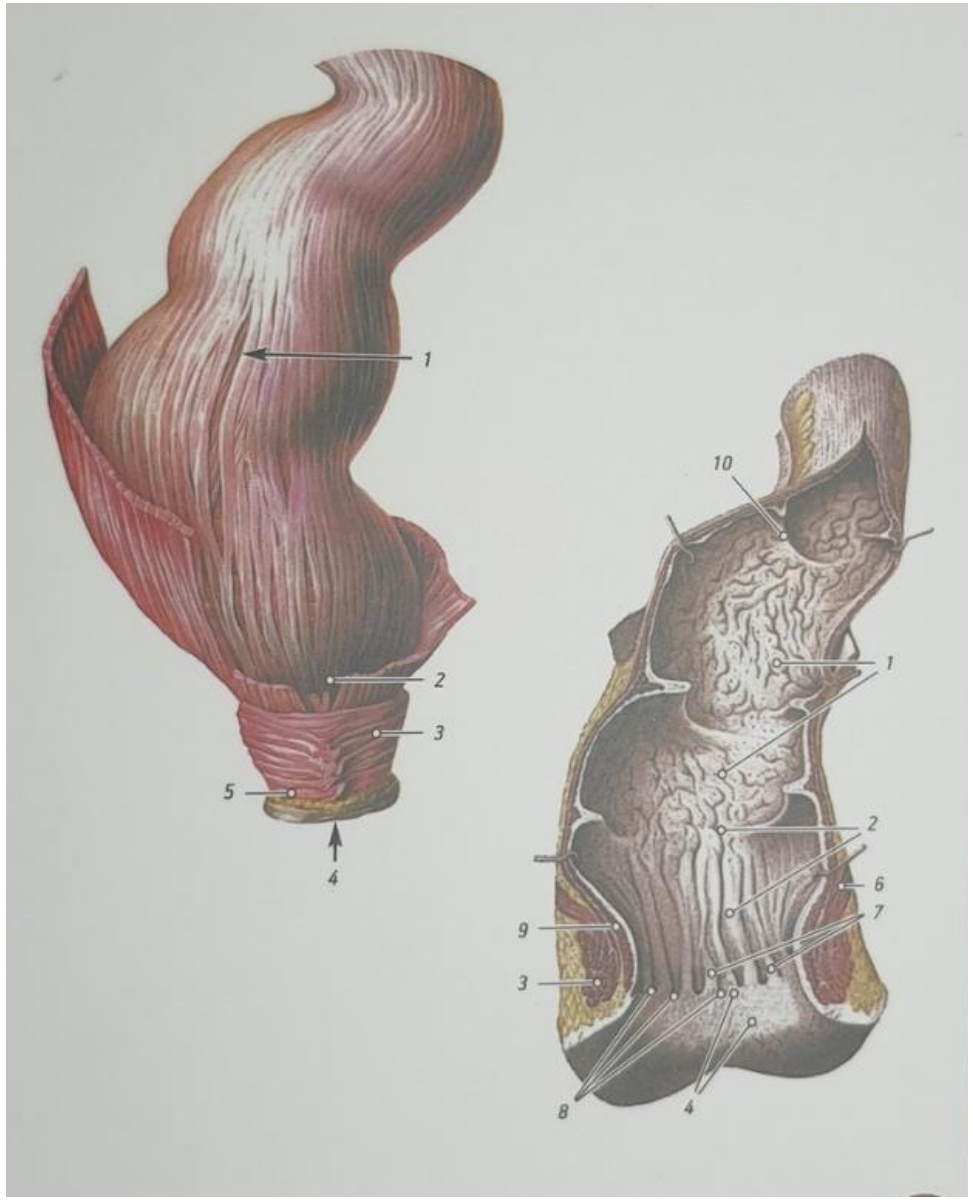

1. *Ampulla recti* • Ампула прямой кишки; **2.** *Canalis analis* • Заднепроходный (анальный) канал; **3.** *M. sphincter ani externus* • Наружный (произвольный) сфинктер заднего прохода; **4.** *Anus* • Задний проход (анус); **5.** *Integumentum commune* • Общий покров; **6.** *M. levator ani* • Мышца, поднимающая задний проход; **7.** *Columnae anales* • Заднепроходные (анальные) столбы; **8.** *Sinus anales* • Анальные синусы; **9.** *M. sphincter ani internus* • Внутренний (непроизвольный) сфинктер заднего прохода; **10.** *Plicae transversales* • Поперечные складки.

ПЕЧЕНЬ

Печень (*hepar*), диафрагмальная поверхность

Вид сверху

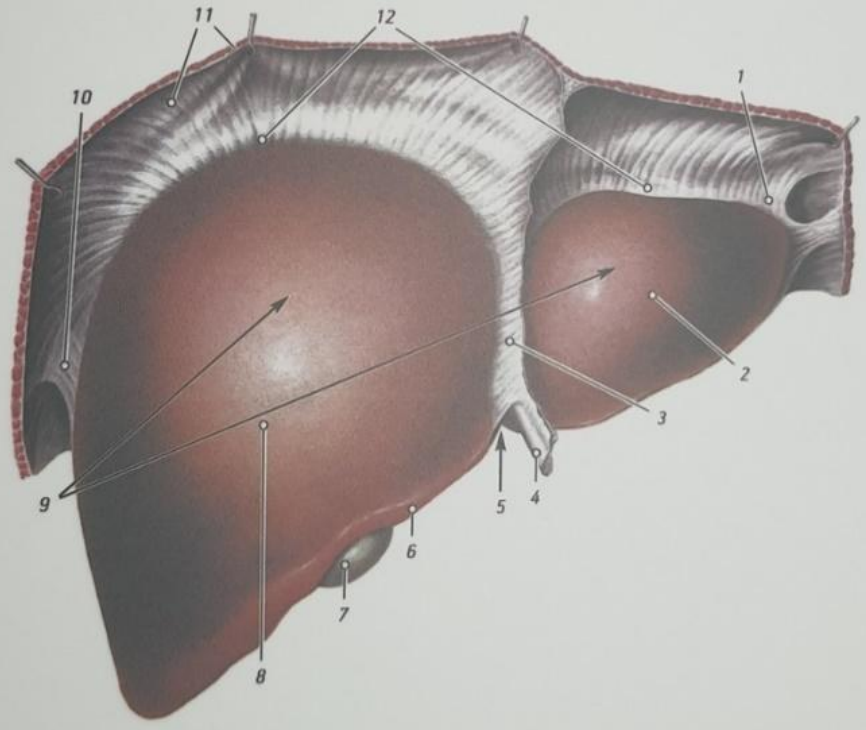

1. *Lig. triangulare sinistrum* • Левая треугольная связка; **2.** *Lobus hepatis sinister* • Левая доля печени; **3.** *Lig. falciforme hepatis* • Серповидная связка печени; **4.** *Lig. teres hepatis* • Круглая связка печени; **5.** *Incisura lig. teretis* • Вырезка круглой связки; **6.** *Margo inferior* • Нижний край; **7.** *Vesica biliaris* • Желчный пузырь; **8.** *Lobus hepatis dexter* • Правая доля печени; **9.** *Facies diaphragmatica* • Диафрагмальная поверхность; **10.** *Lig. triangulare dextrum* • Правая треугольная связка; **11.** *Diaphragma* • Диафрагма; **12.** *Lig. coronarium hepatis* • Венечная связка печени.

РИС. 1

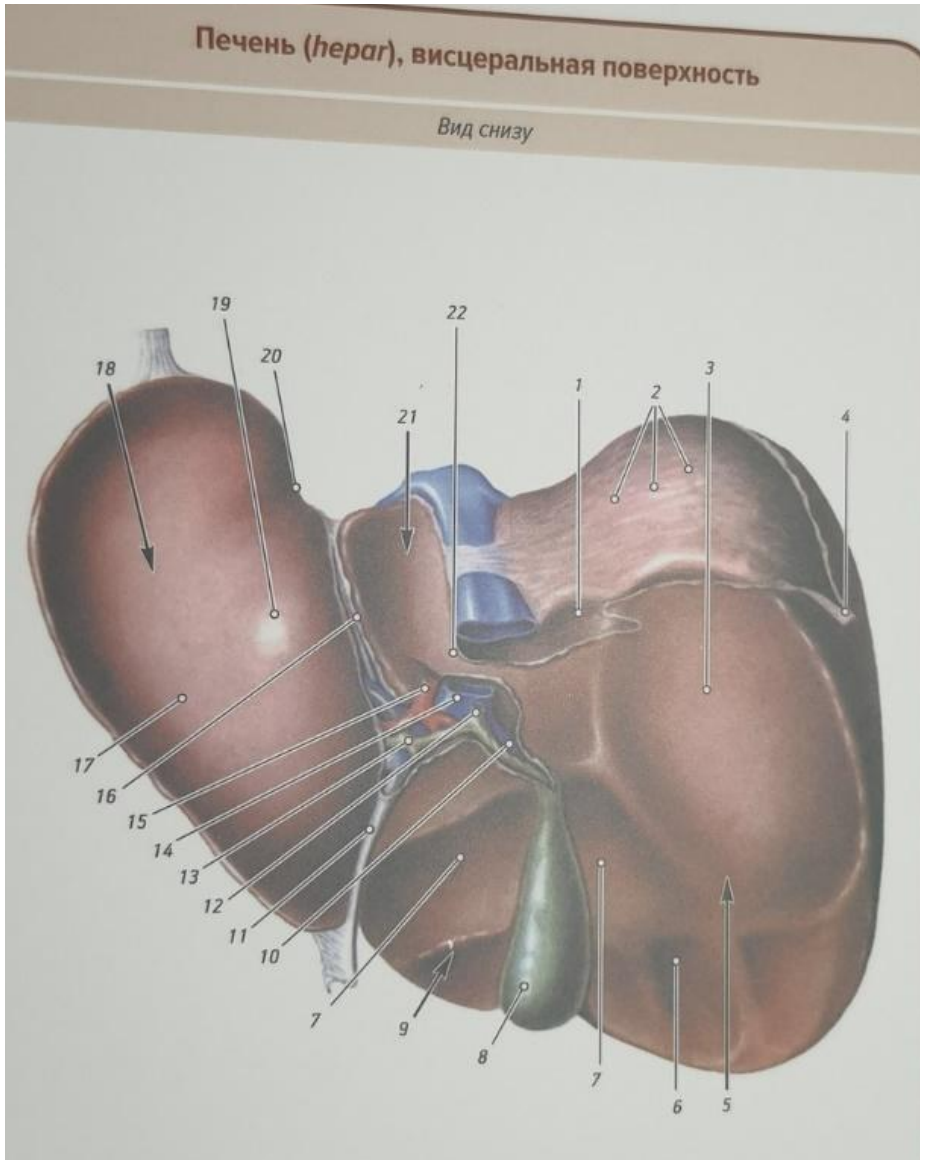

1. *Impressio suprarenalis* • Надпочечниковое вдавление; **2.** *Area nuda* • Внебрюшное поле; **3.** *Impressio renalis* • Почечное вдавление; **4.** *Lig. triangulare dextrum* • Правая треугольная связка; **5.** *Lobus hepatis dexter* • Правая доля печени; **6.** *Impressio colica* • Ободочно-кишечное вдавление; **7.** *Impressio duodenalis* • Двенадцатиперстно-кишечное вдавление; **8.** *Vesica biliaris* • Желчный пузырь; **9.** *Lobus quadratus* • Квадратная доля; **10.** *Ductus cysticus* • Желчно-пузырный проток; **11.** *Lig. teres hepatis* • Круглая связка печени; **12.** *Ductus choledochus* • Общий желчный проток; **13.** *Ductus hepaticus communis* • Общий печеночный проток; **14.** *V. portae* • Воротная вена; **15.** *A. hepatica propria* • Собственная печеночная артерия; **16.** *Lig. venosum* • Венозная связка; **17.** *Impressio gastrica* • Желудочное вдавление; **18.** *Lobus hepatis sinister* • Левая доля печени; **19.** *Tuber omentale* • Сальниковый бугор; **20.** *Impressio oesophagea* • Пищеводное вдавление; **21.** *Lobus caudatus* • Хвостатая доля; **22.** *Processus caudatus* • Хвостатый

РИС. 2

ПОДЖЕЛУДОЧНАЯ ЖЕЛЕЗА

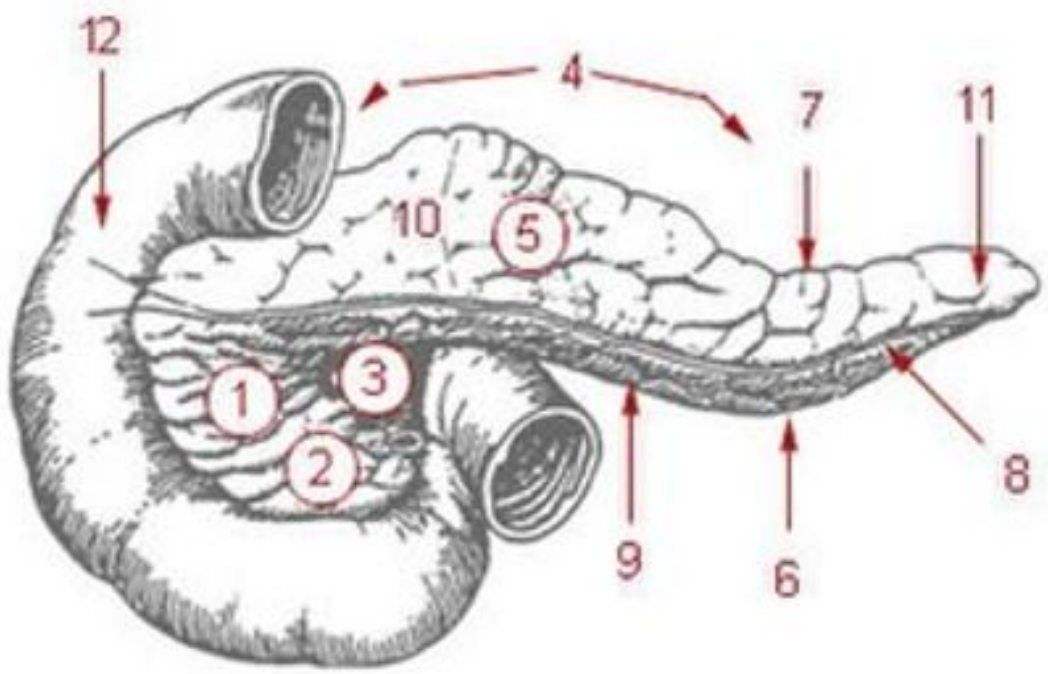

1: головка
2: крючковидный отросток
3: панкреатическая вырезка
4: тело
5: передняя поверхность
6: нижняя поверхность
7: верхний край
8: передний край
9: нижний край
10: сальниковый бугор
11: хвост

БРЮШИНА

ЭТАЖИ

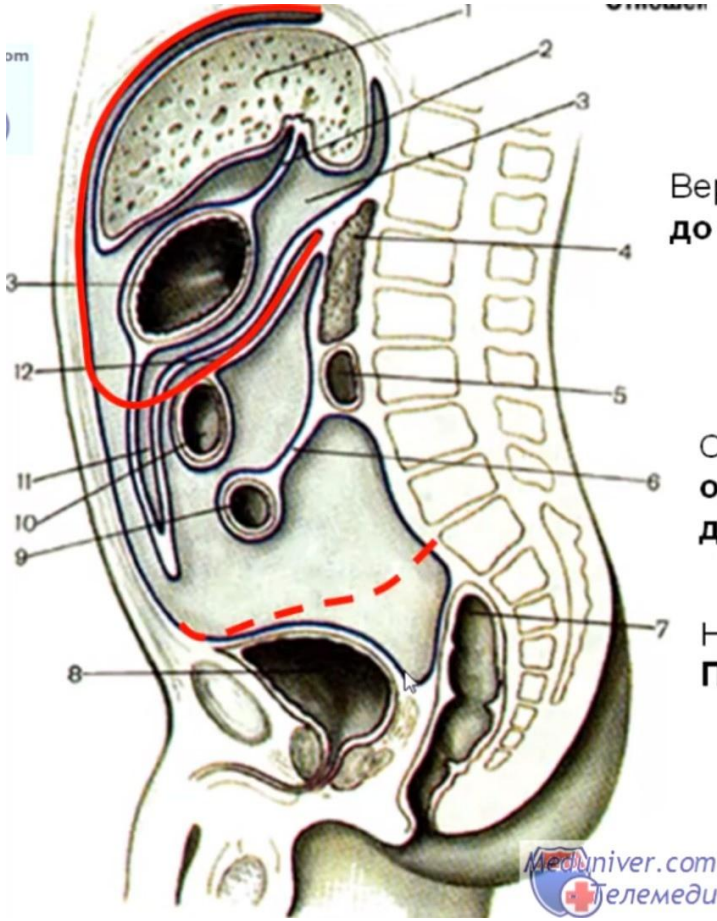

Верхний этаж полости брюшины -
до mesocolon transversum

Средний этаж –
от mesocolon transversum
до входа в малый таз

Нижний этаж –
Полость малого таза

Топография брюшины в теле мужчины

Сагиттальный разрез

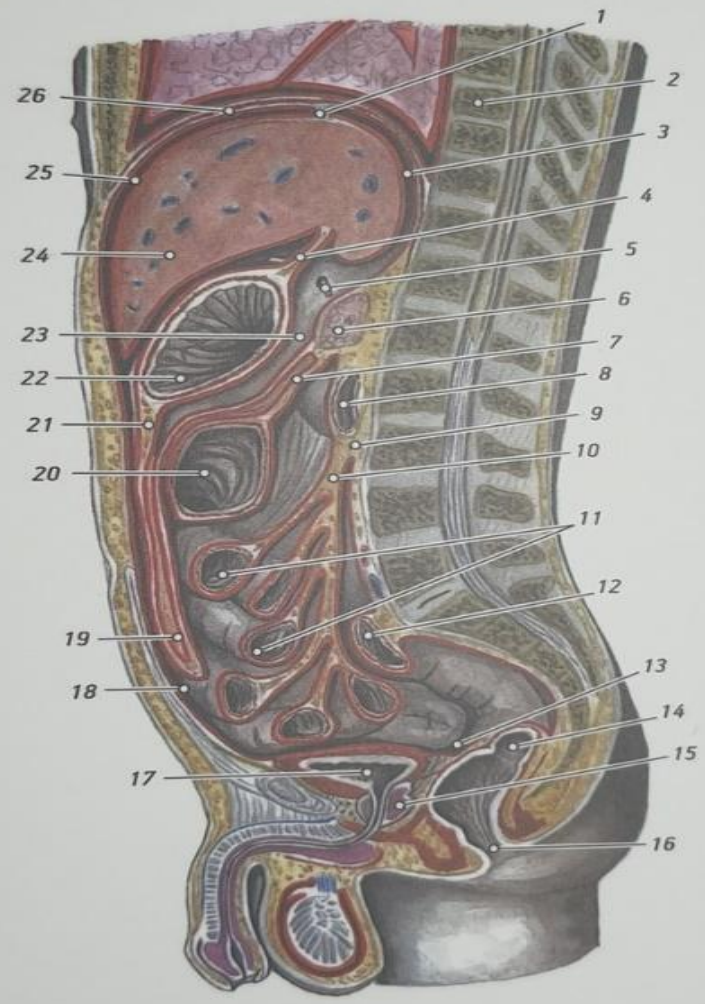

1. *Lig. coronarium hepatis* • Венечная связка печени; **2.** *Columna vertebralis* • Позвоночный столб; **3.** *Recessus superior omentalis* • Верхнее сальниковое углубление; **4.** *Lig. hepatogastricum* (*omentum minus*) • Печеночно-желудочная связка (малый сальник); **5.** Зонд, введенный в сальниковое отверстие; **6.** *Pancreas* • Поджелудочная железа; **7.** *Mesocolon transversum* • Поперечная брыжейка ободочной кишки; **8.** *Duodenum* • Двенадцатиперстная кишка; **9.** *Spatium retroperitoneale* • Забрюшинное пространство; **10.** *Radix mesenterii* • Корень брыжейки тонкой кишки; **11.** *Jejunum et ileum* • Тощая и подвздошная кишка; **12.** *Colon sigmoideum* • Сигмовидная ободочная кишка; **13.** *Excavatio rectovesicalis* • Прямокишечно-пузырное углубление; **14.** *Rectum* • Прямая кишка; **15.** *Prostata* • Простата; **16.** *Anus* • Задний проход; **17.** *Vesica urinaria* • Мочевой пузырь; **18.** *Cavitas peritoneale* • Перитонеальная полость; **19.** *Omentum majus* • Большой сальник; **20.** *Colon transversum* • Поперечная ободочная кишка; **21.** *Lig. gastrocolicum* • Желудочно-ободочная связка; **22.** *Gaster* (*Ventriculus*) • Желудок; **23.** *Bursa omentalis* • Сальниковая сумка; **24.** *Hepar* • Печень; **25.** *Bursa hepatica* • Печеночная сумка; **26.** *Diaphragma* • Диафрагма.