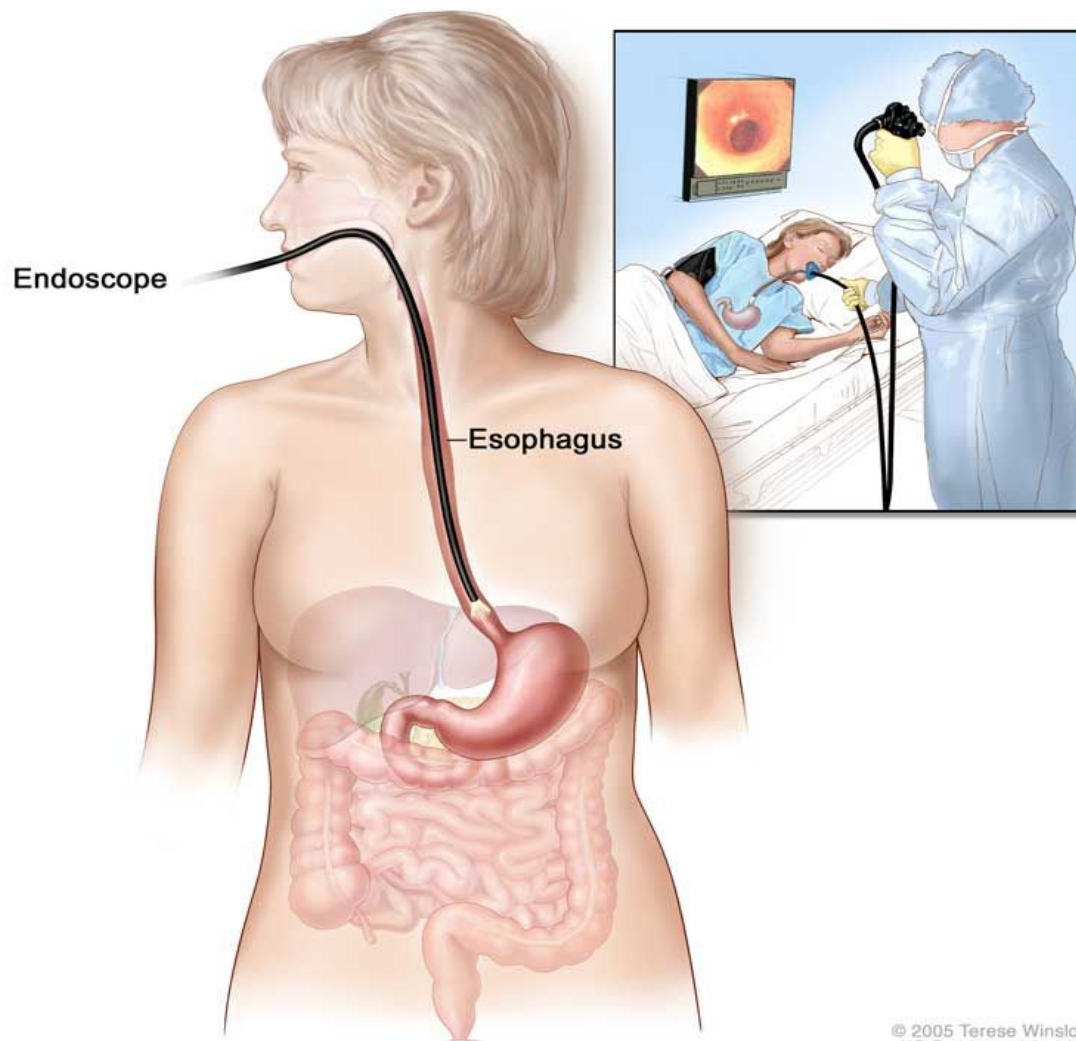
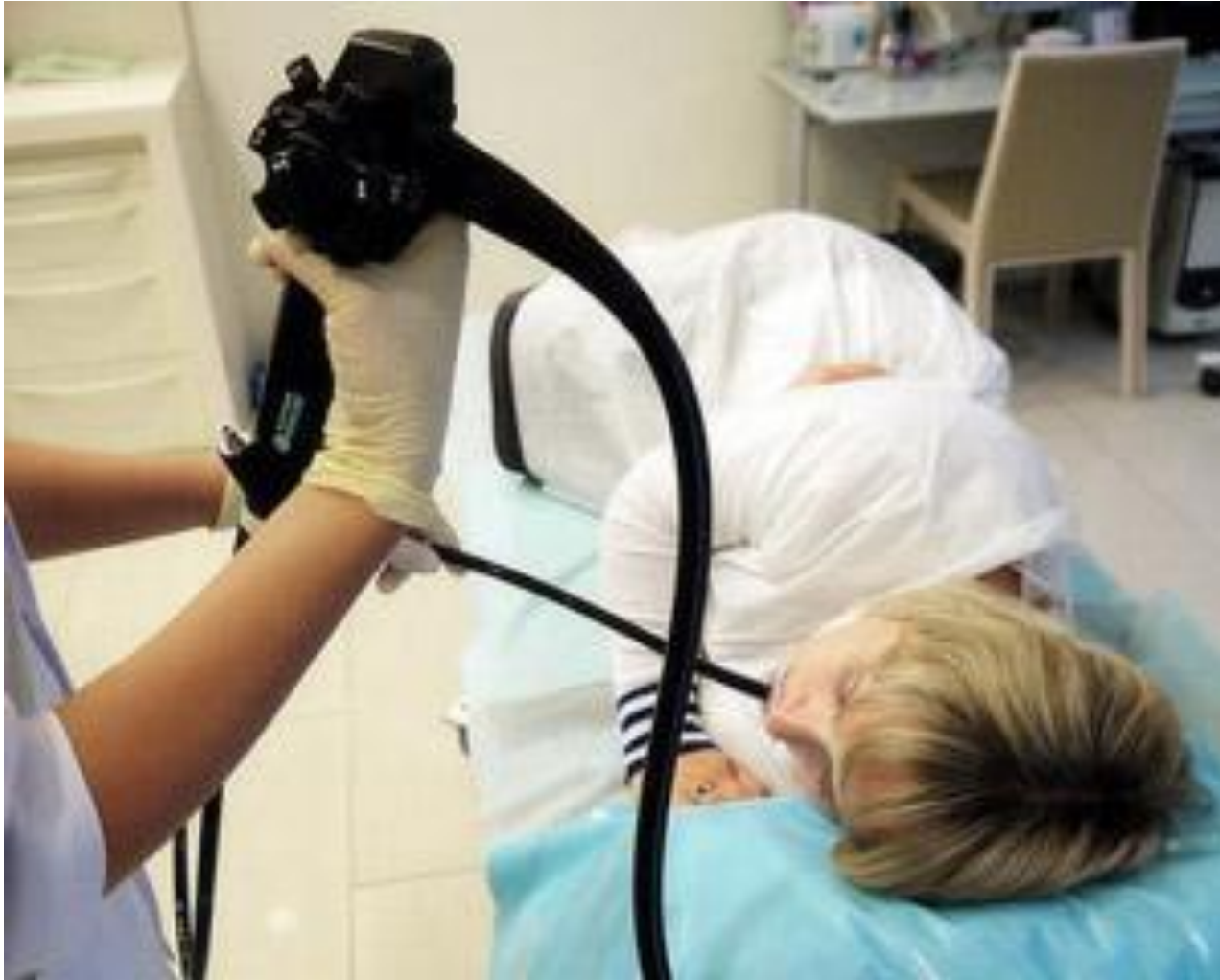


# «Анатомические и физиологические основы фиброгастродуоденоскопии»





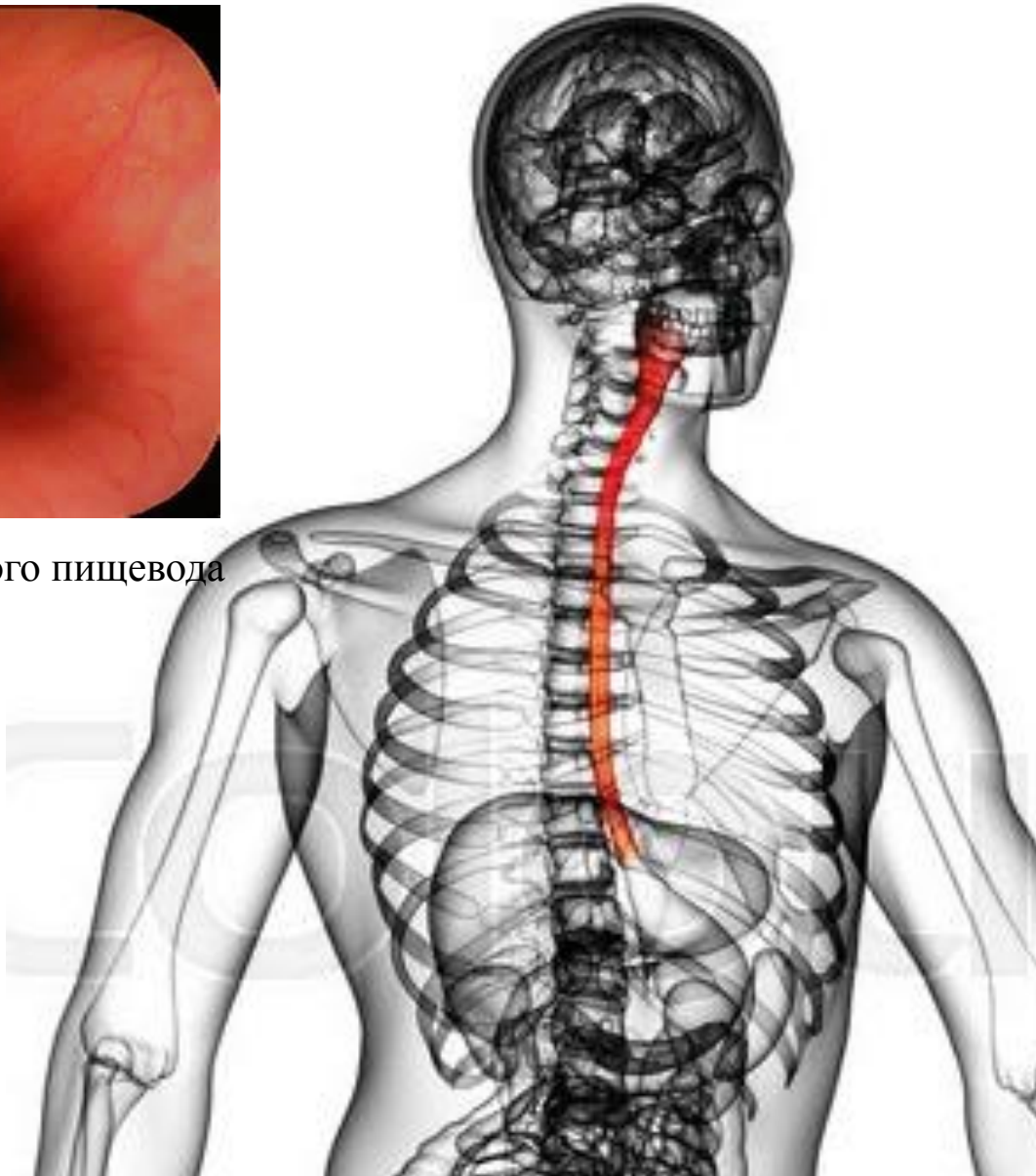
ЭНДОСКОП



положение пациента при эндоскопии

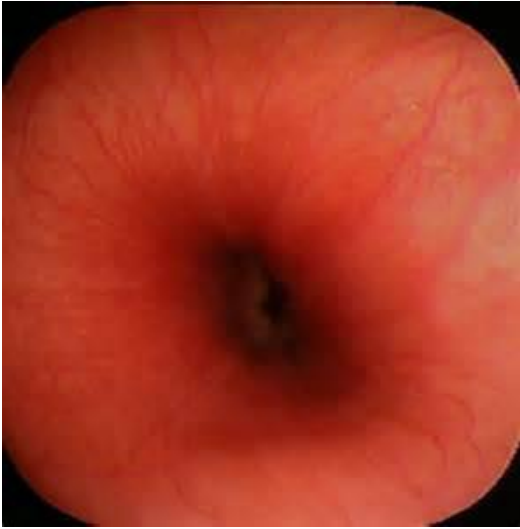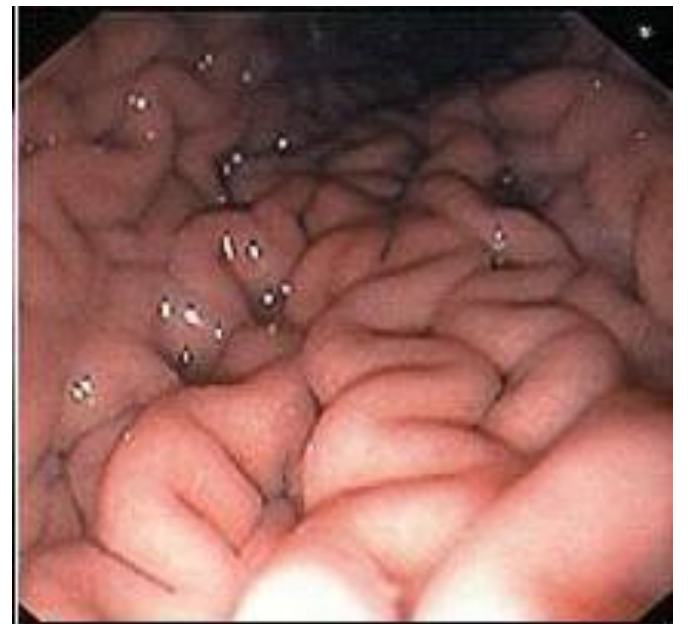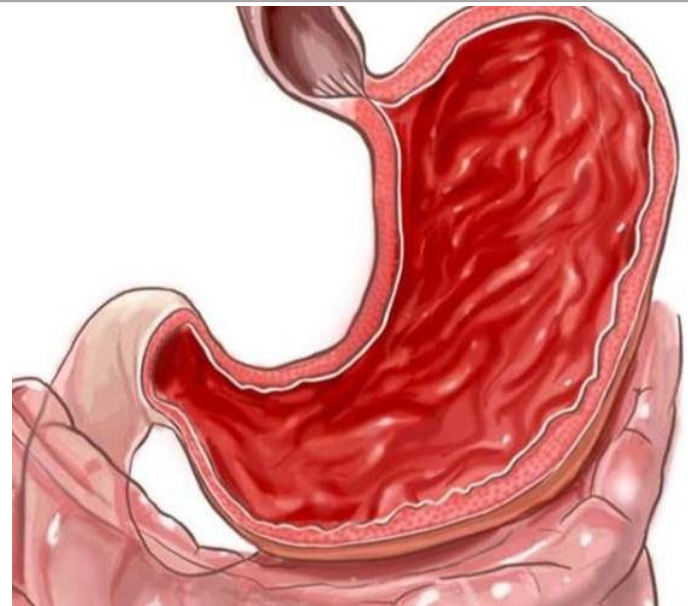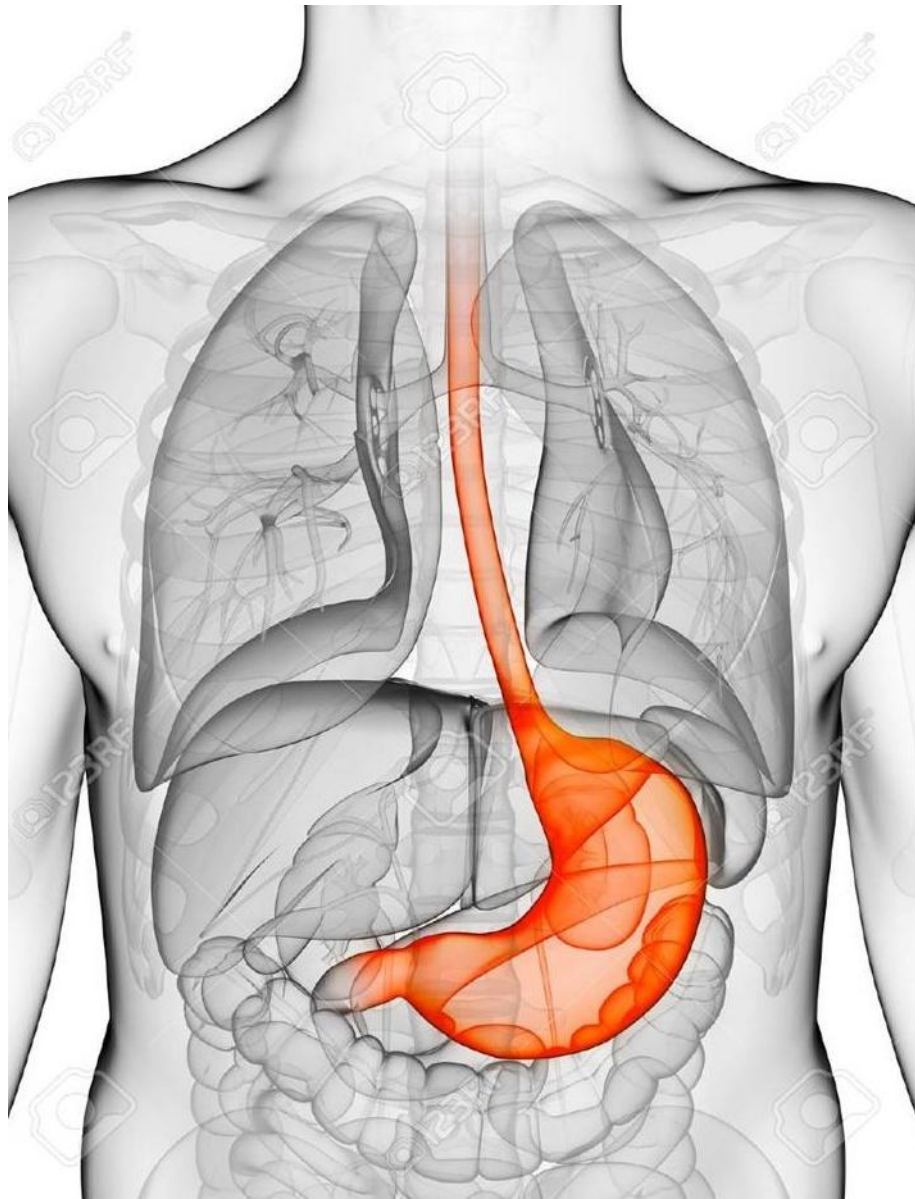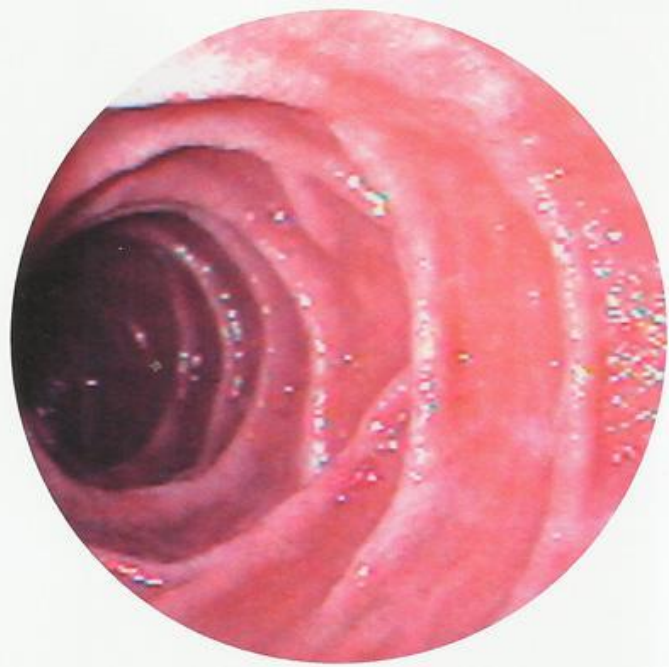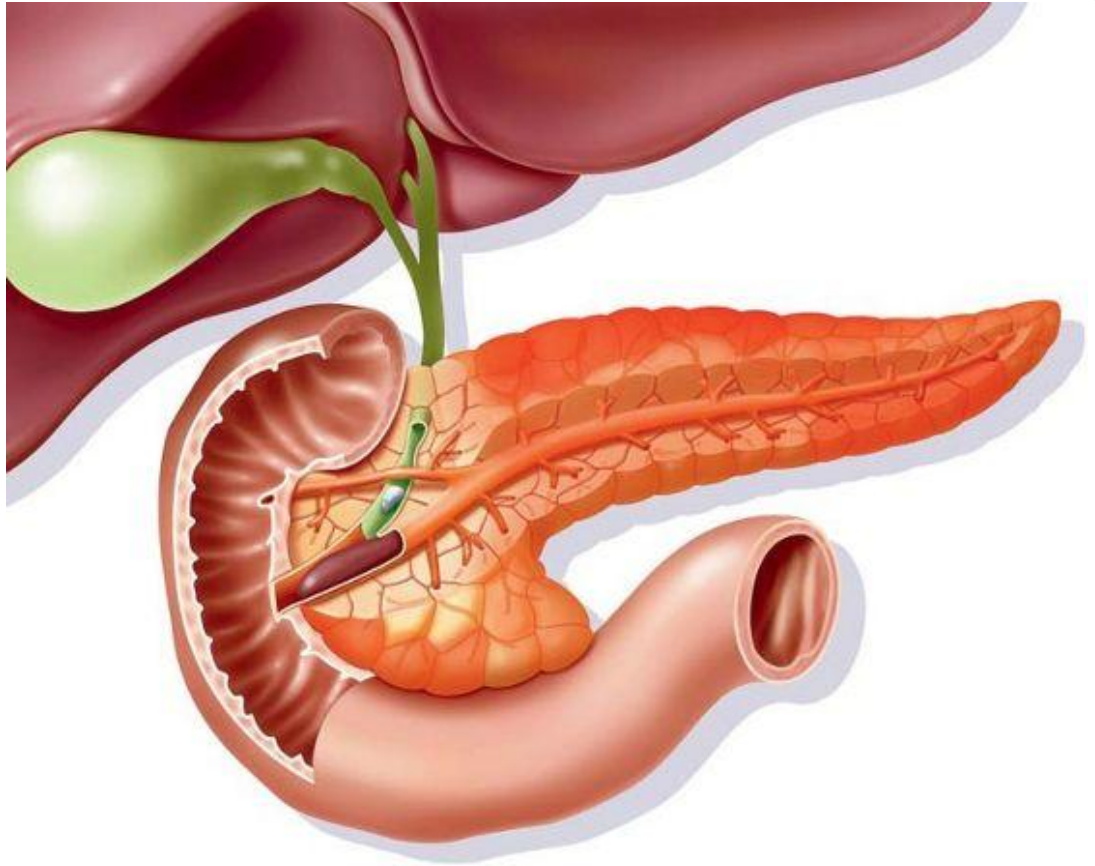


фото нормального пищевода





складки желудка



рельеф слизистой  
двенадцатиперстной кишки

**Спасибо за внимание!**