Принципы осмотра раненых и пострадавших

Профессор, д.м.н Коломиец А. А.

ЗАДАЧИ ОСМОТРА

- Выявление повреждений органов брюшной и грудной полостей, черепа, опорно-двигательного аппарата
- Постановка предварительного диагноза
- Проведение медицинской сортировки
- Составление плана лечения

ПРИНЦИПЫ ОСМОТРА

- Длительность осмотра – 5 минут
- Раненого осматривают одетым
- Осмотр проводят в положении лежа на спине без переворачивания

ОПРОС

1. Выраженность и локализация болевого синдрома
2. Давность травмы
3. Механизм травмы
4. Наличие черепно-мозговой травмы и потери сознания

АБСОЛЮТНЫЕ ПРИЗНАКИ ПЕРЕЛОМА

1. Деформация оси конечности (дефигурация плоской кости)
2. Патологическая подвижность
3. Костная крепитация (хруст)

ОСМОТР ГЛАЗ

1. Диаметр зрачков
2. Реакция зрачков на свет
3. Горизонтальный и вертикаль-ный нистагм
4. Конвергенция глазных яблок

ОСМОТР ЛИЦА

1. Осмотр носогубного треуголь-ника в покое
2. Провокационная проба “Оскал зубов”
3. “Языковая проба”

Особенности строения позвонков

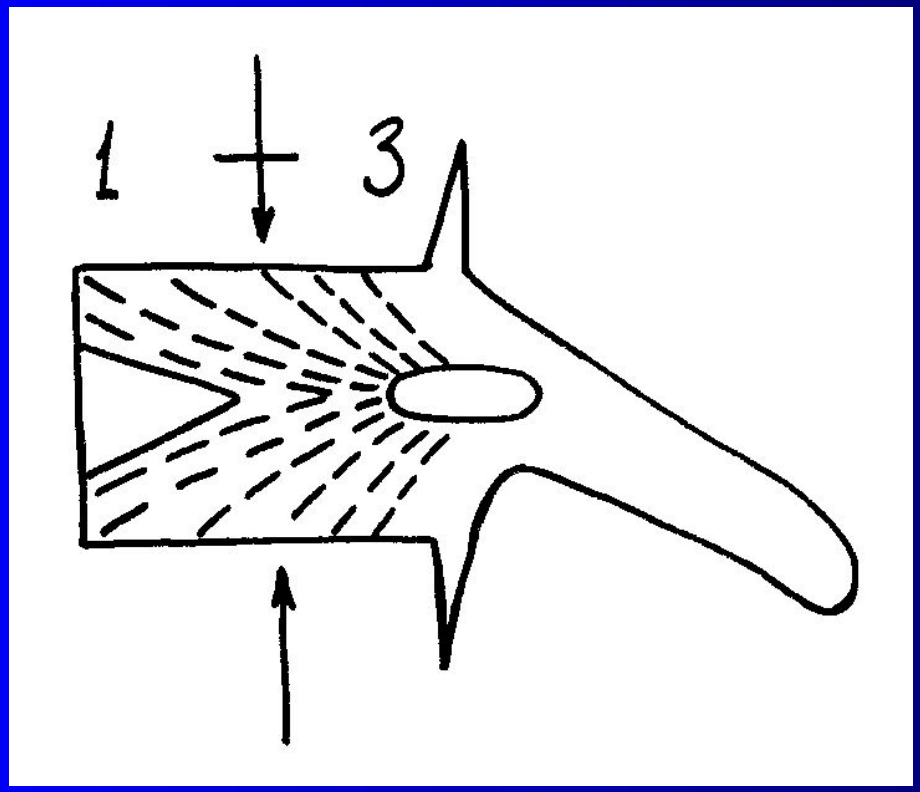

человека



и животных

Особенности перелома тел позвонков





клиновидная утрата высоты переднего отдела тела позвонка

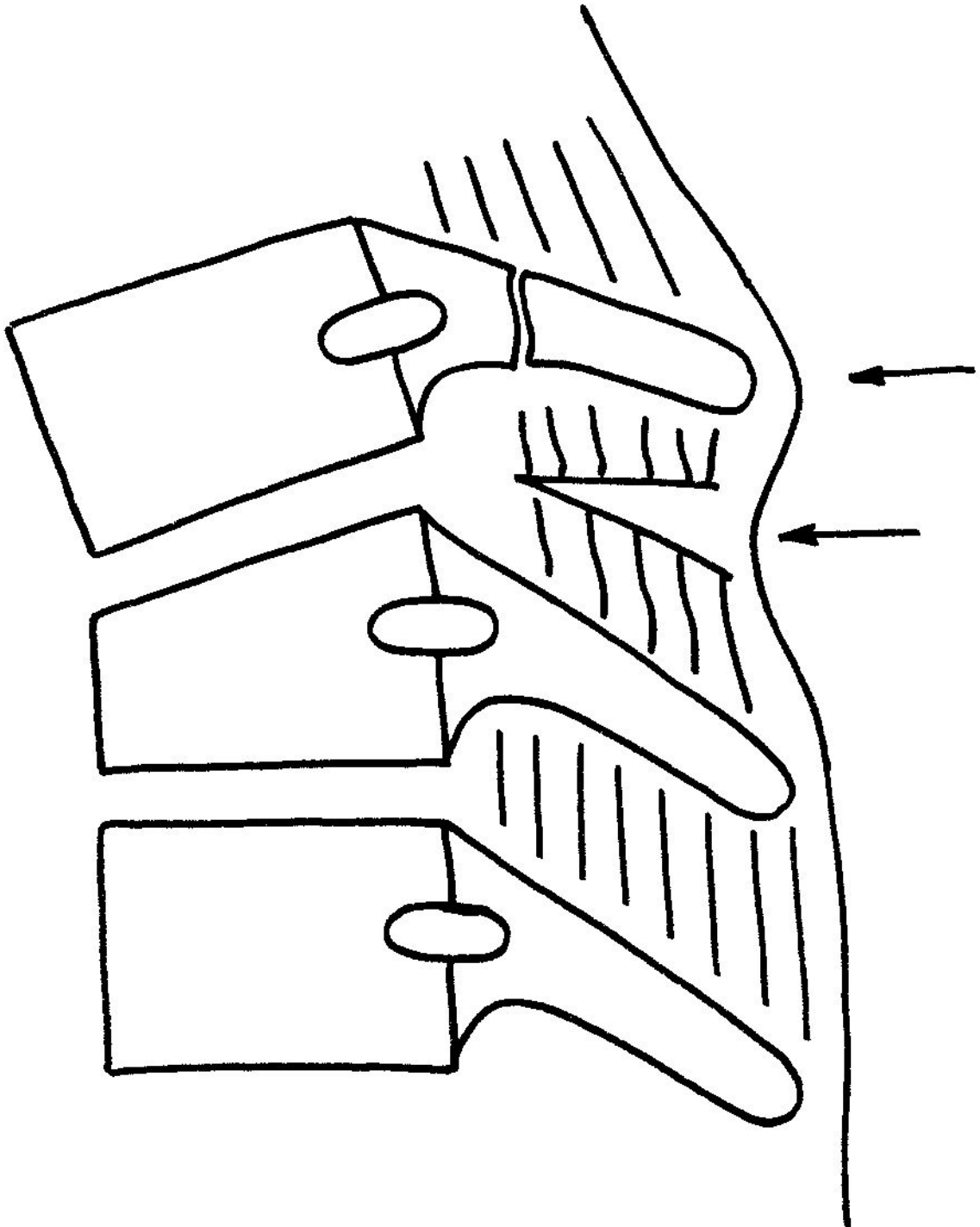

Разрыв межостной связки

Клинические симптомы при переломах тел позвонков

1. Избыточное выстояние остистого отростка вышележащего позвонка под кожу.
2. Расширенный и болезненный межостный промежуток
3. Дисторсия остистых отростков (шея)

Механизм перелома ребер

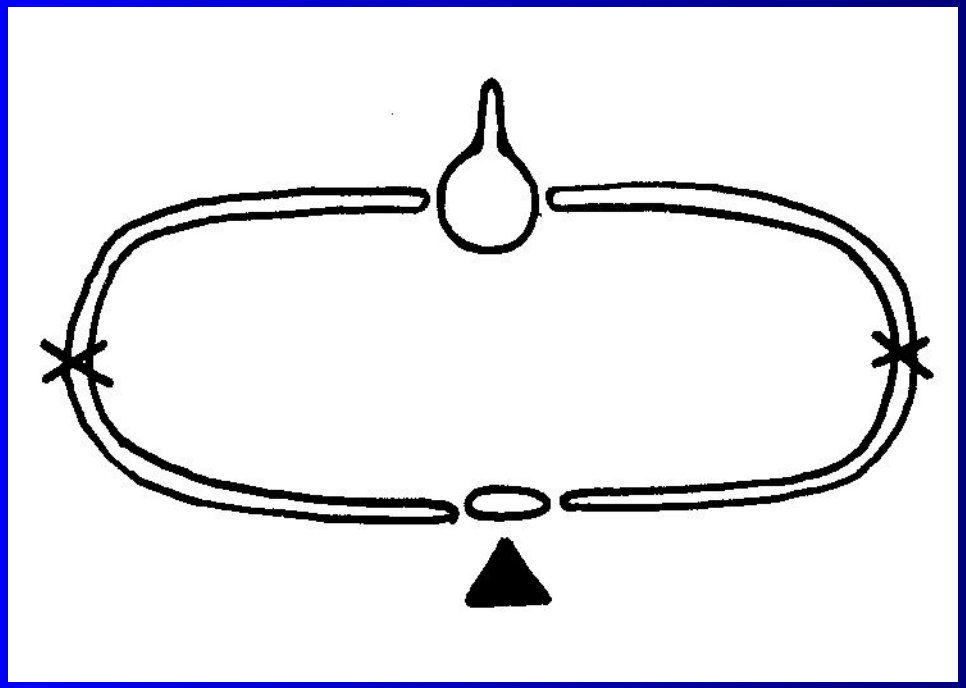

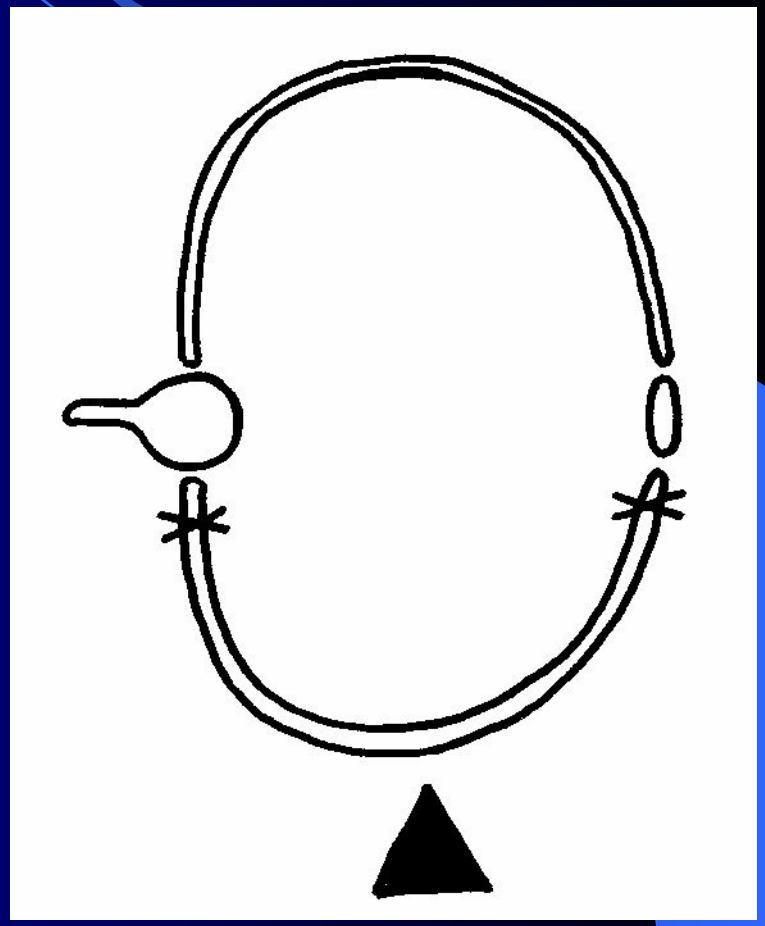

Перелом наступает в зоне максимального изгиба ребра

Осмотр верхних конечностей

1. Визуальный осмотр.
2. Пальпация с нагрузкой на изгиб.
3. Проверка объема сгибания-разгибания во всех суставах.

Клинические симптомы при переломах тел позвонков

1. Избыточное выстояние остистого отростка вышележащего позвонка под кожу.
2. Расширенный и болезненный межостный промежуток

Клинические симптомы переломов поперечных отростков позвонков

1. Болезненность по паравертеб-ральной линии.
2. Усиление болей при боковых наклонах туловища.

Схема строения тазового кольца

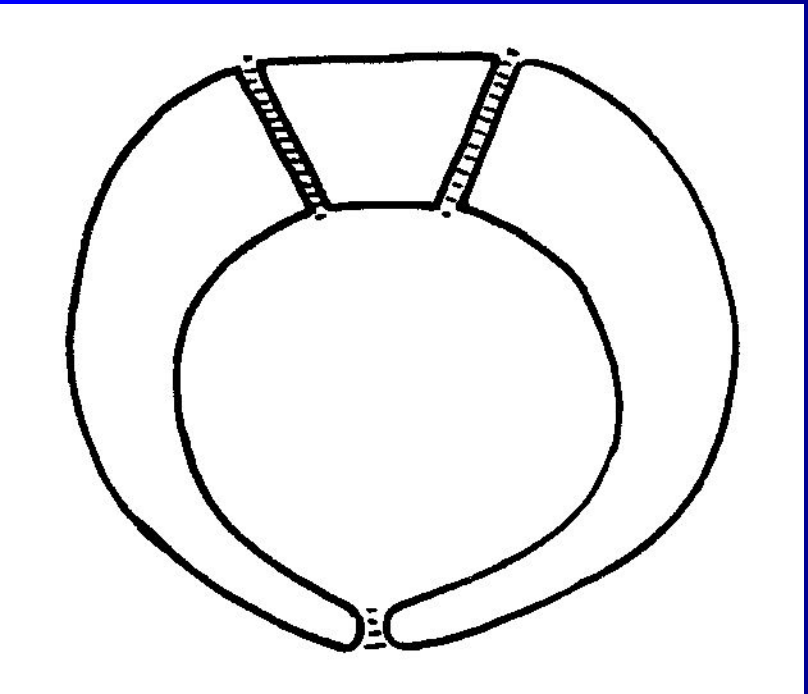

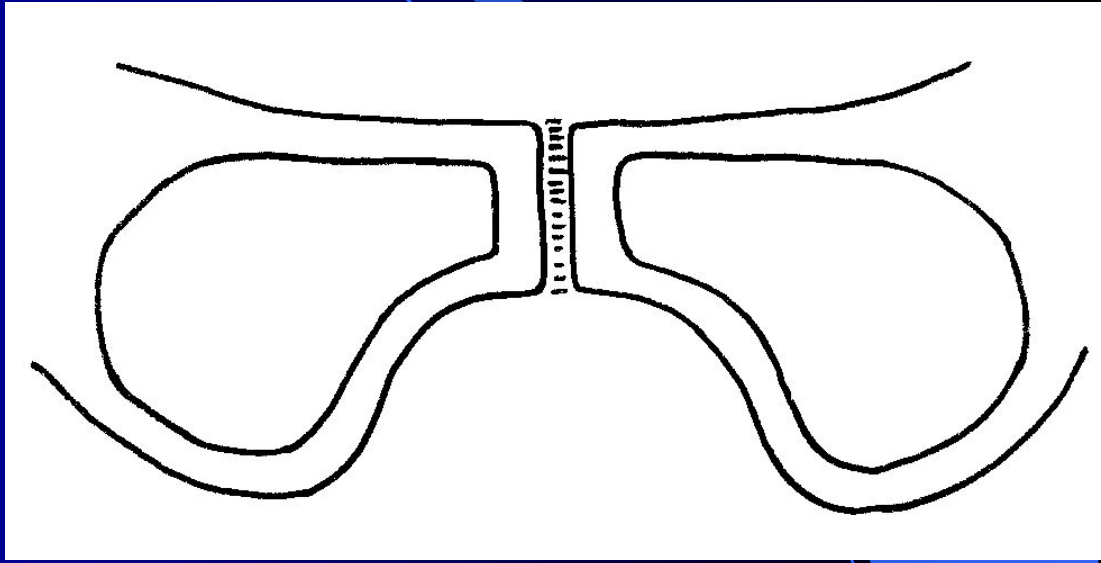

АО-классификация переломов таза

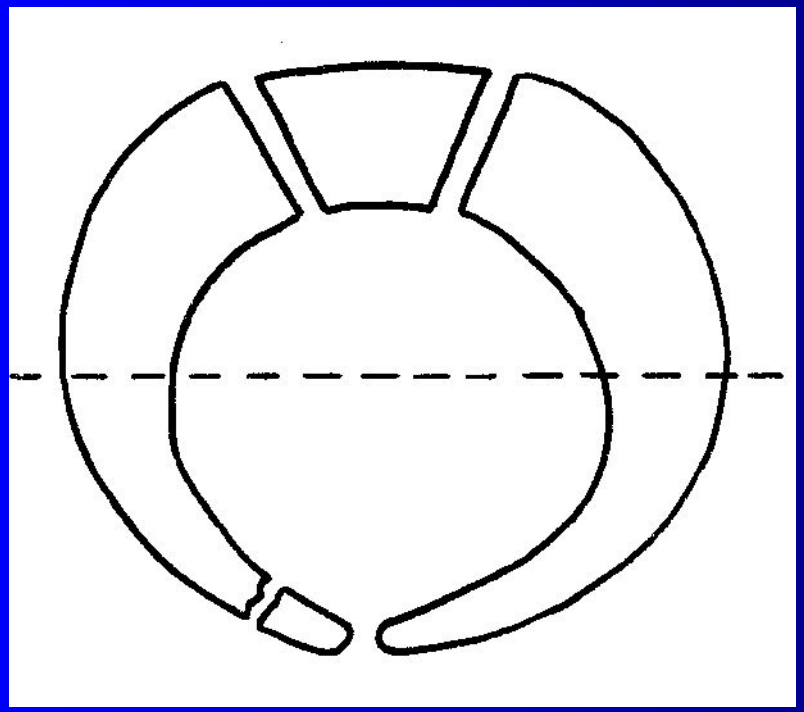

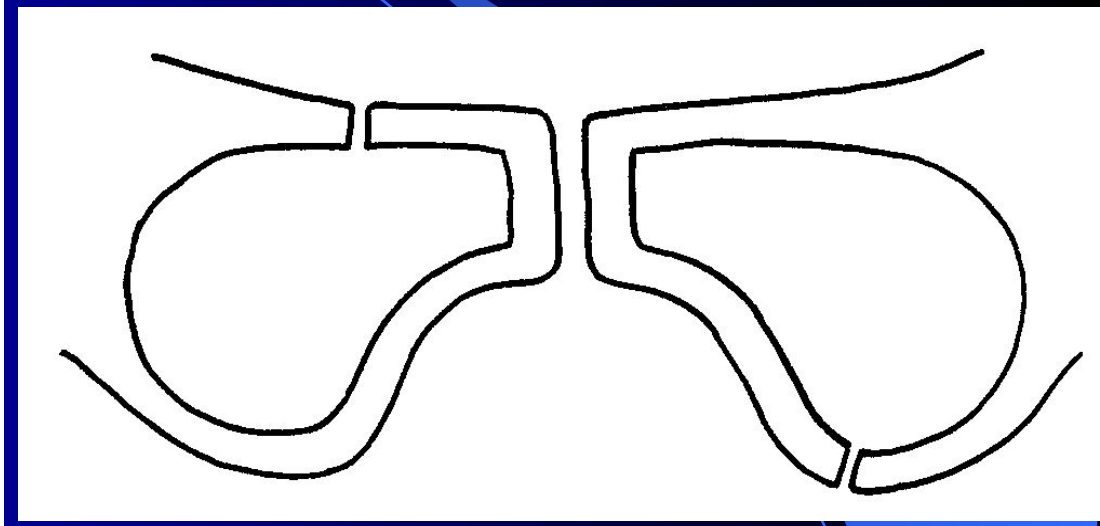

I тип – без нарушения целостности тазового кольца

АО-классификация переломов таза

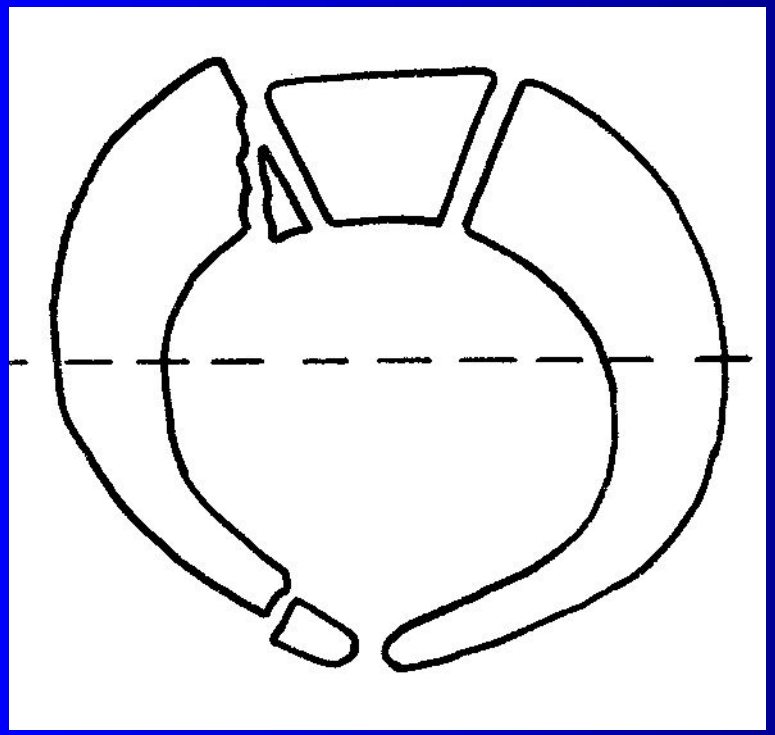

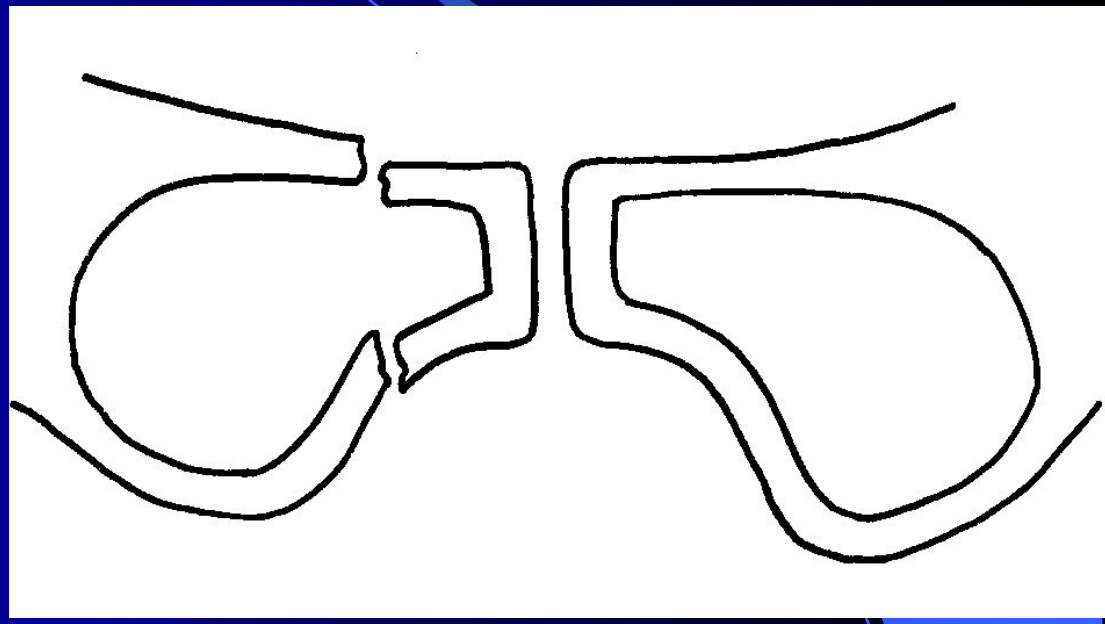

II и III тип – с нарушением целостности тазового кольца в передней и обоих полкокружнгостях

Клинические симптомы переломов таза

1. Симптом «двуостной линии».
2. Симптом «раскрытия-закрытия тазовой книги».
3. Симптом «прилипшей пятки».

Осмотр нижних конечностей

1. Визуальный осмотр.
2. Пальпация с нагрузкой на изгиб.
3. Проверка объема сгибания-разгибания во всех суставах.

Типы клинических проявлений при повреждениях органов брюшной полости

1. Паренхиматозных органов.
2. Мочевого пузыря.
3. Желудка, тонкого и толстого кишечника.

Скопление крови в брюшной полости

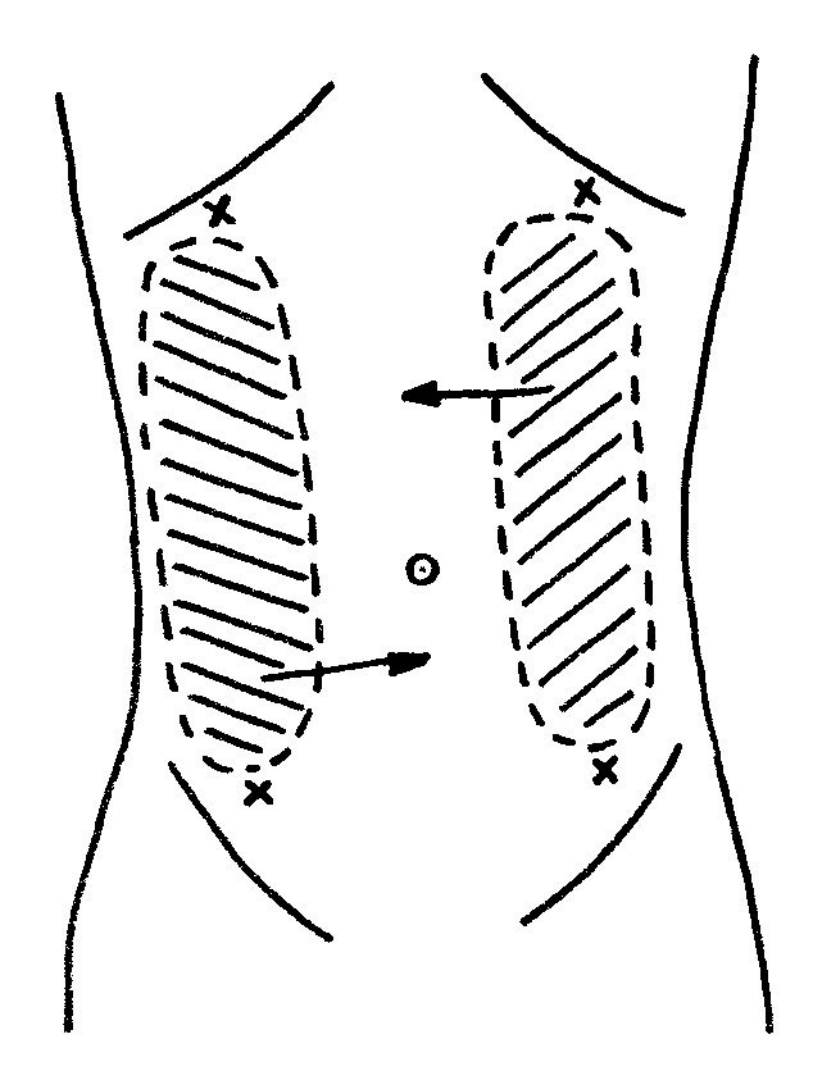

В боковых каналах живота до 1,5-2 литров

Техника осмотра живота

1. Активная экскурсия брюшной стенки.
2. Круговая пальпация.
3. Проверка симптомов раздражения брюшины: Щеткина-Блюмберга, Ортнера, Пастернацкого.
4. Перкуссия на выявление скрытой жидкости.
5. Перкуссия на выявление скрытого газа.

Типы клинических проявлений при повреждениях легких

1. Пневмоторакс.
2. Пневмо-гемоторакс.
3. Гемо-пневмоторакс.

Скопление крови в грудной клетке

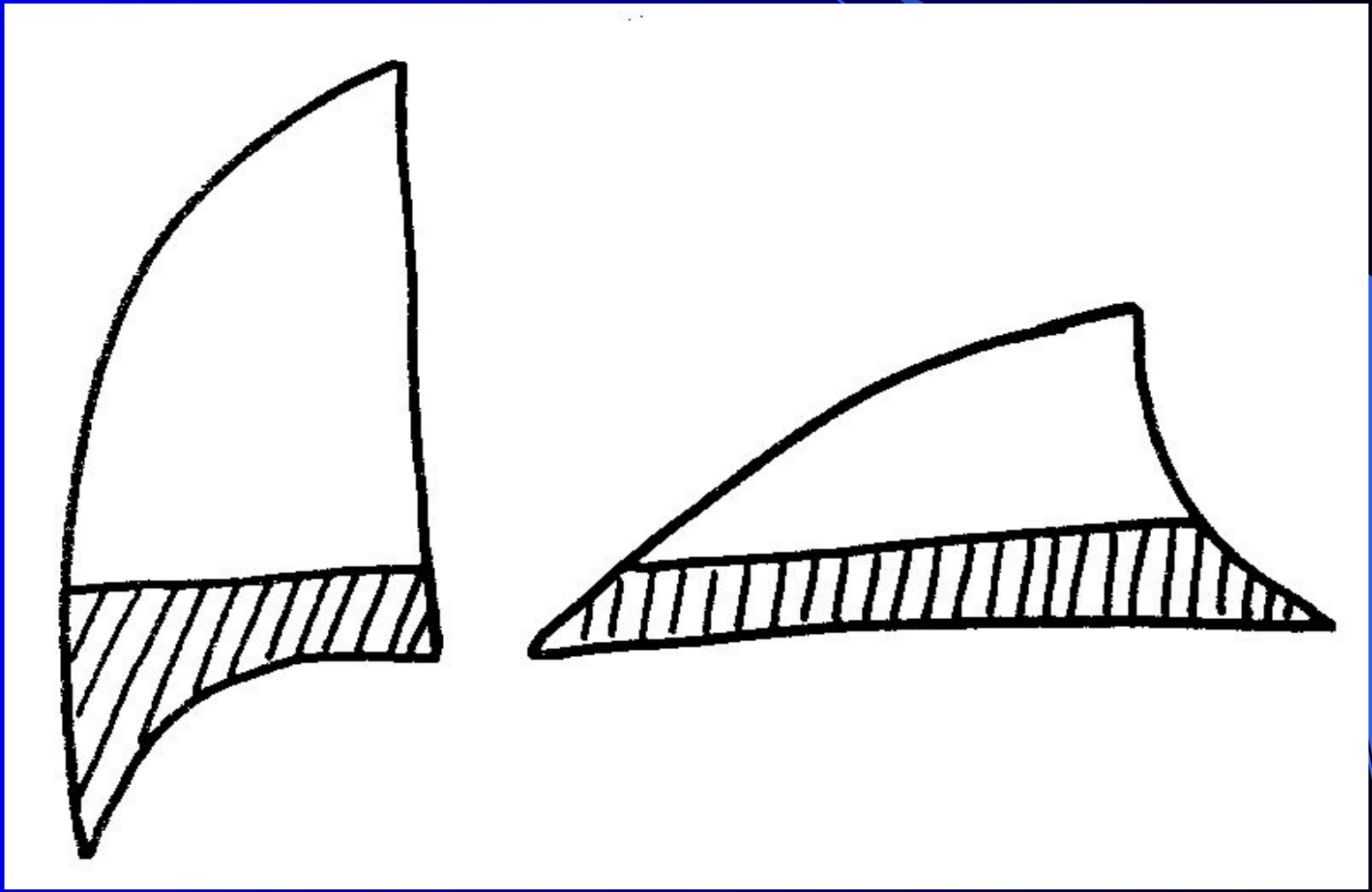

Благодарю за внимание!