


ЛЕКЦИЯ №5

**Гнойные
заболевания
пальцев и кисти**

A decorative graphic consisting of several sets of concentric circles in a lighter shade of blue, located in the bottom right corner of the slide.

***Анатомно-
функциональные
особенности пальцев и
кисти***



□ Кожа

- Кожа тыла кисти.
- Кожа на ладонной поверхности (толстая, прочная, не растягивается и воспаление распространяется вглубь).

□ Подкожная клетчатка разделена перемычками, которые фиксируют кожу к ладон.апоневрозу (рис.1), сухож. влагалищу, кости (рис.2).

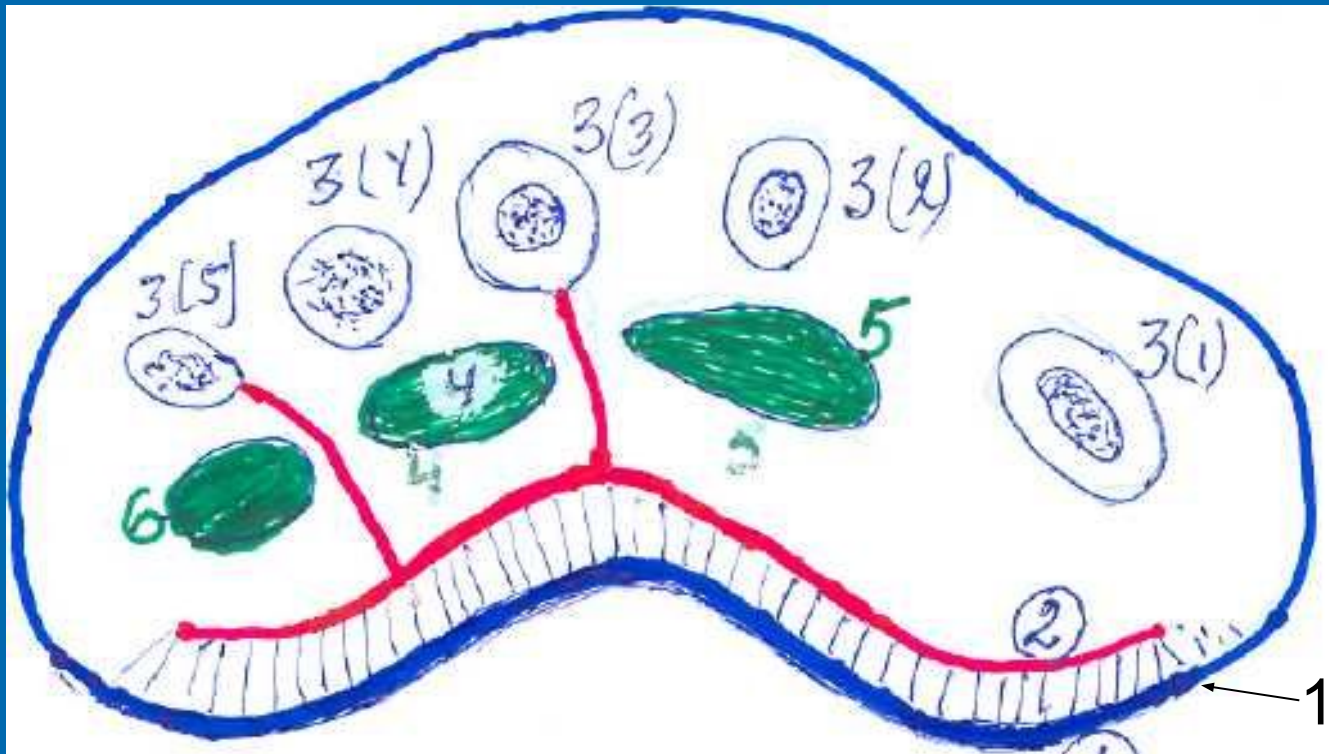


Рис. 1 Поперечный распил кисти

1. Кожа ладонной поверхности
2. Ладонный апоневроз
3. Кости пястья: 3(1); 3(2); 3(3); 3(4); 3(5)
4. Срединное ладонное пространство
5. Пространство Thenar (возвышение I п.)
6. Пространство Hypothenar (возвышение V п.)

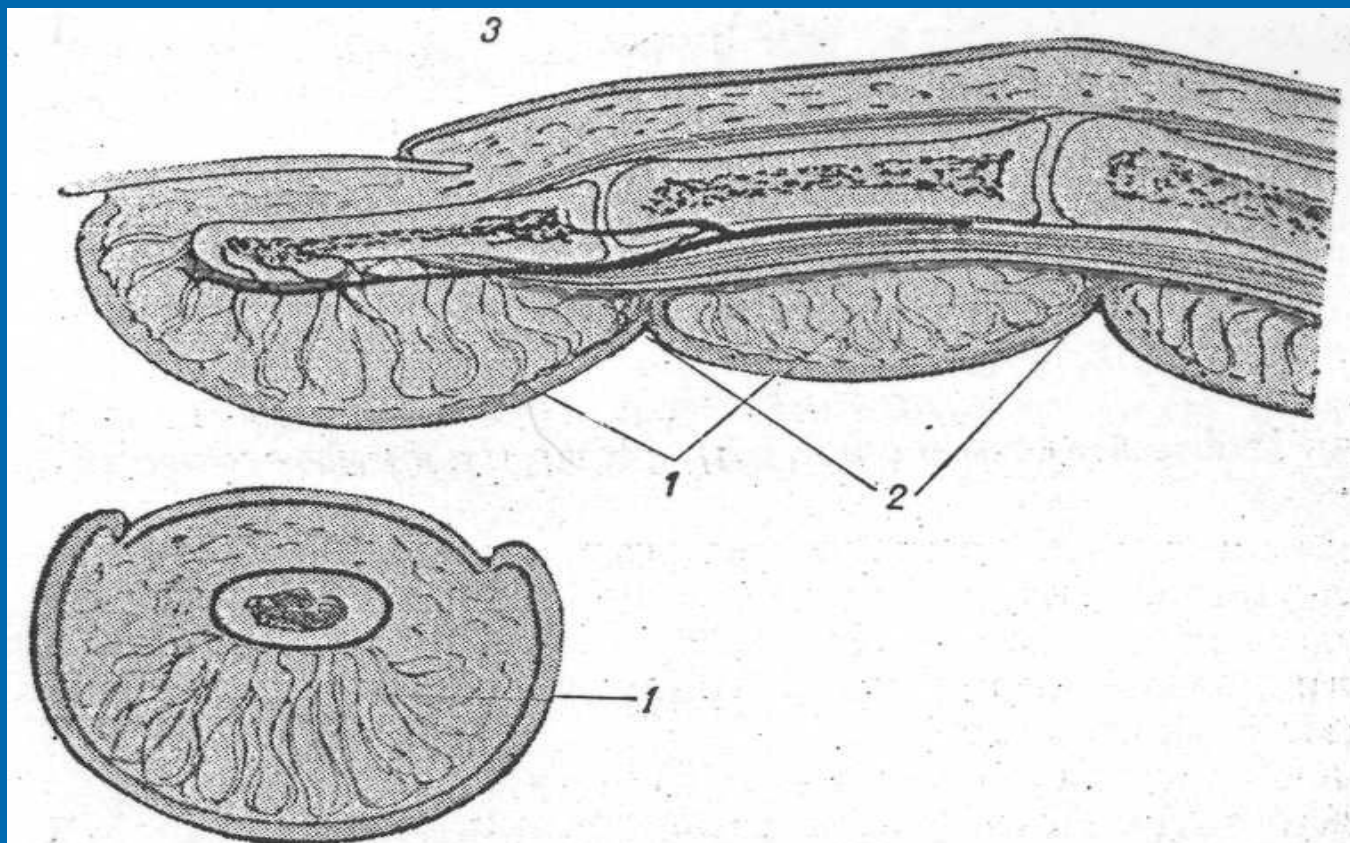


Рис. 2 Анатомическая структура пальца – продольное и поперечное сечение

1. Фиброзные ткани, начинающиеся от кожи и достигающие кости и сухожилий;
2. Складки сгибов, разграничивающие участки отдельных фаланг.

- Лимфоотток с ладонной поверхности на тыльную.
- Сухожильные влагалища II; III; IV пальцев оканчиваются слепо на уровне дистальной поперечной складки ладони.
- Сухожильные влагалища I пальца сообщается с лучевой сумкой, а V п. - с локтевой (тенобурситы), в 10-15% они сообщаются между собой (рис.3).

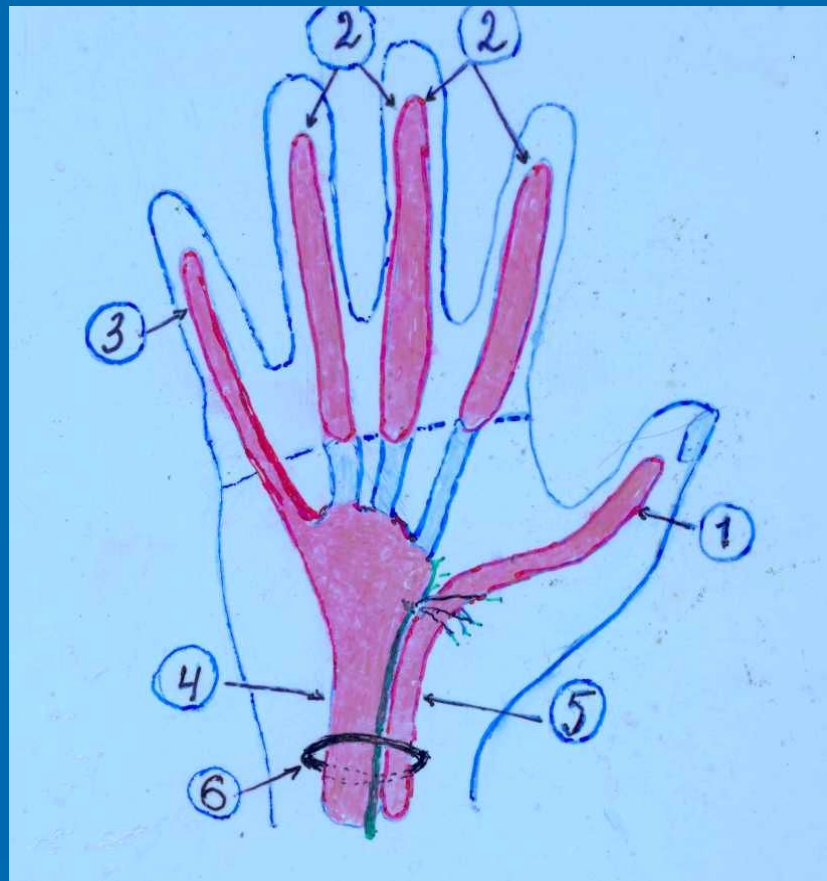


Рис. 3 Синовиальные влагалища (СВ) ладонной стороны кисти

1. СВ I пальца
2. СВ II-III-IV пальцев
3. СВ V пальца
4. Локтевая синовиальная сумка (bursa ulnaris)
5. Лучевая синовиальная сумка (bursa zadialis)
6. Карпальный канал

- Питание сухожилий. Сосуды питающие сухожилия, находятся в его брыжеечке. При тендовагините сдавливание сосудов (рис.4).



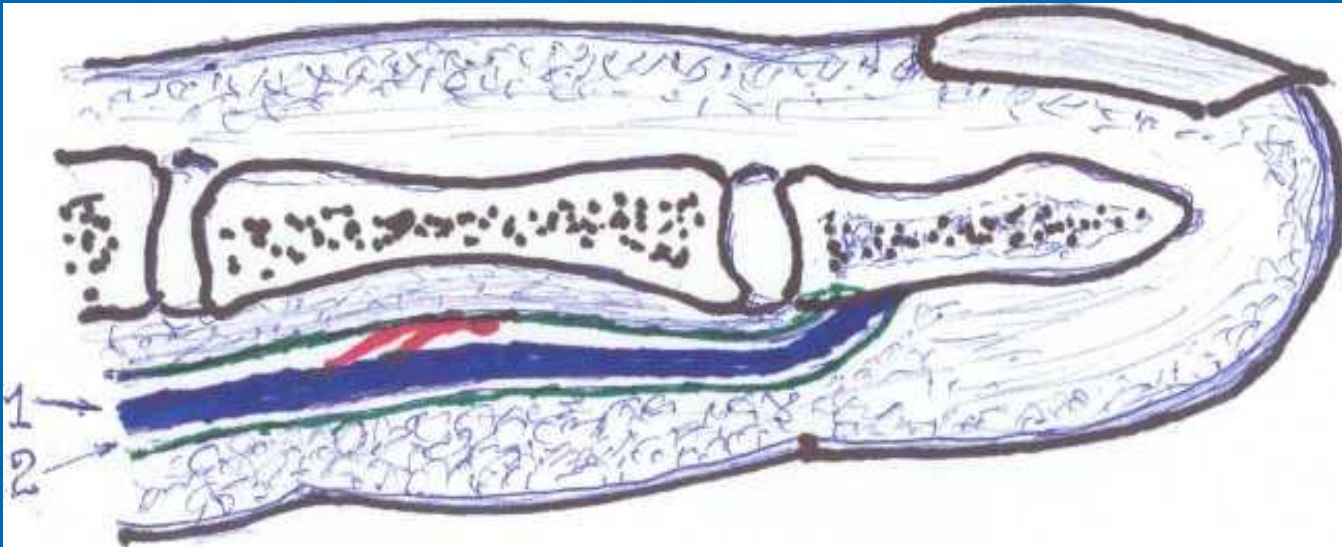


Рис. 4 Питание сухожилий

1. Сухожилия сгибателей
 2. Сухожильное влагалище
- Красным изображены сосуды.

- Складки изгибов пальцев с ладонной стороны тесно связаны с сухожильными влагалищами.
- Капсула межфаланговых суставов расположена поверхностно.
- Пальпация пальца осуществляется зондом, спичкой (не пальцем!).

Классификация панариция

- Поверхностные формы:
 - Кожный
 - Подкожный
 - Околоногтевой (паранихия)
 - Подногтевой

- Глубокие формы:
 - Сухожильный
 - Костный
 - Суставной
 - Пандактилит

Общие принципы лечения панарициев:

- Раннее применение хирургического лечения

Правило первой бессонной ночи

Фазы:

- Серозно-инфильтративная - консервативное лечение
- Гнойно-некротическая – оперативное лечение

□ Правило оперативного лечения

Правило трех «О»:

- **Обстановка:** операционная, инструментарий, освещение, положение больного
- **Обезболивание:** на пальце –проводниковая анестезия, на кисти - наркоз или регионарная анестезия.
- **Обескровливание:** жгут, манжетка от аппарата Ривароччи .

□ Общие принципы консерват.лечения:

1. При поверхностных панарициях – местное лечение гнойной раны.
2. При глубоких: иммобилизация пальца, физиотерапия, рентгенотерапия (кости, суставы), антибактериальн.тепария.

Внутривенное введение антибиот. под жгутом.

Внутриартериальное (линкомицин).

Восстановление функций (леч.физкульт, физиотерапия).

Кожный панариций

Развивается в глубоких слоях эпидермиса, отслаивает роговый слой (фликтена)(рис.5).



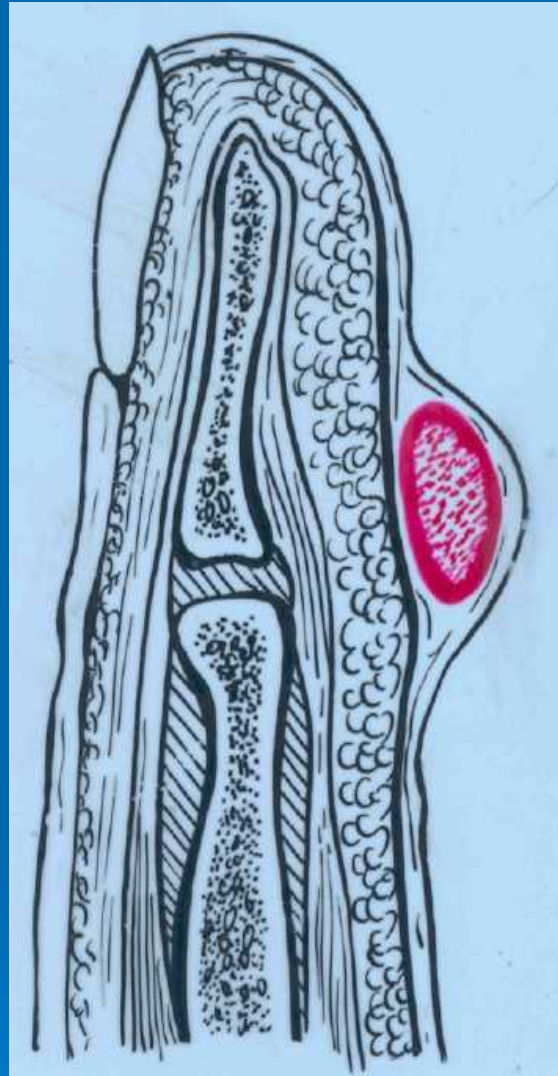


Рис. 5 Кожный панариций

□ Клиническая картина:

На месте травмы формируется слегка болезненный пузырек с венчиком гиперемии, спонтанные боли и общая реакция не выражена.

□ Лечение:

Удаление отслоенного рогового слоя (без анестезии).

Дифференцировать с абсцессом в форме «Запонки» (рис.6).



Рис. 6 Абсцесс в форме «Запонки»

Подкожный панариций

Гнойный процесс локализуется в подкожной жировой клетчатке (рис.7).



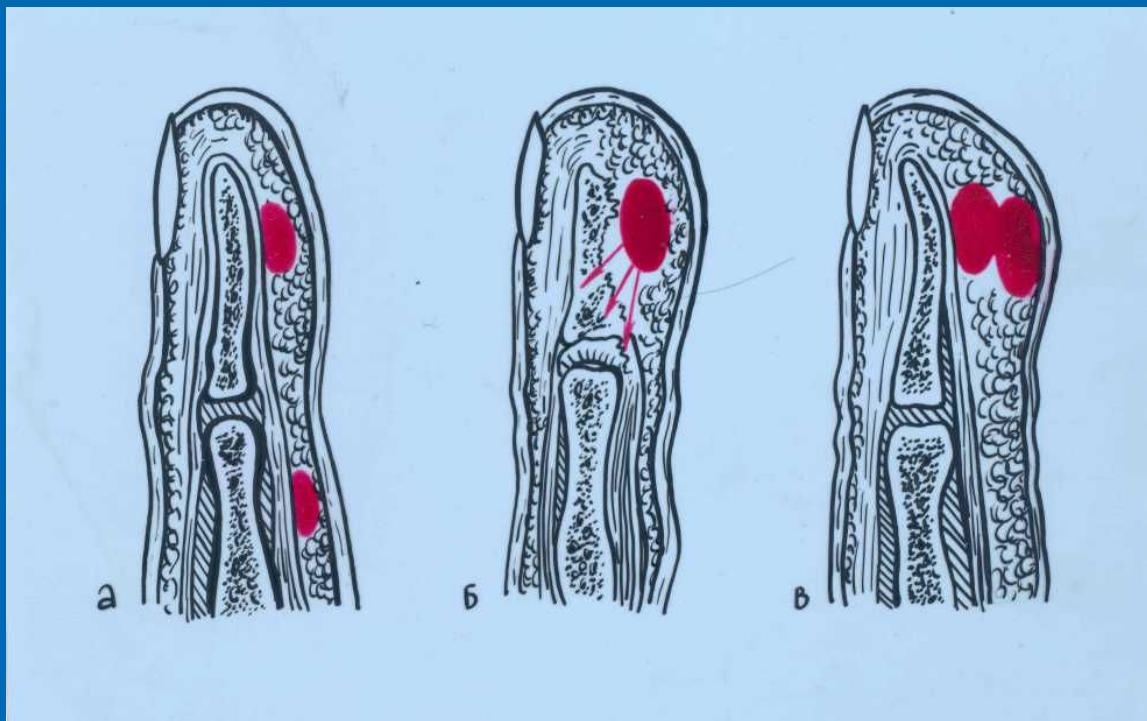


Рис. 7 Подкожный панариций

- а. Расположение гнойников;
- б. Распространение гноя
- в. Подкожный панариций в виде «Запонки»

Это первичный очаг инфекции на пальце, откуда процесс может распространиться: на кость, сухожильное влагалище, сустав, клетчаточные пространства ладони.



□ Клиника и диагностика.

После микротравмы умеренная болезненность, затем через 1-3 суток спонтанная мучительная боль.

Нередко – общее недомогание, высокая температура тела, регионарный лимфаденит. Локально (обследование зондом) болезненность, уплотнение, гиперемия, флюктуации нет.

□ Лечение:

В серезно-инфильтративной фазе – консерват.лечение (не более 2 суток!): спиртовые ванночки, УФО, лазер, рентгенотерапия. В фазе гнойно-некротической - операция.

□ Обезболивание:

Проводниковая анестезия по Лукашевичу-Оберсту (рис.8).

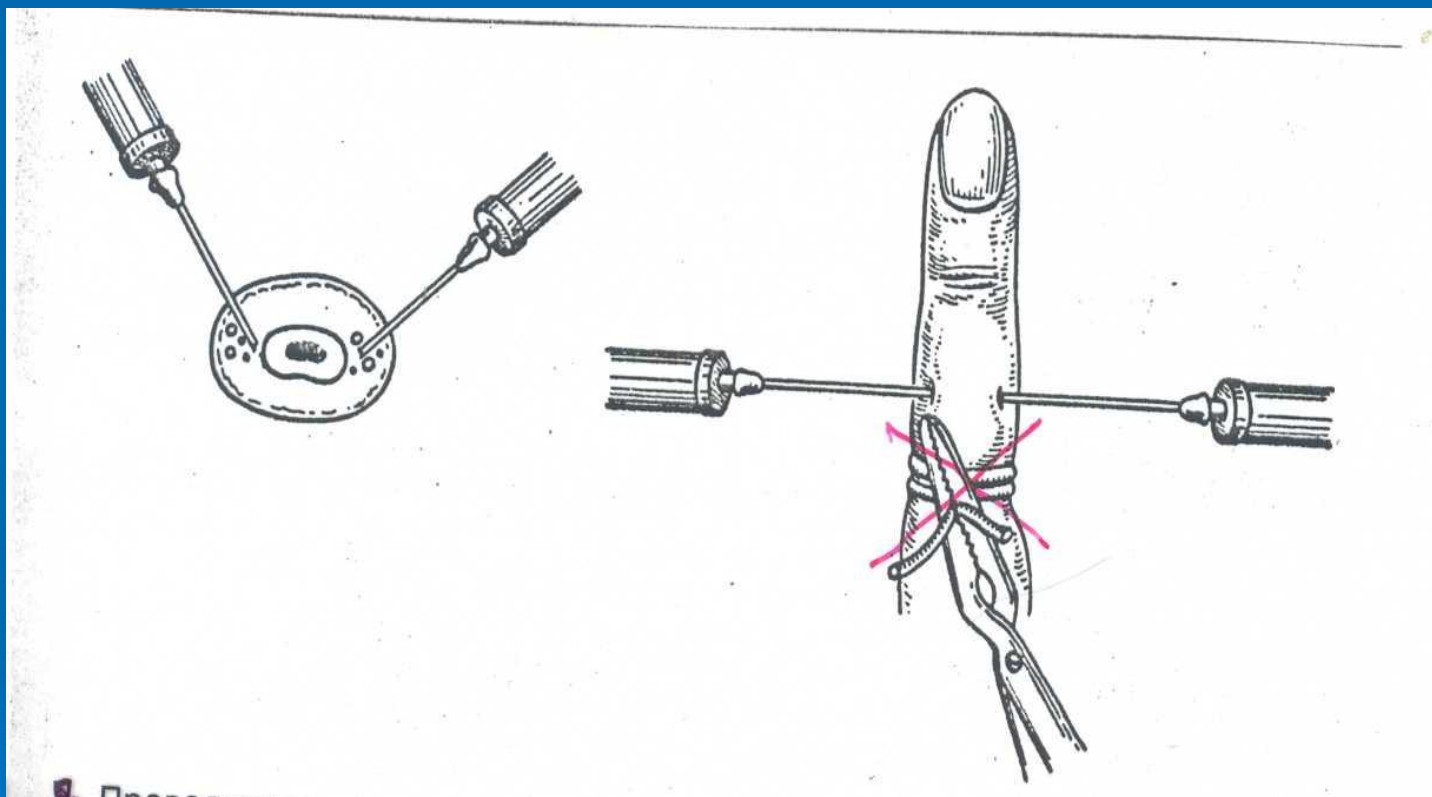


Рис. 8 Проводниковая анестезия по Лукашевичу-Оберсту

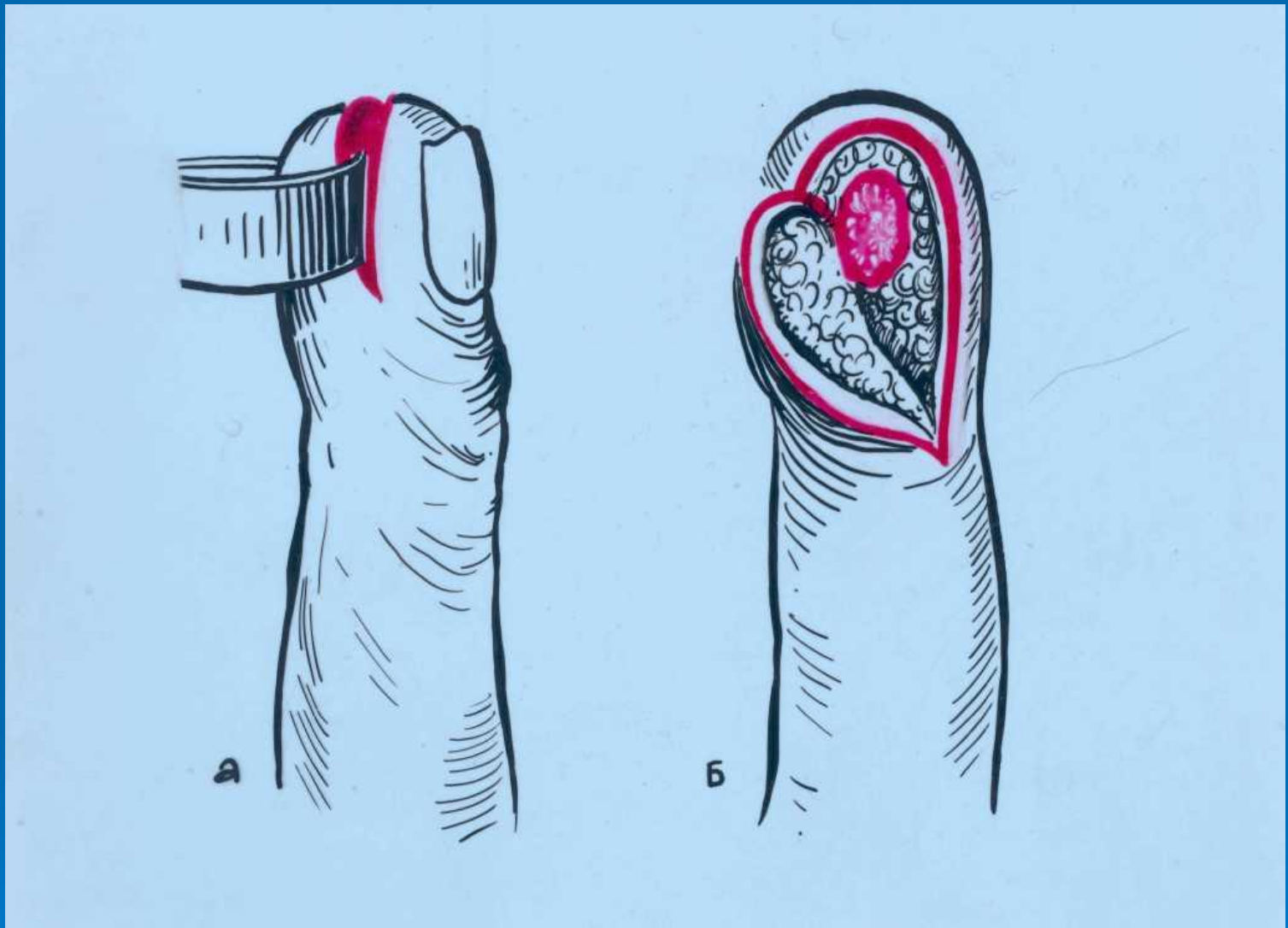


Рис. 9 Разрезы при подкожном панариции ногтевых фаланг

- a. Овальный (рыбья пасть)
- b. Полуовальный

Разрезы при подкожном панариции в области средней и основной фаланги (рис.10).

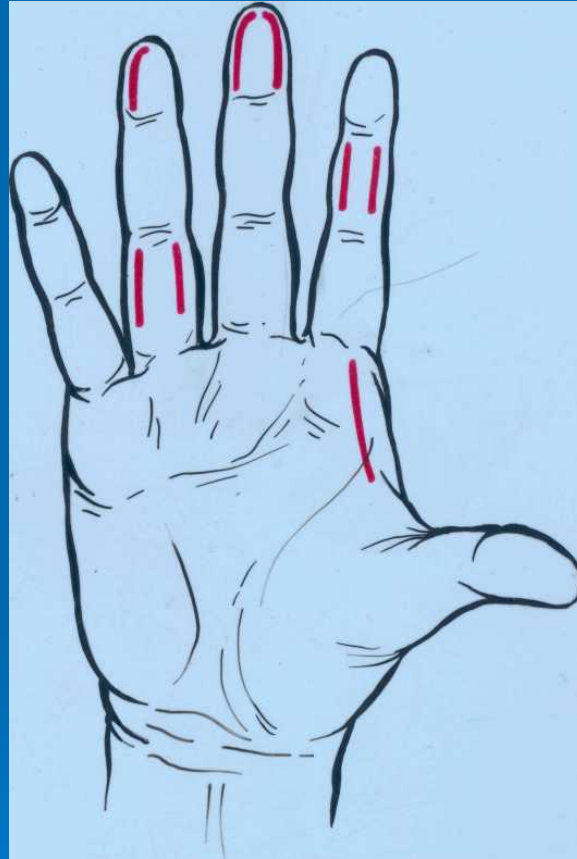


Рис. 10 Подкожный панариций. Линейно-боковые разрезы по Кляппу в области средней и основной фаланг пальцев. Одно- и двухсторонний клюшкообразный разрез на ногтевых фалангах.

Околоногтевой панариций (паронихия)

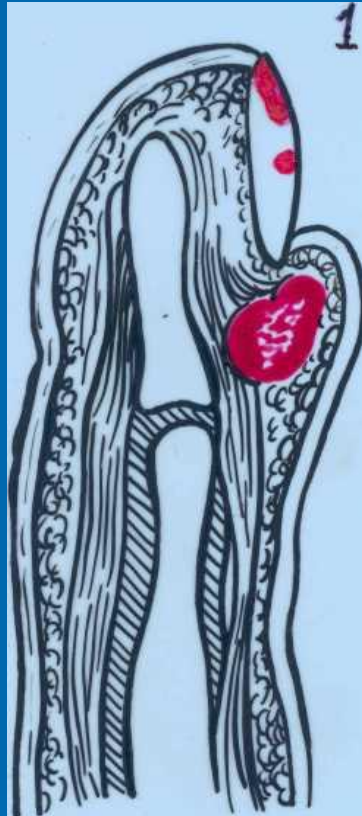□ Причина

Микротравмы, трещины кожи у основания заусениц.

□ Клиника:

В области ногтевого валика боль, краснота, припухлость, иногда просвечивает скопление гноя (рис.11).

А



Б

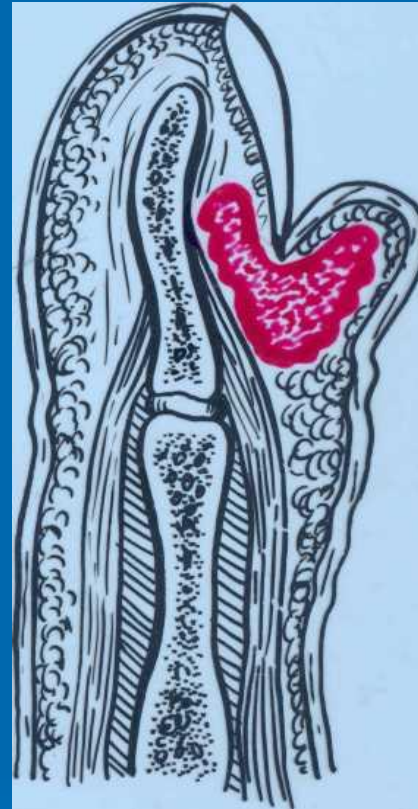

Рис. 11 Паронихии (а, б) и подногтевой панариций (1).

- а. Скопление гноя при воспалении околоногтевого валика (поверхностный паронихий);
- б. Прорыв гноя под ногтевую пластину (глубокий паронихий).

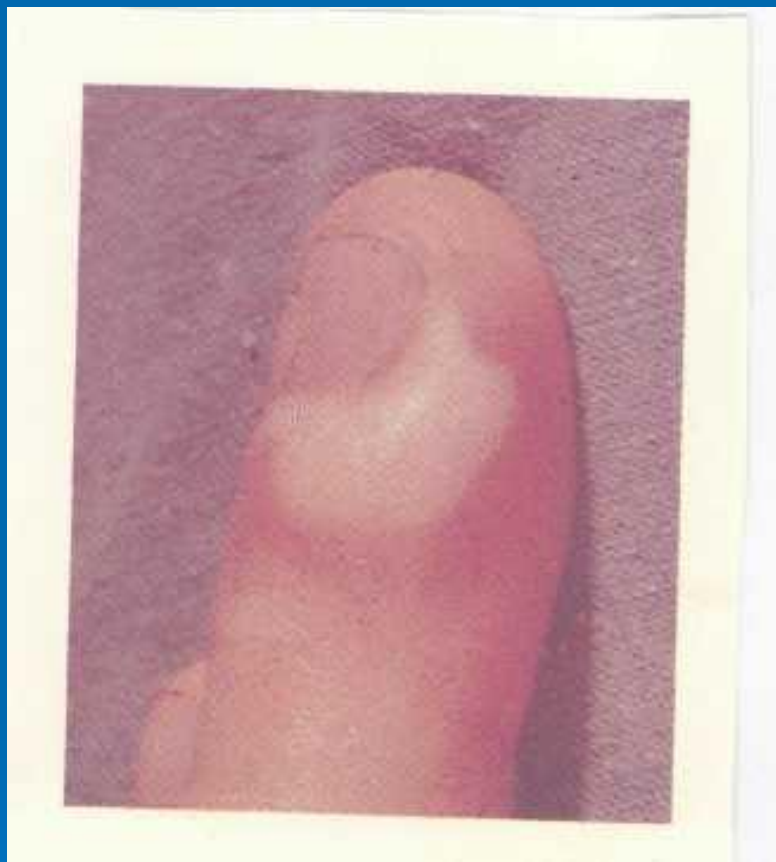


Рис. 12 Паронихия

Оперативное лечение паронихия

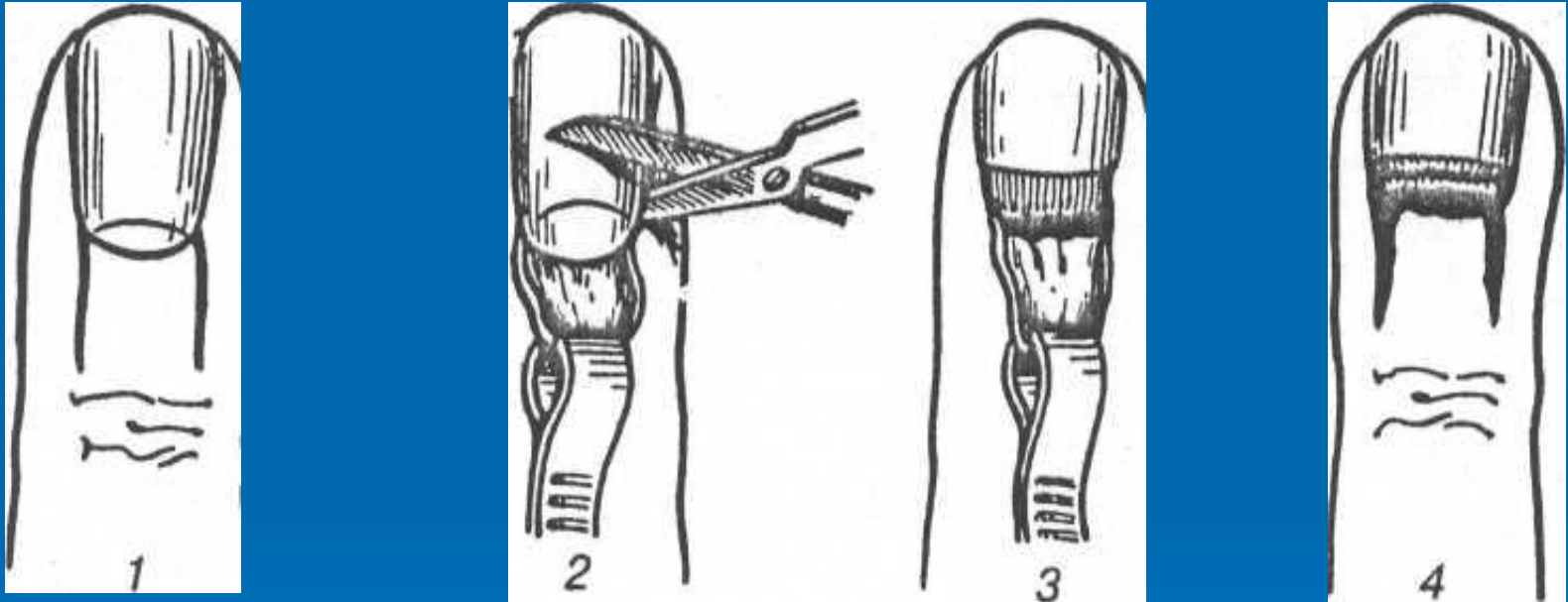


Рис. 13 Операции при поражении ногтевого валика и основания ногтя. Вскрытие паронихия по Канавелу:

1. Разрез кожи
2. **3.** Иссечение основания ногтя и валика
4. Вид ногтя после операции.

Подногтевой панариций

□ Причина

Попадание под ноготь занозы, нагноение гематомы.

□ Клиника:

Боль, желтоватые скопления гноя, отек, гиперемия.



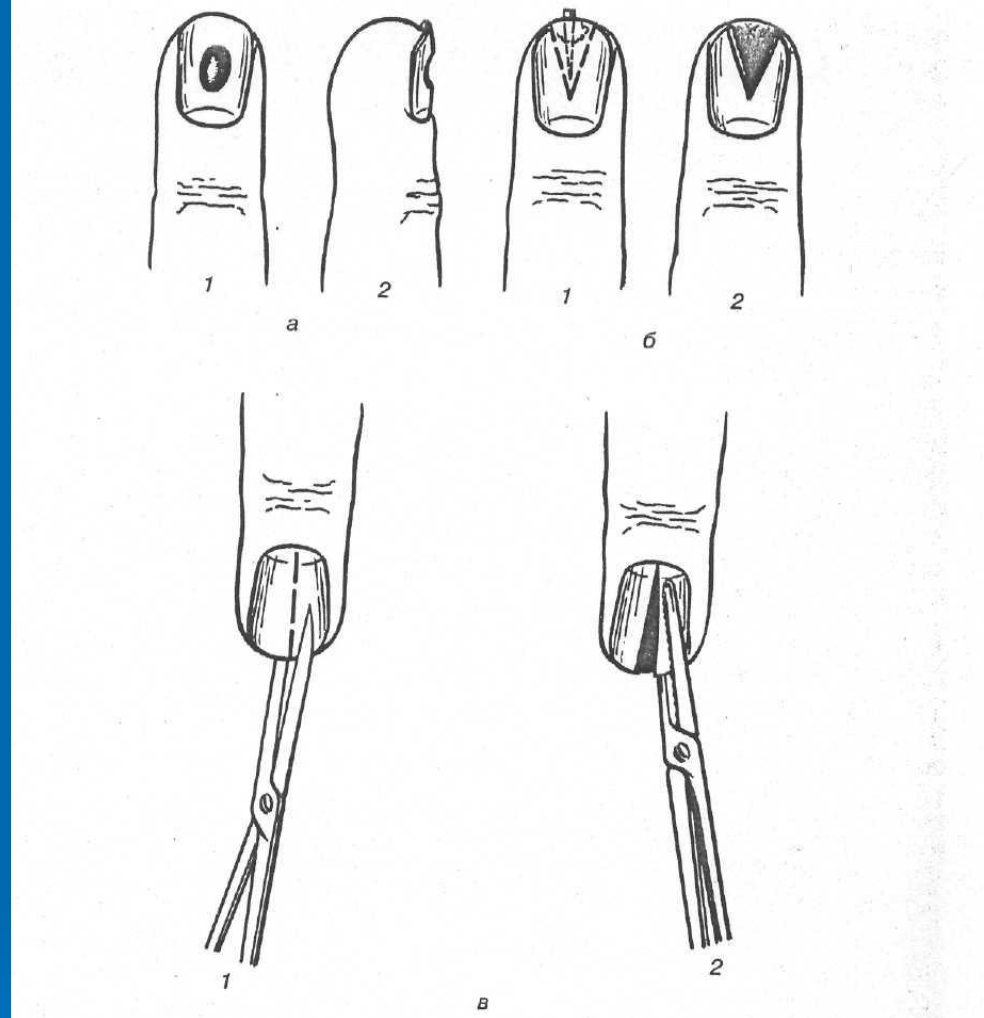


Рис. 14 Операции при поражении ногтевой пластинки

- а. Трепанация ногтевой пластинки (1; 2).
- б. Клиновидное иссечение ногтевой пластинки с удалением инородного тела (1; 2).
- в. Удаление ногтевой пластинки (1; 2).

Сухожильный панариций (тендовагинит)

- Инфицирование сухожильного влагалища (СВ) происходит:
 1. Непосредственное ранение
 2. Распространение гноя из подкожной клетчатке (подкож.панариции).

□ Патогенез:

Гнойный выпот в СВ II-III и IV пальцев резко повышает давление, что приводит к резкой боли, сдавлению сосудов в брыжеечке сухожилий, нарушению питания и некрозу сухожилий.

Гнойный процесс из СВ I и V пальцев распространяется соответственно на лучевую и локтевую сумки и пространство Пирогова-Парона, возникает U образная флегмона.

□ Клиника.

Резкая спонтанная боль. Палец увеличен (в виде сосиски), находится в вынужденном полусогнутом состоянии. При попытке его разогнуть – резкая мучительная боль. Пальпация зондом по ходу сухожилия резко болезненная (рис.15).

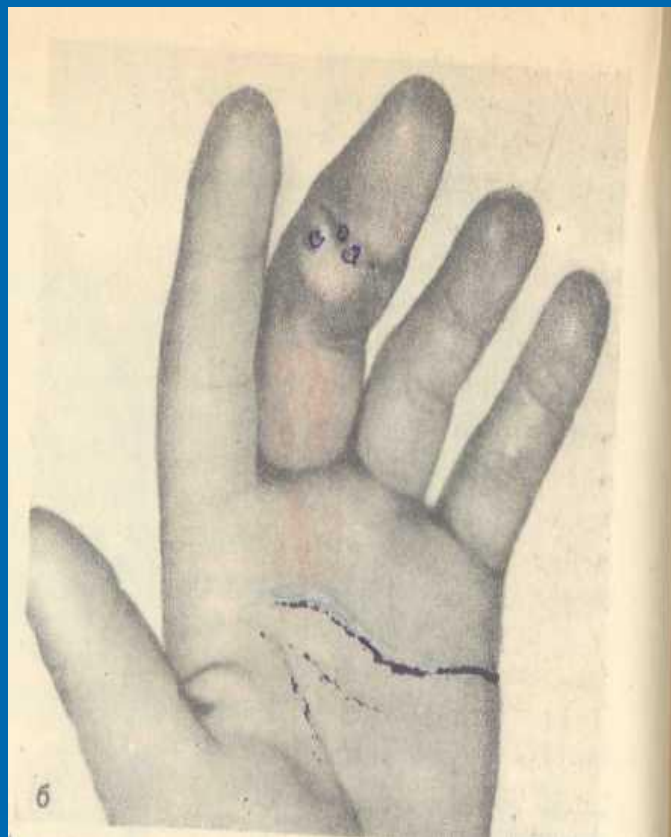
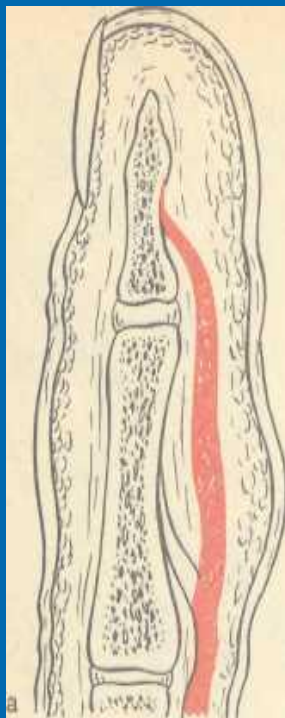


Рис. 15 Сухожильный панариций

- a. Скопление гноя в сухожильном влагалище
- b. Сухожильный панариций III пальца. Равномерно выраженный отек. Гнойные свищи в области средней фаланги.

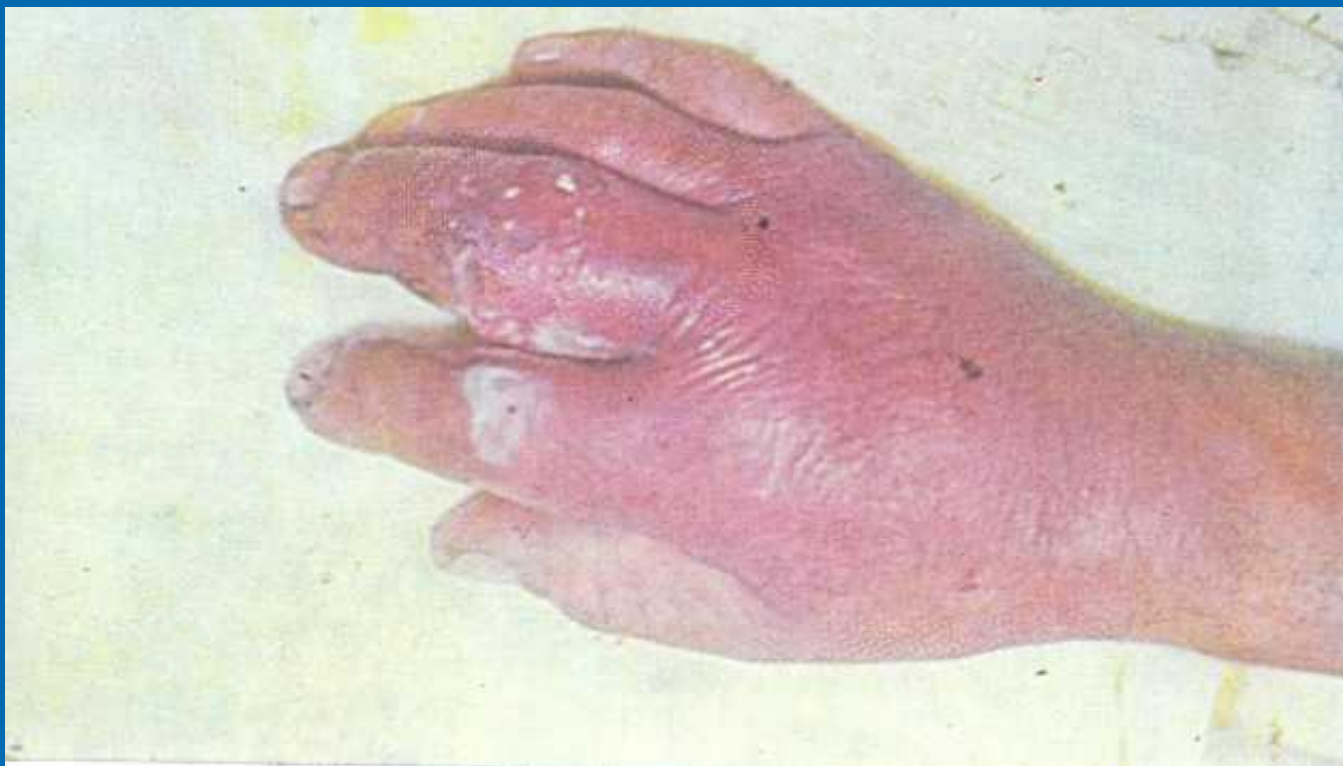

Рис. 16 Острый гнойный тендовагинит III пальца, осложненный флегмоной тыла кисти.

□ Лечение.

Консервативное и оперативное.

1. Консервативное – только в начальной фазе – серозно-инфильтративный – пункция СВ и промывание антисептиком.
2. Оперативное:
 - Промывание СВ
 - Вскрытие СВ




Рис. 17 Промывание сухожилия влагалища через перфорированный дренаж

1. Сухожильное влагалище
2. Катетер, введенный в СВ для его промывания

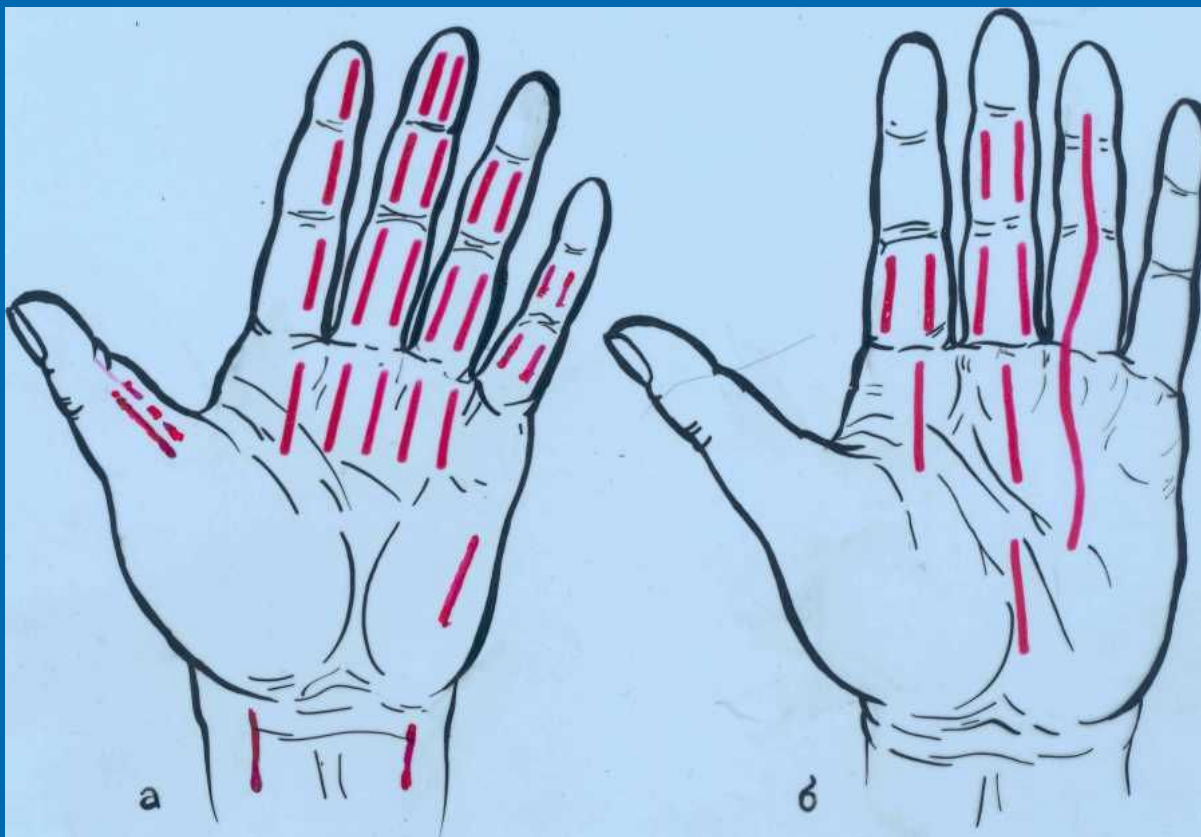


Рис. 18 Разрезы при сухожильных панарициях

- a. На II пальце по Биру, на III пальце по Клаппу, на IV пальце по Верту;
- b. На II пальце по Фишману, на III пальце по Зайцеву, на IV пальце по Канавелу.

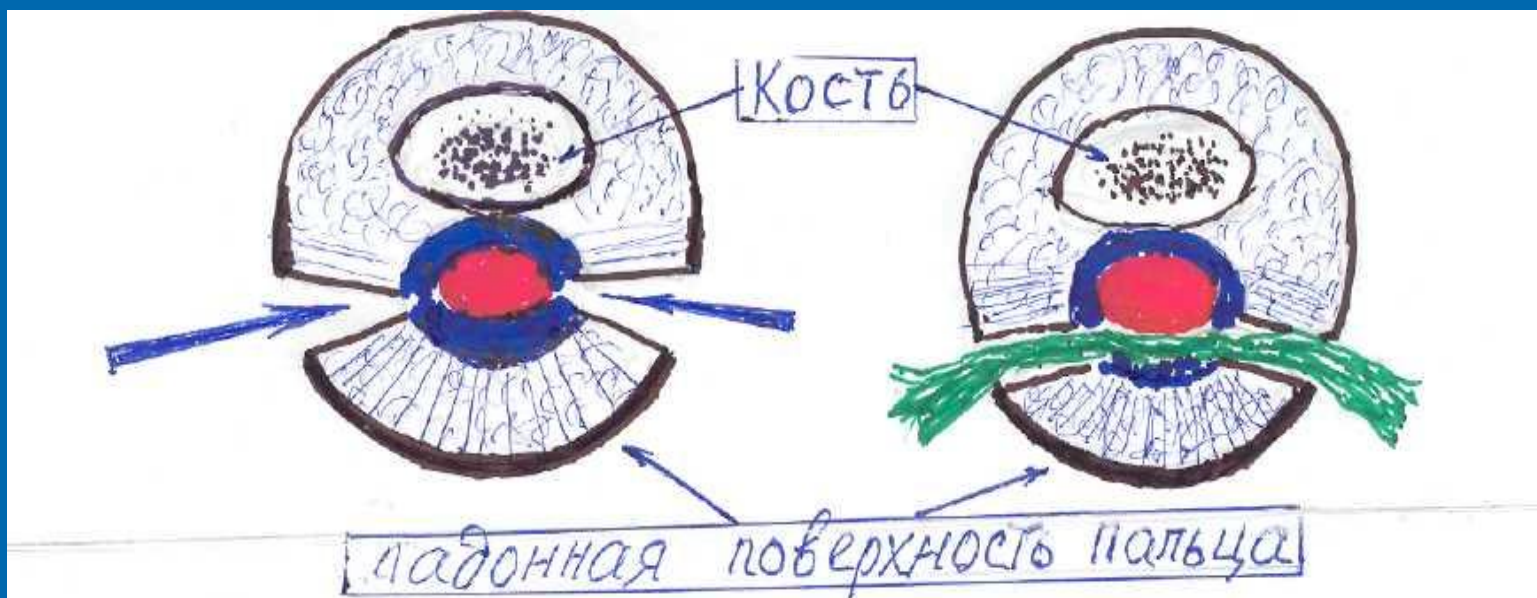

Рис. 19 Схема вскрытия и дренирование сухожильного влагалища при гнойном тендовагините

- Сухожилие
- Сухожильное влагалище (СВ)
- Дренаж СВ резиновой полоской, проведенной впереди сухожилия

Костный панариций

□ Причины:

1. Первичный (ранения)
2. Вторичный (контактный). Чаще концевая фаланга.
3. Гематогенный (при сепсисе и др.)

□ Патогенез:

Костный панариций, чаще всего является осложнением подкожного, локализованного в ногтевой фаланги (рис.20).

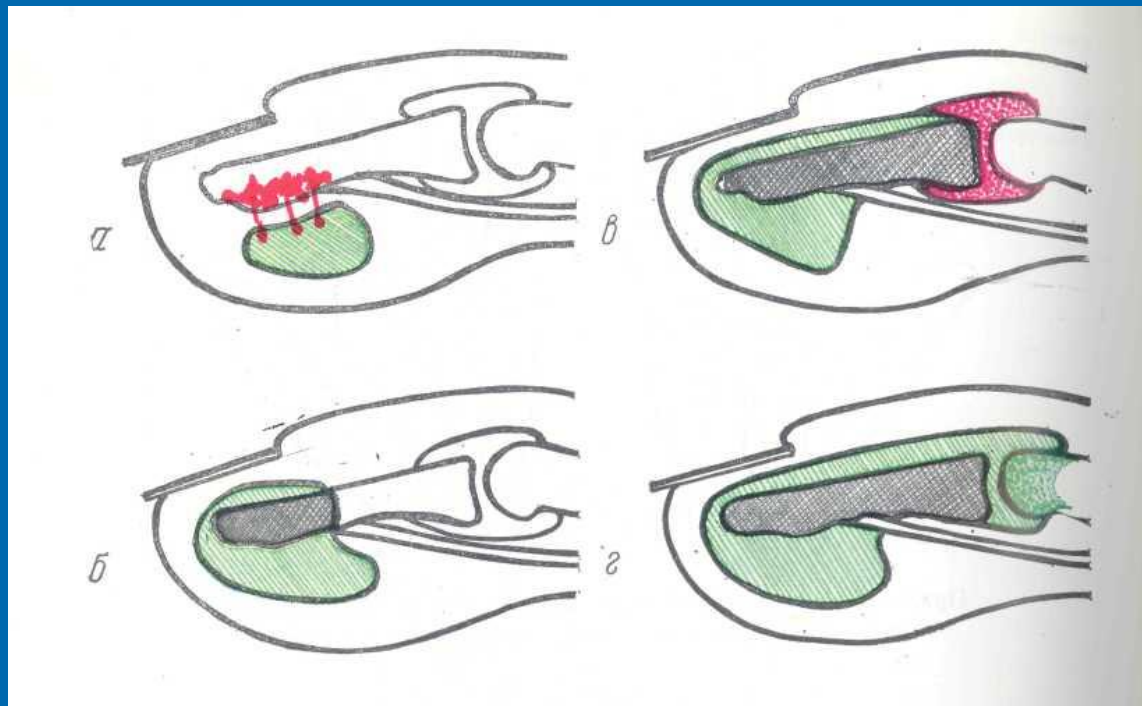


Рис. 20 Механизм поражения костно-суставных элементов пальца подкожным панарицием конечной фаланги пальца

- а. Подкожный панариций конечной фаланги;
- б. Поражение дистального конца костной фаланги;
- в. Поражение всей костной фаланги гнойным процессом, распространившимся и на сустав;
- г. Распространение процесса и на среднюю фалангу

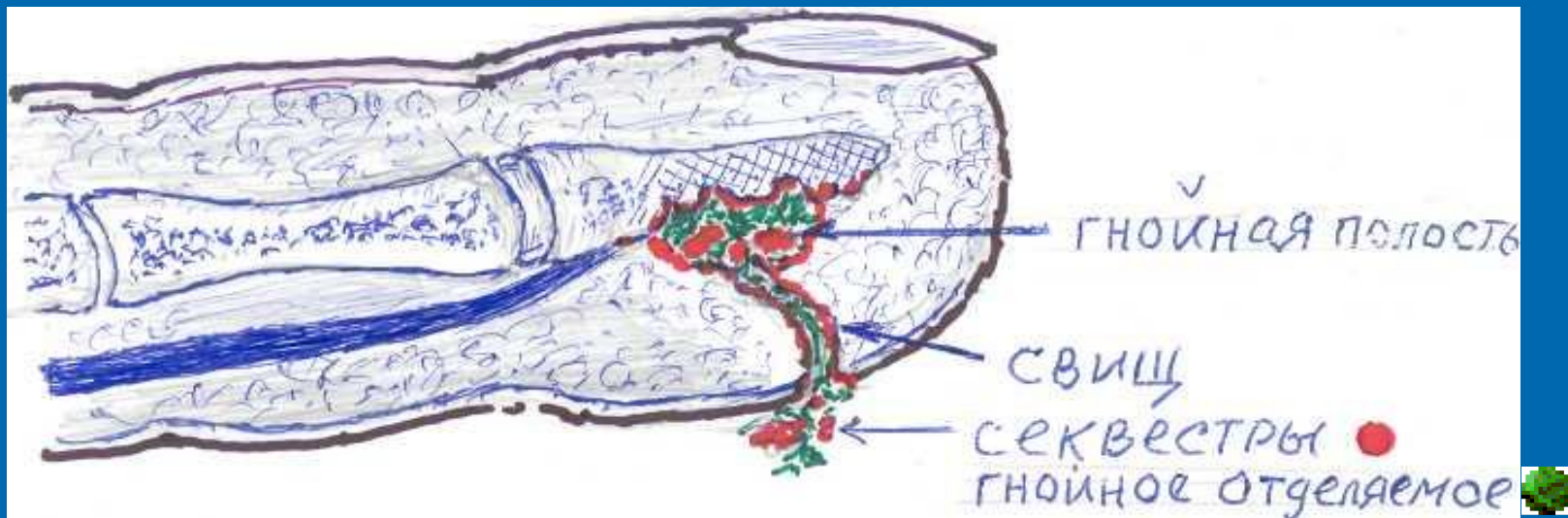


Рис. 21 Спонтанное (или хирургическое) вскрытие гнояника мягких тканей; образование свища с избыточной грануляцией и отхождением секвестров. Концевая фаланга булабовидно утолщена.

□ Клиника:

1. Подкожный панариций (вскрытие гнойника мягких тканей)
2. Свищ с избыточными грануляциями (отхождение гноя, секвестров)
3. Исследование пуговчатым зондом (шероховатость)
4. Рентгенография (через 2-3 недели) (рис.22)

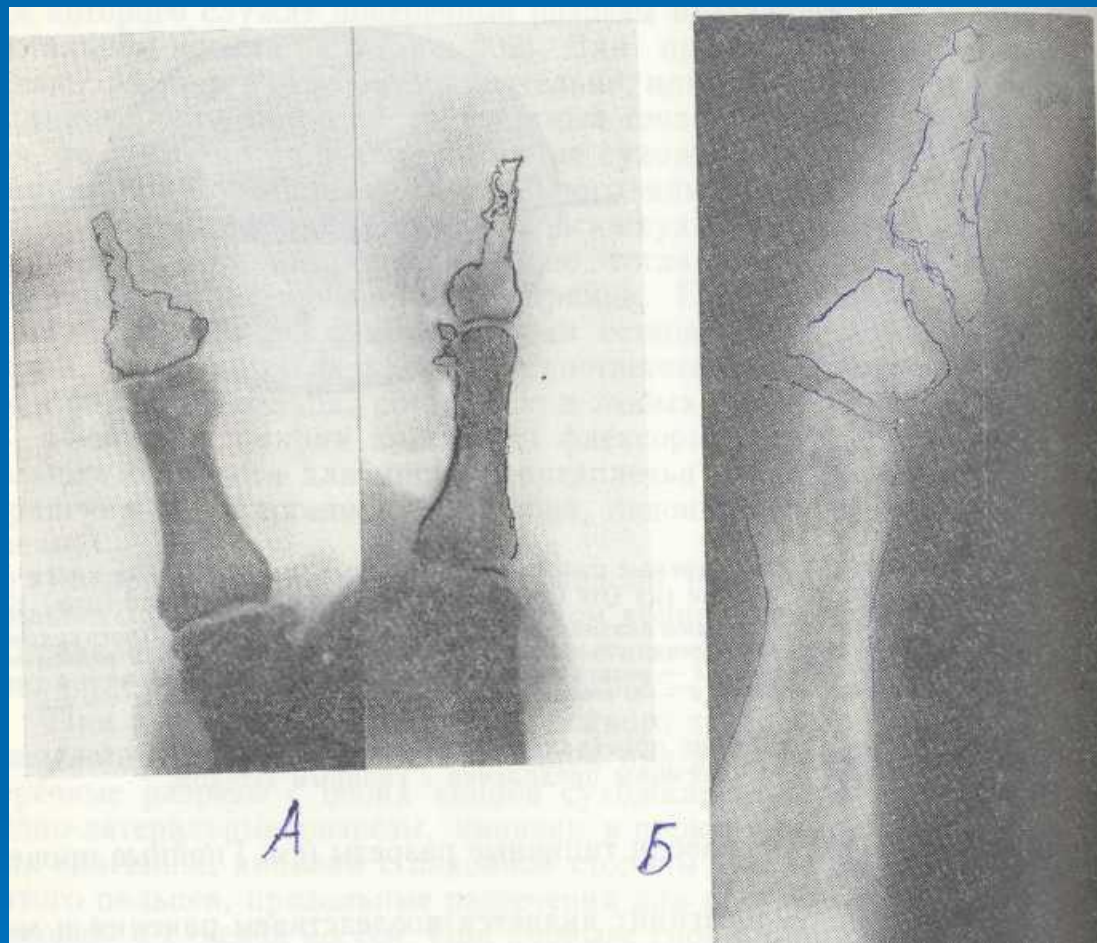


Рис. 22 Костный панариций концевой фаланги большого пальца. Снимки в двух проекциях (А). Костный панариций конечной фаланги большого пальца с наличием субтотального секвестра (Б).

□ Лечение:

При первичном КП и отсутствии секвестров - консервативное лечение:

1. Рентгенотерапия
2. В/в введение антибиотиков под жгутом (регионарное введение)
3. В/а введение антибиотиков

При деструкции кости – оперативное лечение

1. Некрэктомия мягких тканей
2. Санація кости (ложечкой Фолькмана)
3. Удаление секвестров
4. Резекция кости (сохранять основание фаланги)

□ Общее лечение:

Антибактериальная терапия, в/в, в/а
введение антибиотиков,
рентгенотерапия.

Суставной панариций

- Причины:

Первичный, вторичный

- Патогенез:

Разрушаются капсула

связки

хрящи

эпифизы фаланг

□ Клиника:

Припухлость, веретенообразное утолщение, болезненность, патологическая подвижность, крепитация

□ Рентгенолог:

Расширение и неравномерность суставной щели, деструкция суставных концов фаланг.

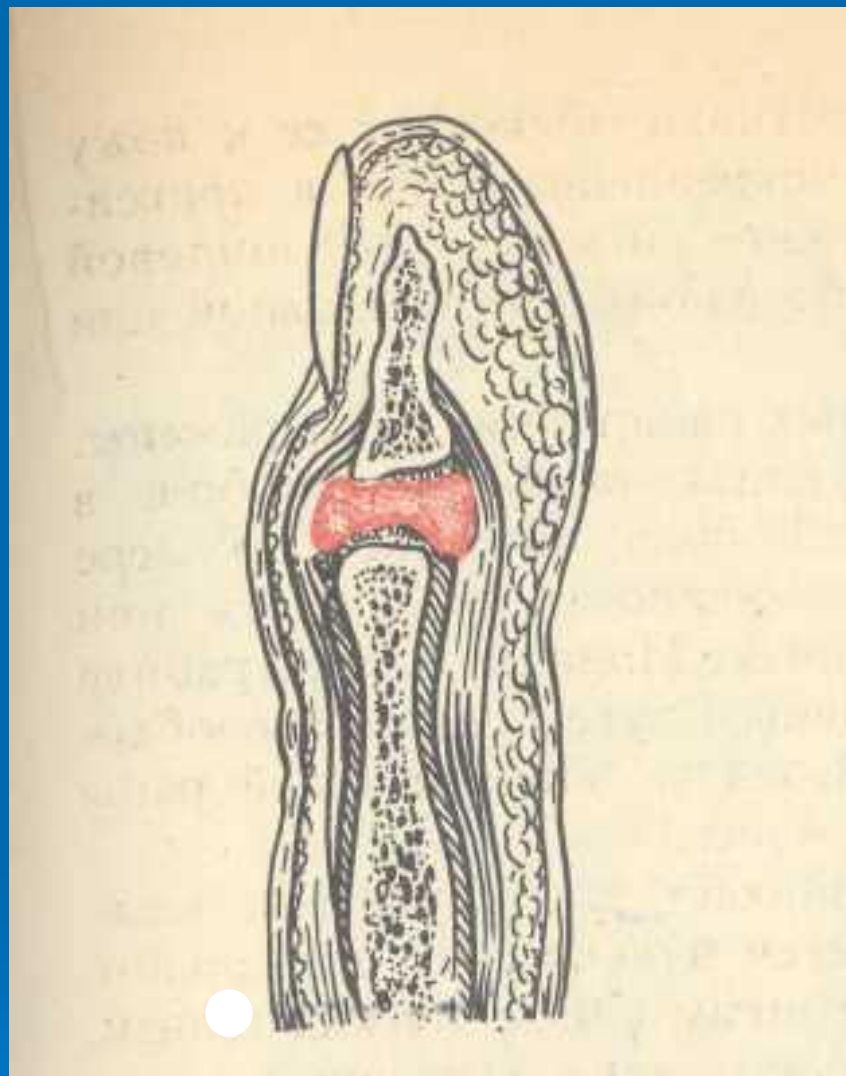


Рис. 23 Су суставной панариций. Скопление гноя в суставе (схема). Отек и веретенообразное утолщение пальца. Деструкция суставных поверхностей с подвывихом фаланги, патологическая подвижность.

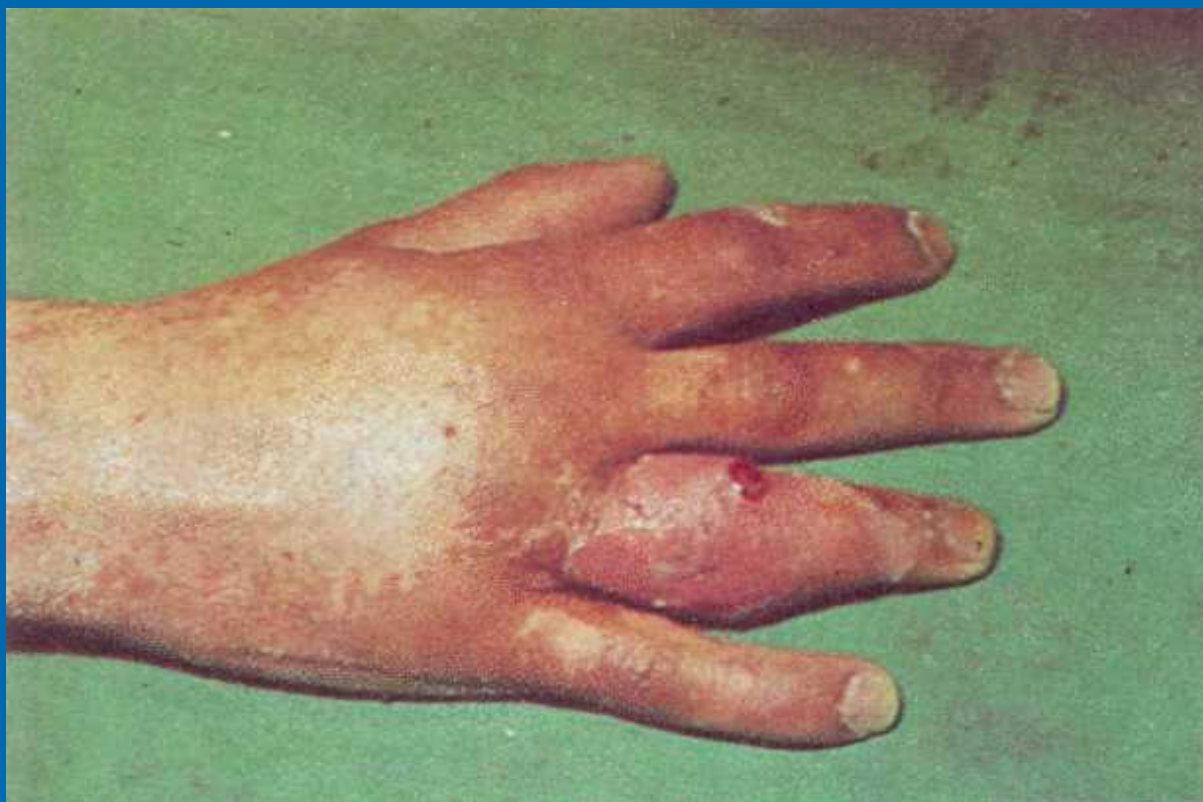

Рис. 24 Суставной панариций

□ Лечение:

1. Консервативное:

- Пункция и промывание антисептиками, антибиотиками
- Регионарное введение в/венно под жгутом, в/артериально
- Рентгенотерапия

2. Хирургическое:

- Резекция сустава, создание артродеза в функционально выгодном положении

Пандактилит

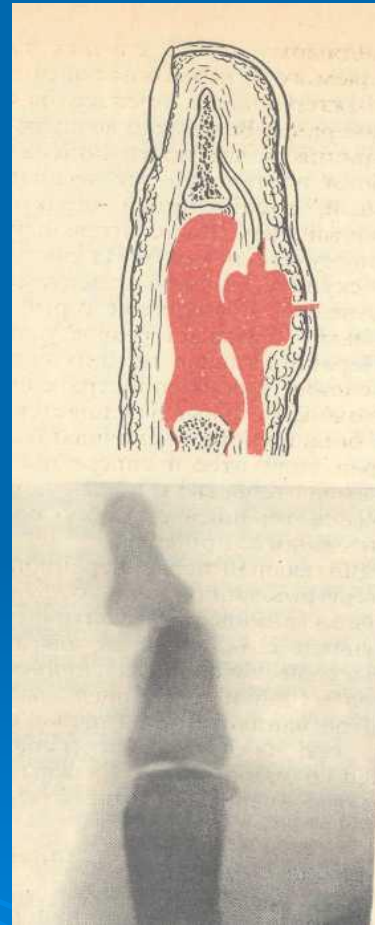
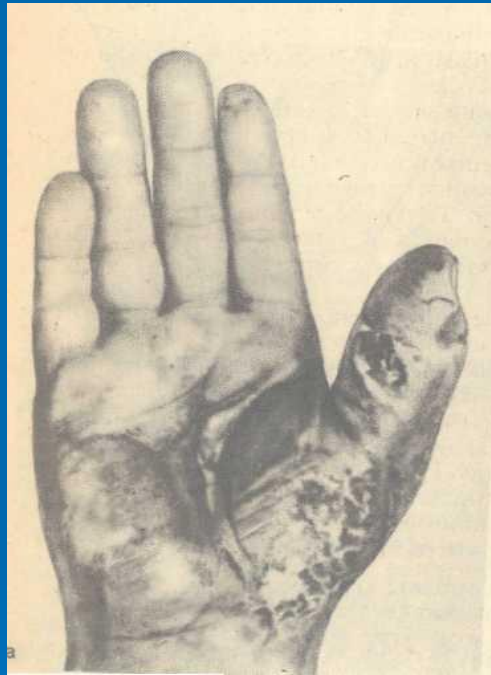

Рис. 25 Пандактилит

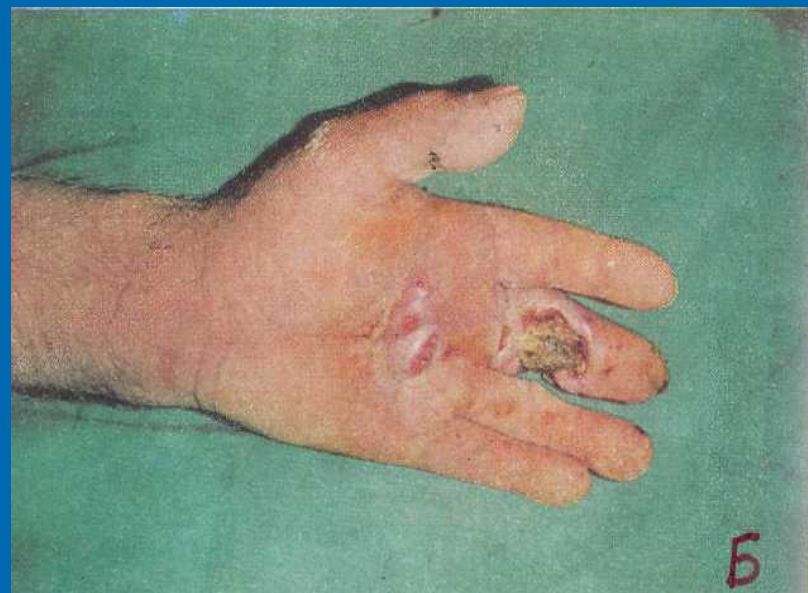
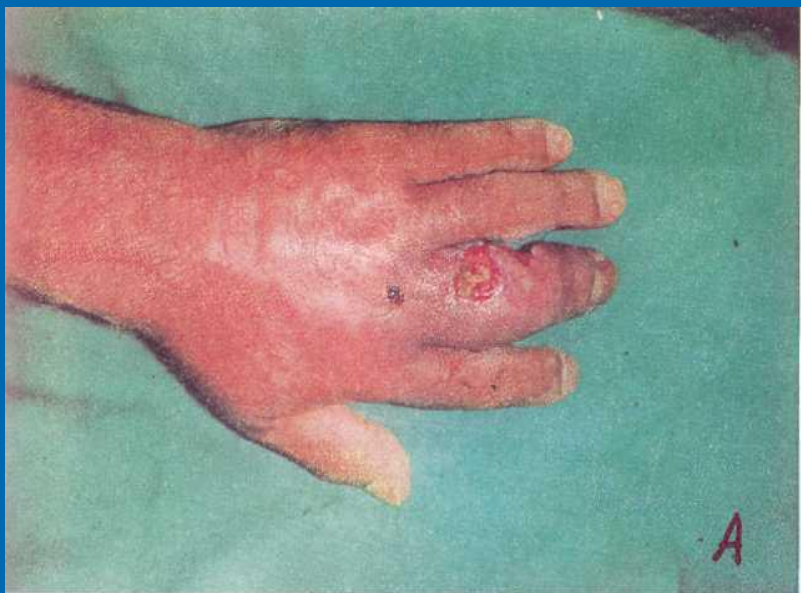
Рис. 26 Пандактилит на тыльной поверхности (А) и ладонной (Б)

Флегмоны кисти



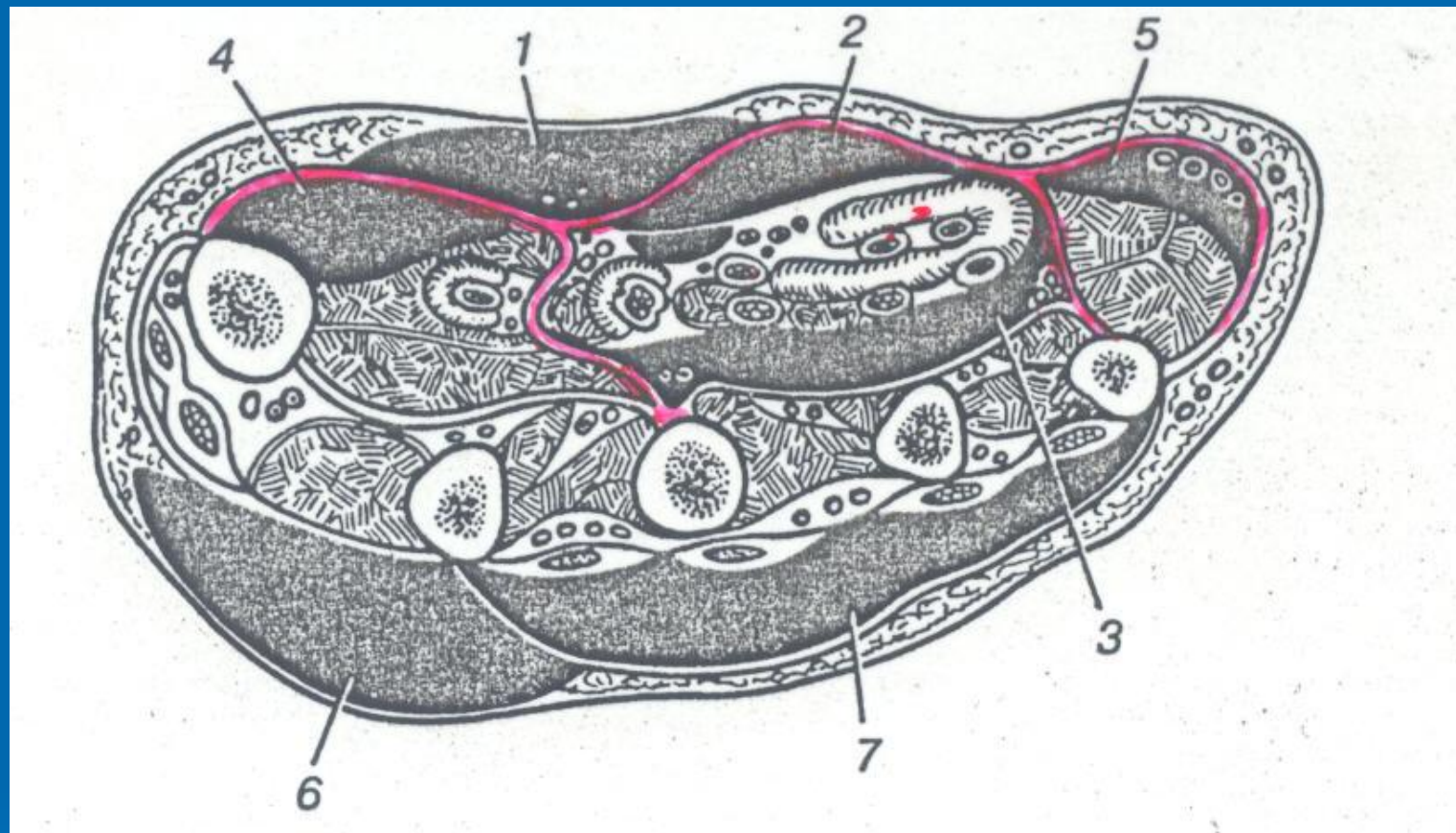


Рис. 1 Локализация флегмон на ладонной и тыльной поверхности кисти.

1 – подкожная; 2 – ладонная надсухожильная; 3 – подсухожильная; 4 – флегмона тенара; 5 – флегмона гипотенера; 6 – подкожная флегмона тыла кисти; 7 – подфасциальная флегмона тыльной поверхности кисти.

Классификация флегмон

КИСТИ:

1. Межпальцевая (комиссуральная) флегмона;
2. Флегмона области тенара;
3. Флегмона области гипотенара;
4. Флегмона срединного ладонного пространства:
 - 4.1. Надапоневротическая (подкожная);
 - 4.2. Подапоневротическая надсухожильная;
 - 4.3. Подапоневротическая подсухожильная.

1. Межпальцевая (комиссуральная) флегмона

Причины: осложнения мозольного абсцесса, панариция, ранения.

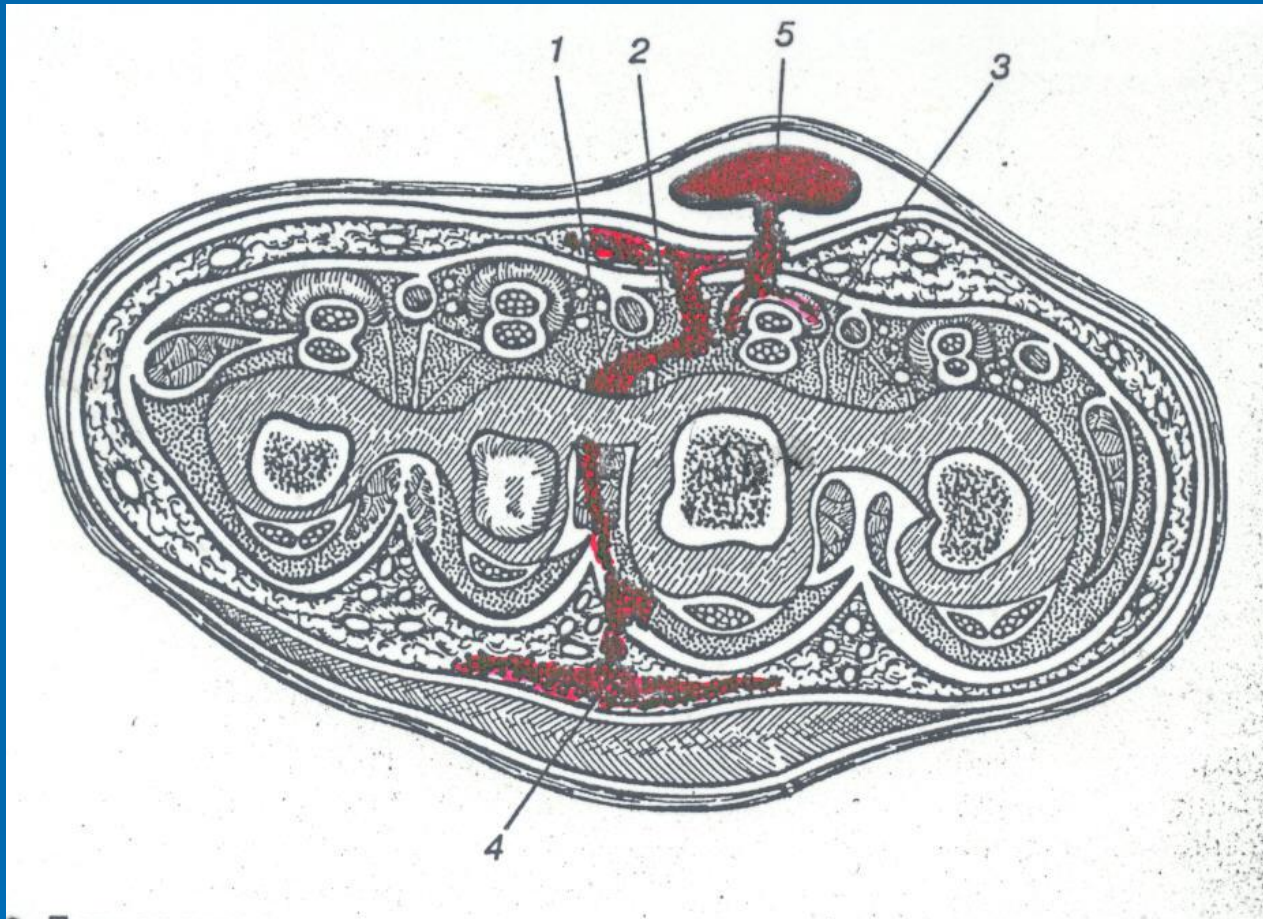


Рис. 2 Пути распространения гноя при мозольном абсцессе (поперечный срез).

1 – в межкостную щель; 2 – в срединное пространство; 3 – в сухожильные влагалища; 4 – в клетчатку тыльной поверхности кисти; 5 – мозольный абсцесс.

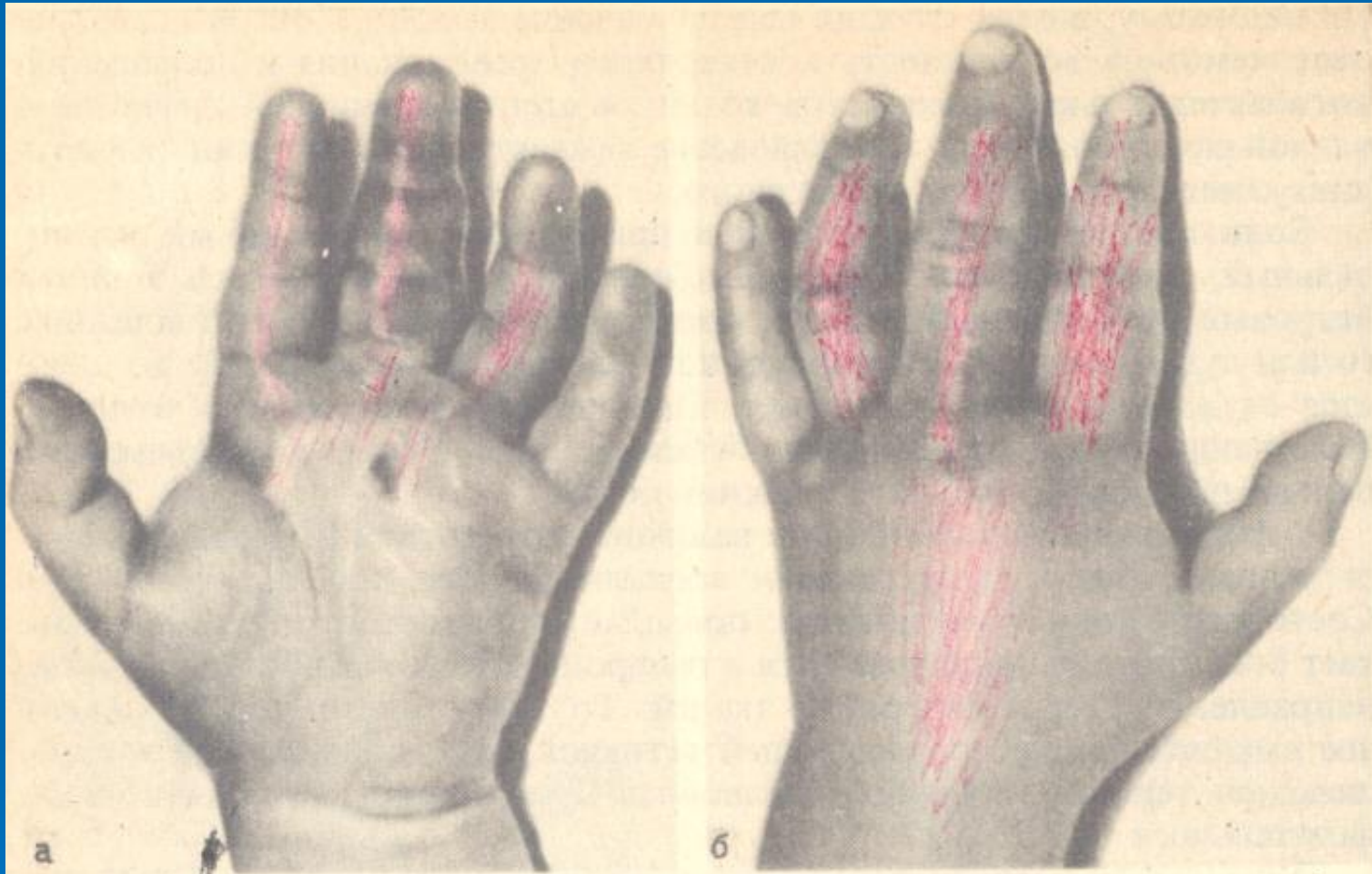


Рис. 3 Комиссуральная флегмона кисти с прорывом в срединное ладонное пространство.

а – на ладонной поверхности кисти выраженный отек, пальцы полусогнуты, веерообразно заведены; б – значительный отек тыльной поверхности кисти.

Хирургическое лечение

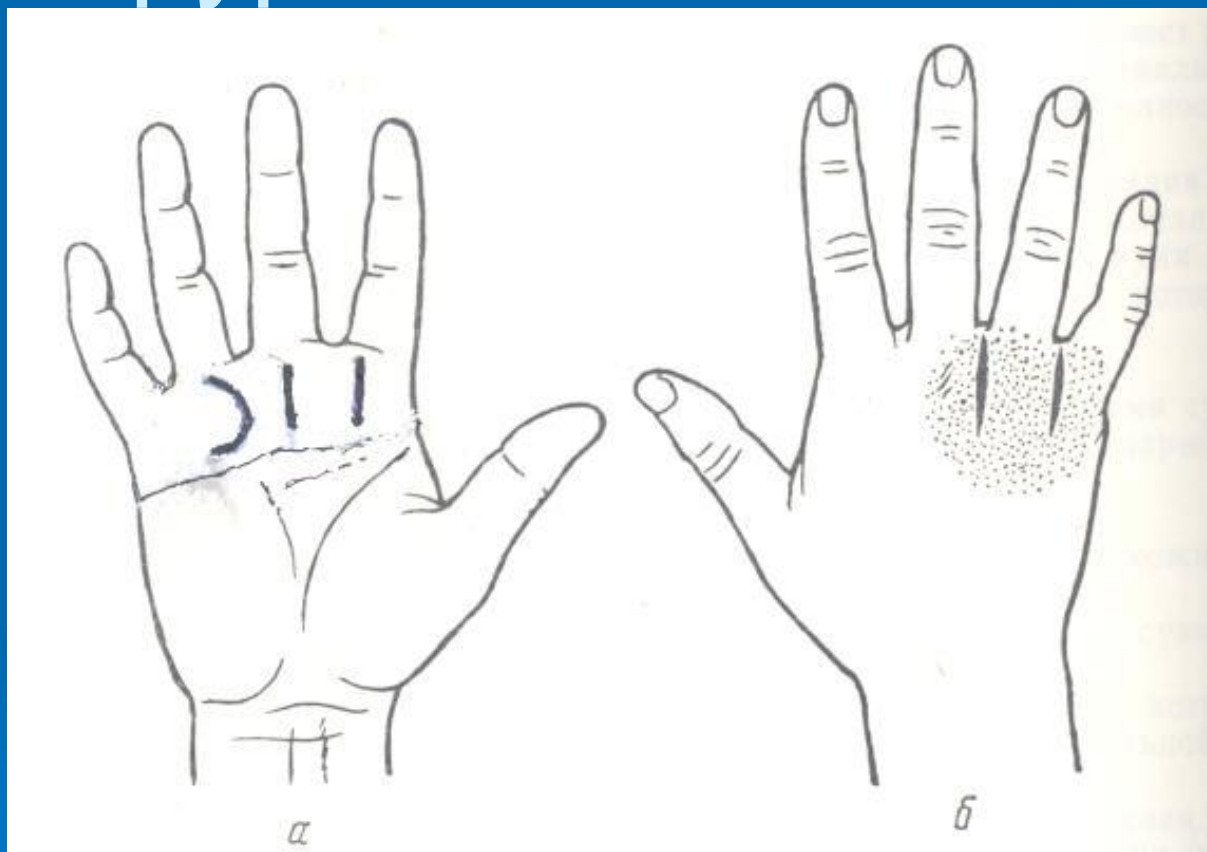


Рис. 4 Инцизия межпальцевой флегмоны по Бюнеллю.
а – волярный разрез; б – дополнительные разрезы по тыльной поверхности кисти.

2. Флегмона области тенара

Причины: ранения, вторичные (бурсит лучевой сумки, сухожильного или костного панариция).

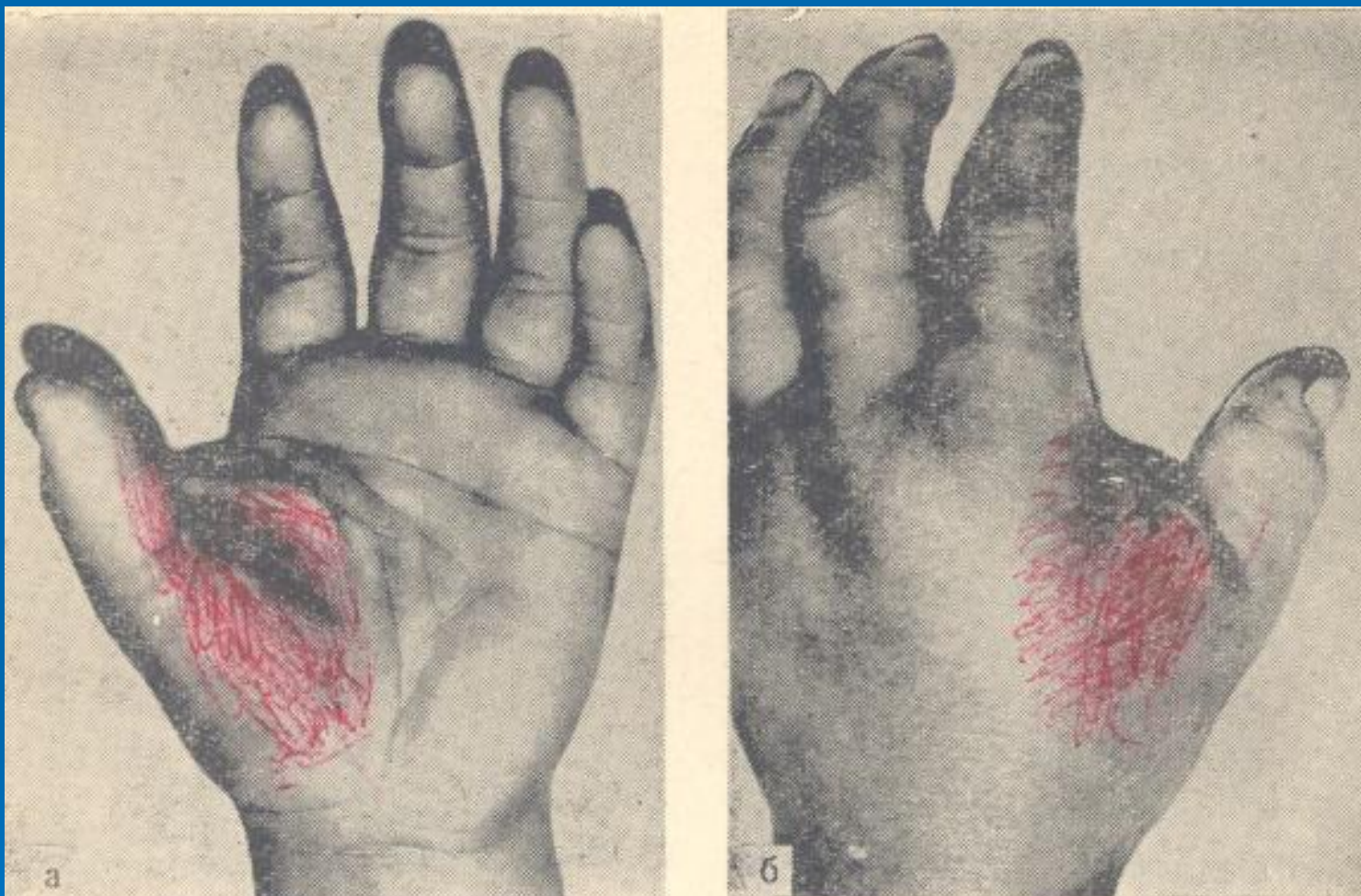

Рис. 5 Флегмона возвышения I пальца (тенара).
а – резкий отек тенара, сглаженность ладонной кожной складки;
б – отек тыла и межпальцевого пространства.

При пальпации ощущение «тугого меча» с четкими границами. При прорыве в лучевую сумку или в срединное пространство напряжение уменьшается.

Хирургическое лечение

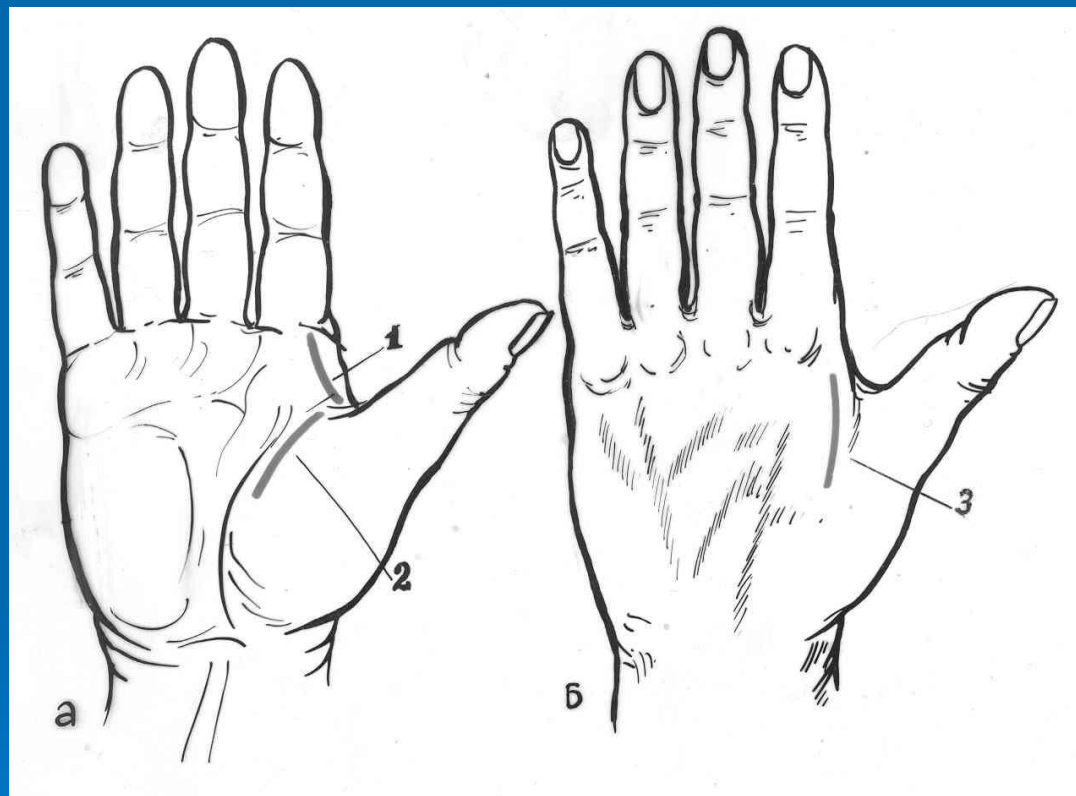


Рис. 6 Вскрытие флегмоны thenar по Канавелу (с ладонной стороны (а - 2) и с тыльной (б - 3) и по Иззелену (а - 1)).

При вскрытии флегмоны тенара нужно
помнить о «запретной зоне»

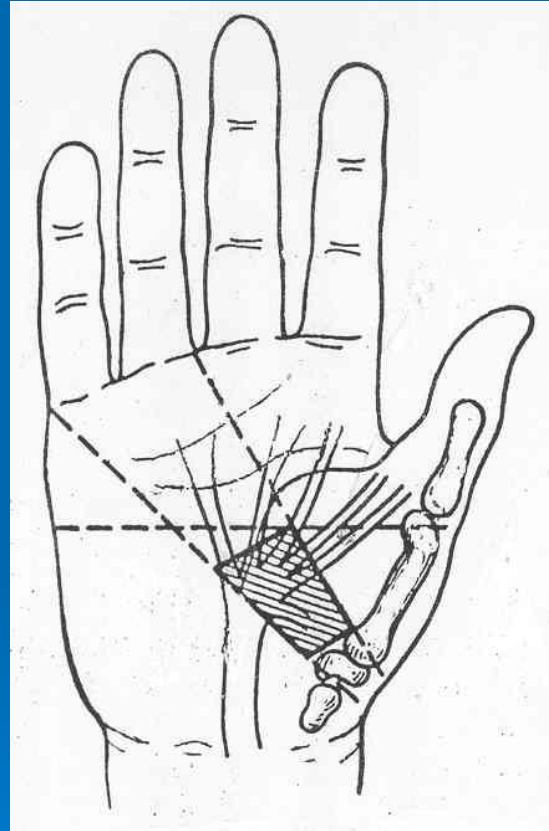


Рис. 7 Топография мышечных ветвей срединного нерва.

3. Флегмона области гипотенара

- Причина: ранения, тендовагинит сгибателей V пальца, остеомиелит V пястной кости.
- Клиника: признаки воспаления менее выражены. Может распространиться на сухожилие сгибателей V пальца с вовлечением локтевой сумки.

Хирургическое лечение

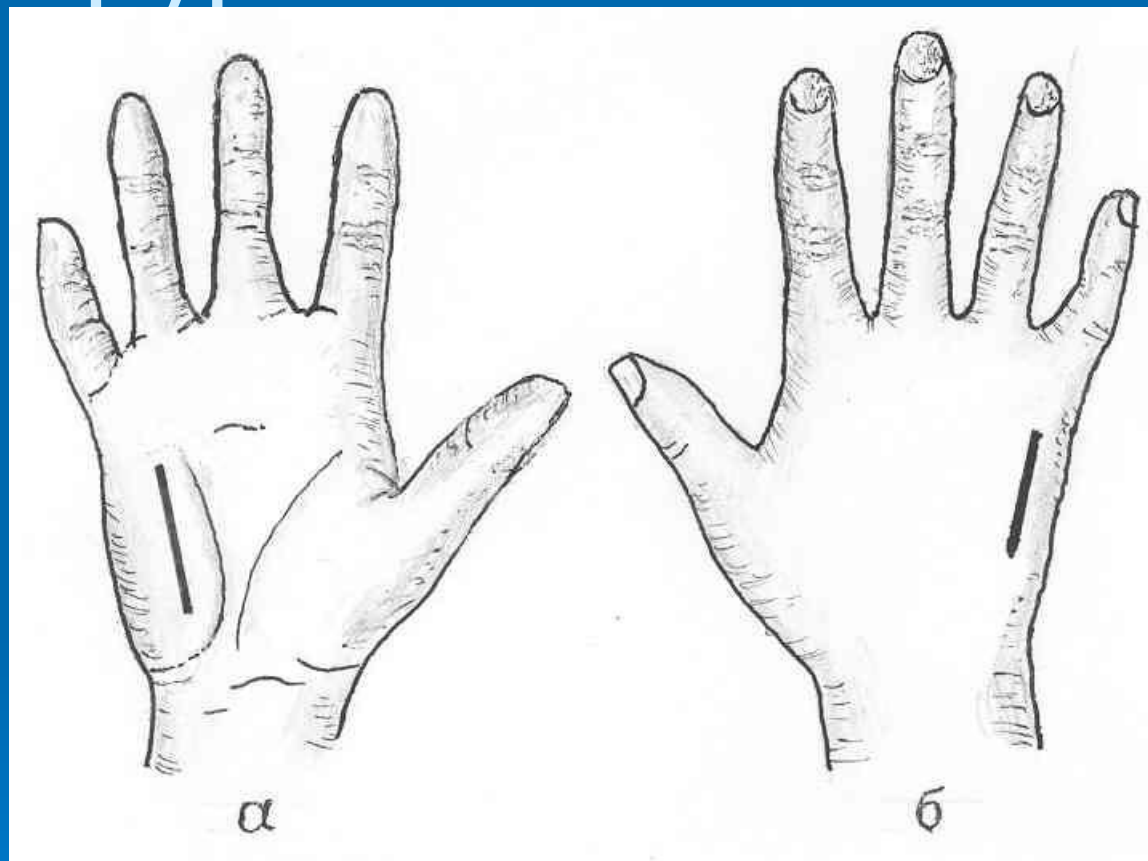


Рис. 8 Схема вскрытия флегмоны пространства *hypothenar*.
а – волярный разрез; б – дополнительный разрез на тыльной
поверхности кисти.

Разрез проводят параллельно кожной складке и не доходя 1 см до дистального края проекции поперечной карпальной связки, где проходит ладонная артериальная дуга.

4. Флегмона срединного ладонного пространства

4.1. Надапоневротическая флегмона

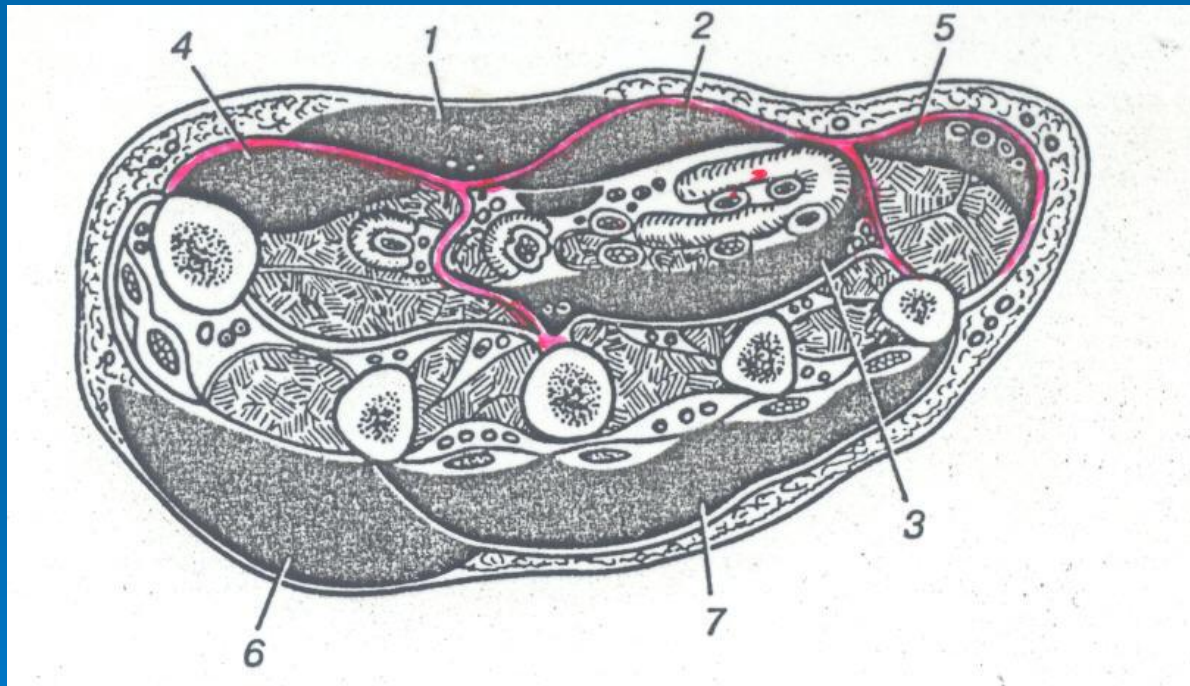


Рис. 9 Локализация флегмон на ладонной и тыльной поверхности кисти.
1 – подкожная; 2 – ладонная надсухожильная; 3 – подсухожильная;
4 – флегмона тенара; 5 – флегмона гипотенера; 6 – подкожная флегмона тыла кисти; 7 – подфасциальная флегмона тыльной поверхности кисти.

- Причины: раны, прорыв гноя из пространства тенара, гипотенара, комиссуральной флегмоны.
- Клиника: выраженная интоксикация (t^0 – 38-39⁰С).
- Местно: центральная часть ладони выбухает, кожа напряжена, складки сглажены, пальцы согнуты. Резкая болезненность при пальпации.
- Осложнение: прорыв гноя в область тенара, тыл кисти.

Хирургическое лечение

Большинство хирургов ФСЛП вскрывают вертикальным разрезом (рис. 10 – 2).

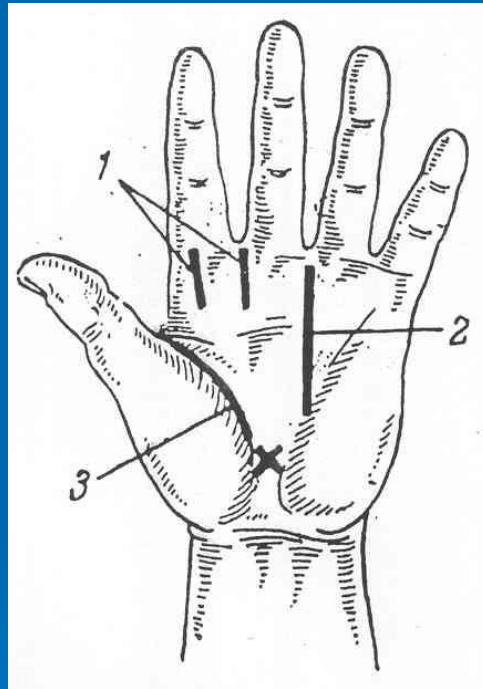


Рис. 10 Схема разрезов при флегмонах кисти.

1 – межпальцевая флегмона; 2 – флегмона срединного ладонного пространства; 3 – флегмона пространства thenar. Знаком обозначена «Запретная зона».

- Разрез начинается от дистальной ладонной борозды в III или IV межкостном промежутке и идет к основанию ладони (рис. 10 - 2).
- Существует еще несколько способов вскрытия флегмон срединного ладонного пространства, и каждый из них может применяться дифференцированно (рис. 11).

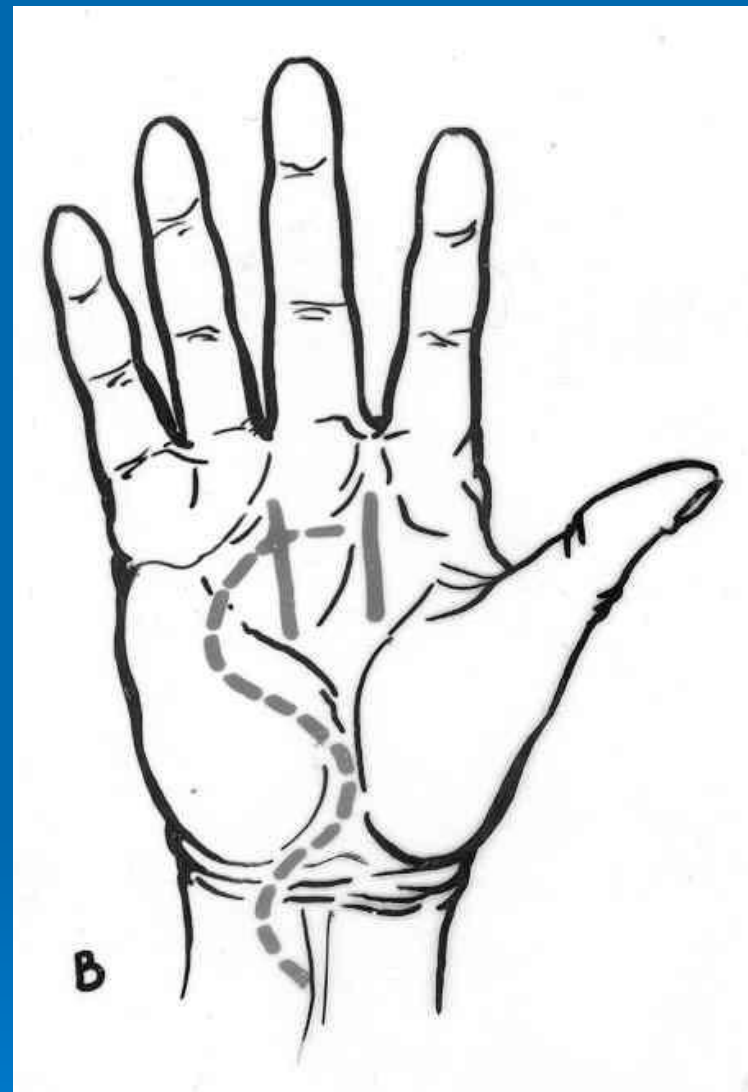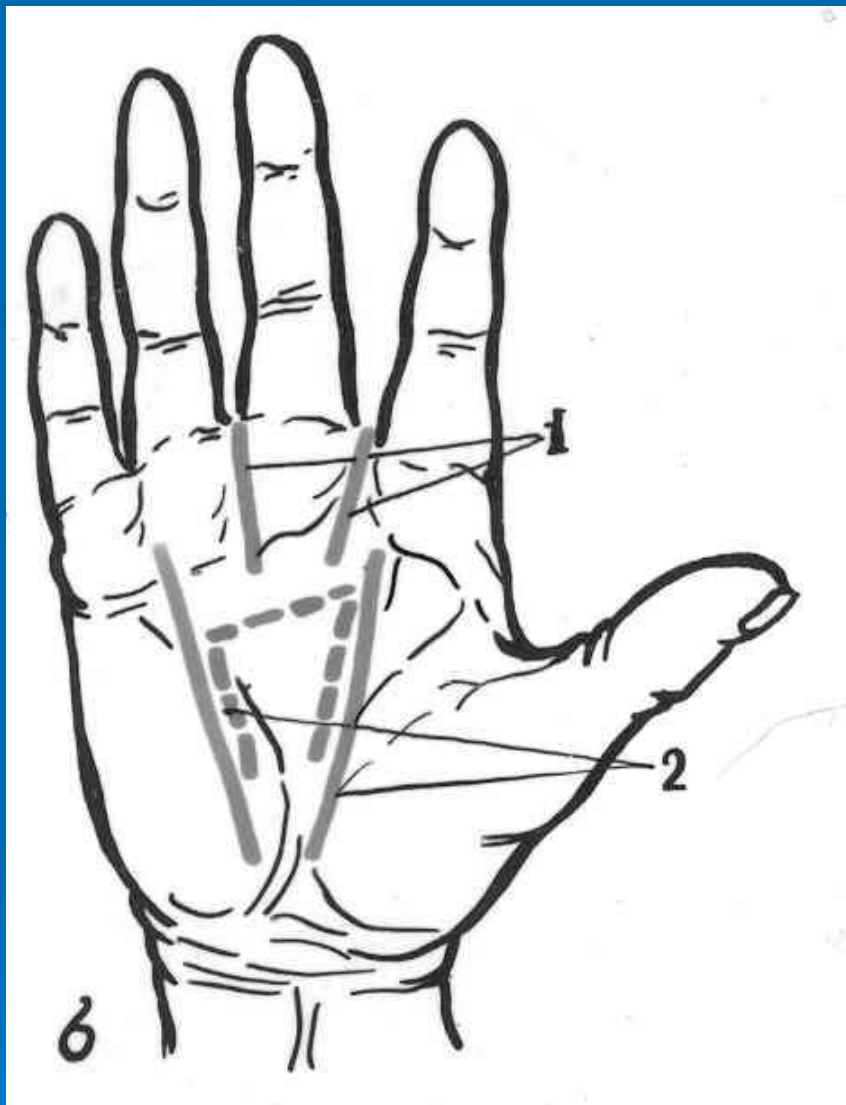


Рис. 11 Схема вскрытия флегмон срединного ладонного пространства.

б – разрезы по Изелену (1) и Пику (2); в – разрезы по Канавелу.

В случаях распространения гноя на сухожильное пространство ладони или затеков между червеобразными мышцами, оптимальным является сквозное дренирование кисти, которое проводится в III межкостном промежутке.

5. U-образная (перекрестная) флегмона кисти

- Причины: осложнение гнойных тендовагинитов и тендобурситов I и V пальцев (вторичное заболевание), сочетание флегмон лучевой и локтевой сумок в определенной последовательности или одновременно.

□ Клиника: интоксикация, t^0 – 38-40 0 C, отек всей кисти, кожа сине-богрового цвета, субэпидермальные пузыри, резкая боль по ходу сухожилий I и V п., тенара и гипотенара, пространства Пирогова-Парона.

Хирургическое лечение

Операция начинается с дренирования пространства Пирогова-Парона (рис. 12).

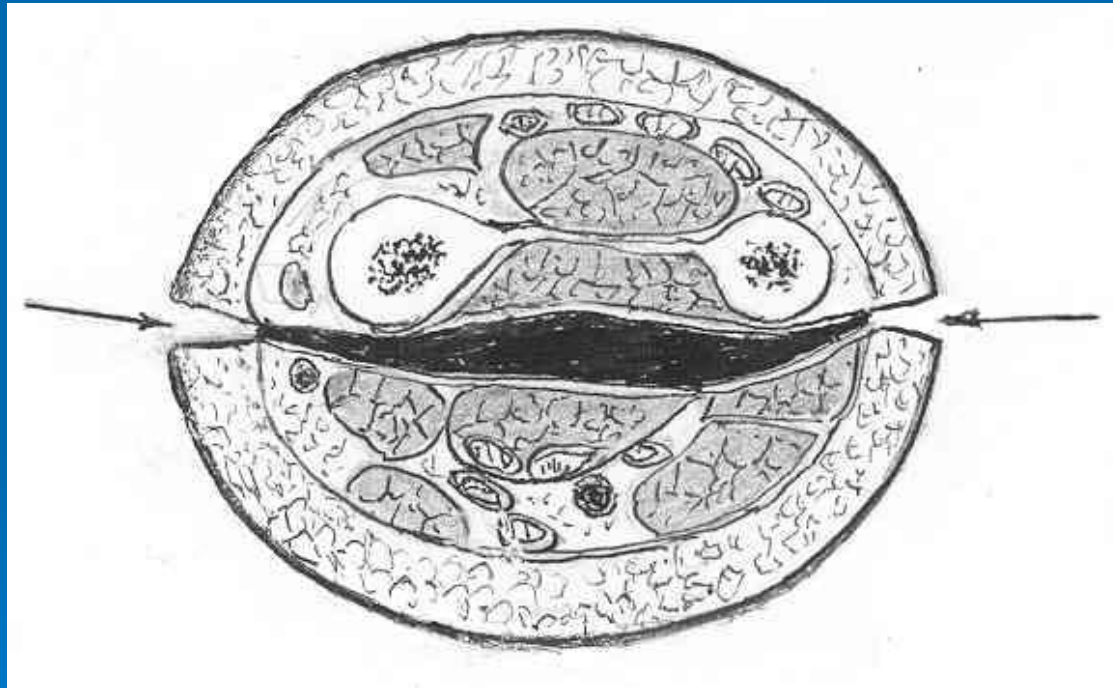


Рис. 12 Поперечное сечение нижней трети предплечья. Схема двустороннего вскрытия пространства Пирогова-Парона.

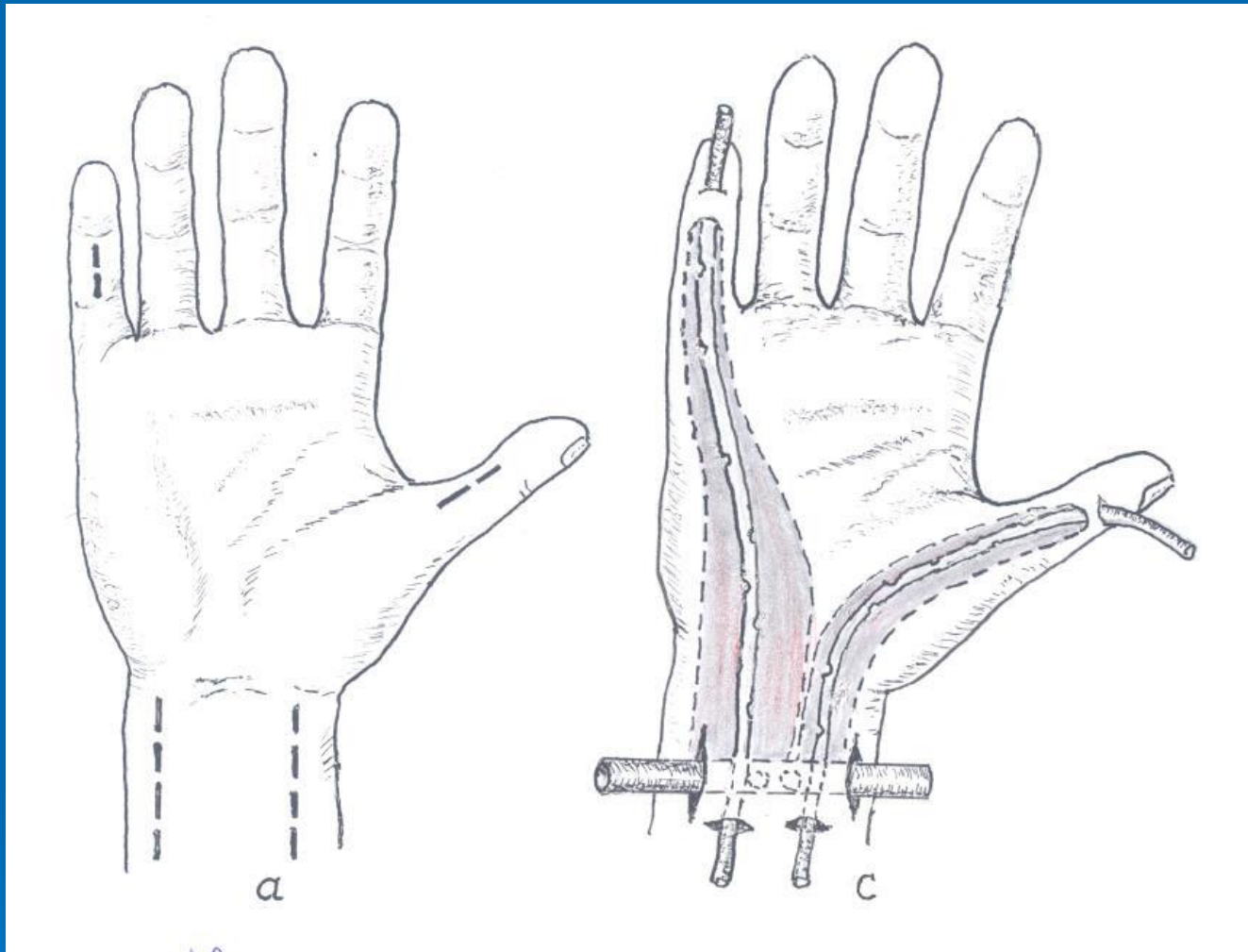


Рис. 13 Проточно-промывное дренирование при U-образной флегмоне кисти с прорывом в пространство Пирогова-Парона. а – место разрезов; с – дренирование синовиальных влагалищ I и V пальцев и пространство Пирогова-Парона.