АО «Медицинский Университет Астана»

Особенности лабораторной диагностики кожного мастоцитоза у детей

ВЫПОЛНИЛА: Р-Т Д119 ГРУППЫ
КРЮЧЕК К.В.

Астана 2018

План

- Введение
- Определение кожного мастоцитоза
- Биология тучных клеток и этиопатогенез мастоцитоза
- Краткая клиническая характеристика
- Лабораторная диагностика мастоцитоза
- Заключение
- Список использованной литературы

Введение

- Мастоцитоз обычно является спорадическим заболеванием. Наследственный мастоцитоз — очень редкое явление, с 1882 года в литературе описано только 55 случаев. У 15 % пациентов данное заболевание является врожденным. C. Bodemer et al. в 2010 году, анализируя медицинскую документацию 50 детей обоих полов в возрасте от 0 до 16 лет, доказали, что детский мастоцитоз является клональным заболеванием и в большинстве случав связан с активацией мутации в CKIT (рецептор фактора роста маст/стволовых клеток).

- У 65 % пациентов клинические проявления заболевания появляются в детском возрасте. У 90% детей встречается преимущественно изолированная кожная форма.

МАСТОЦИТОЗ

—гетерогенная группа редких заболеваний миелопролиферативной природы, при котором происходит избыточное накопление и пролиферация тучных клеток (ТК) в тканях и органах.

- В1869 г. заболевание было описано как хроническая крапивница, оставлявшую после себя бурые пятна («пигментная крапивница»)

Происхождение клеток, осуществляющих иммунный ответ

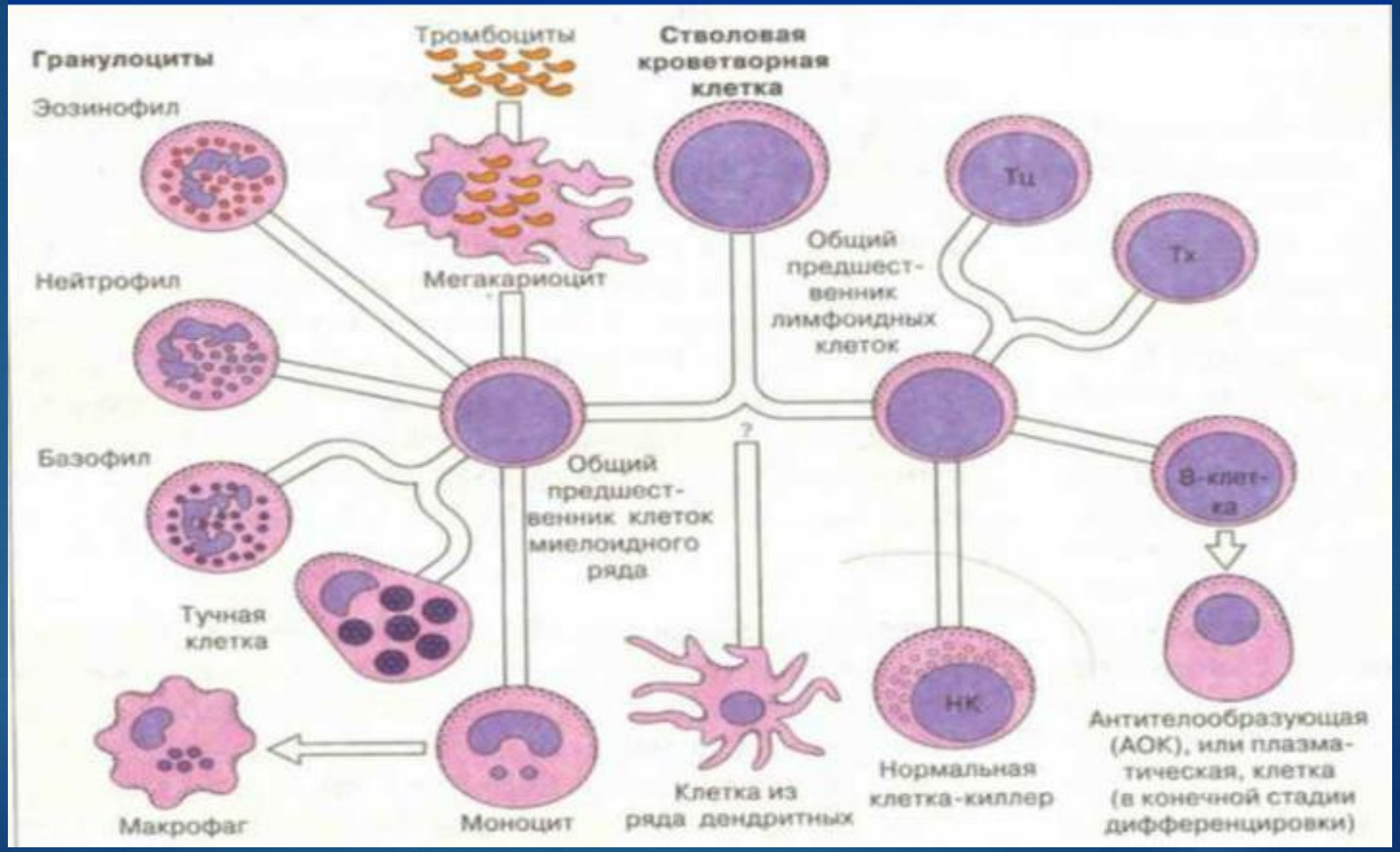

- **Фактор роста тучных клеток** связывает белковый продукт протоонкогена c-KIT.

- **Фактор роста** стимулирует разрастание меланоцитов и синтез меланина.

Высвобождаются медиаторы, которые накапливаются в секреторных гранулах; происходит синтез воспалительных цитокинов (триптаза, гистамин, серотонин; гепарин; тромбоксан, простагландин D2, лейкотриен C4; фактор активации тромбоцитов, фактор хемотаксиса эозинофилов; интерлейкины-1, 2, 3, 4, 5, 6; а также др.)

КЛИНИКА

- Пятнисто-папулезная кожная сыпь: красно-коричневые пятна и минимально приподнятые над поверхностью папулы.
- Размер очагов варьирует от нескольких миллиметров до нескольких сантиметров.
- Высыпания расположены беспорядочно, но обычно они имеют распространенный характер.
- Чаще всего поражаются туловище и бедра, в то время как ладони и подошвы обычно остаются непораженными.

Лабораторная диагностика

Основные диагностические обследования

- ОАК
- ОАМ
- Биохимический анализ крови
- Копрограмма
- Кал на яйца глист
- Определение Ig E (общий) в сыворотке крови ИФА методом

Биопсия кожи

- **Согласно Консенсусу по стандартам и стандартизации мастоцитоза 2005 г. [1], в биоптате следует определить такие маркеры, как:**

1) CD2 — Т-клеточный поверхностный антиген (в норме содержится на Т-лимфоцитах, естественных киллерах, тучных клетках). Отсутствие этого антигена на тучных клетках говорит о том, что инфильтрация тучными клетками не связана с мастоцитозом;

2) CD34 — маркер адгезивной молекулы, экспрессированный на тучных клетках, эозинофилах, стволовых клетках;

3) CD25 — альфа-цепь интерлейкина-2, экспрессируется на активированных В- и Т-лимфоцитах, на некоторых опухолевых клетках, включая тучные клетки. CD25 является маркером мастоцитоза

4) CD45 — общий лейкоцитарный антиген, присутствующий на поверхности всех представителей кроветворных рядов, кроме зрелых эритроцитов. В норме находится на поверхности тучных клеток;

5) CD117 — трансмембранный рецептор c-KIT, находится на поверхности всех тучных клеток;

6) антитела к триптазе.

Микроскопическое исследование

- Материал берется из папулы или узла

- Тучные клетки хорошо видны при окрашивании **гематоксилин-эозином (окрашивание толуидиновым синим, красителем Гимзы или триптолизиновым красителем)**

Заключение

Мастоцитоз – редкая патология, требующая дальнейшего изучения. На сегодняшний день не существует достаточно четкого представления об этиологии и патогенезе и диагностике мастоцитоза, что диктует необходимость дальнейшего изучения данной патологии.

СПАСИБО ЗА ВНИМАНИЕ!

Список литературы

- Кожные и венерические болезни: Руководство для врачей. В 4-х томах. Т. 3. Под ред. Ю. К. Скрипкина. М.: Медицина, 1996
- *Халиулин Ю. Г., Урбанский А. С.* Современные подходы к диагностике и медикаментозной терапии дерматозов (учебное пособие для системы послевузовского и дополнительного профессионального образования врачей). Кемерово: КемГМА, 2011
- Спирина В. Г., Мащенко Ю.В. Особенности течения пигментной крапивницы у детей // Бюллетень медицинских интернет- конференций. – 2014. - Т. 4, №4.
- Цибулькина В. Н., Цибулькин Н. А. Патофизиология тучных клеток при мастоцитозе: значение в клинике и диагностике // Практическая медицина. – 2016.
- Синельникова Н. А., Калинина Н. М., Савенкова Н. Д. Хроническая крапивница в детском возрасте. Формы хронической крапивницы у детей. Дифференциальная диагностика (часть II) // Медицинская иммунология. – 2013