Отделение реконструктивной и пластической хирургии

Пациентка Д, 52 года.

Диагноз: послеоперационный дефект мягких тканей околоушно-жевательной области слева. Т90.8.

Состояние после комбинированного лечения аденокистозной карциномы левой околоушной железы. T3N0M0.

Больной была проведена лучевая терапия (СОД 41.4 гр).

Сопутствующий: лекарственная гиперчувствительность.

Жалобы: на наличие послеоперационного дефекта мягких тканей околоушно-жевательной области слева.

Анамнез:

Больная отметила появление новообразования в 1995 году. В течении 22 лет за медицинской помощью не обращалась. Весной 2017 года отметила увеличение новообразования.

21.06.2017 года больной была выполнена резекция ОСЖ слева с выделением и сохранением ветвей лицевого нерва.

Патолого-анатомическое исследование №14285: аденокистозный рак (цилиндрома).

Иммуногистохимическое исследование №1030: иммуноморфологическая картина опухоли соответствует аденокистозному раку. Индекс пролиферации 30-35 %.

23.01.2018 больной была выполнена операция: периорбитальное омоложение. Эндоскопическая подтяжка верхней, средней зон лица. Круговая блефаропластика. Липосакция надколенных областей. Липофилинг околоушно-жевательной области.

09.04.2018 больной была выполнена липосакция надлобковой, околопупочной области живота. Липофилинг постоперационной области.

МРТ мягких тканей головы и шеи (от 20.09.2018)

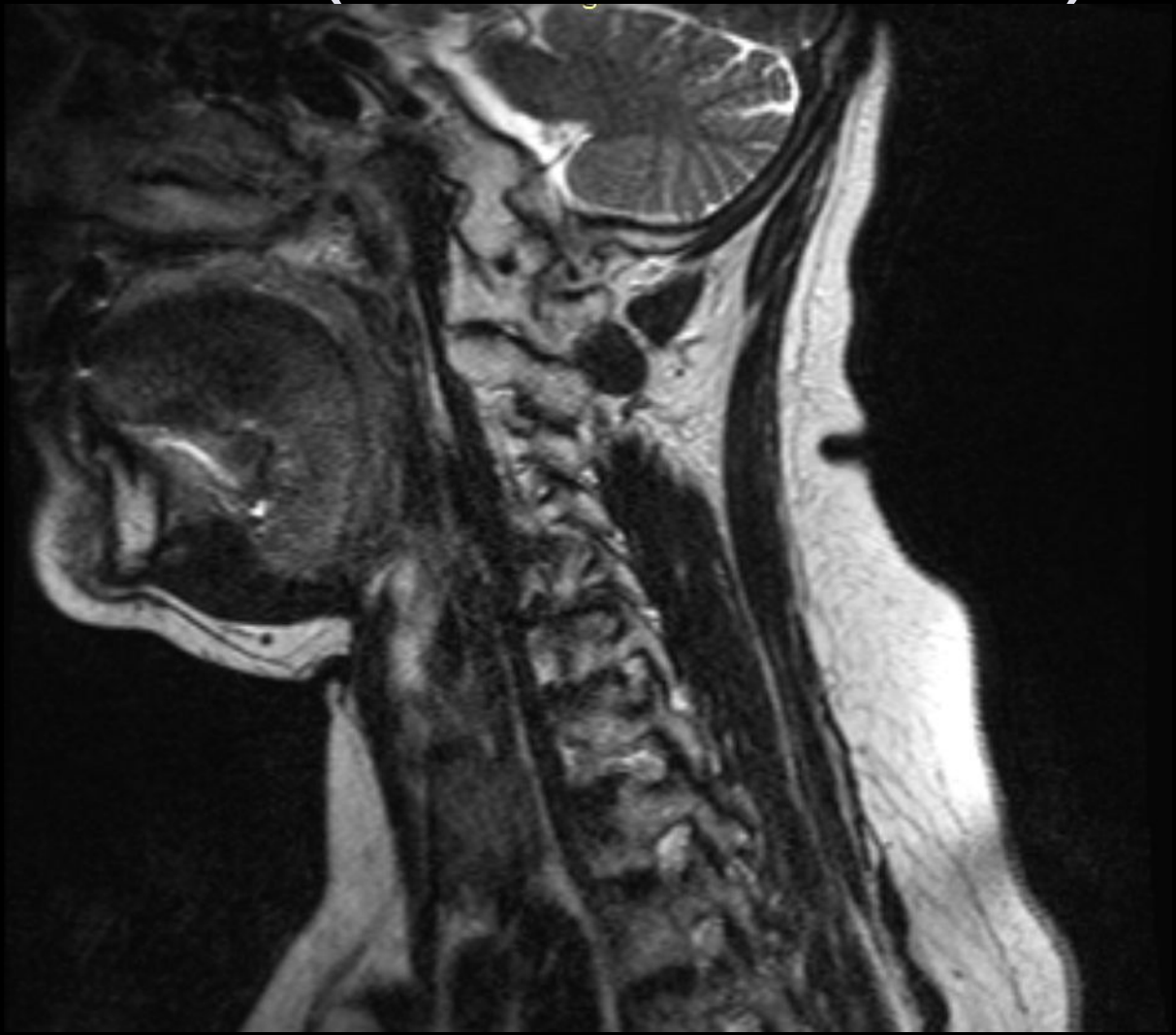

КТ легких (от 01.10.2018)

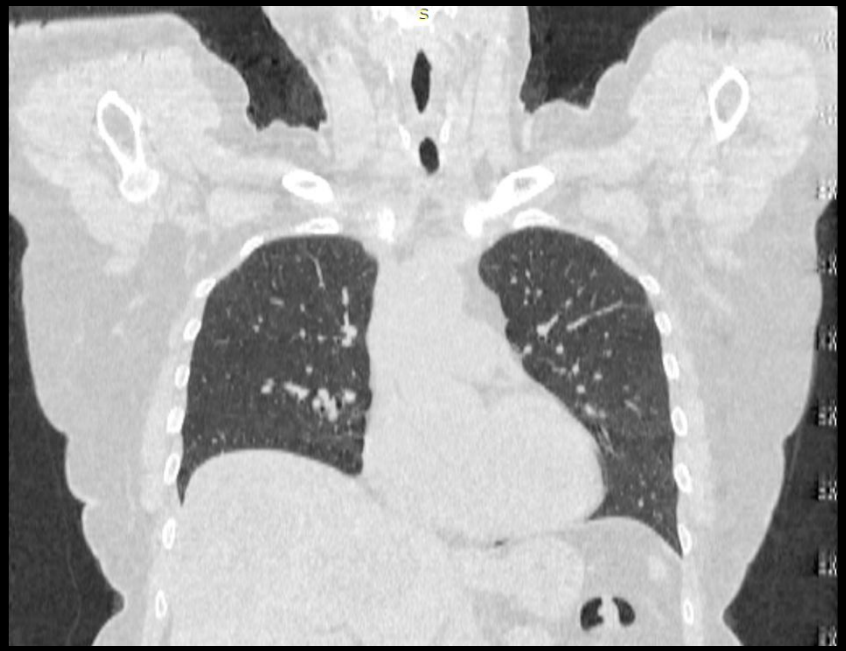

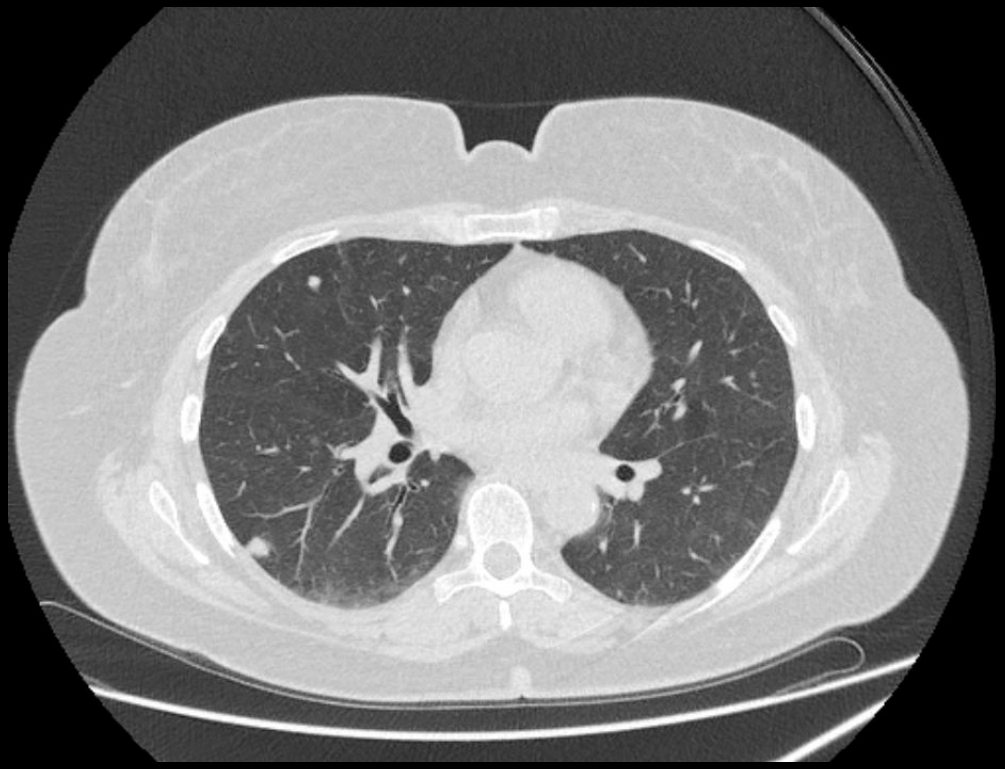

- Заключение КТ: множественные очаги в легких. Диффузный хронический бронхит.

МРТ брюшной полости (от 01.10.2018)

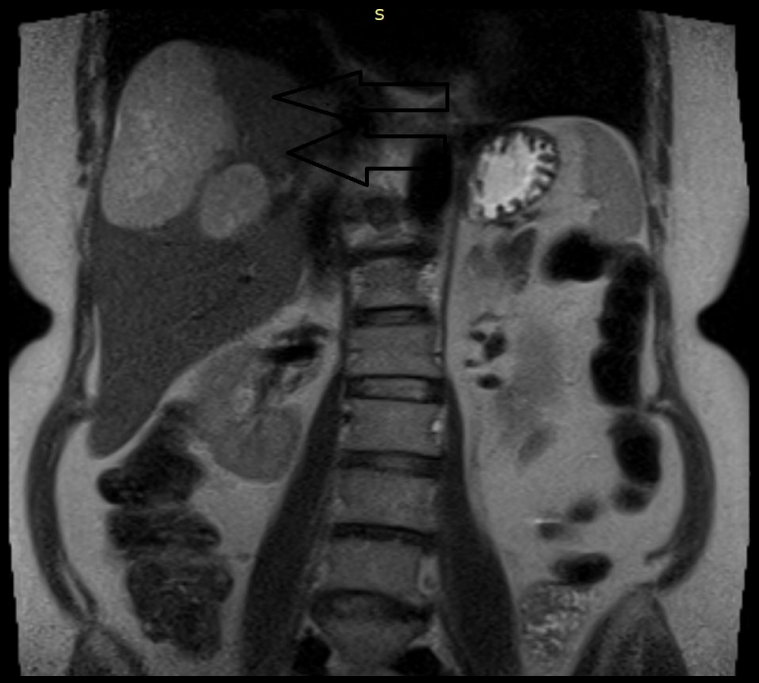

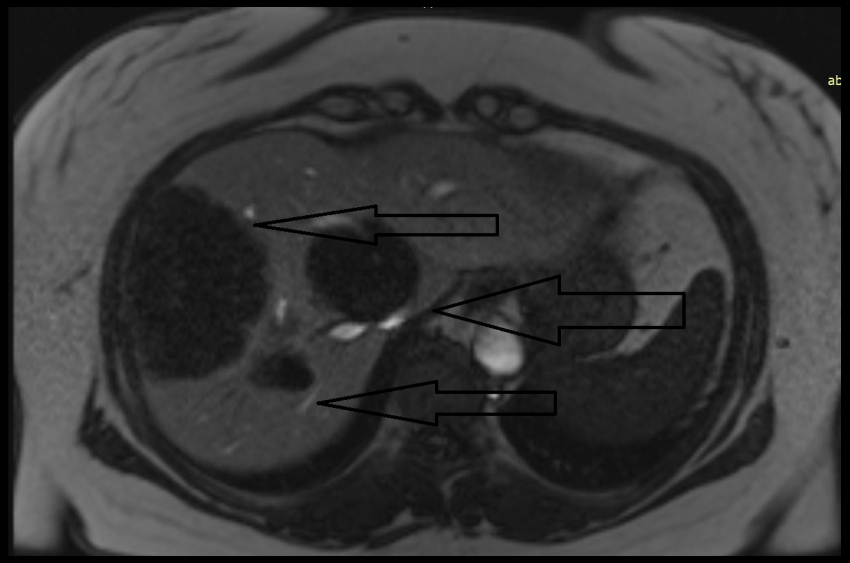

ФВД (от 01.10.2018):

- ФЖЕЛ=105%; ОФВ1=101 %;
- ОФВ1/ ЖЕЛ=0,83.
- Вентяляционных нарушений не выявлено.

ОАК, Биохимический анализ крови:

- ОАК: эритроциты: 4,3; гемоглобин 142 г/л; гематокрит 40 %; тромбоциты 234; тромбокрит 0,22 %; нейтрофилы палочкоядерные 2%; сегментоядерные 54%; эозинофилы 7%; базофилы 1%; моноциты 10%; лимфоциты 26%; СОЭ 15 мм/ч.
- Биохимический анализ крови: глюкоза 5,1 ммоль/л; общий белок 66 г/л; креатинин 54 мкмоль/л; холестерин 4,4 ммоль/л; билирубин общий 18,0 мкмоль/ л; АЛТ 24,1 ед/л; АСТ 19,7 ед/л; Cl 95,4 ммоль/л; K 4,0 ммоль/л; Na 132 ммоль/л.

- ЭКГ

- Ритм синусовый, нормальное положение ЭОС, ЧСС=80.

Планируется: 03.10.2018 операция : микрохирургическая реконструкция дефекта околоушно-жевательной области DIEP-лоскутом.

Оперирующие хирурги: Дикарев А.С.
д.м.н. Адамян Р.Т.
Анестезиолог: д.м.н. Зайцев А.Ю.