Внутричерепная гипертензия

Полупан Александр Александрович

Доктрина Монро-Келли

Внутричерепные объемы

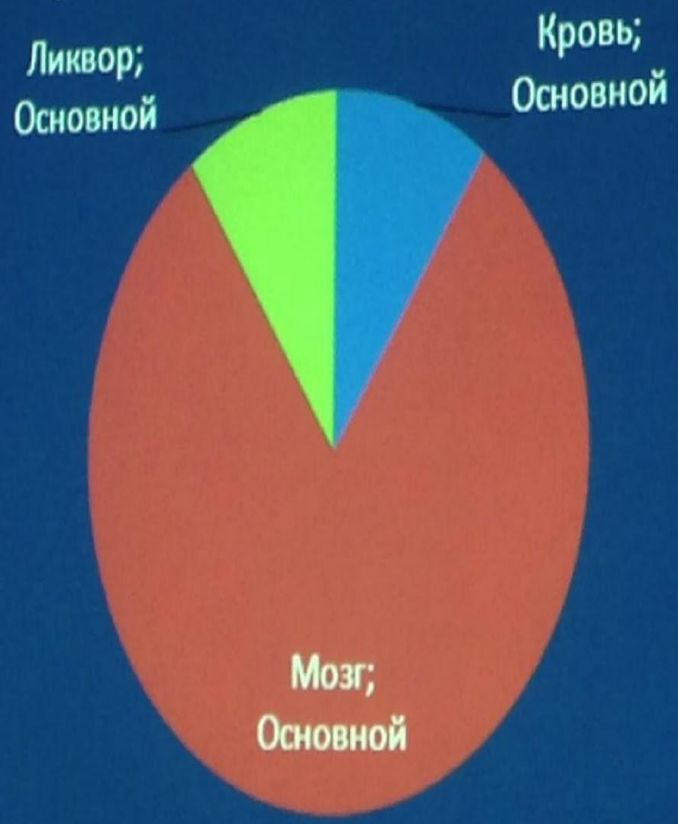

Причины повышения ВЧД

Увеличение объема крови

(гиперемия головного мозга, нарушение венозного оттока, нарушение ауторегуляции)

Увеличение объема ликвора

(гидроцефалия)

Увеличение объема мозга

(отек головного мозга)

Наличие дополнительного объема

(гематома, опухоль, абсцесс)

Способы снижения ВЧД

Снижение объема крови

(Седация, гипервентиляция, гипотермия)

Снижение объема ликвора

(Наружное вентрикулярное дренирование)

Снижение объема мозга

(Гиперосмолярные растворы)

Хирургическое удаление дополнительного объема

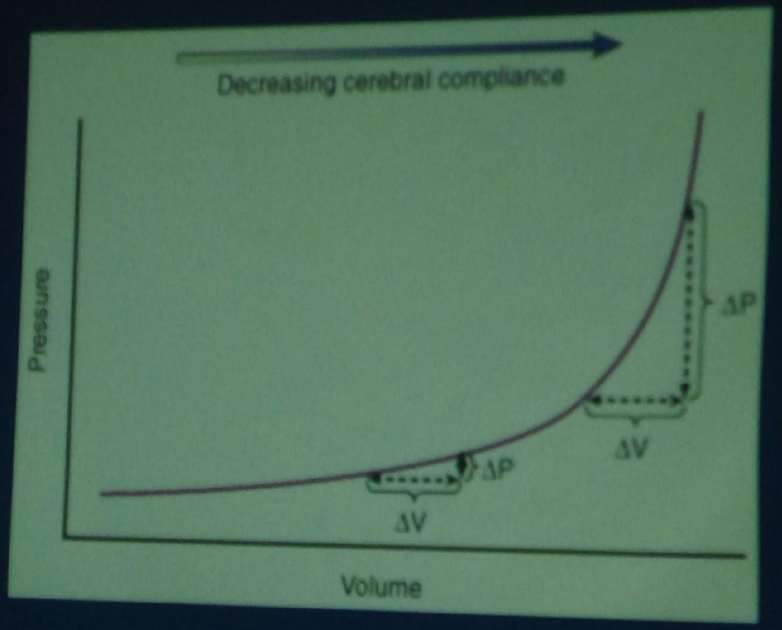
Decreasing cerebral compliance
Pressure
Volume
ΔP
ΔV
ΔP
ΔV

Доктрина Монро-Келли

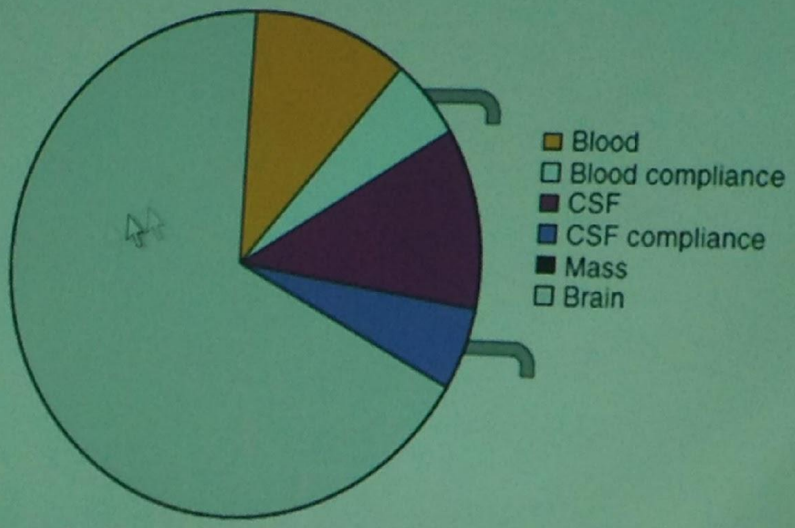

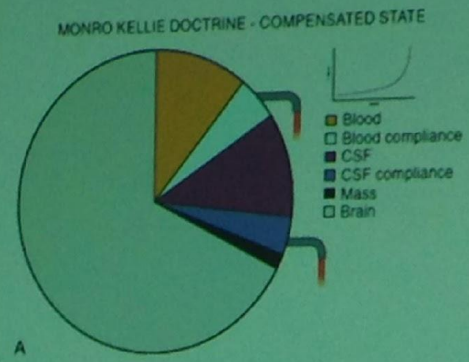
MONRO KELLIE DOCTRINE - COMPENSATED STATE
Blood
Blood compliance
CSF
CSF compliance
Mass
Brain
A

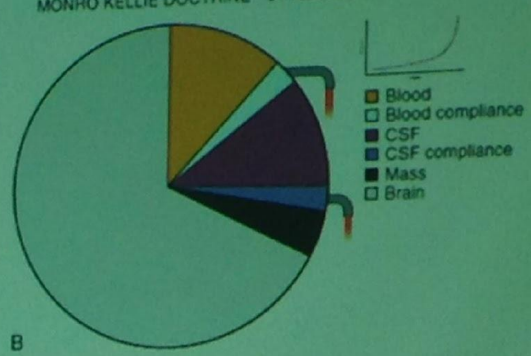
MONRO KELLIE DOCTRINE - STRESSED COMPENSATION
Blood
Blood compliance
CSF
CSF compliance
Mass
Brain
B

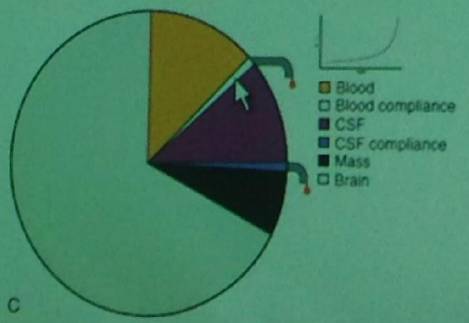
MONRO KELLIE DOCTRINE - EXAUSTED COMPENSATION
Blood
Blood compliance
CSF
CSF compliance
Mass
Brain
C

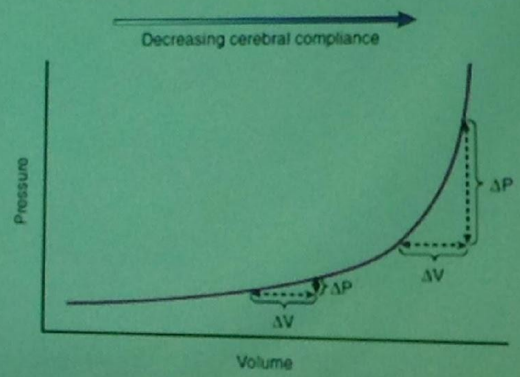
Decreasing cerebral compliance
Pressure
Volume
ΔP
ΔV
ΔP
ΔV

Последствия внутричерепной гипертензии

Снижение мозгового кровотока

Нарушение венозного оттока

Дислокация и вклинение головного мозга

Церебральное перфузионное давление

ЦПД = АДср - ВЧД

Ауторегуляция мозгового кровотока

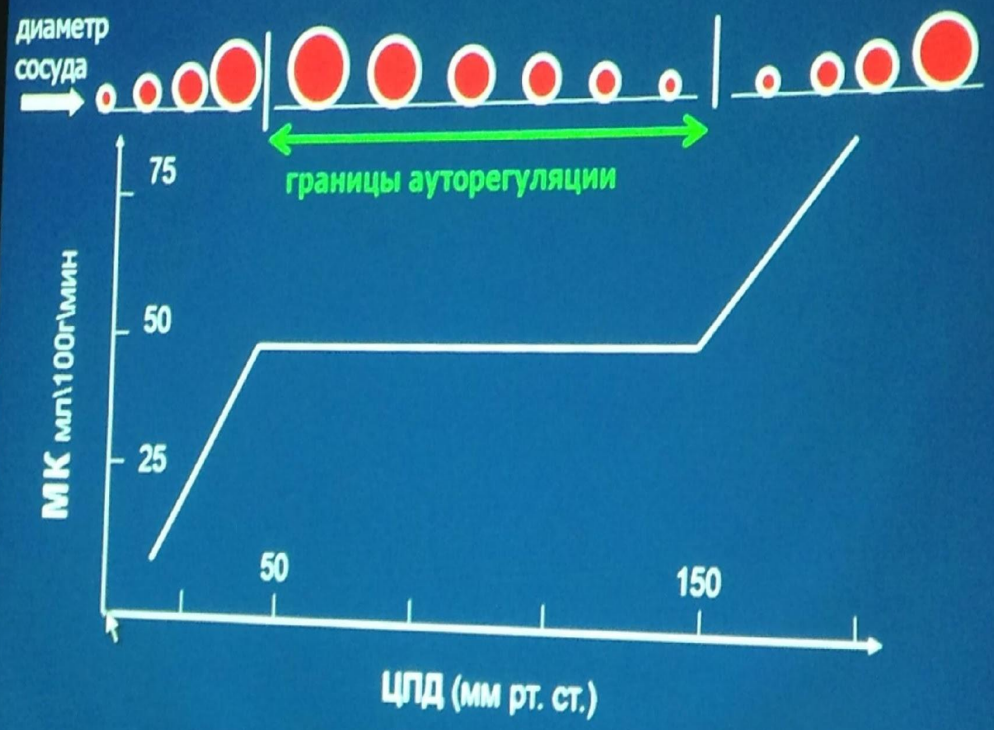

Нарушение ауторегуляции мозгового кровотока

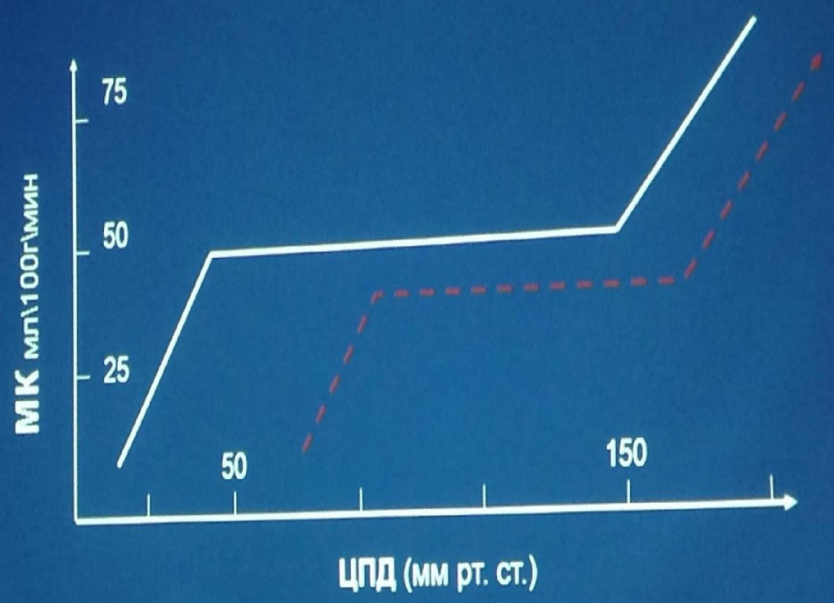

Порочный круг

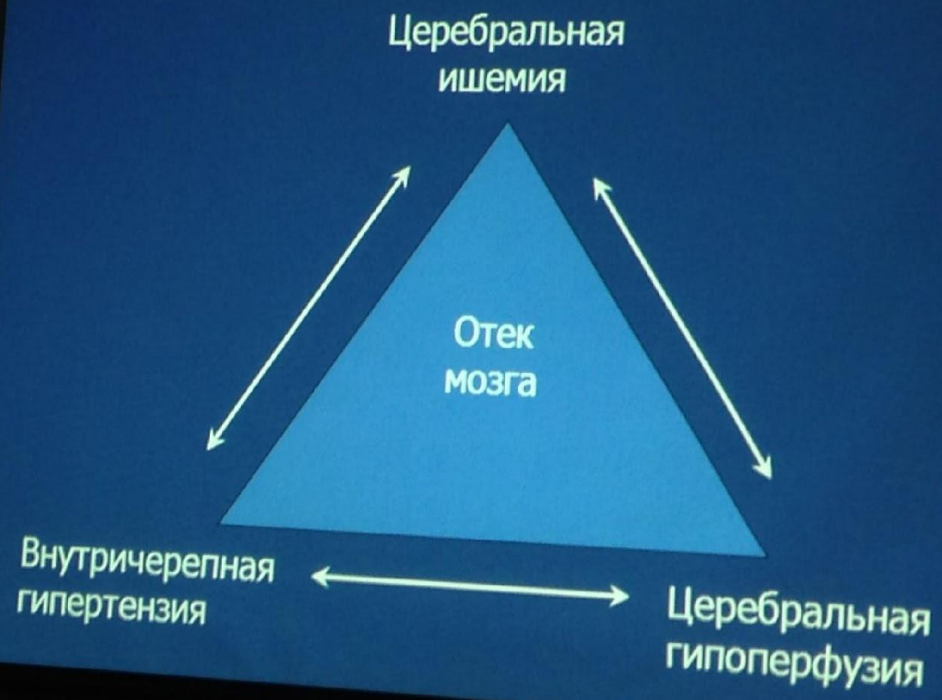

Нарушение венозного оттока

- ВЧГ - это повышение ВЧД> 20 mmHg

Почему именно 20 mmHg?

- … это давление на венозном конце капиляров и проксимальном отделе венозного русла;

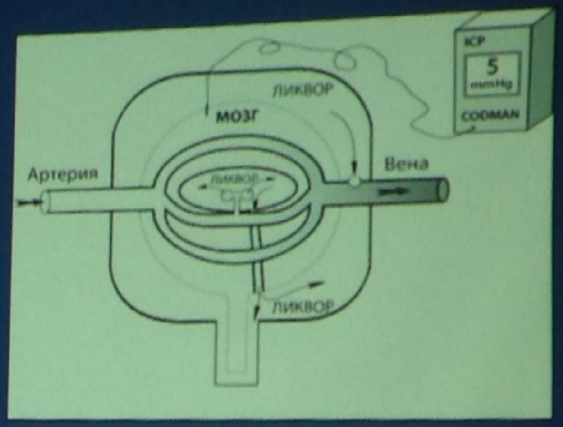

при ВЧД>20mmHg

↓

нарушение венозного оттока

↓

венозный стаз

↓

отек

Нарушение венозного оттока

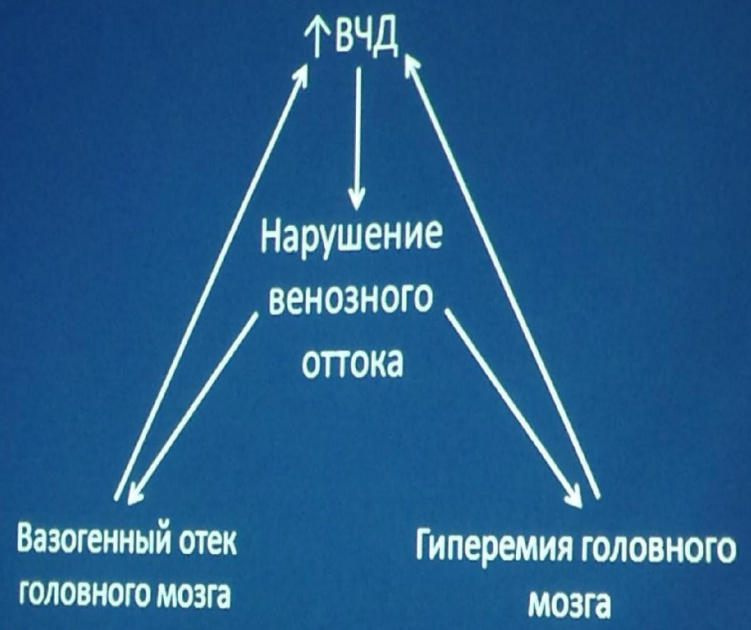

Дислокация и вклинение

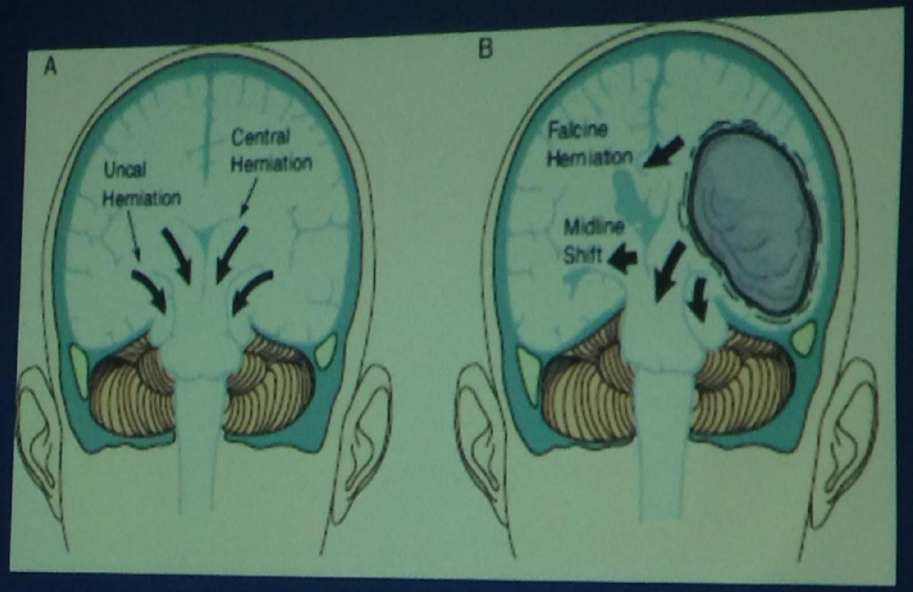

Варианты вклинений

Цингулярное вклинение

Латеральное транстенториальное (ункальное) вклинение

Центральное транстенториальное

Тонзиллярное вклинение

Внешнее вклинение

Восходящее вклинение

Мониторинг ВЧД

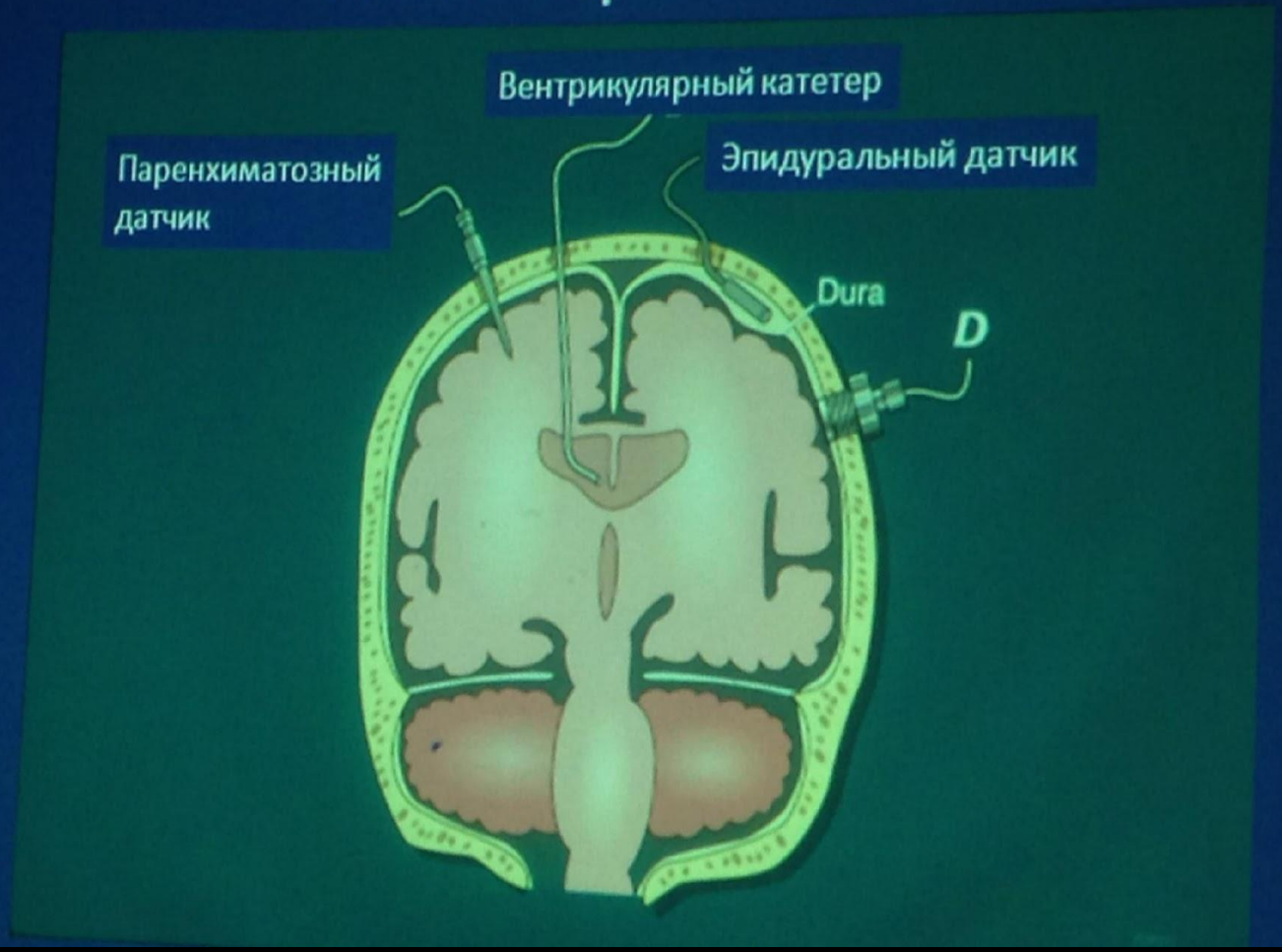

Мониторинг ВЧД

	Наружный вентрикулярный дренаж	Паренхиматозный датчик
Достоинства	Золотой стандарт Возможна калибровка нуля Низкая стоимость Возможность дренирования ликвора	Легкость установки Хорошая воспроизводимость пульсовой волны Низкий риск инфекционных осложнений
Недостатки	Риск вентрикулита Риск гипердренирования Невозможность установки при выраженном отеке головного мозга Возможность обтурации Невозможность измерения при открытом дренаже	Невозможность калибровки нуля Невозможность дренирования ликвора Высокая стоимость

Показания для мониторинга ВЧД

Уровень сознания 9б по ШКГ и ниже

Наличие масс-эффекта на КТ головного мозга
(отек головного мозга, сужение базальных цистерн, смещение срединных структур, наличие дополнительного объема)

Цели лечения внутричерепной гипертензии

ВЧД<20 мм.рт.ст

ЦПД>60 мм.рт.ст

Методы лечения внутричерепной гипертензии

- Возвышенное положение головного конца кровати
- Седация
- Оптимизация ЦПД
- Гипервентиляция
- Гиперосмолярные растворы
- Наружное вентрикулярное дренирование
- Гипотермия
- Барбитуровая кома
- Декомпрессивная трепанация черепа

Седация

- Снижение потребности мозга в кислороде
- Купирование болевого синдрома
- Угнетение кашлевого рефлекса
- Синхронизация с ИВЛ

- Пропофол
- Опиодные анальгетики
- Бензодиазепины
- Дексметамидин

Коэффициент PRx

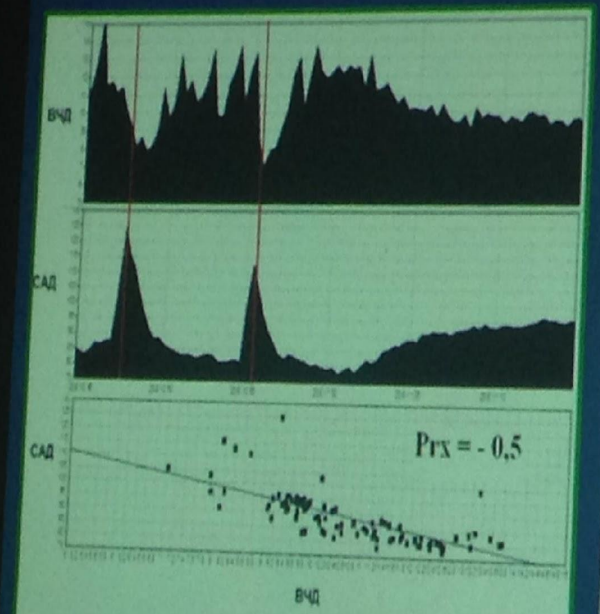

Корреляция САД / ВЧД отрицательная =
= Ауторегуляция сохранена

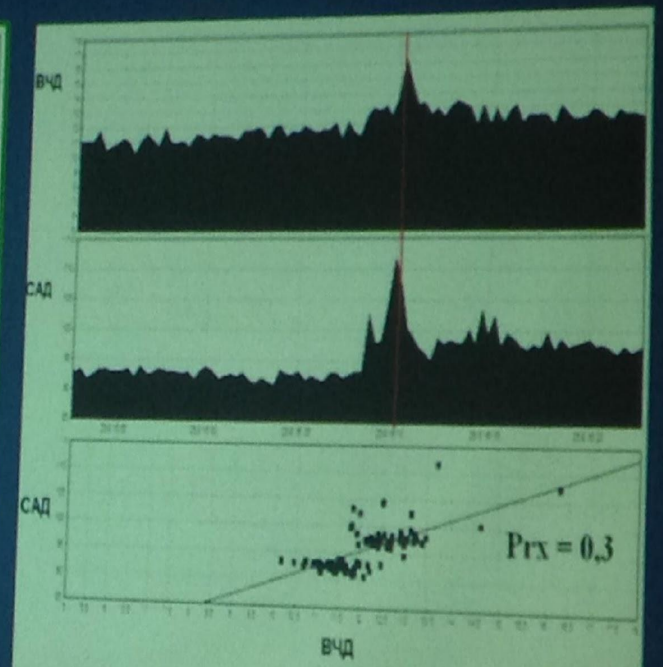

Корреляция САД / ВЧД положительная =
= Ауторегуляция нарушена

Гипервентиялция

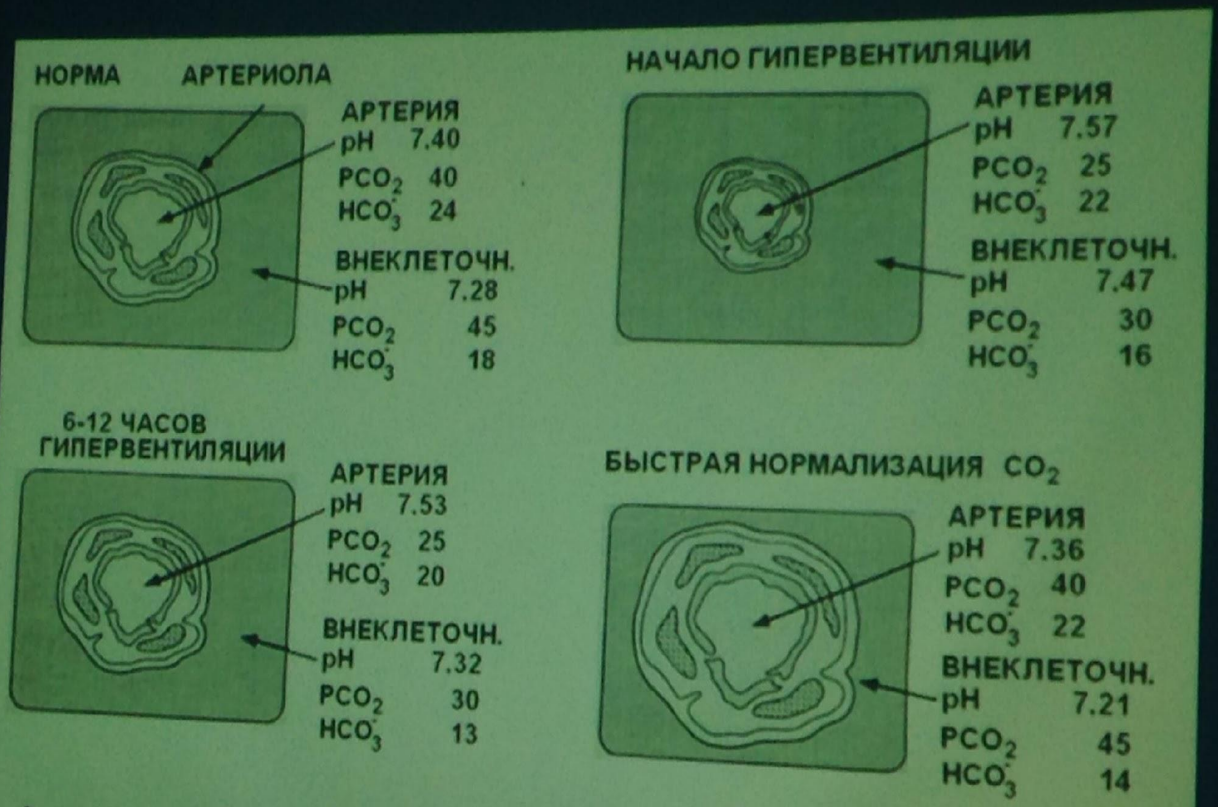

Anesthesiology: May 1998 - Volume 88 - Issue 5 - p 1365–1386

Гипервентиляция

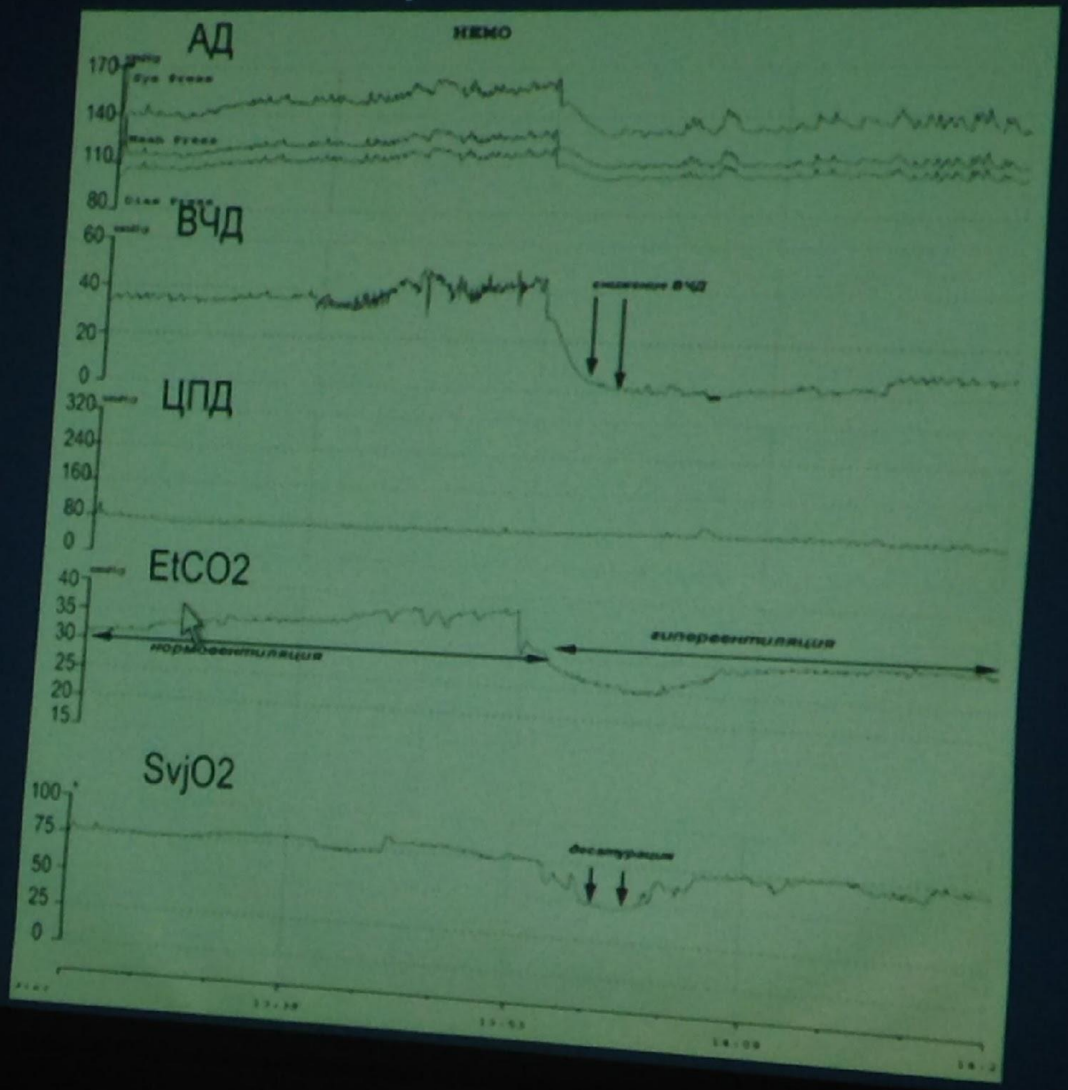

Гиперосмолярные растворы

- Маннитол 15%
- ГиперХАЕС (NaCl 7.2% + 6% ГЭК 0.4/200)
- NaCl 3%

Гипотермия

Негативные последствия гипертермии при повреждении головного мозга:

- Независимый предиктор неблагоприятного исхода
- Повышение проницаемости ГЭБ
- Повышение проницаемости сосудов
- Нарастание отека мозга
- Повышение метаболических потребностей мозга

Варианты гипотермии

- Обкладывание льдом

- Введение ледяных растворов

- Наружное охлаждение

- Эндоваскулярная гипотермия

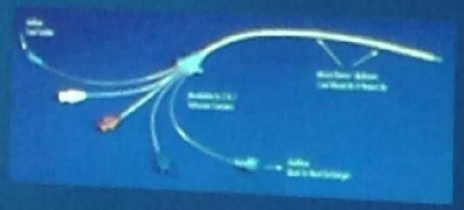

Гипотермия

Осложнения гипотермии:

- Нестабильность гемодинамики
- ОРДС
- Инфекционные осложнения
- Водно-электролитные осложнения (гипокалиемия, гипомагнеимия)
- Rewarming синдром

Эндоваскулярная гипотермия

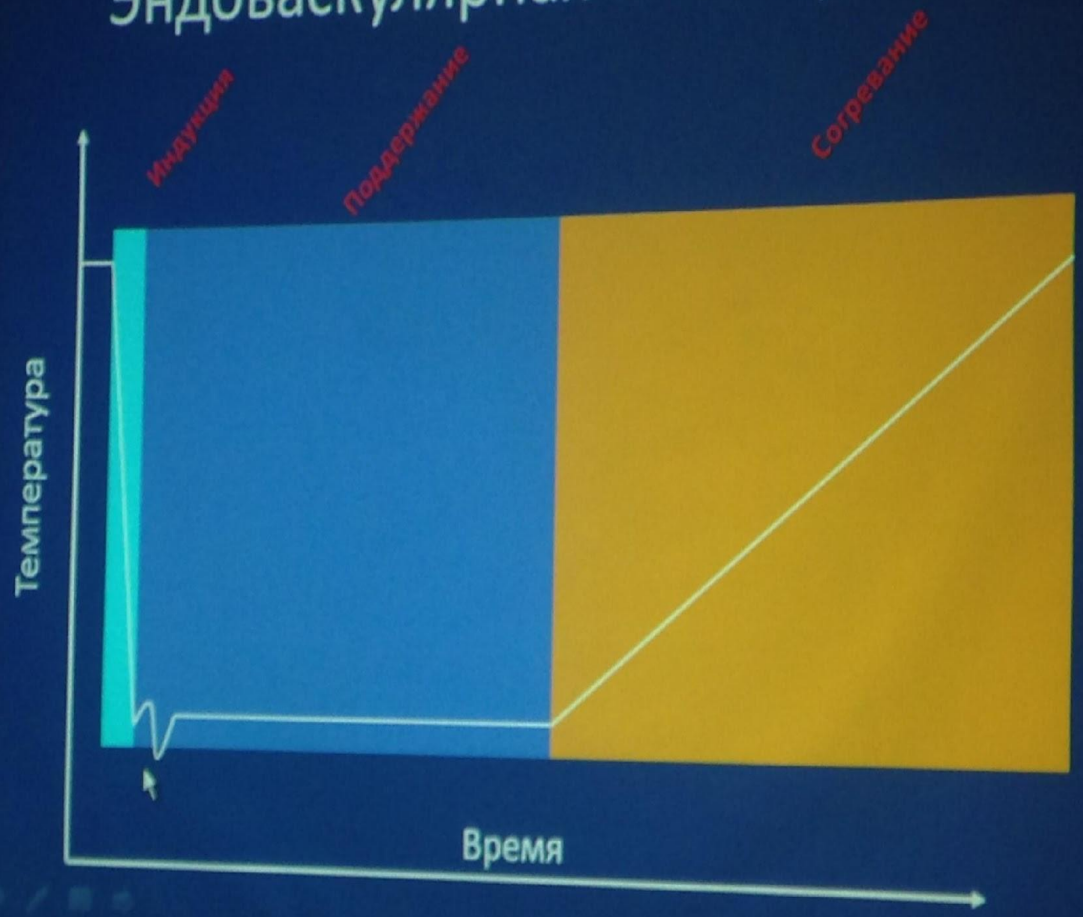

Барбитуровая кома

Угнетение метаболизма ГМ и снижение мозгового кровотока, кровенаполнения и ВЧД

Только при рефрактерной внутричерепной гипертензии

Осложнения

- Артериальная гипотония
- Кардиотоксичность
- Парез кишечника
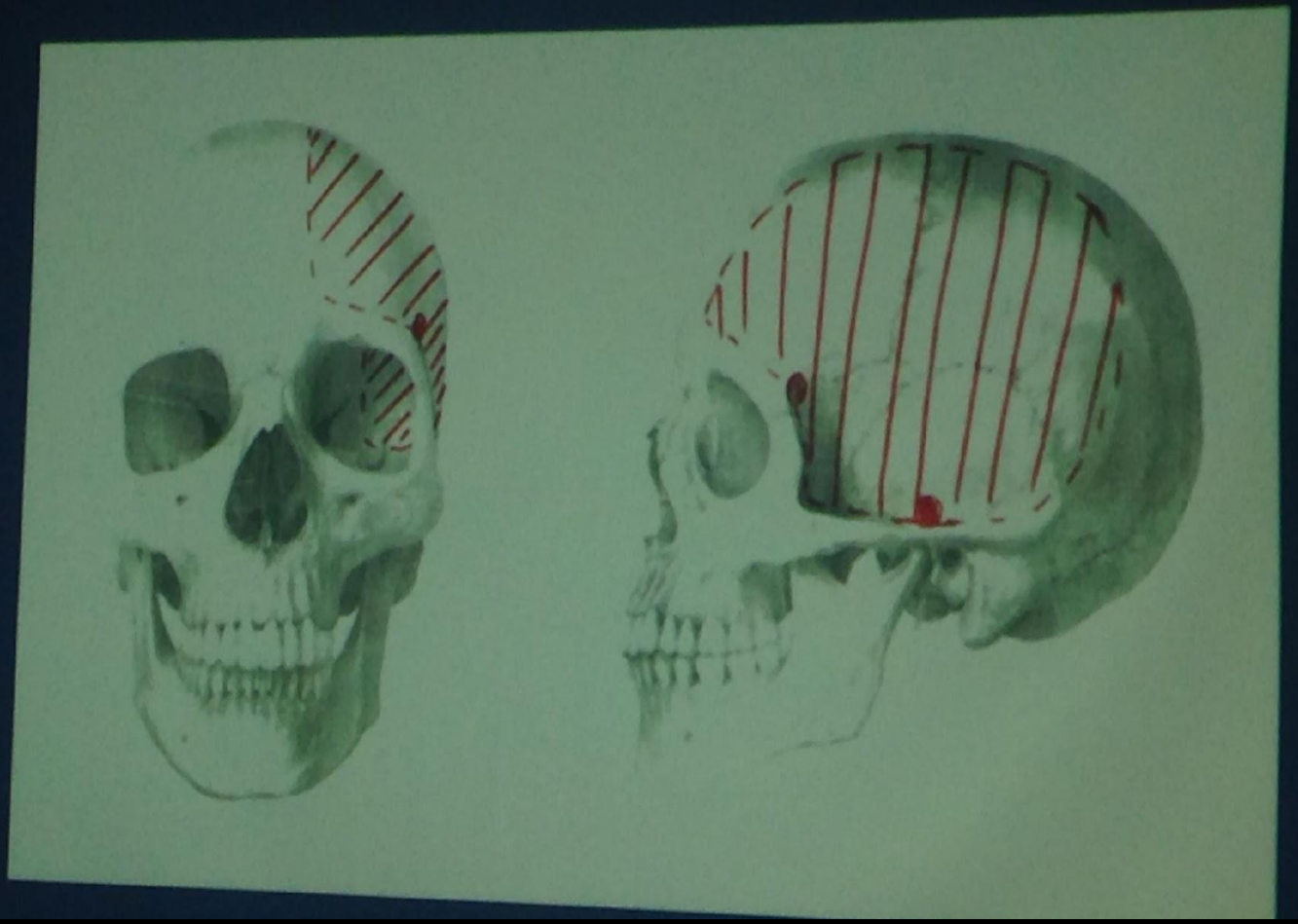
Декомпрессивная трепанация черепа