ФГБОУ ВО
«Кубанский Государственный Медицинский Университет»
Министерства Здравоохранения РФ

«ХИРУРГИЧЕСКИЙ КЛУБ»

Аспекты хирургической анатомии сердца.

План:

- ✔ Перикард
- ✔ Хирургическая анатомия сердца и коронарного русла
- ✔ Проводящая система сердца
- ✔ Хирургические доступы к сердцу

Перикард

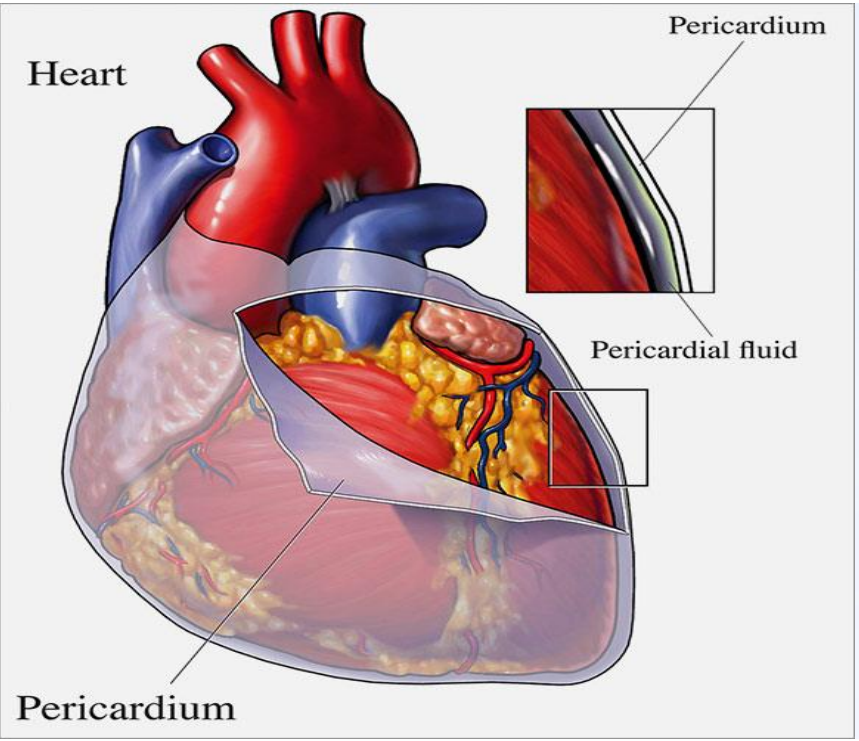

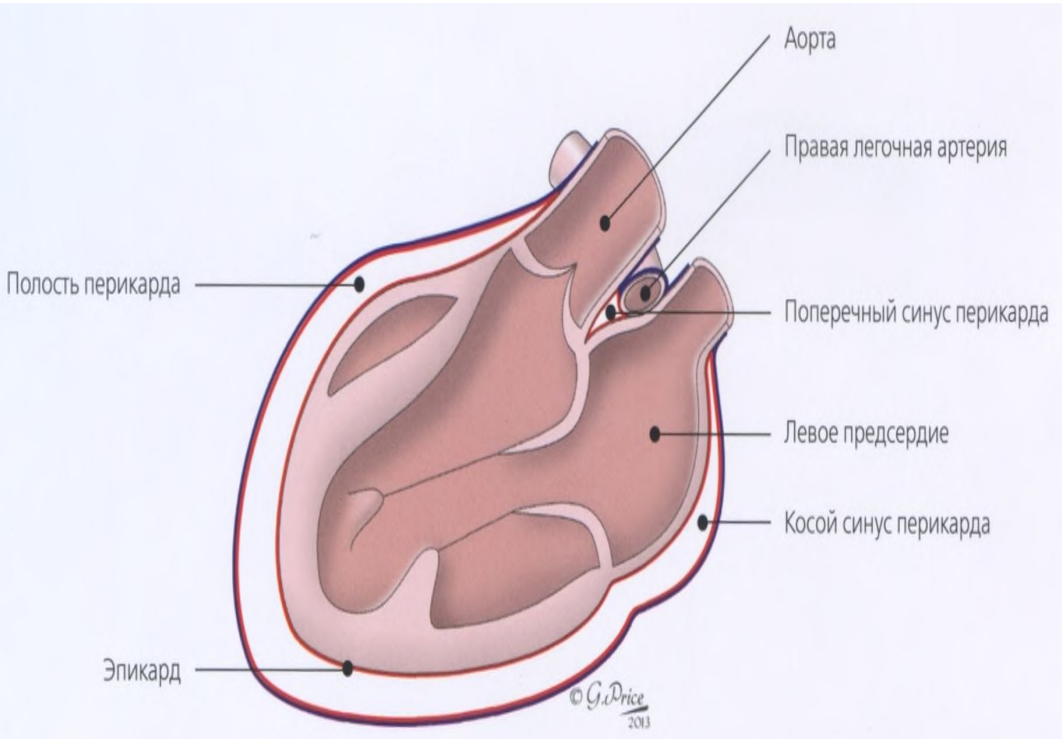

Скелетотопия и **синтопия** перикарда соответствуют топографии сердца. Внутри перикарда располагаются сердце, восходящая аорта, легочный ствол, устья полых и легочных вен.

полости-пазухи перикарда:

Передненижняя пазуха — угол между грудиной и диафрагмой.
Поперечная — ограничена задней поверхностью восходящей аорты и легочного ствола, задней стенкой перикарда и правой легочной артерией.
Косая пазуха расположена между перикардом и задней поверхностью левого предсердия.

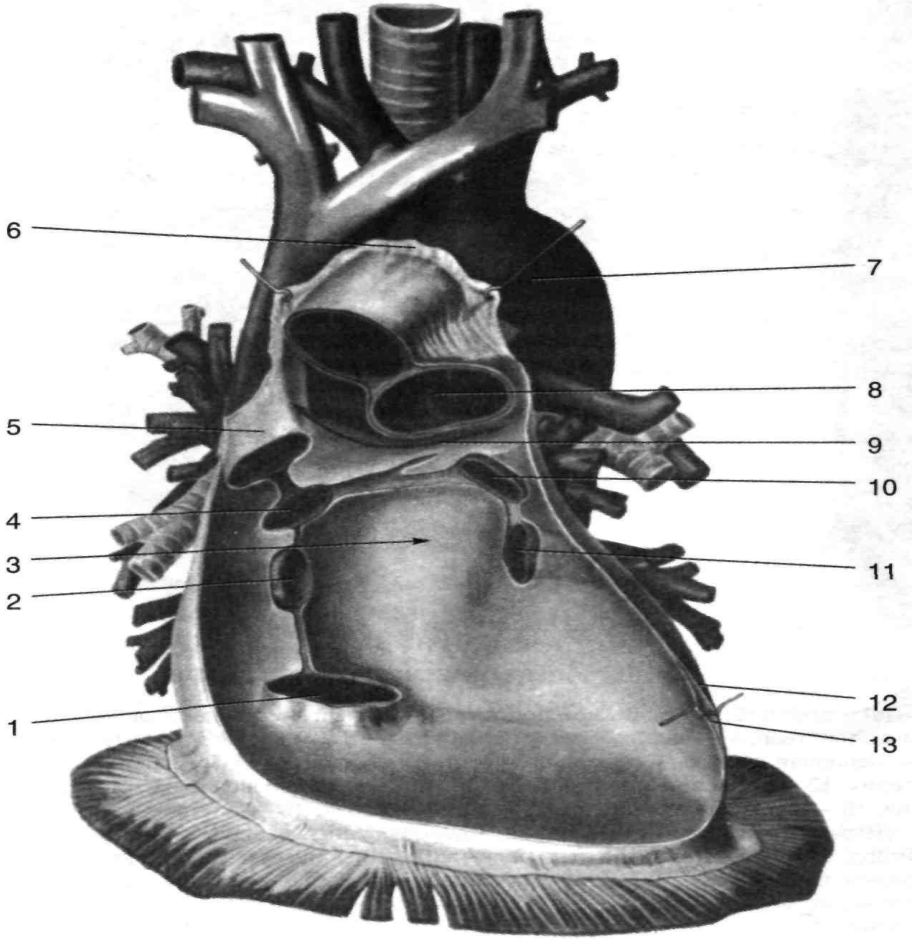

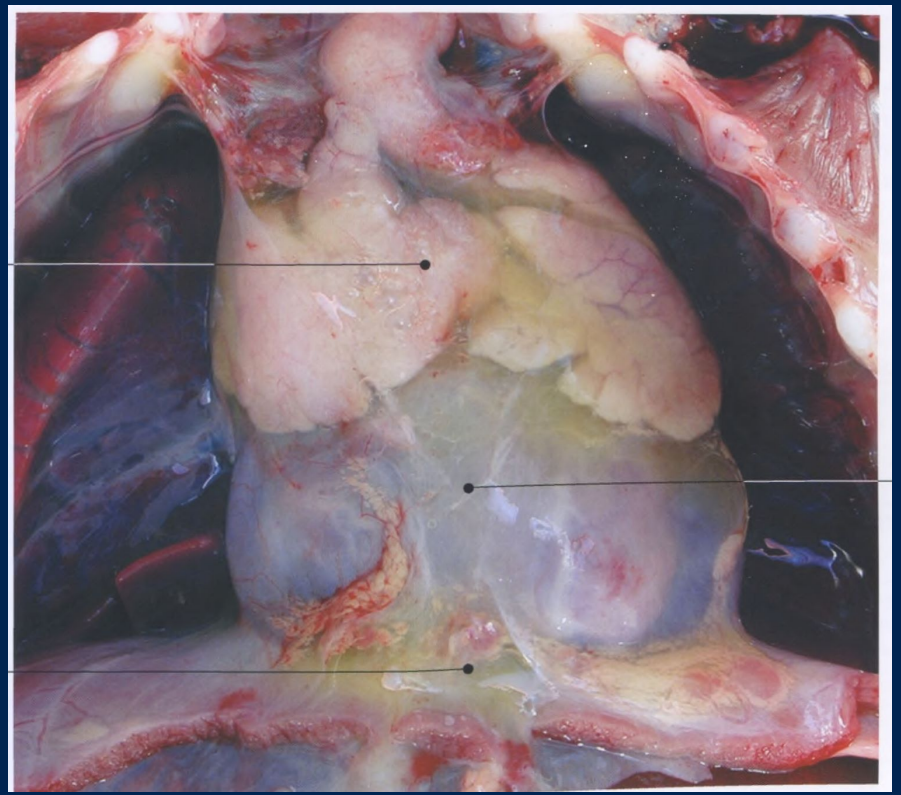

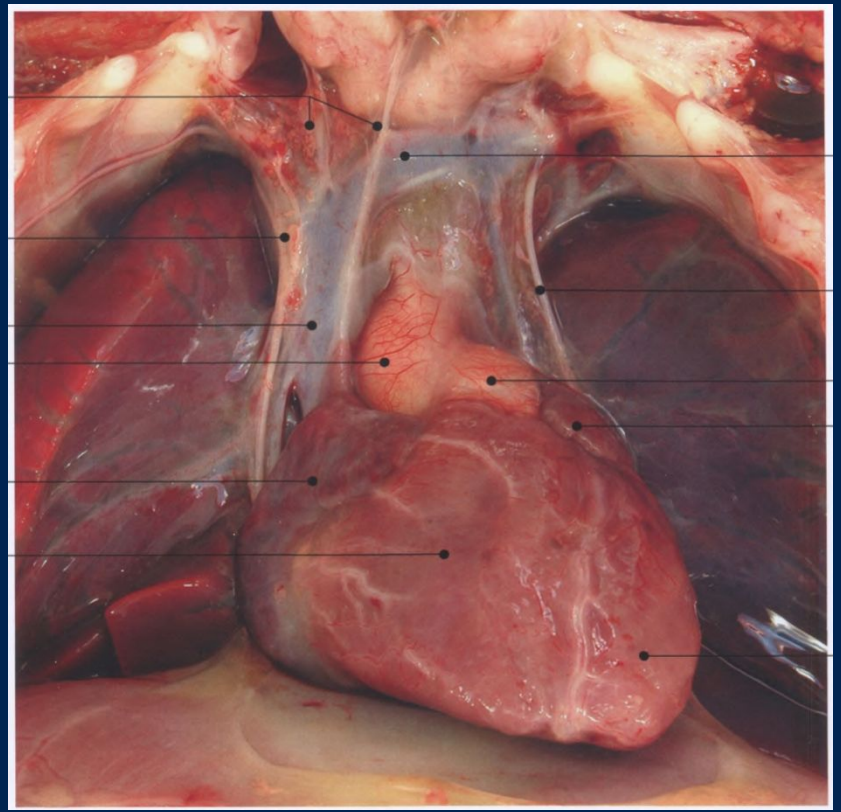

Хирургическая анатомия сердца

- **Голотопия:** располагается в грудной полости, в переднем средостении.

- **Синтопия:** сердце со всех охвачено перикардом; спереди прилежит к грудине, снизу - к сухожильной части диафрагмы, сбоку к средостенной плевре, сзади - к органам заднего средостения, сверху расположены крупные присердечные сосуды.

Скелетотопия.

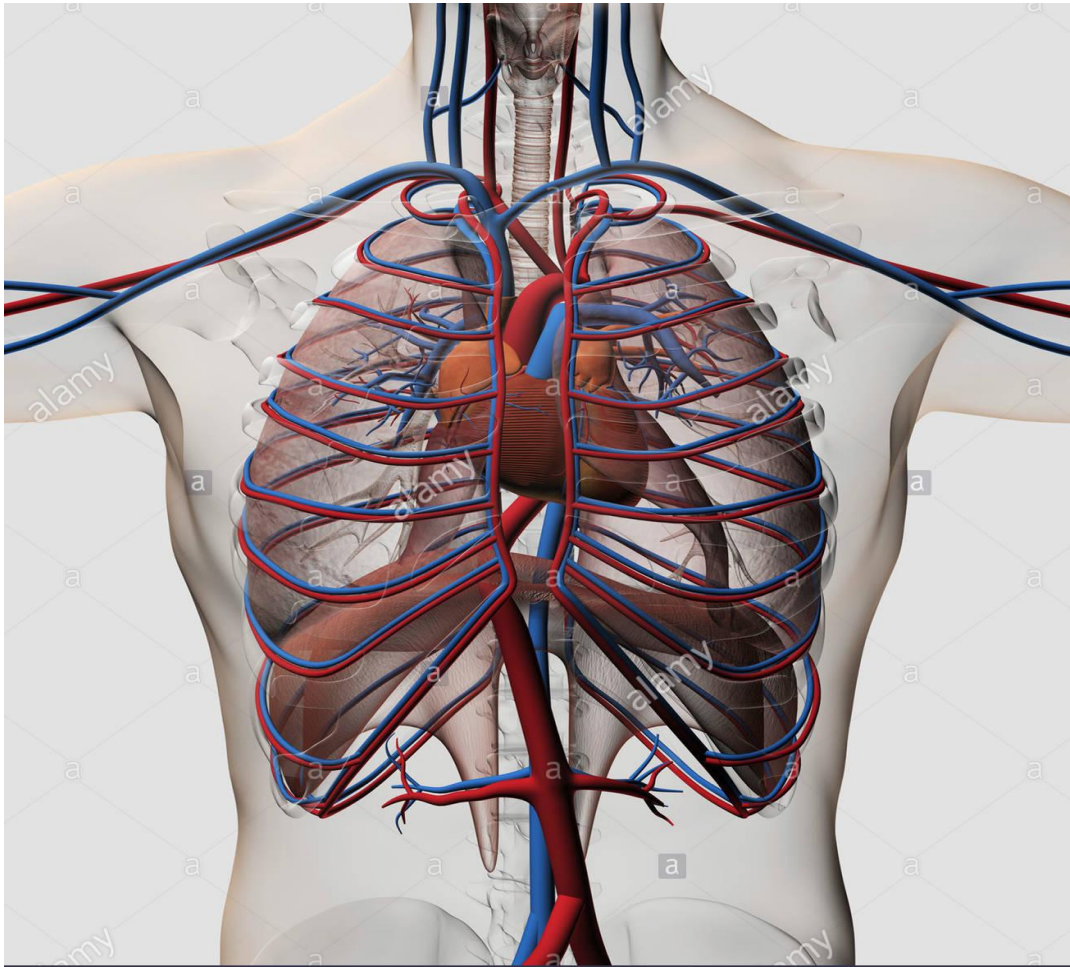

Хирургическая анатомия коронарного русла

- Правая коронарная артерия

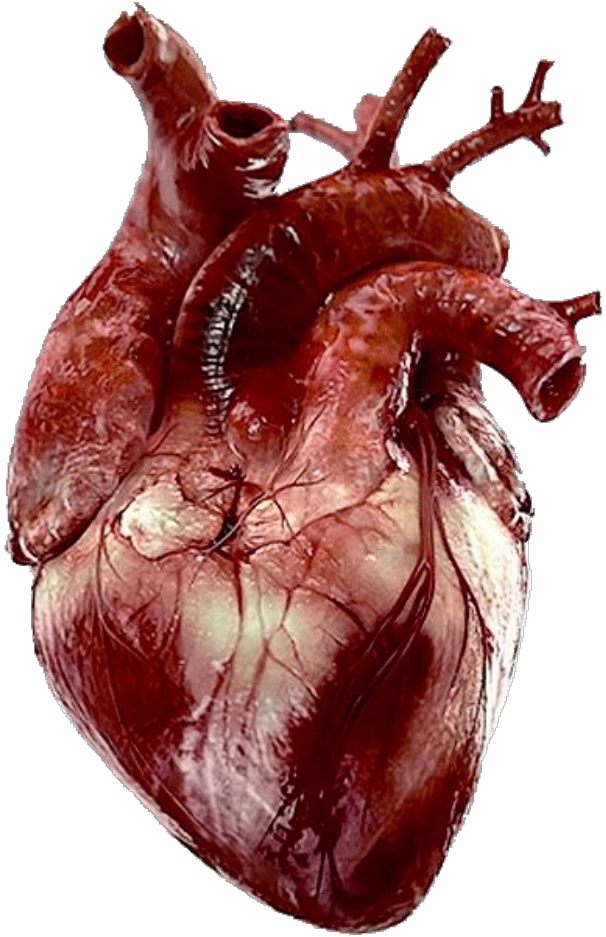

- Левая коронарная артерия

Хирургическая анатомия коронарного русла

Coronary Arteries

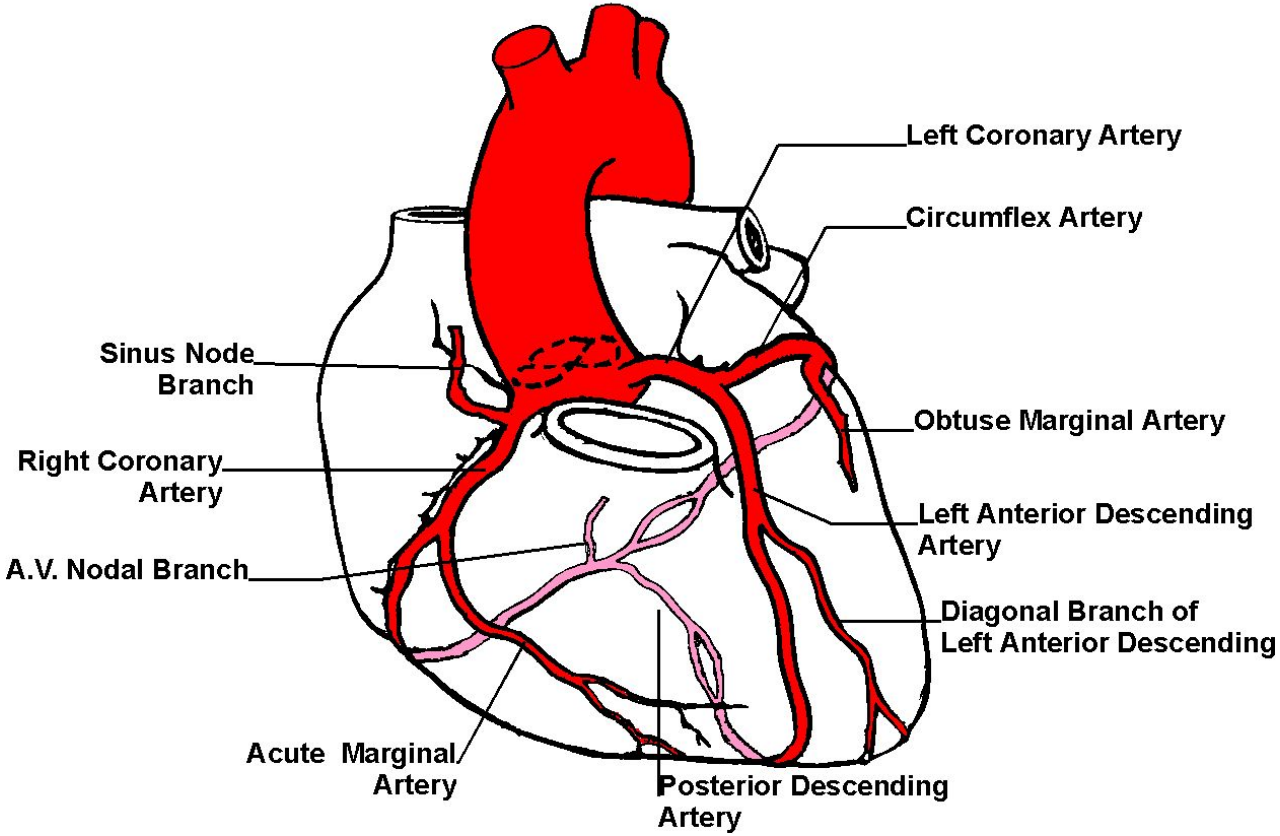

Проводящая система сердца

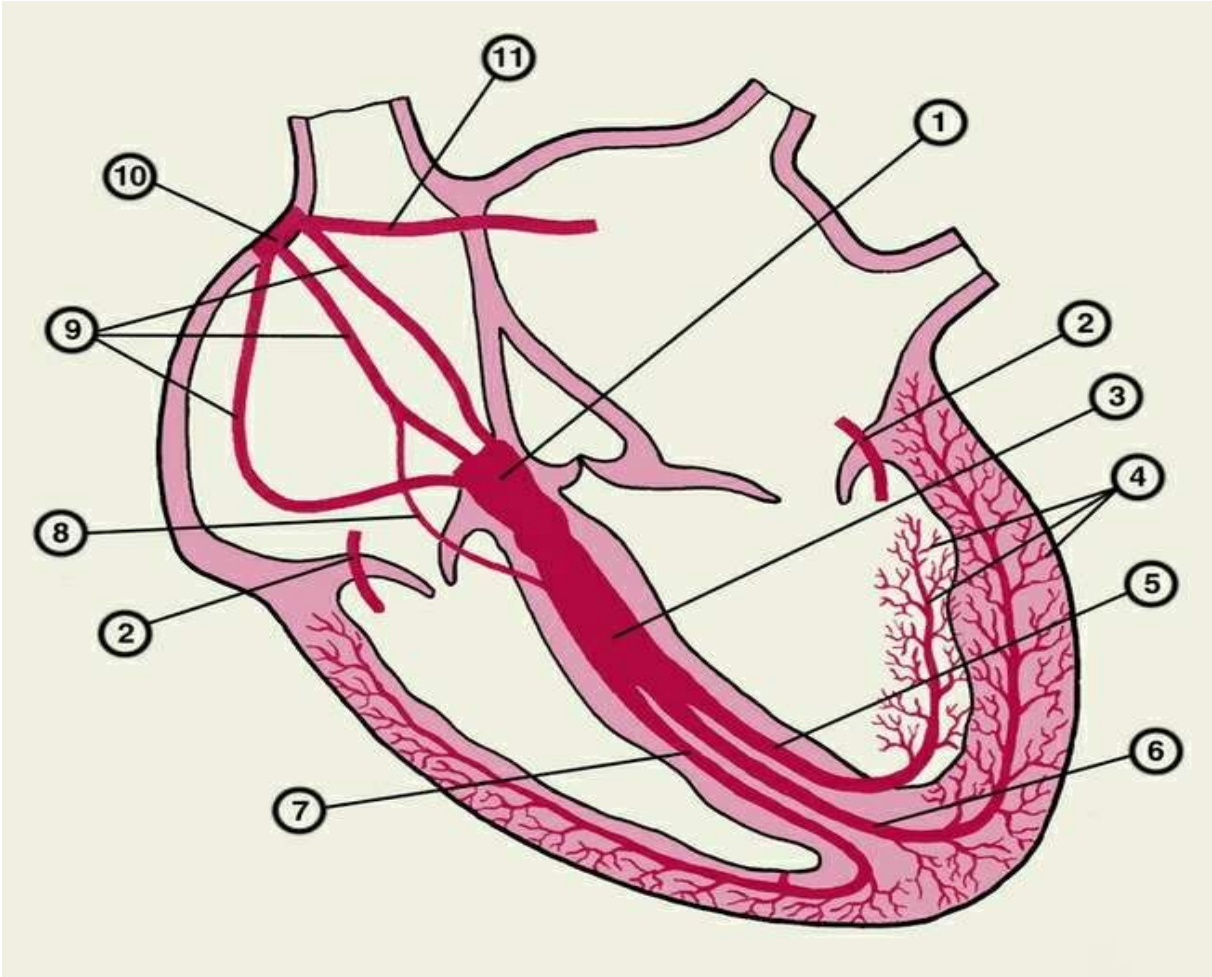

Основные хирургические доступы к сердцу

Внеплевральный - срединная стернотомия по Мильтону

Чресплевральный - торакотомия по Лефору

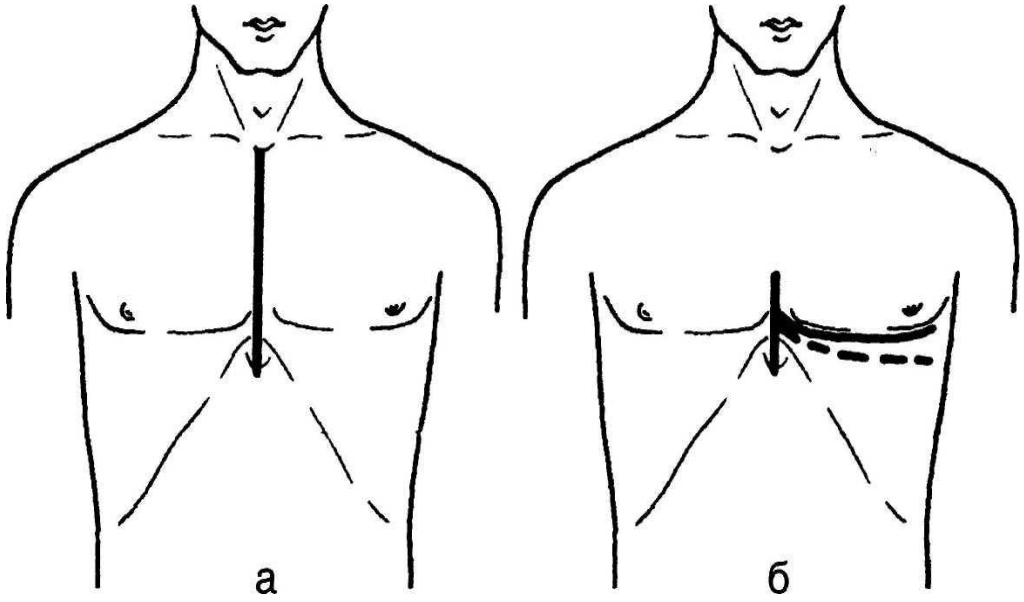

а — доступ Мильтона, **б** — доступ Лефора.

Внеплевральная срединная стернотомия по Мильтону

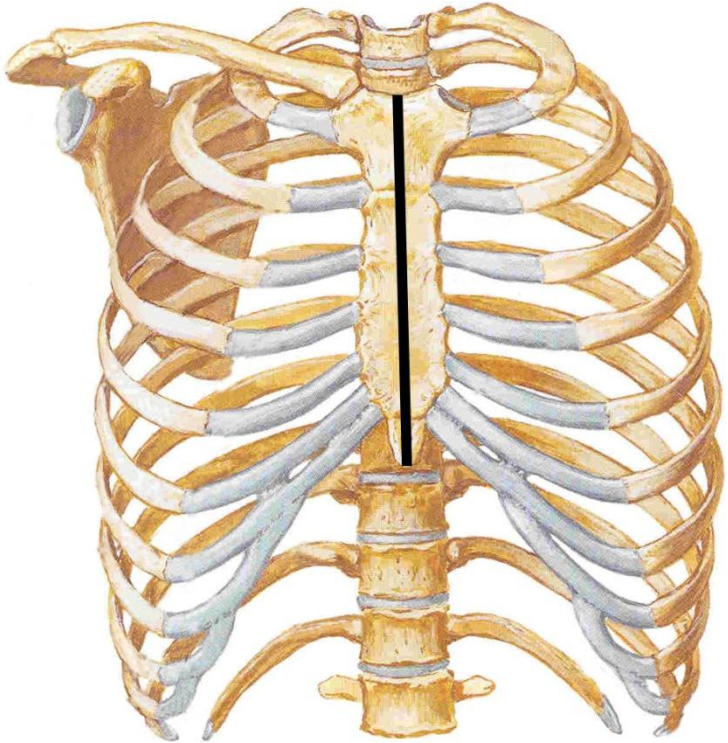

Разрез проводят по срединной линии грудины, начиная на 2-3 см выше вырезки рукоятки грудины и продолжают на 3-4 см ниже мечевидного отростка.

Чресплевральная торакотомия по Лефору

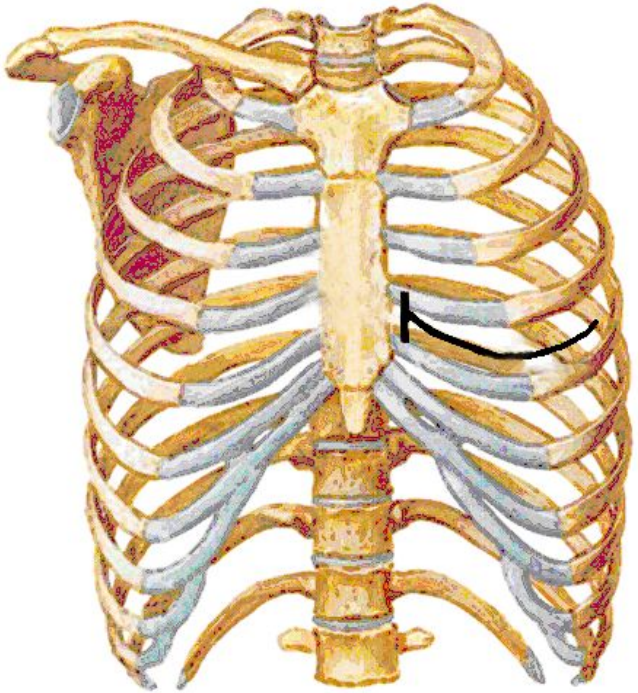

Выполняют передне - боковую торакотомию по IV межреберью слева, с пересечением 1-2-х реберных хрящей грудины.

ФГБОУ ВО
«Кубанский Государственный Медицинский Университет»
Министерства Здравоохранения РФ

«ХИРУРГИЧЕСКИЙ КЛУБ»

Аспекты хирургической анатомии сердца.