



# АНАТОМИЯ ЦНС

## Лекция 3

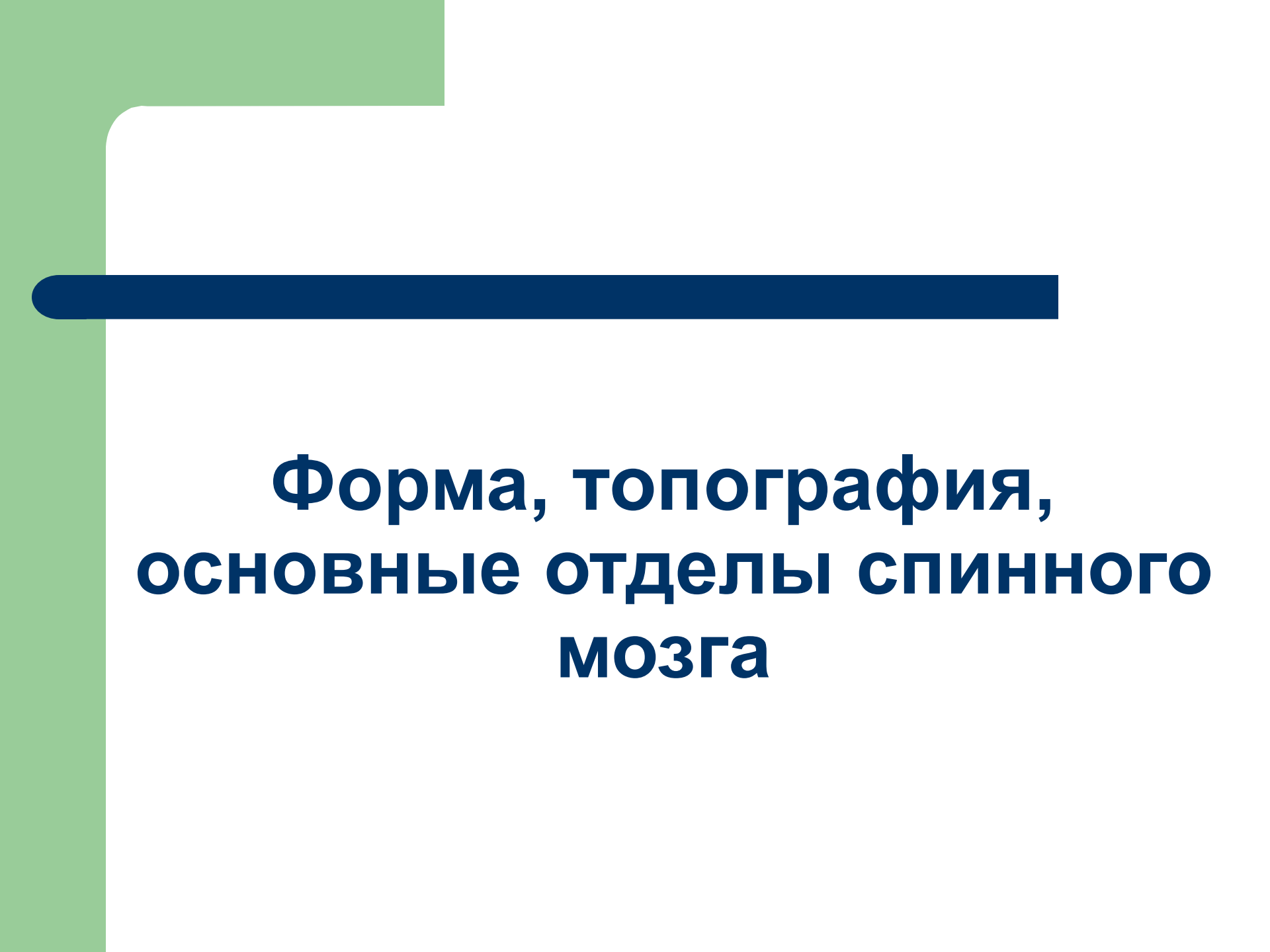
### **Спинной мозг**

Форма, топография, основные отделы  
спинного мозга

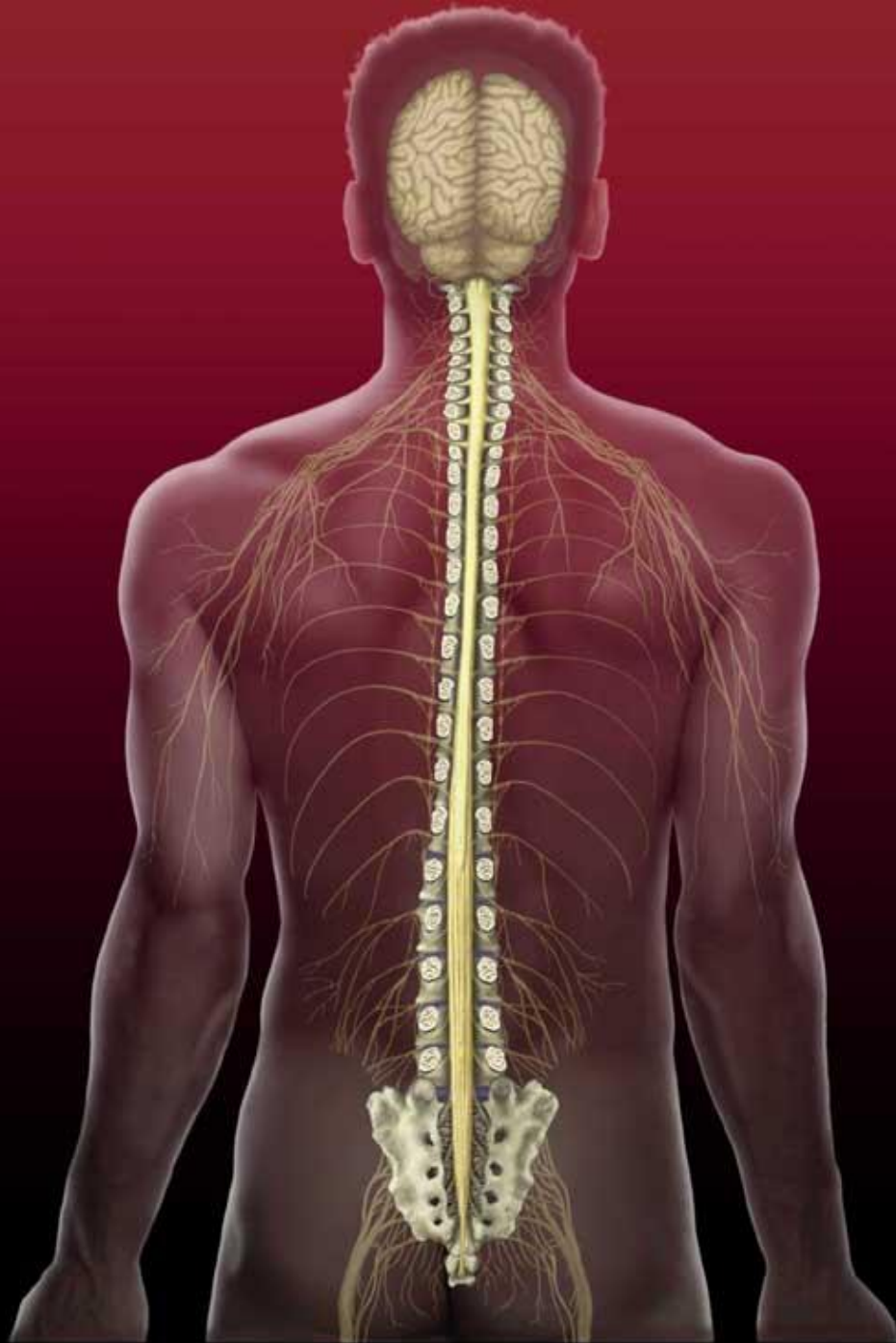Серое вещество спинного мозга

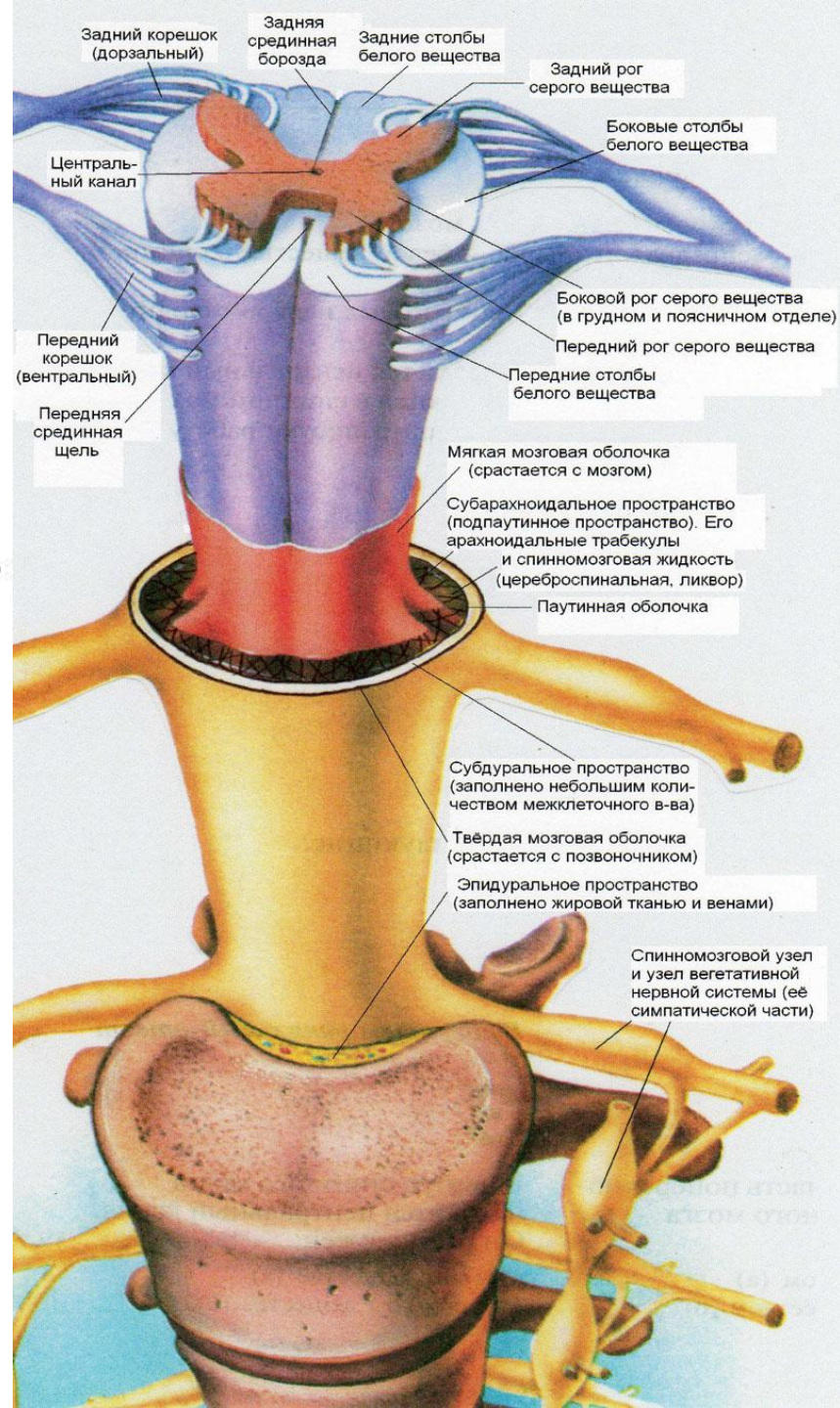
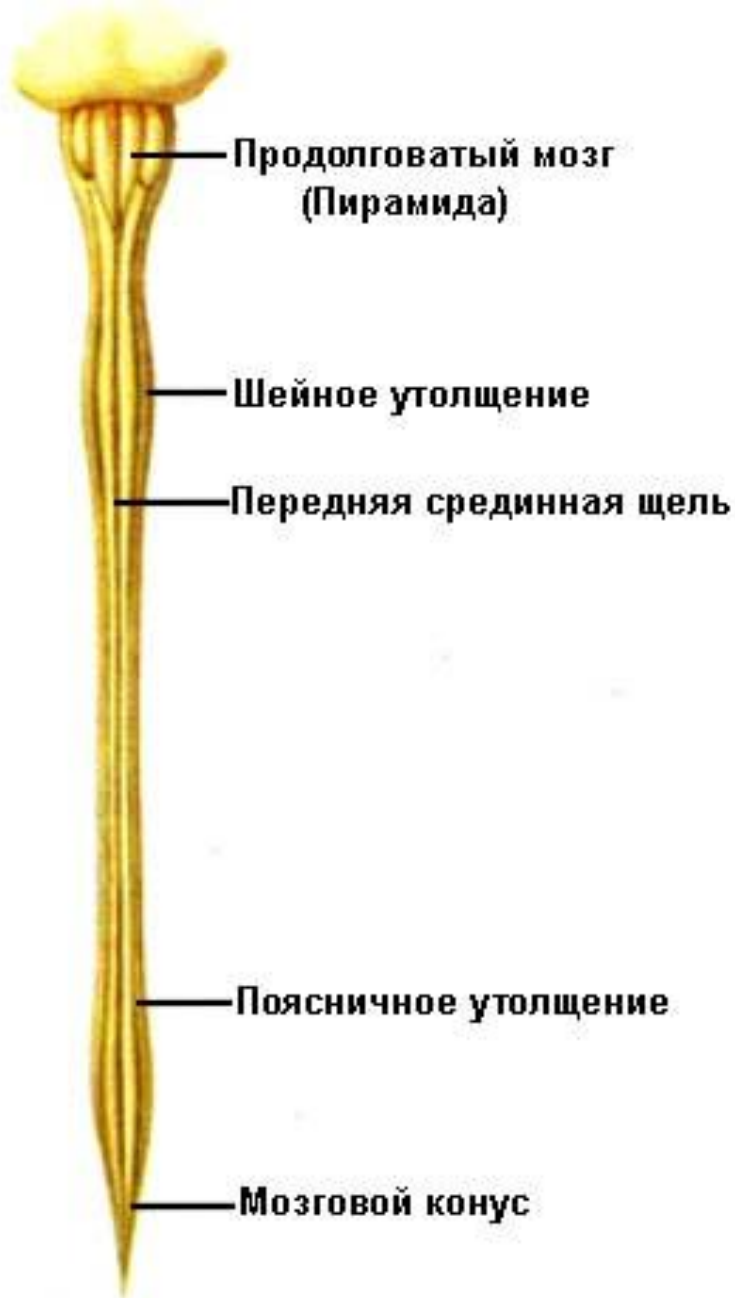Белое вещество спинного мозга

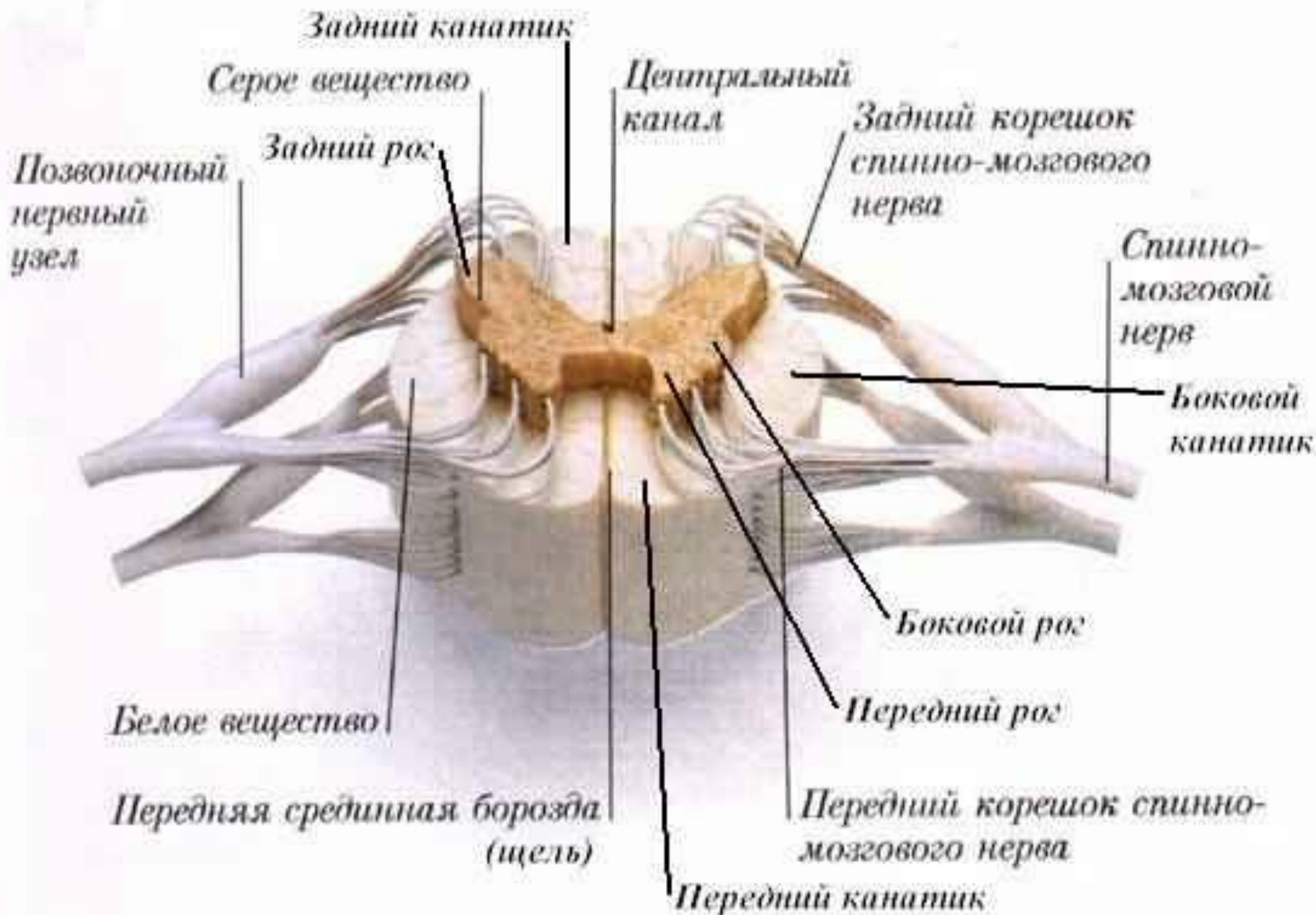
Восходящие и нисходящие пути спинного  
мозга

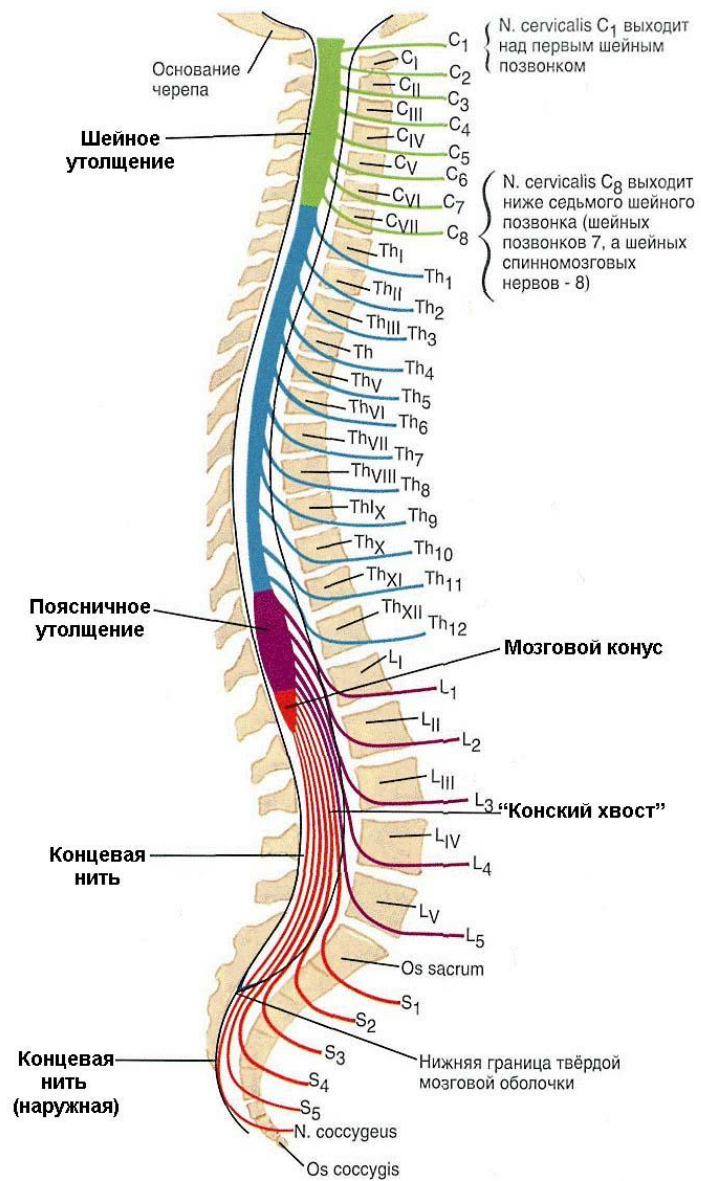


# **Форма, топография, основные отделы спинного мозга**

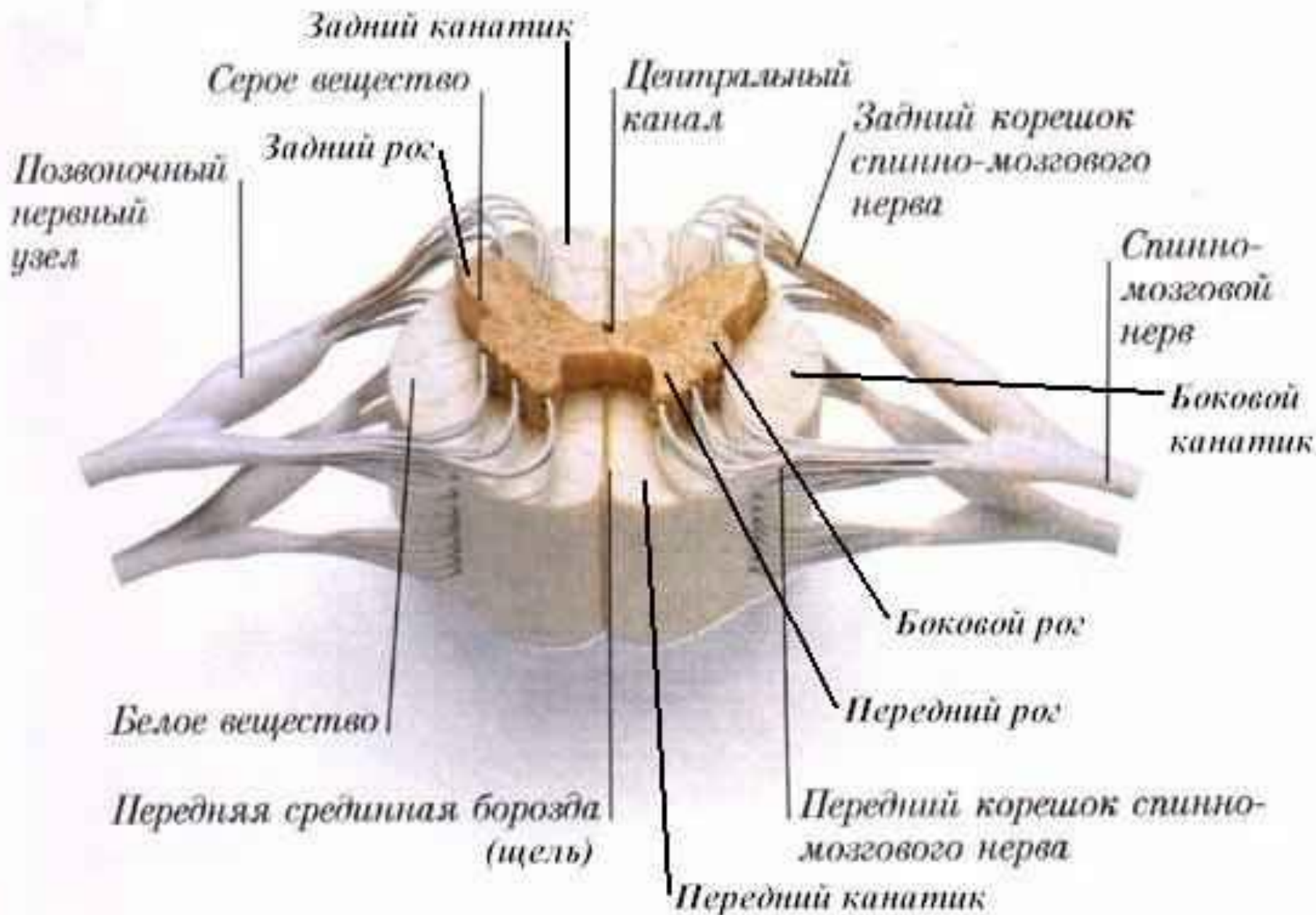




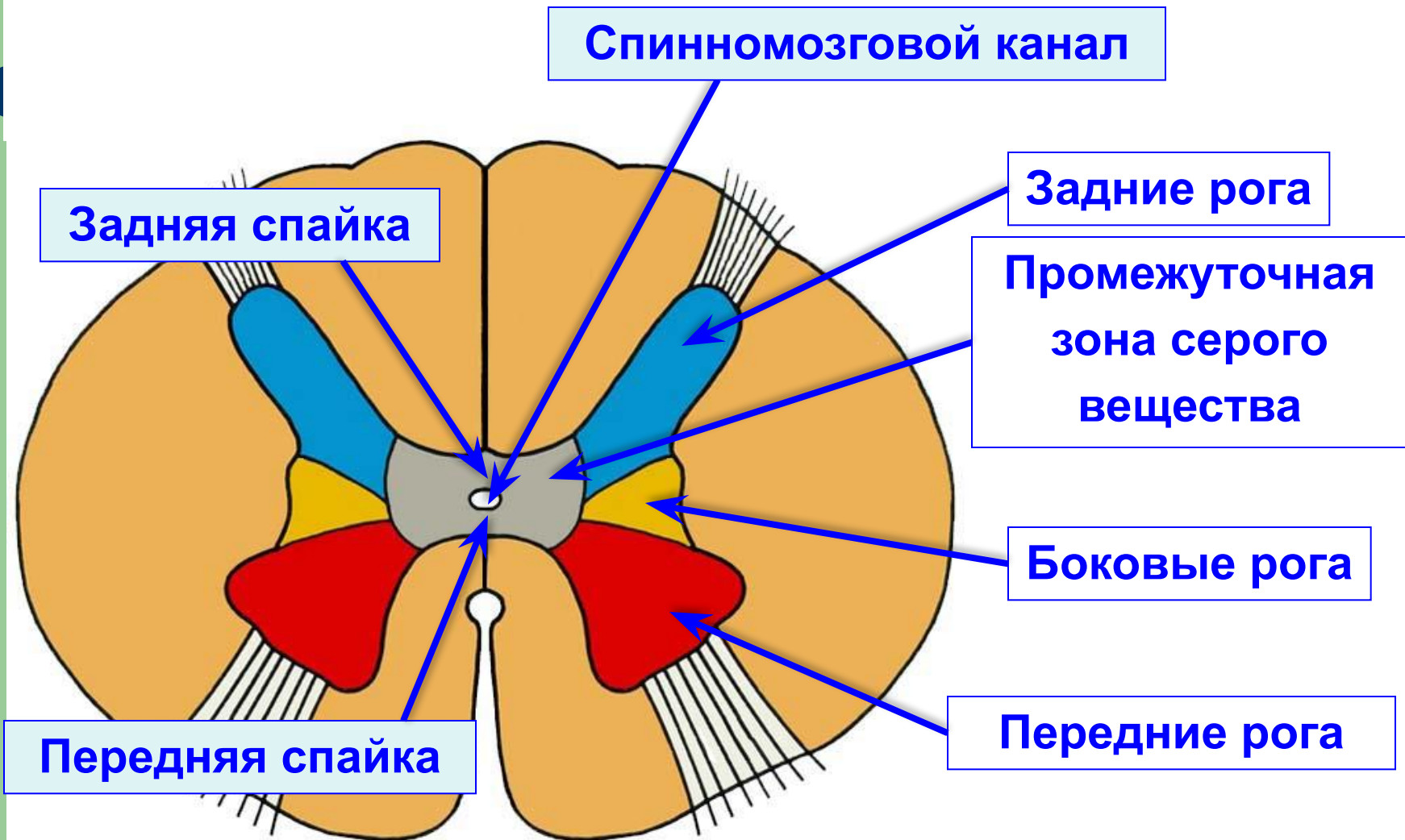




- Шейные нервы
- Грудные нервы
- Поясничные нервы
- Крестцовые и копчиковые нервы

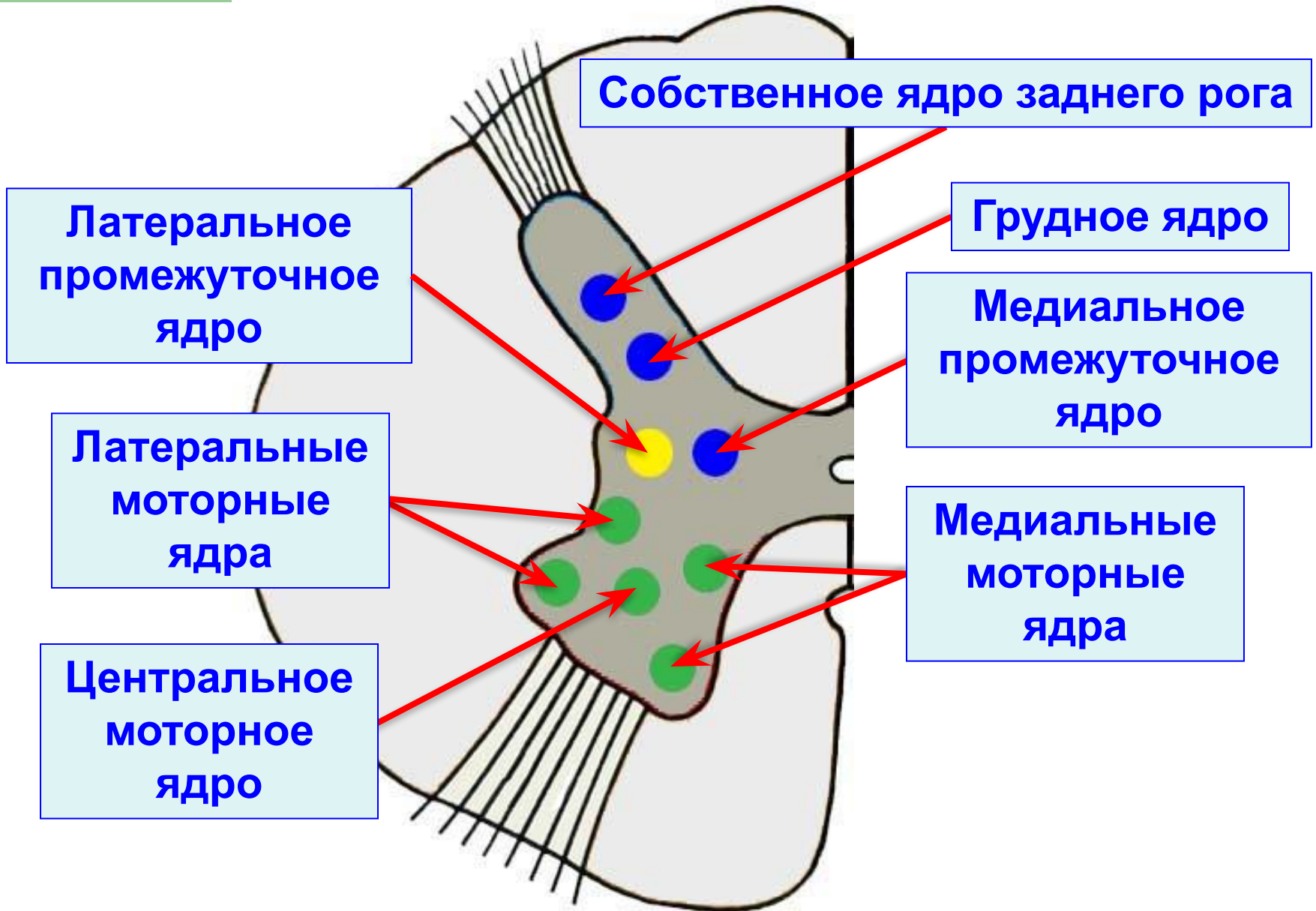


# Серое вещество спинного мозга





# Ядра спинного мозга

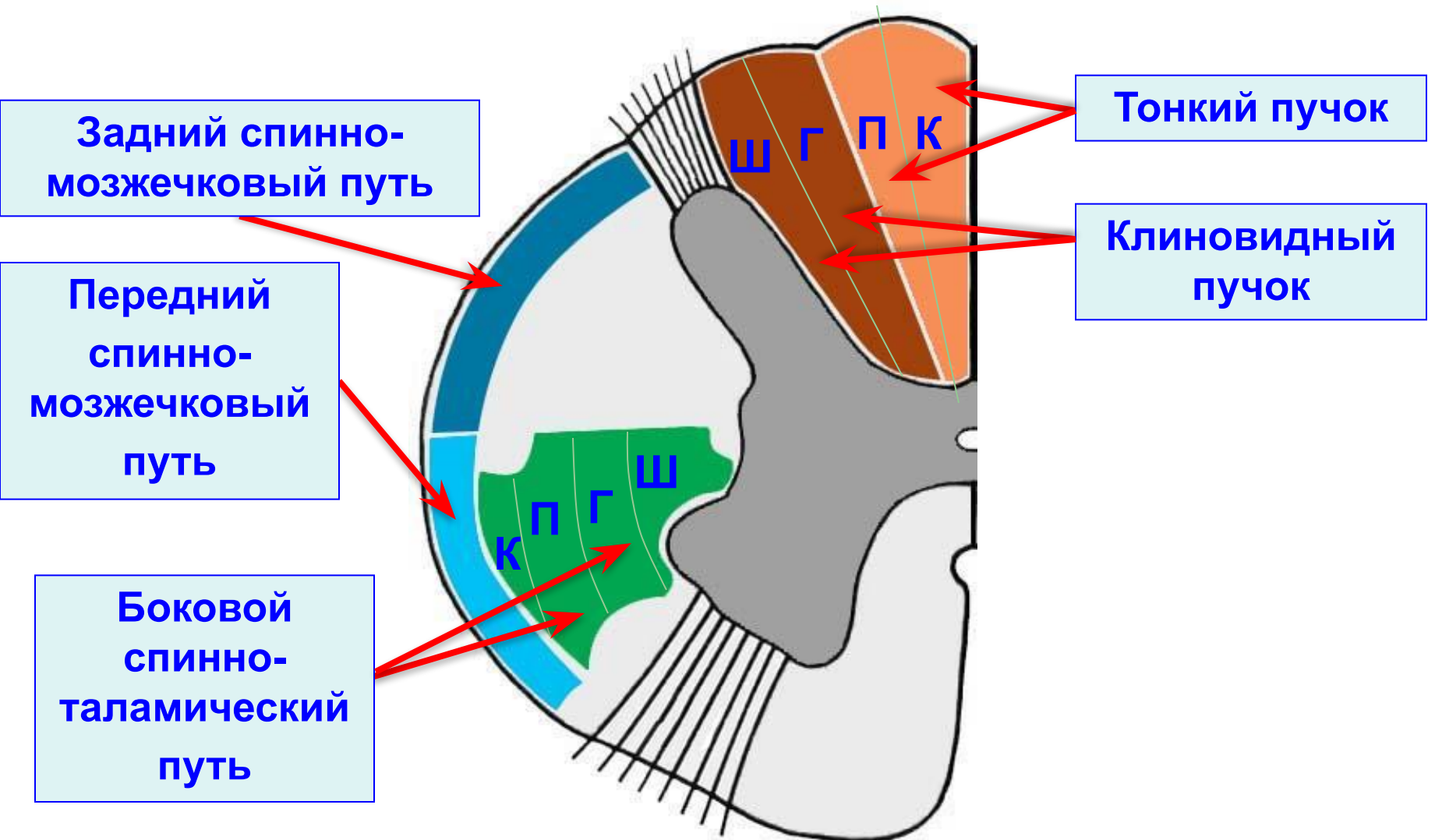




# **Белое вещество спинного мозга**



# Основные восходящие пути спинного мозга



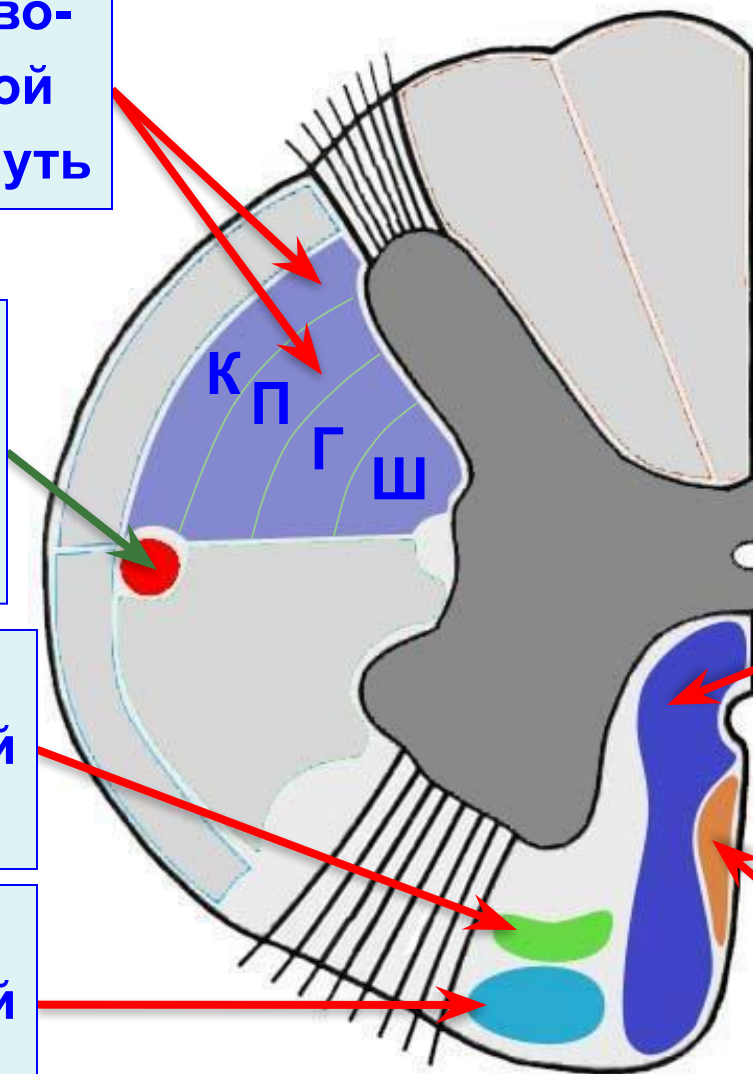
# Основные нисходящие пути спинного мозга

Боковой корково-спинномозговой (пирамидный) путь

Красноядерно-спинномозговой путь

Ретикуло-спинномозговой путь

Преддверно-спинномозговой путь



Передний корково-спинномозговой (пирамидный) путь

Покрышечно-спинномозговой путь