ДИАГНОСТИКА РПЖ

Саруханян А.Л. 5 курс 36 группа
Научный руководитель:
Васильев Александр Олегович

24 / 12 / 2020



ЭТИОЛОГИЯ

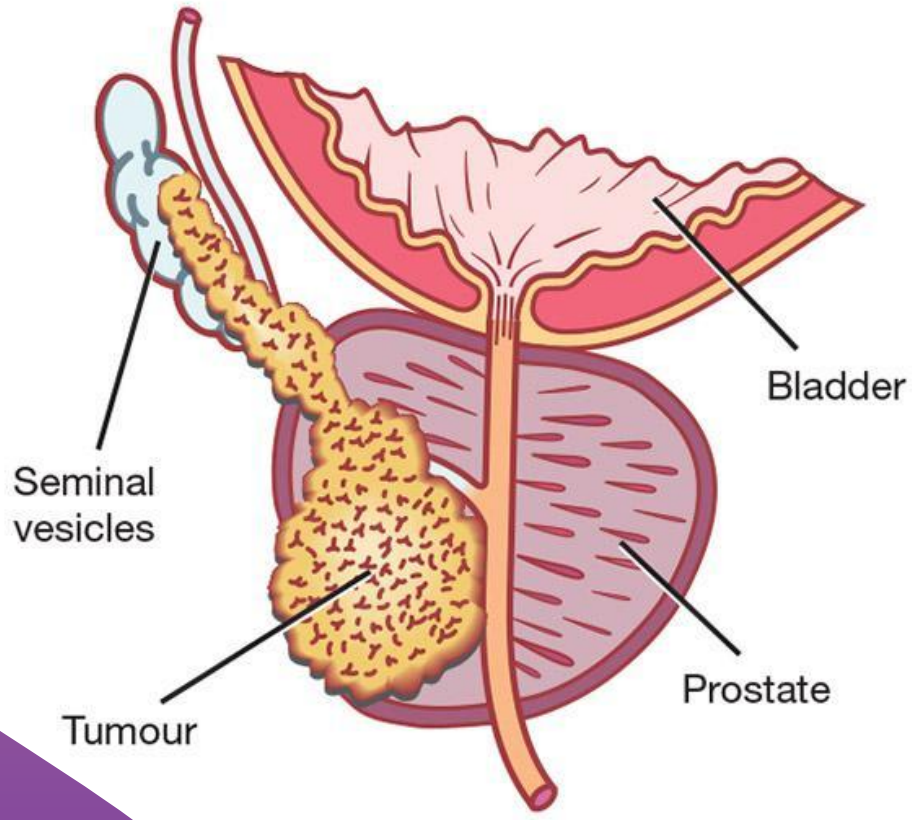

РАК
предстательной железы
– это злокачественное
новообразование, возникающее
из эпителия желез
предстательной железы

ЭПИДЕМИОЛОГИЯ

ЕЖЕГОДНО

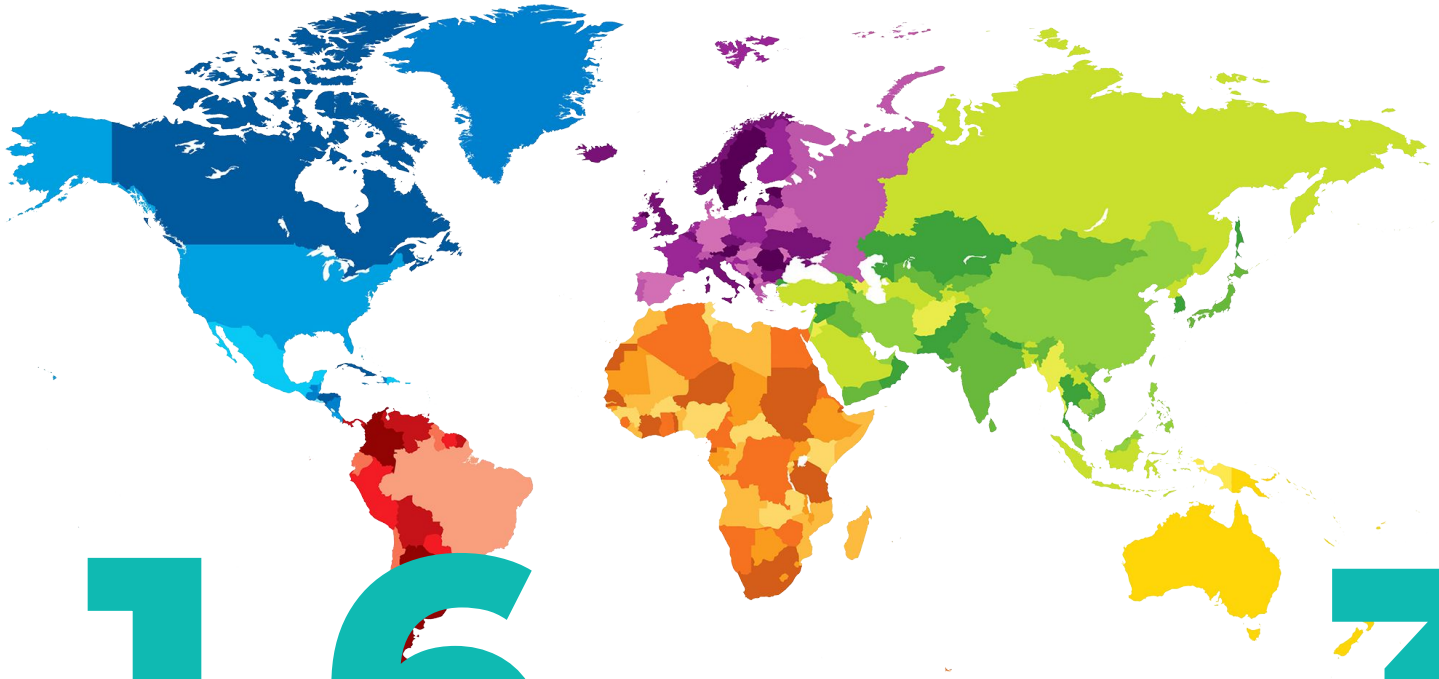

выявлено

1,6 млн

погибло

366 тыс

ЭПИДЕМИОЛОГИЯ

Prostate Cancer Facts & Figures

Source: American Cancer Society

	2019	2020
Estimated New Cases	174,650	191,930
Estimated Deaths	31,620	33,330
A man will be diagnosed every...	3 minutes	2.7 minutes
A man will die from the disease every...	17 minutes	16 minutes

We believe no man should face prostate cancer alone. Visit **zerocancer.org** to learn about risk factors, early detection, and treatment options.

ZERO
THE END OF PROSTATE CANCER

ЭПИДЕМИОЛОГИЯ

2 МЕСТО

По заболеваемости злокачественными образованиями у мужского населения

Данные за 2017

выявлено

40 785

погибло

12 565

Прирост показателей за 10 лет

70,61 %

13,85 %

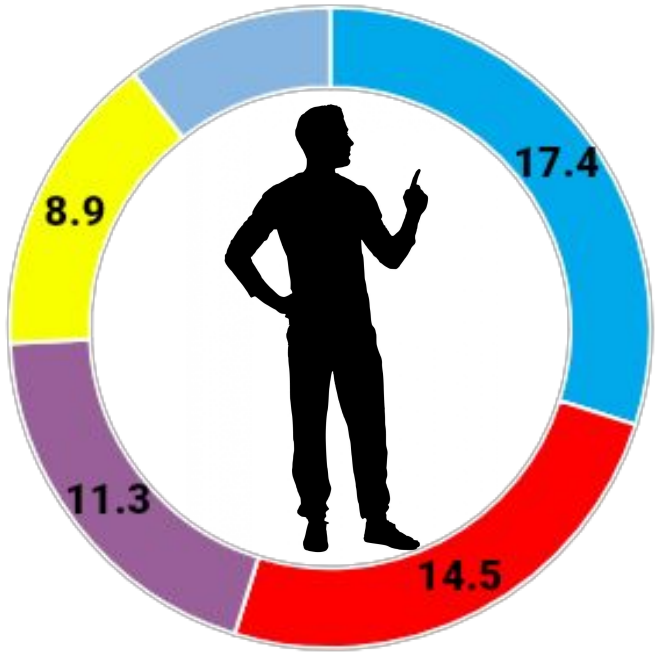

- бронхи,трахея легкие
- желудок
- предстательная железа
- ободочная кишка
- кожные покровы

КЛАССИФИКАЦИЯ

МКБ-10

C61

Международная классификация онкологических заболеваний (МКБ-О)

8148/2 –Простатическая интраэпителиальная неоплазия III ст. злокачественности;

8140/3 – Аденокарцинома;

8141/3 – Скиррозная аденокарцинома;

8550/3 – Ацинарная аденокарцинома;

8201/3 – Криброзный рак.

МОРФОЛОГИЧЕСКАЯ КЛАССИФИКАЦИЯ РПЖ

Аденокарцинома:
- мелкоацинарная;
- крупноацинарная;
- криброзная;
- папиллярная;
- солидно-трабекулярная;
- эндометриоидная;
- железисто-кистозная;
- слизеобразующая.

Переходно-клеточный рак.
Плоскоклеточный рак.

КЛАССИФИКАЦИЯ

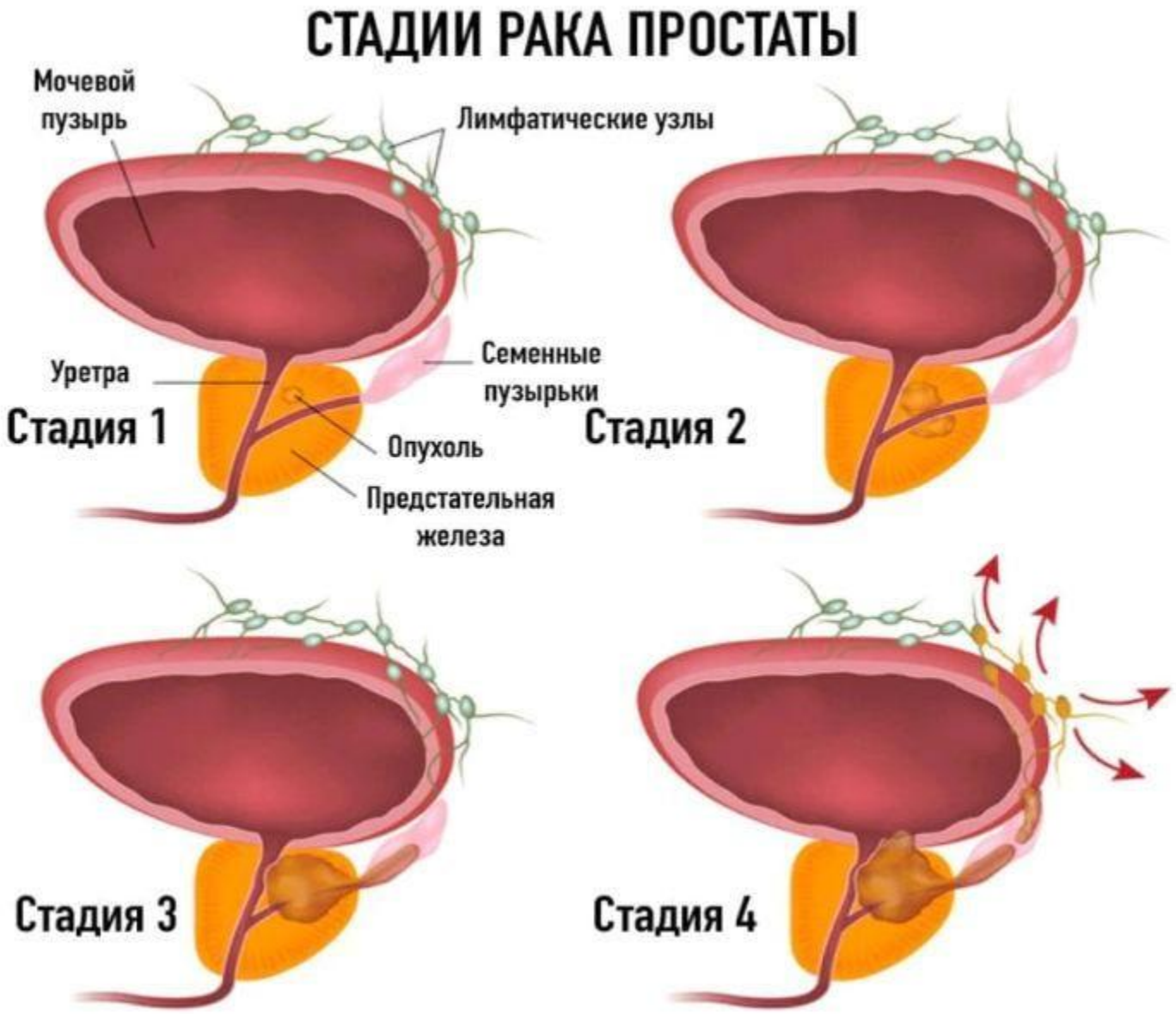

Критерий T отражает распространенность первичной опухоли.
T - первичная опухоль:
Tx - недостаточно данных для определения первичной опухоли;
T0 - первичная опухоль не определяется;
T1 - клинически неопределяемая опухоль (не пальпируется и не визуализируется):
T1a - опухоль случайно выявлена при ТУР предстательной железы(объем опухолевой ткани не более 5 % резецированной ткани предстательной железы);
T1b - опухоль случайно выявлена при ТУР предстательной железы (объем опухолевой ткани более 5 % резецированной ткани предстательной железы);
T1c - опухоль выявлена при пункционной биопсии предстательной железы (выполненной в связи с повышением уровня ПСА);
T2 - опухоль локализуется в предстательной железе1:
T2a - опухоль локализуется в одной доле и занимает <50 % пораженной доли;
T2b - опухоль локализуется в одной доле и занимает >50 % пораженной доли;
T2c - опухоль вовлекает обе доли предстательной железы;
T3 - опухоль выходит за пределы капсулы предстательной железы2:
T3a - опухоль прорастает в парапростатическую клетчатку (с одной или с обеих сторон);
T3b - опухоль прорастает в семенные пузырьки;
T4 - опухоль прорастает в окружающие органы и ткани, кроме семенных пузырьков (шейку мочевого пузыря, наружный сфинктер, прямую кишку, мышцу, поднимающую задний проход, и/или переднюю брюшную стенку).

T

Критерий N указывает на наличие или отсутствие метастазов в регионарных лимфатических узлах
N - регионарные лимфатические узлы
Nx - недостаточно данных для определения статуса лимфатических узлов;
N0 - нет метастазов в регионарных лимфатических узлах;
N1 - метастазы в регионарных лимфатических узлах.

Критерий M характеризует наличие или отсутствие отдаленных метастазов
M - отдаленные метастазы4:
Mx - недостаточно данных для определения отдаленных метастазов;
M0 - нет отдаленных метастазов;
M1 - отдаленные метастазы;
M1a –метастазы в лимфатических узлах, не относящихся регионарным;
M1b - метастазы в костях;
M1c - метастазы в других органах.

pT - патоморфологическая оценка первичной опухоли:
pT2 - опухоль ограничена капсулой предстательной железы;
pT3 - экстракапсулярное распространение опухоли:
pT3a - опухоль распространяется за пределы капсулы ПЖ с одной или двух сторон, включая микроскопическое прорастание в шейку мочевого пузыря;
pT3b - опухоль врастает в строму одного или двух семенных пузырьков;
pT4 - опухоль распространяется на соседние органы или ткани (вовлекает прямую кишку, шейку мочевого пузыря, леваторы и стенки таза или сфинктер прямой кишки).

N

M

pT

ДИАГНОСТИКА

ОСНОВНЫЕ КРИТЕРИИ

- Данные анамнеза
- Данные физикального обследования,
- Данные лабораторных исследований,
- Данные инструментального обследования,
- Данные патолого-анатомического исследования тканей предстательной железы







ДИАГНОСТИКА

АНАМНЕЗ И ЖАЛОБЫ

симптомы инфравезикальной обструкции

ослабление и прерывистость струи мочи,
ощущение неполного опорожнения мочевого пузыря,
учащение мочеиспускания,
императивные позывы к мочеиспусканию,
стрессовое недержание мочи;

симптомы, связанные с местным прогрессированием опухоли:

гематурия,
недержание мочи,
эректильная дисфункция,
боль в надлобковой области и промежности;

симптомы, связанные с отдаленными метастазами:

боль в костях, уремия, пояснице, потеря массы тела, лимфостаз, кахексия параплегия,

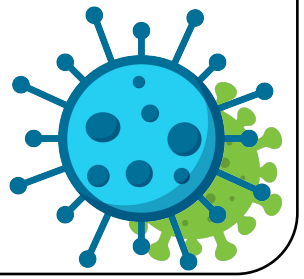

ДИАГНОСТИКА

ФИЗИКАЛЬНОЕ ОБСЛЕДОВАНИЕ

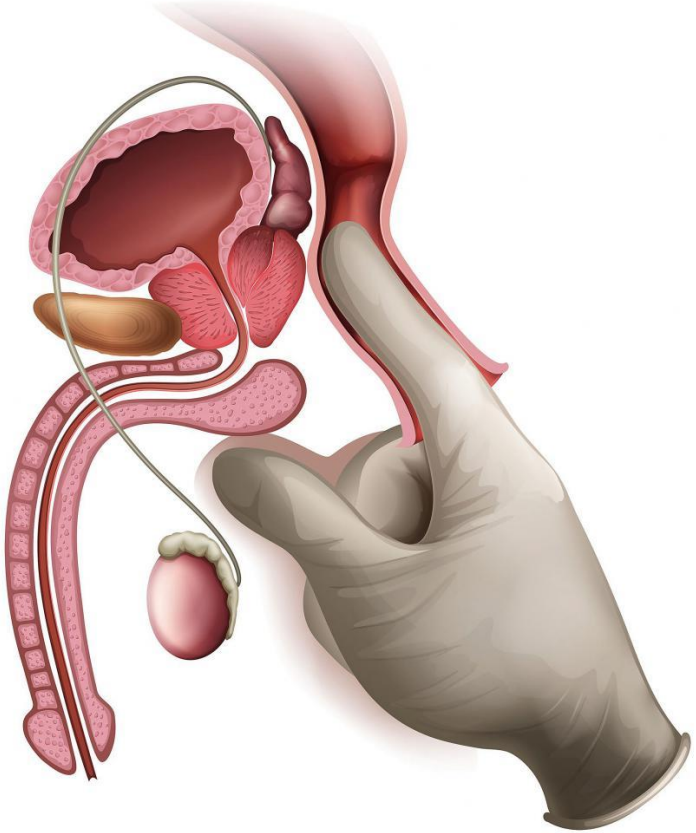

ТПИ – трансректальное пальцевое исследование.

ТПИ позволяет выявить РПЖ в переферических отделах при объёме узлов не менее 0,2 мл.

ПРОСТОЙ
ДЕШЕВЫЙ
БЕЗОПАСНЫЙ

ДИАГНОСТИКА

ФИЗИКАЛЬНОЕ ОБСЛЕДОВАНИЕ

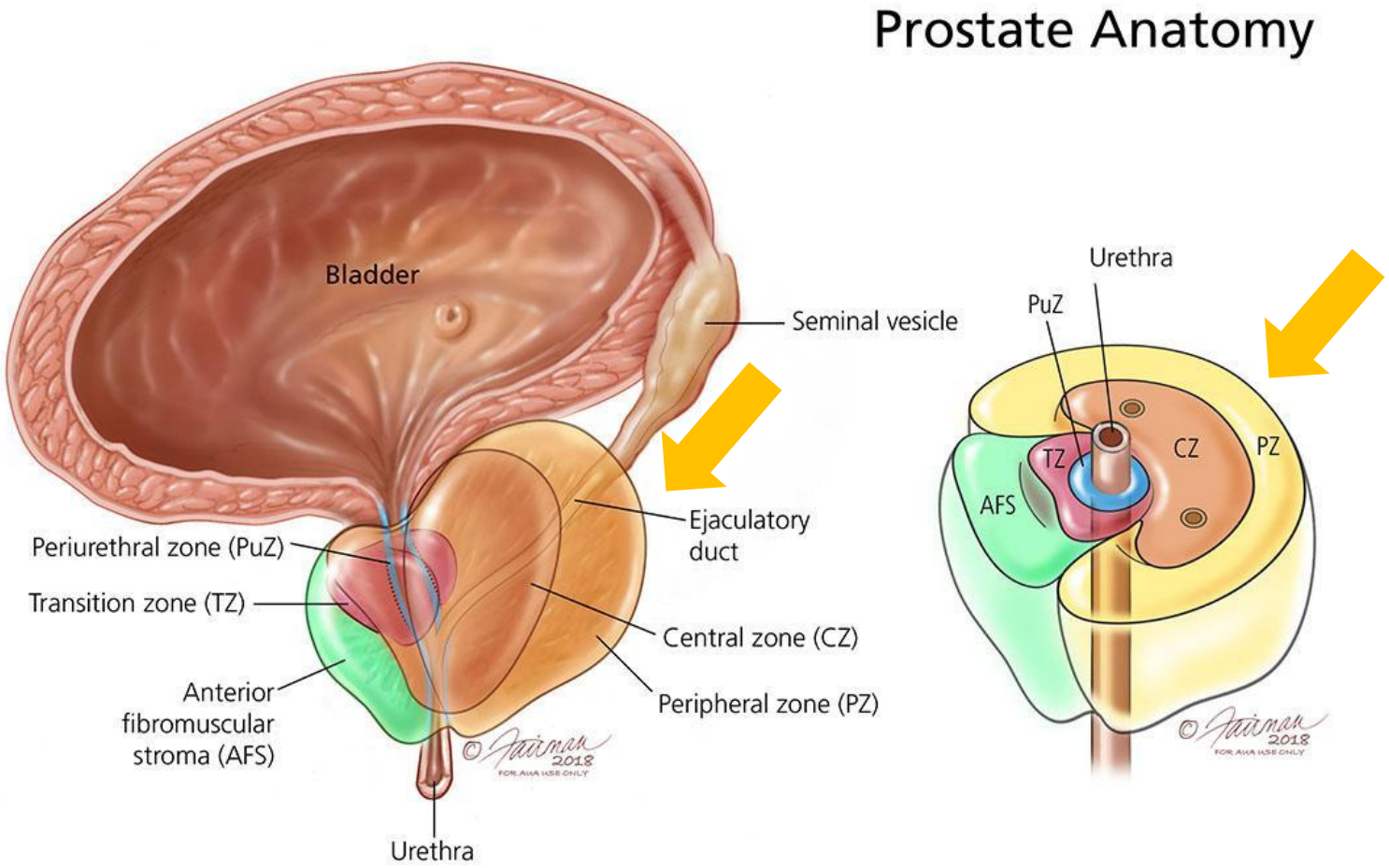

ТПИ влечет клинически значимое повышение уровня ПСА.

При таком исследовании можно определить ассиметричное расположение железы, наличие уплотнений или участков каменистой плотности.

Так как большинство карцином ПЖ возникает в периферической зоне и задней части ПЖ, они хорошо определяются по данным ТПИ.

ДИАГНОСТИКА

ЛАБОРАТОРНЫЕ ИССЛЕДОВАНИЯ

ПСА (простат-специфический антиген) – калликреинподобная сериновая протеаза, секретируемая эпителиальными клетками предстательной железы.

Средним нормальным уровнем ПСА считают 2,5 нг/мл.

*Не опухолеспецифический, а органоспецифиечский маркер.

ДИАГНОСТИКА

ЛАБОРАТОРНЫЕ ИССЛЕДОВАНИЯ

Возрастные нормы уровня маркера:

40-49 лет	0 – 2,5 нг/мл
50-59 лет	0 – 3,5нг/мл
60-69 лет	0 – 4,5нг/мл
70-79 лет	0 – 6,5нг/мл

Причины повышения уровня ПСА :

ДГПЖ
Хронический простатит
Острая задержка мочеиспускания (ОЗМ), биопсия ПЖ, оперативные вмешательства ((ТУР), аденомэктомия) также приводят к повышению уровня ПСА в течение нескольких недель, что необходимо учитывать при интерпретации данных.

*Терапия финастеридом у пациентов с ДГПЖ приводит к снижению концентрации ПСА, при этом нормальным следует считать уровень 2 нг/мл.

ДИАГНОСТИКА

ЛАБОРАТОРНЫЕ ИССЛЕДОВАНИЯ

ПСА, нг/мл	Риск РПЖ	Риск верификации умеренно- или низкодифференцированной опухоли (Глисон ≥7)
0,0–0,5	6,6	0,8
0,6–1,0	10,1	1,0
1,1–2,0	17,0	2,0
2,1–3,0	23,9	4,6
3,1–4,0	26,9	6,7

Частота выявления РПЖ при биопсии в зависимости от уровня ПСА (результаты исследования PCPT (Prostate Cancer Prevention Trial)

ДИАГНОСТИКА

ЛАБОРАТОРНЫЕ ИССЛЕДОВАНИЯ

Модификации, повышающие специфичность ПСА-диагностики:

— Плотность – отношение уровня ПСА к объему предстательной железы (в см3), вычисленному по данным (ТРУЗИ). Для РПЖ более характерна плотность >0,15;

— Плотность переходных зон – отношение уровня ПСА к объему переходных зон предстательной железы (в см3), вычисленному по данным ТРУЗИ. Для РПЖ характерна плотность переходных зон >0,35;

—Молекулярные формы (фракции) – отношение уровня свободного простатспецифическогоантигена (свПСА) к уровню общего простатспецифического антигена (оПСА). Для РПЖ более характерно отношение <0,1.

— Скорость прироста ПСА – увеличение уровня ПСА в течение определенного времени. При увеличении концентрации ПСА более чем на 0,35 нг/мл в год возрастает вероятность РПЖ.

ДИАГНОСТИКА

ЛАБОРАТОРНЫЕ ИССЛЕДОВАНИЯ

PCA 3

АНТИГЕН РАКА ПРОСТАТЫ

НЕКОДИРУЕМАЯ МИКРО-РНК

\+ ПОВЫШАЕТ ТОЧНОСТЬ ДИАГНОСТИКИ

\– ЭКОНОМИЧЕСКАЯ ЭФФЕКТИВНОСТЬ

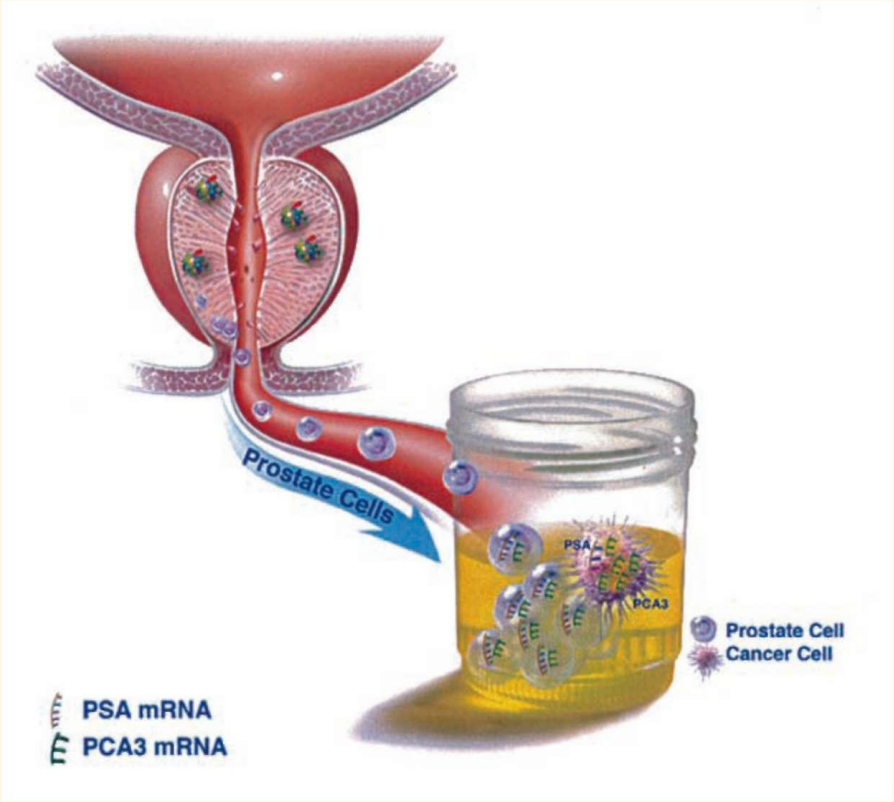

Abb.: Nach einer rektalen Untersuchung kommen Prostatazellen in den Harn. Mittels des PCA3-Tests wird die mRNA des PCA3-Gens und die des PSA gemessen.

ДИАГНОСТИКА

ЛАБОРАТОРНЫЕ ИССЛЕДОВАНИЯ

PROSTATE HEALTH INDEX (PHI)

— это расчетный показатель, формула которого объединяет значения трех сывороточных тестов: оПСА, свПСА и -2 проПСА. -2проПСА является изоформой свПСА и концентрируется в ткани периферической зоны предстательной железы.

В ходе мультицентрового проспективного исследования было показано, что использование PHI позволяет избежать до 20 % так называемых «необязательных» биопсий.

Показана корреляция величины PHI со степенью злокачественности (агрессивности) РПЖ по шкале Глисона.

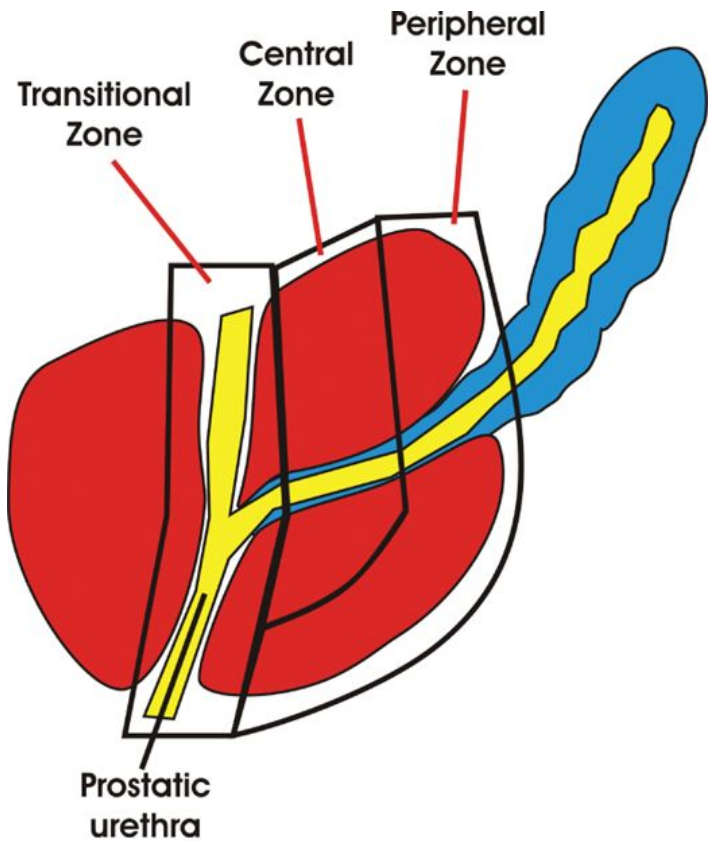

ДИАГНОСТИКА

ЛАБОРАТОРНЫЕ ИССЛЕДОВАНИЯ

- Исследование проПСА
- Исследование калликреиноподобного пептида 2
- Исследование щелочной фосфатазы

ДИАГНОСТИКА

ИНСТРУМЕНТАЛЬНЫЕ ИССЛЕДОВАНИЯ

ТРУЗИ- транректальное ультразвуковое исследование

- Соноэластография
- УЗИ с контрастным усилением
- Гистосканирование ПЖ

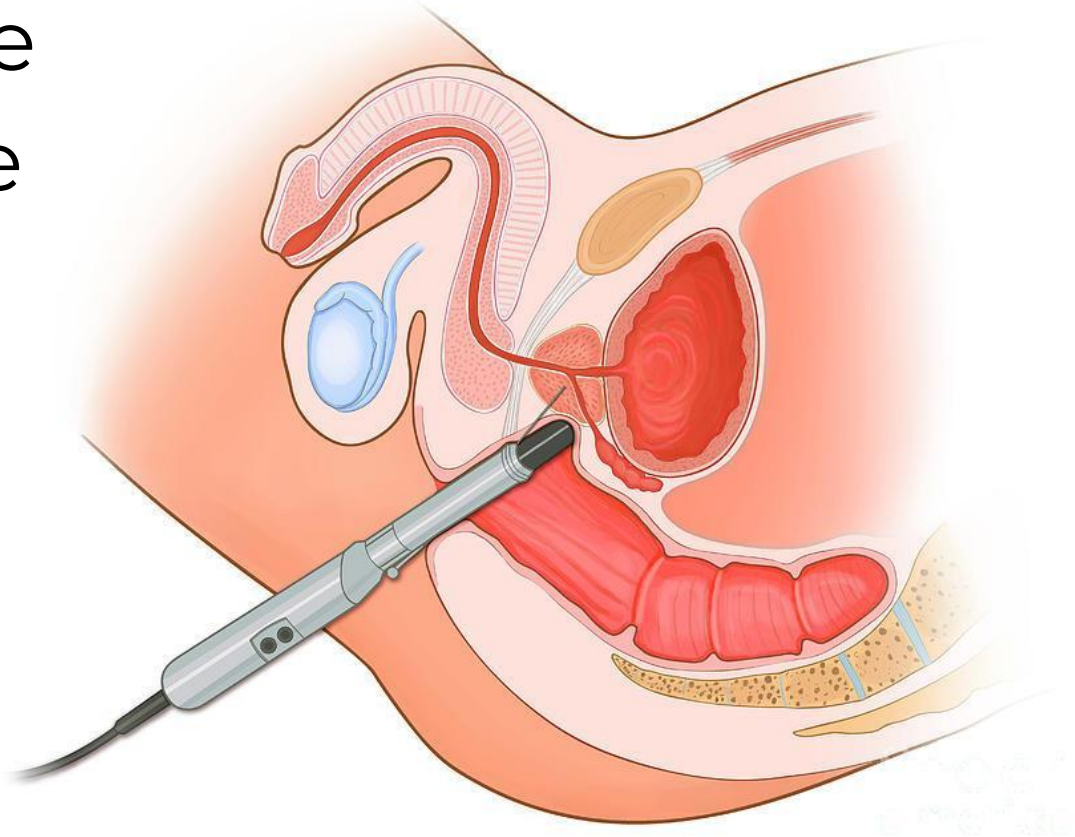

ДИАГНОСТИКА

ИНСТРУМЕНТАЛЬНЫЕ ИССЛЕДОВАНИЯ

Эхографическая картина РПЖ неоднородна.

Классическая ультразвуковая семиотика РПЖ описывает гипоэхогенные очаговые зоны в периферических отделах ПЖ.

С увеличением размеров опухолевых очагов они могут содержать как гипо-, так и гиперэхогенные участки.

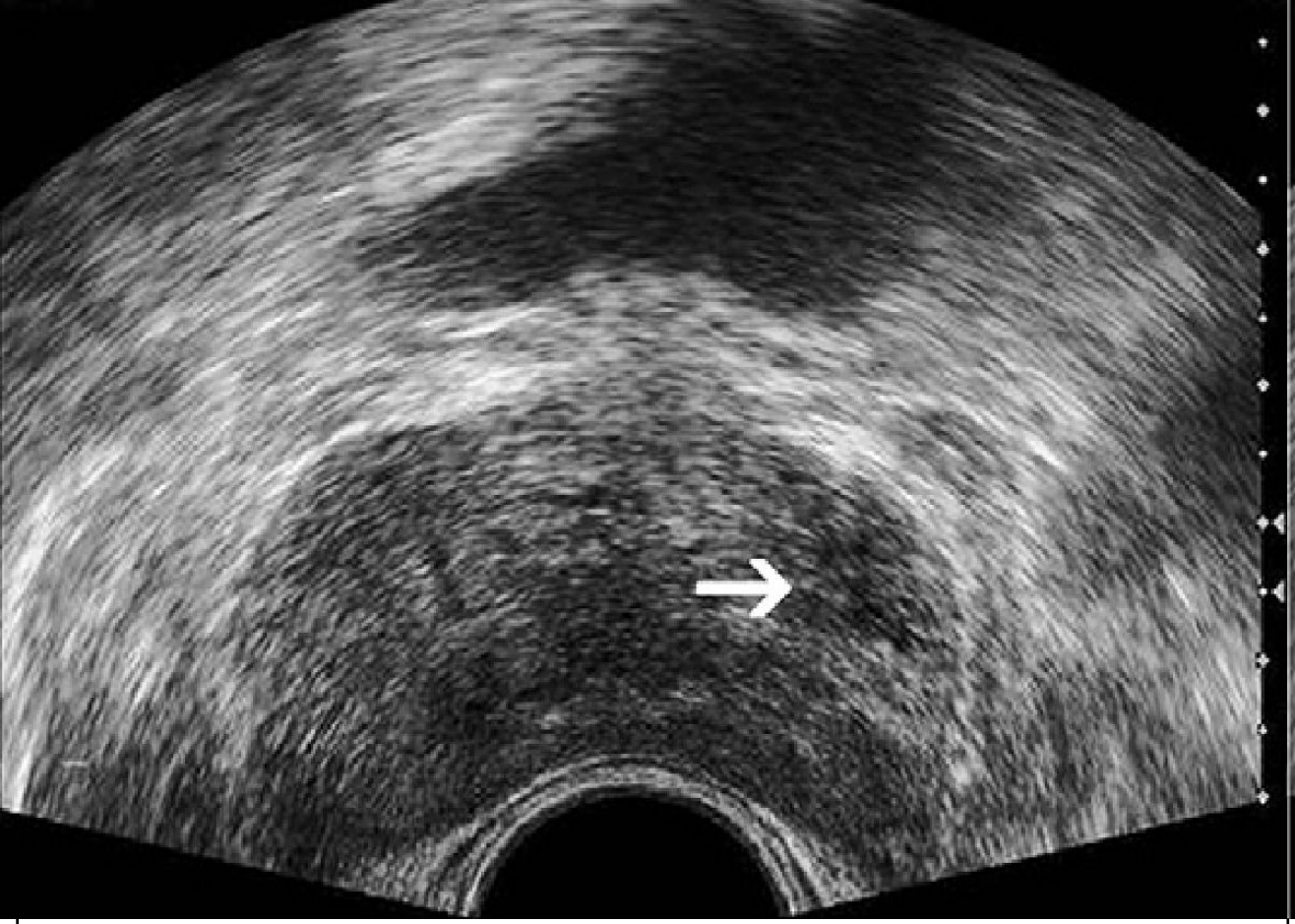

Рис. 1. Рак предстательной железы. Изображение в поперечной проекции серошкального ТРУЗИ, которое показывает нечетко определенное, слегка гипоэхогенное образование в субкапсулярной зоне левой доли (стрелка), которое было гистологически верифицировано как аденокарцинома.

Рак предстательной железы.
(A) Изображение в поперечной проекции серошкального ТРУЗИ показывает округлое, гипоэхогенное образование, которое расположено в правой периферической зоне (стрелка).

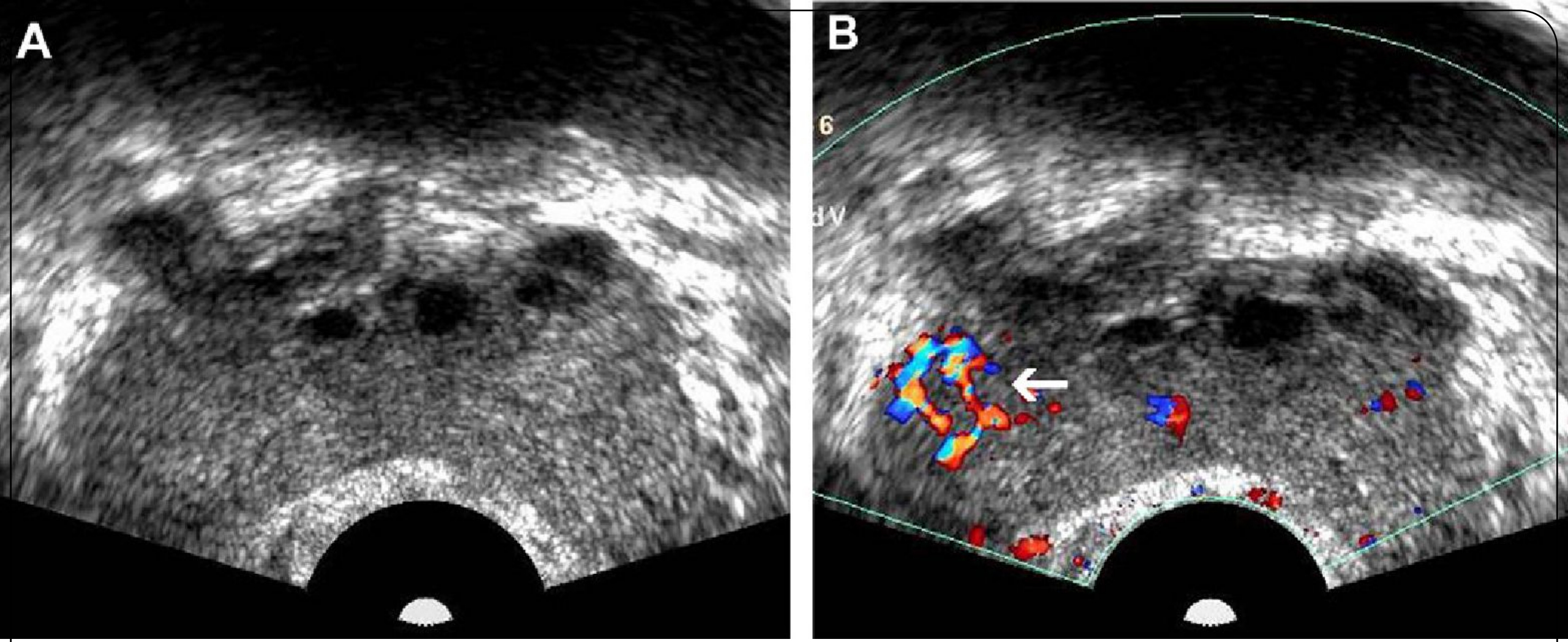

Рис. 2. Рак предстательной железы. (A) Изображение в поперечной проекции серошкального ТРУЗИ без четкого поражения в периферической зоне. (B) Изображение в поперечной проекции цветного допплеровского ТРУЗИ того же больного, показывает область повышенной васкуляризации в правой периферической зоне (стрелка), что стало единственным признаком гистопатологически выявленной аденокарциномы. Опухоль не была видна при серошкальном ТРУЗИ из-за ее изоэхогенной природы.

УЗИ с контрастным усилением



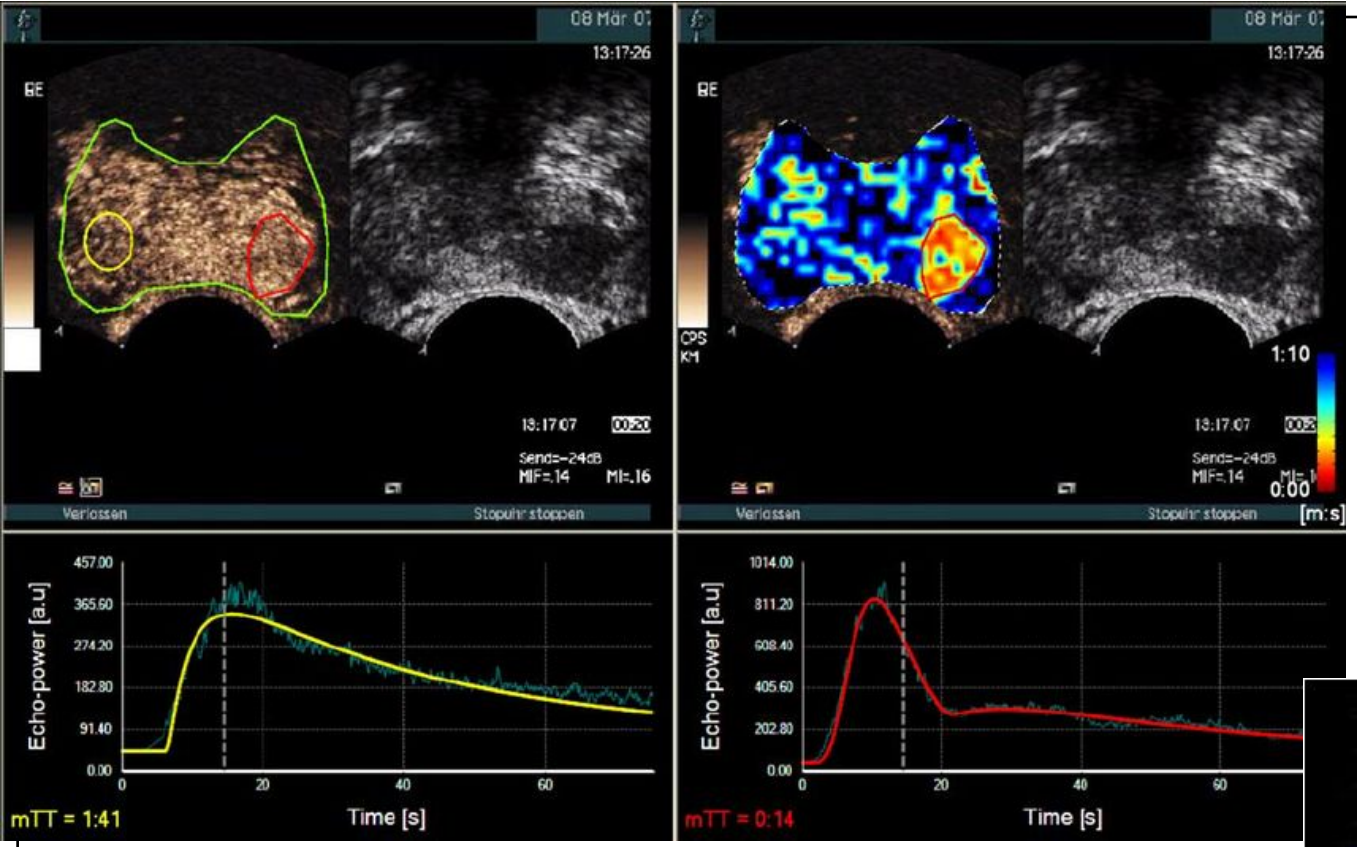

Соноэластография

Это технология ультразвукового сканирования, позволяющая провести оценку тканевой эластичности в режиме реального времени при помощи компрессии ультразвуковым датчиком.

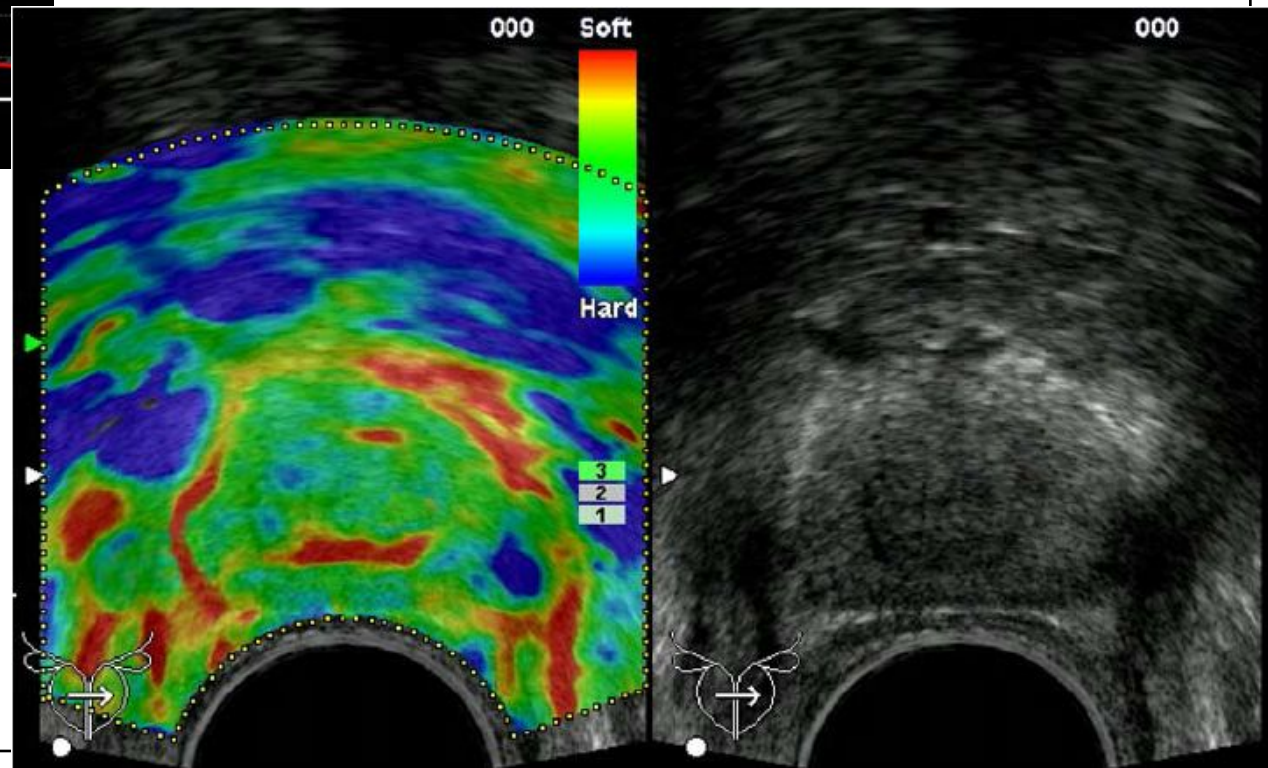

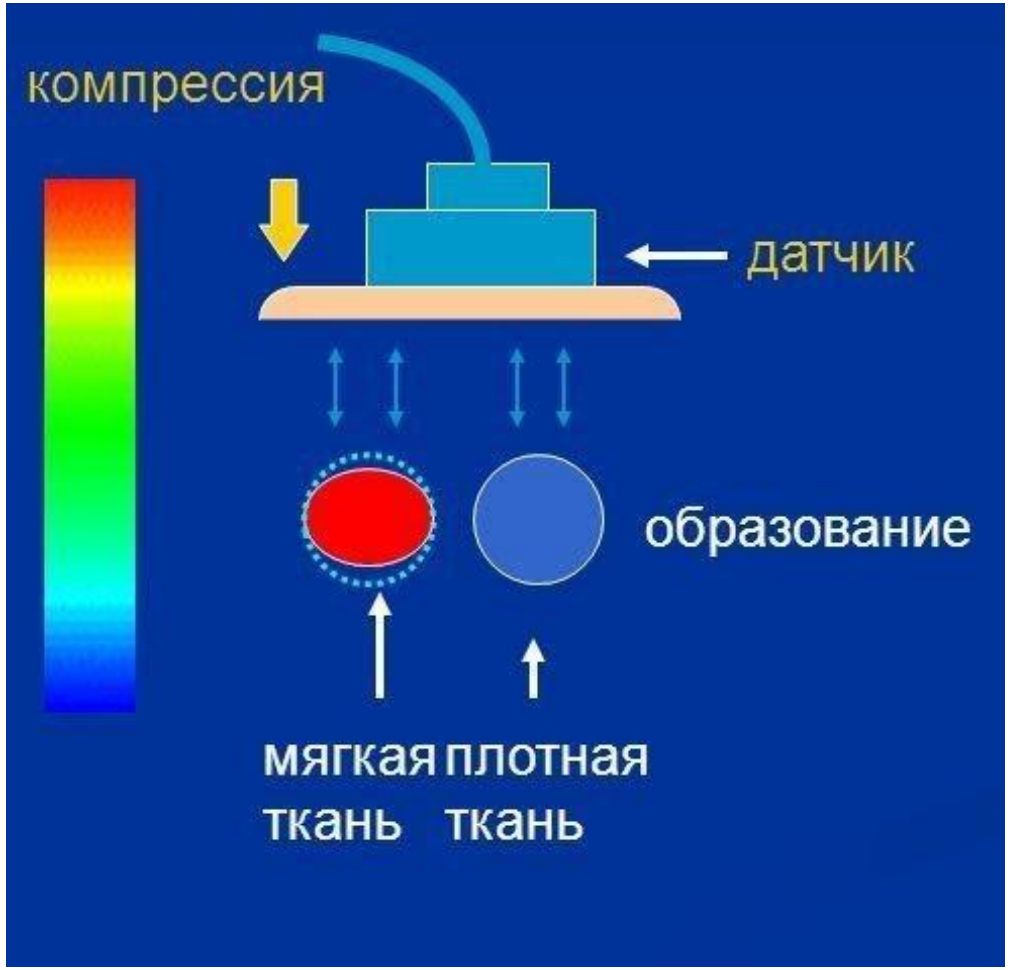

Определение жесткости ткани стало возможным благодаря различной степени деформации ткани:
-Плотную ткань деформировать трудно;
-Мягкая ткань легко подвергается деформации

Для каждой патологии существуют определенные эластографические карты

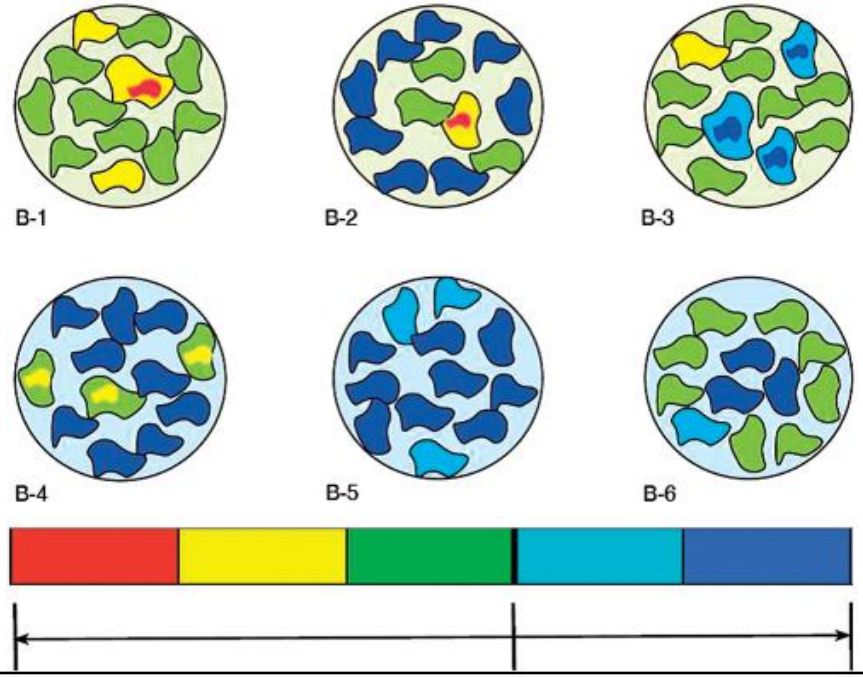

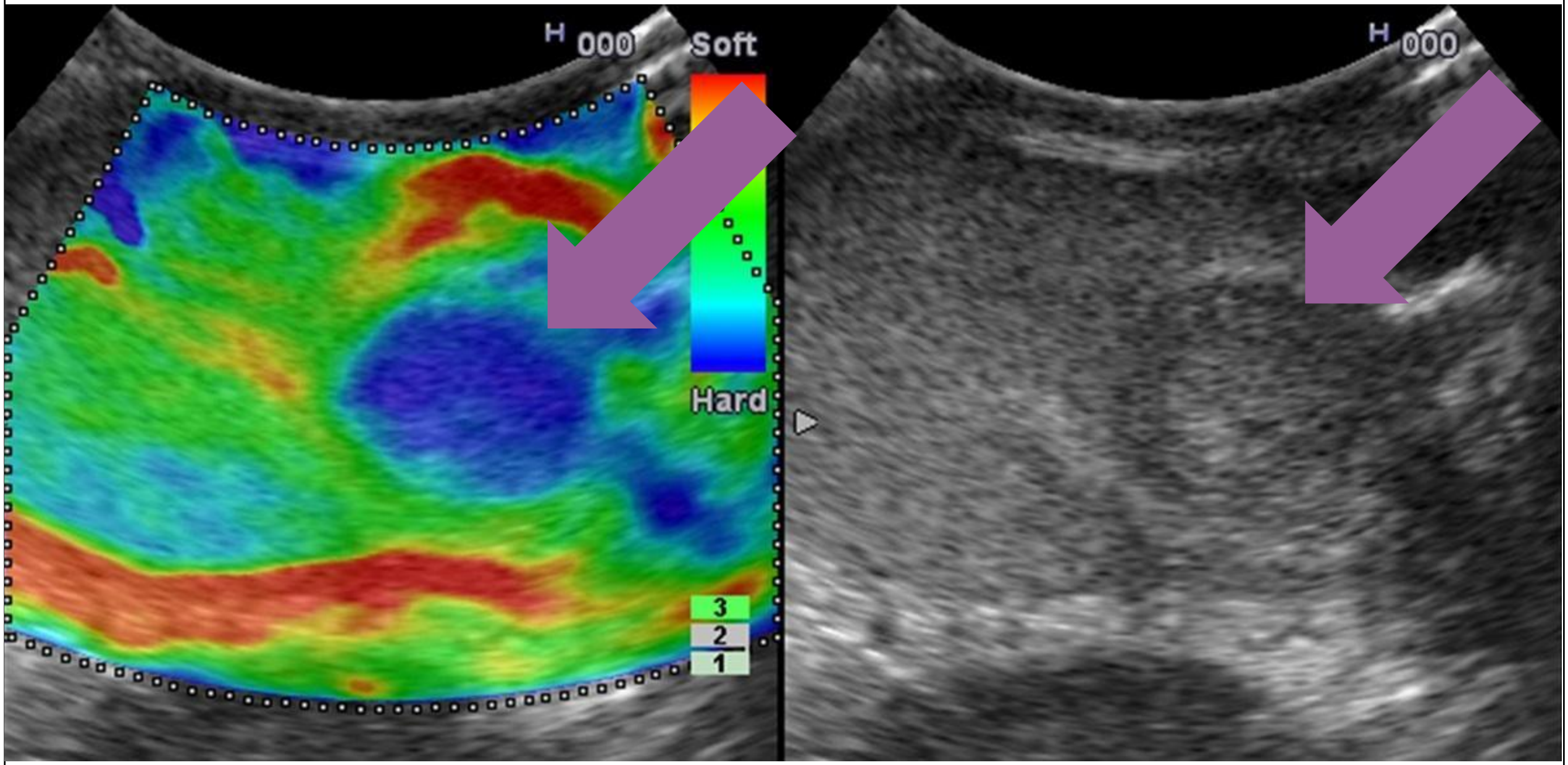
H 000
Soft
Hard
3
2
1
H 000

ДИАГНОСТИКА

ИНСТРУМЕНТАЛЬНЫЕ ИССЛЕДОВАНИЯ

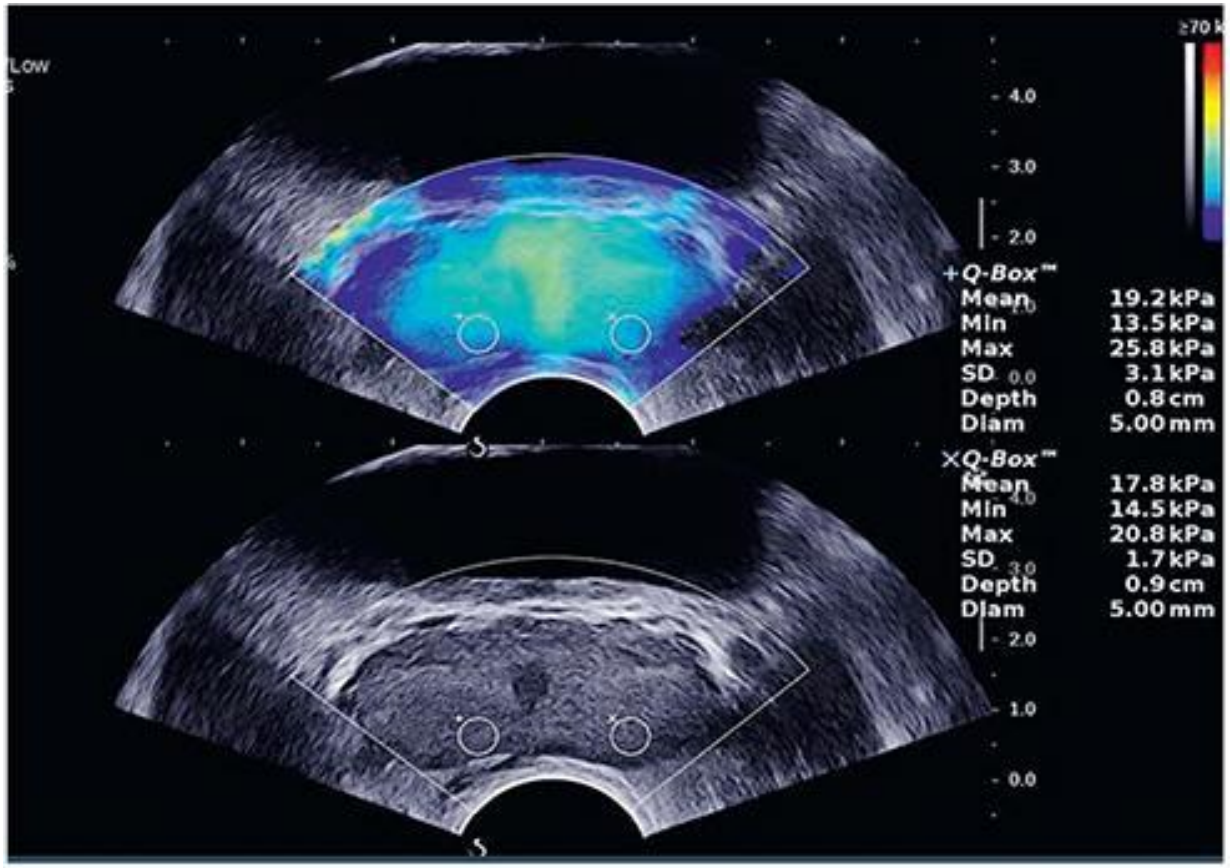

Рис. 1. Эластографическая картина предстательной железы здорового мужчины 30 лет

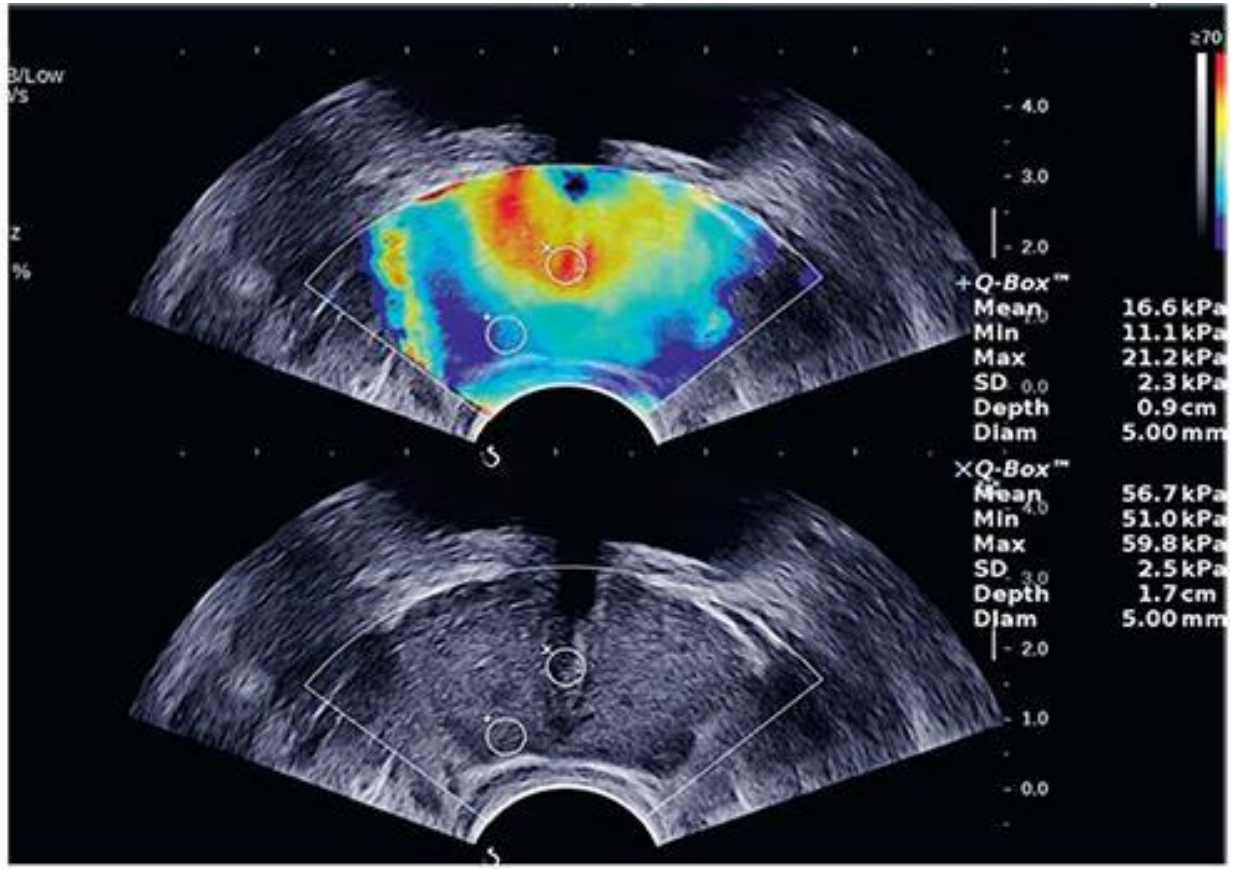

Рис. 2. Эластографическая картина доброкачественной гиперплазии простаты

ДИАГНОСТИКА

ИНСТРУМЕНТАЛЬНЫЕ ИССЛЕДОВАНИЯ

Соноэластография

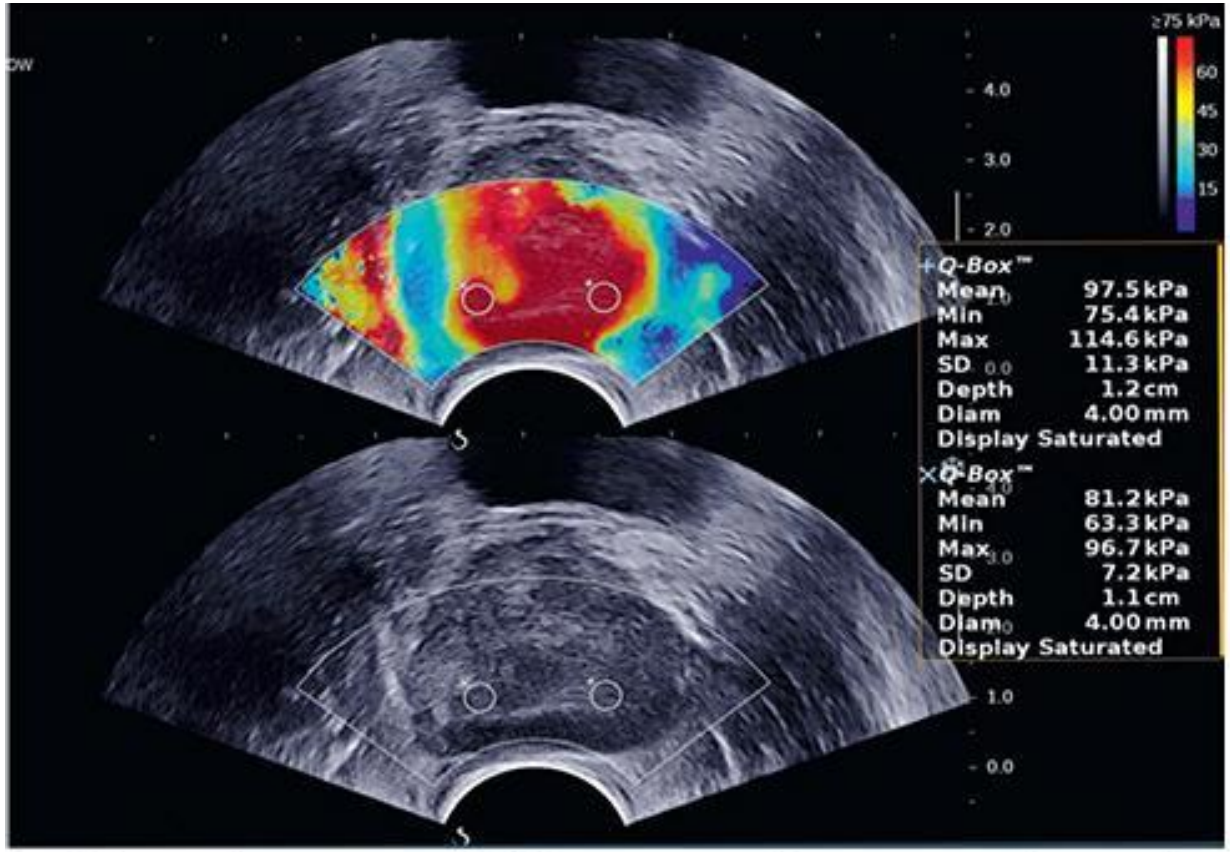

Рис. 3. Эластографическая картина РПЖ. Очаг повышенной жесткости в периферической зоне слева. Данные морфологического исследования: ацинарная аденокарцинома, 7 баллов по шкале Глисона.

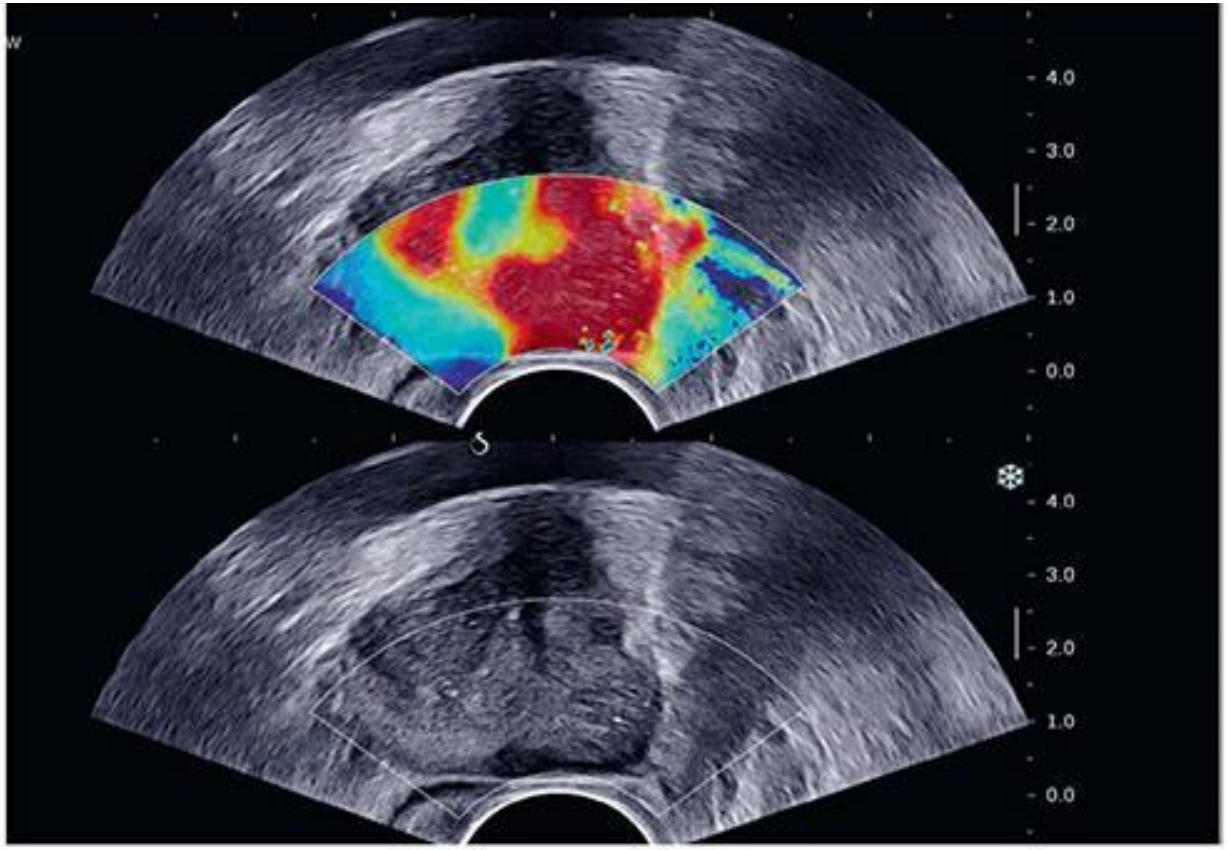

Рис. 4. Эластографическая картина РПЖ с инвазией в парапростатическую клетчатку. Очаг повышенной жесткости в периферической зоне слева. Данные морфологического исследования: ацинарная аденокарцинома, 8 баллов по шкале Глисона

ДИАГНОСТИКА

ИНСТРУМЕНТАЛЬНЫЕ ИССЛЕДОВАНИЯ

Гистокартирование ПЖ

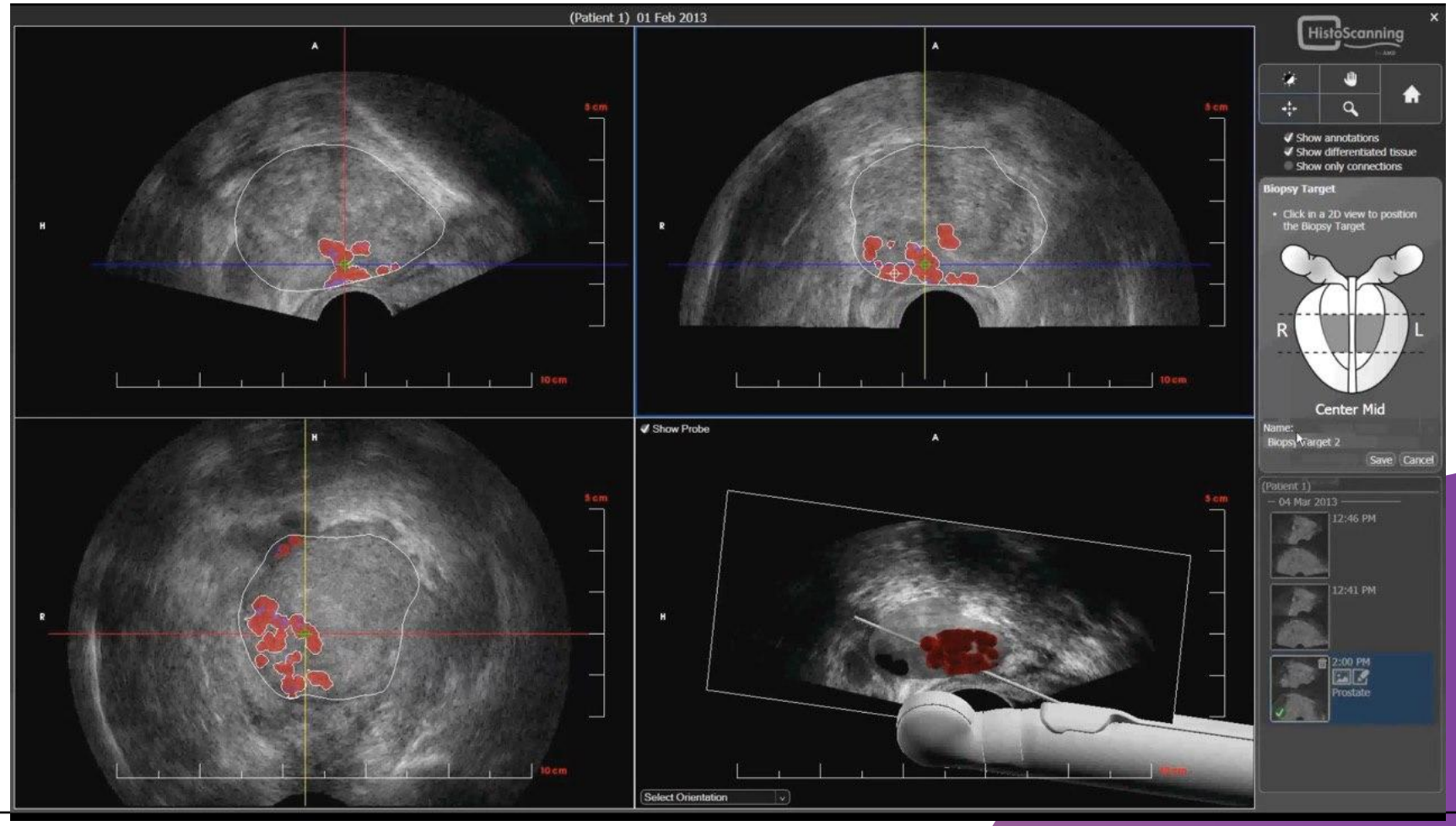

ДИАГНОСТИКА

ИНСТРУМЕНТАЛЬНЫЕ ИССЛЕДОВАНИЯ

Гистокартирование ПЖ

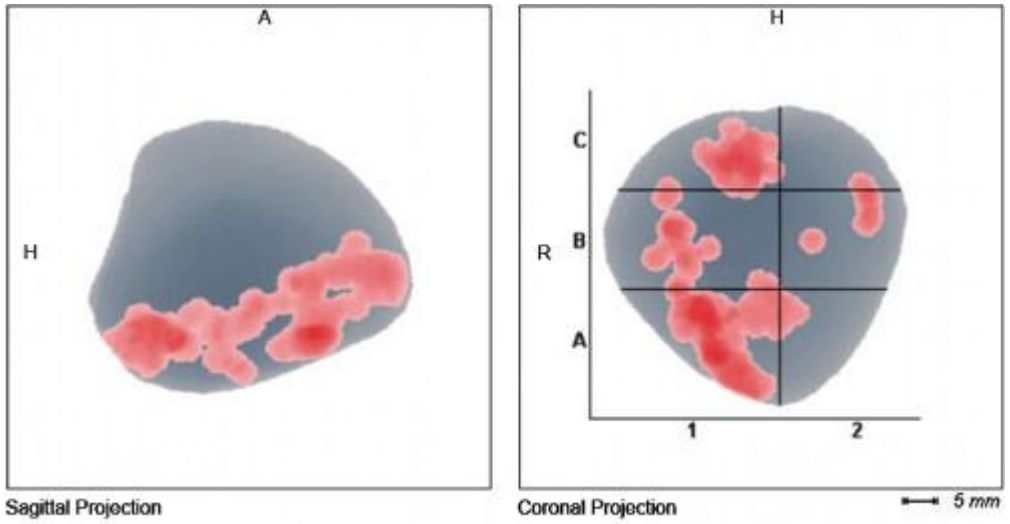

Sagittal Projection

Coronal Projection

	A1	A2	B1	B2	C1	C2	Total
Projected connection(s) (cm²)	0.66	0.04	0.23	0.08	0.32	0.02	1.35
Projected prostate tissue (cm²)	3.78	2.06	7.41	4.13	3.20	2.02	22.60

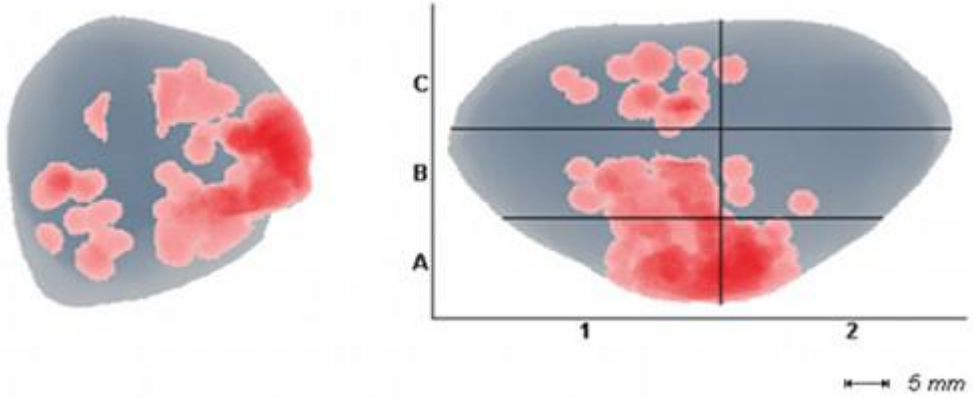

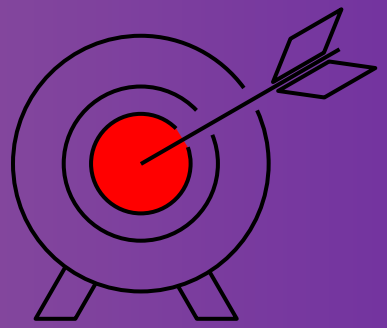

ДИАГНОСТИКА

ИНСТРУМЕНТАЛЬНЫЕ ИССЛЕДОВАНИЯ

мпМРТ
Мультипараметрическая МРТ

Оценка не только морфологических, но функциональных изображений.

Система PI-RADS (PROSTATE IMAGING REPORTING AND DATA SYSTEM)- это система оценки данных мрт предстательных и составления на этой основе диагностического врачебного заключения.

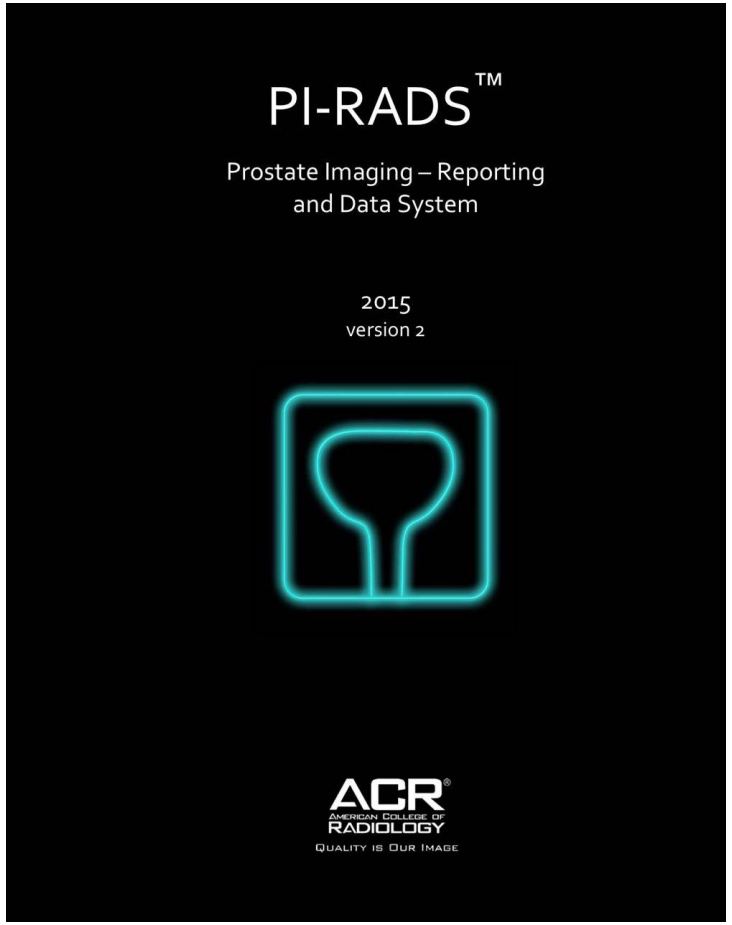

ДИАГНОСТИКА



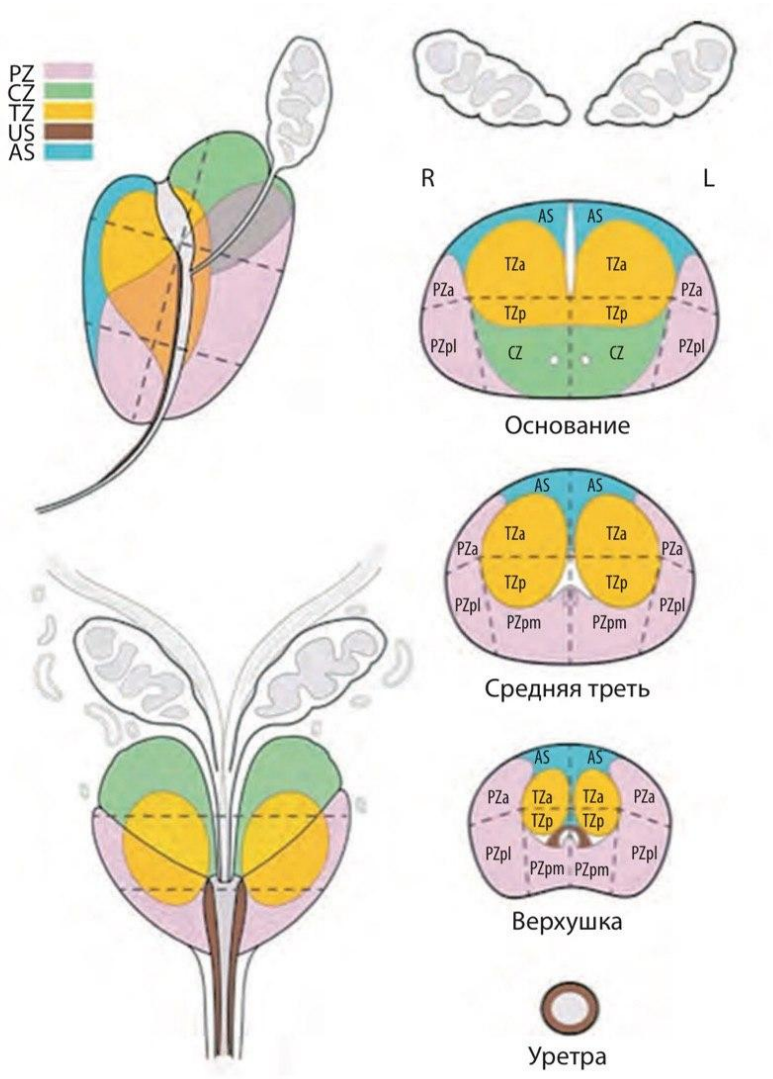

Рис. 1. *Разделение ПЖ и семенных пузырьков на секторы по PI-RADSv2, где PZ – периферическая зона, CZ – центральная зона, TZ – транзиторная зона, AS – передняя фибромускулярная строма (a – передние, p – задние, l – латеральные, m – медиальные отделы)*

Подготовка

- релаксация кишки
- внутривенный катетер (для DCE)

Проведение

- T1- ВИ, T2-ВИ
- DWI диффузионно-взвешенные изображения
- DCE динамическое контрастирование
- ADC mapsкарты измеряемого кэф дифузии
- MRSI MP спектроскопия

ДИАГНОСТИКА

ИНСТРУМЕНТАЛЬНЫЕ ИССЛЕДОВАНИЯ

PI-RADS	Определение рисков наличия клинически значимого РПЖ
1	Очень низкая вероятность
2	Низкая вероятность
3	Подозрение
4	Вероятно наличие
5	Высокая вероятность

ДИАГНОСТИКА

ИНСТРУМЕНТАЛЬНЫЕ ИССЛЕДОВАНИЯ

ШКАЛА	Характеристика структуры паренхимы периферической зоны
1	Однородный гиперинтенсивный сигнал (норма)
2	Линейные или клиновидные зоны гипоинтенсивного сигнала либо диффузно сниженного сигнала (средней интенсивности), обычно не имеющие четких контуров
3	Гетерогенный сигнал интенсивности или зоны неправильной формы, округлые, умеренно сниженного сигнала интенсивности или другие, не подходящие под категорию 2, 4 или 5
4	Очерченные, гомогенно умеренно гипоинтенсивные очаги/массы в пределах ПЖ, < 1,5 см в наибольшем измерении
5	См. категорию 4, но очаг > 1,5 см в наибольшем измерении и/или с экстракапсулярным распространением

Таблица 6. *Определение категорий для периферической зоны по версии PI-RADSv2*

ДВИ	Т2-ВИ	ДКУ	PI-RADS
1	Любой*	Любой*	1
2	Любой	Любой	2
3	Любой	–	3
		+	4
4	Любой	Любой	4
5	Любой	Любой	5

** Любой – по шкале от 1 до 5.*

Таблица 7. *Определение категорий для транзиторной зоны по версии PI-RADSv2*

Т2-ВИ	ДКУ	ДВИ	PI-RADS
1	Любой*	Любой*	1
2	Любой	Любой	2
3	Любой	≤ 4	3
		5	4
4	Любой	Любой	4
5	Любой	Любой	5

** Любой – по шкале от 1 до 5.*

Таблица 8. *Определение категорий по версии PI-RADSv2 для периферической и транзиторной зон, в условиях отсутствия ДВИ адекватного качества*

Т2-ВИ	ДВИ	ДКУ	PI-RADS
1	X	Любой*	1
2	X	Любой	2
3	X	–	3
		+	4
4	X	Любой	4
5	X	Любой	5

** Любой – по шкале от 1 до 5.*

Таблица 9. *Определение категорий по версии PI-RADSv2 для транзиторной зоны, в условиях отсутствия ДКУ адекватного качества*

Т2-ВИ	ДКУ	ДВИ	PI-RADS
1	X	Любой*	1
2	X	Любой	2
3	X	< 4	3
		5	4
4	X	Любой	4
5	X	Любой	5

** Любой – по шкале от 1 до 5.*

Таблица 3. *Шкала градаций PI-RADS для Т2-ВИ (для транзиторной зоны)*

Шкала	Характеристика структуры паренхимы транзиторной зоны
1	Гомогенный сигнал средней интенсивности (норма)
2	Очерченные гипоинтенсивные или гетерогенные инкапсулированные узлы (ДГПЖ)
3	Зоны гетерогенного сигнала интенсивности с нечеткими контурами, включая те, которые не подходят под категорию 2, 4 или 5
4	Линзообразные или неправильной формы очаги, гомогенно умеренно сниженного сигнала, < 1,5 см в наибольшем измерении
5	См. категорию 4, но очаг ≥ 1,5 см в наибольшем измерении и/или имеется наличие экстракапсулярного роста

Таблица 4. *Шкала градаций PI-RADS для ДВИ (для периферической и транзиторной зон)*

Шкала	Характеристика изменений паренхимы периферической и транзиторной зон
1	Нет изменений на ИКД-карте и на ДВИ (т. е. норма) ИКД
2	Нечеткое снижение на ИКД-карте
3	Очаговое легкое/умеренное снижение сигнала на ИКД-карте и изо-/слегка гиперинтенсивный сигнал на ДВИ
4	Очаги явно сниженного сигнала на ИКД и явно повышенного на ДВИ; <1,5 см в наибольшем измерении
5	См. категорию 4, но очаг ≥1,5 см в наибольшем измерении и/или имеется наличие экстракапсулярного роста

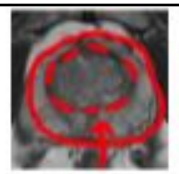

PI-RADS v.2

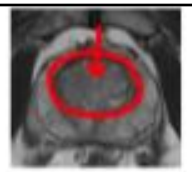

Периферическая зона

N на ИКД и ДВИ → 1

Неявное ↓ сигнала на ИКД → 2

Очаг умеренного ограничения на ИКД и изо-/слабо↑ на ДВИ → Раннее очаговое накопление

Раннее очаговое накопление: нет → 3; да → 4

Очаг выраженного ↓ на ИКД и выраженно ↑ на ДВИ, <1,5 cm → 4

То же, но ≥1,5 см или очевидный экстрапростатический / инвазивный рост → 5

Переходная зона

Однородный промежуточный сигнал (N) → 1

Четко очерченный ↓ или неоднородный инкапсулированный узел (ДГПЖ) → 2

Гетерогенный сигнал с нечетким контуром + всё, что не 2, 4 и 5 → Баллы по ДВИ

Баллы по ДВИ: ≤4 → 3; 5 → 4

Линзовидный или с нечётким контуром, гомогенный, умеренно ↓, <1,5 cm → 4

То же, но ≥1,5 см или очевидный экстрапростатический / инвазивный рост → 5

ДИФФУЗИЯ | T2 | ДКУ

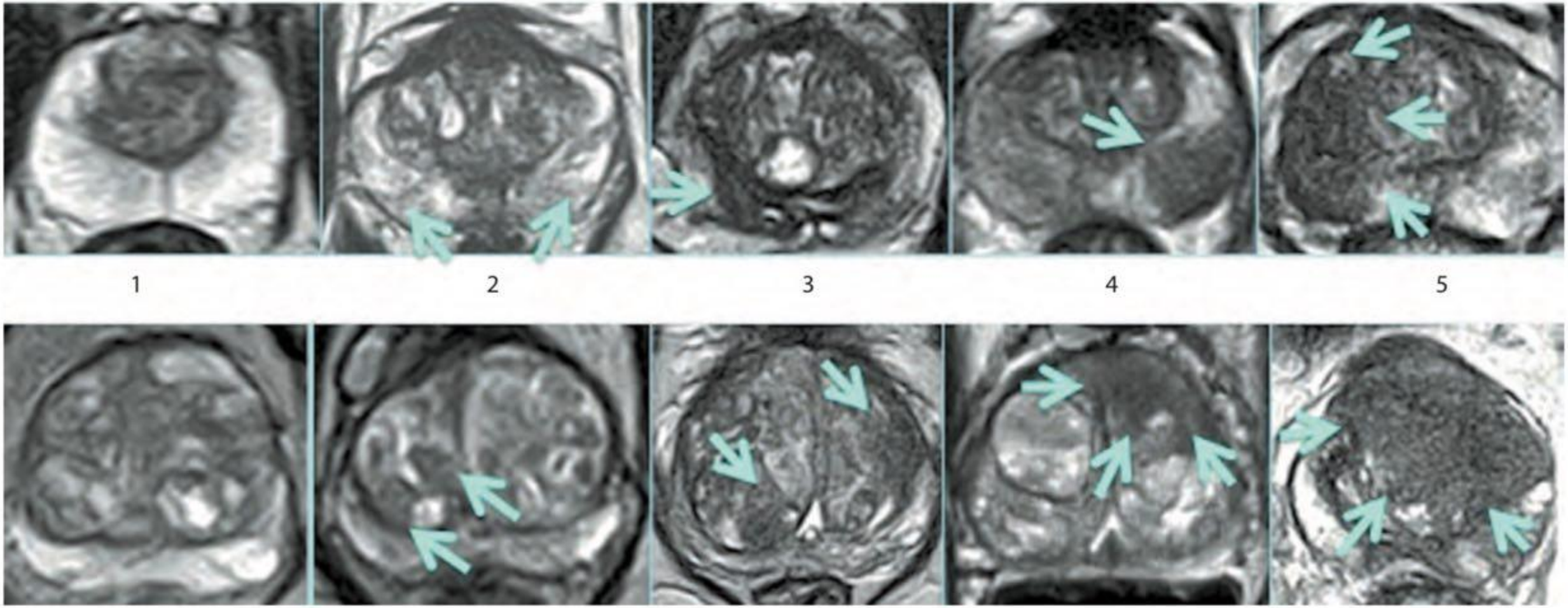

Рис. 2. *Градации PI-RADS для T2-ВИ (изменения от 1 до 5 баллов слева направо, верхний ряд изображений – для периферической зоны, нижний ряд – для транзиторной зоны)*

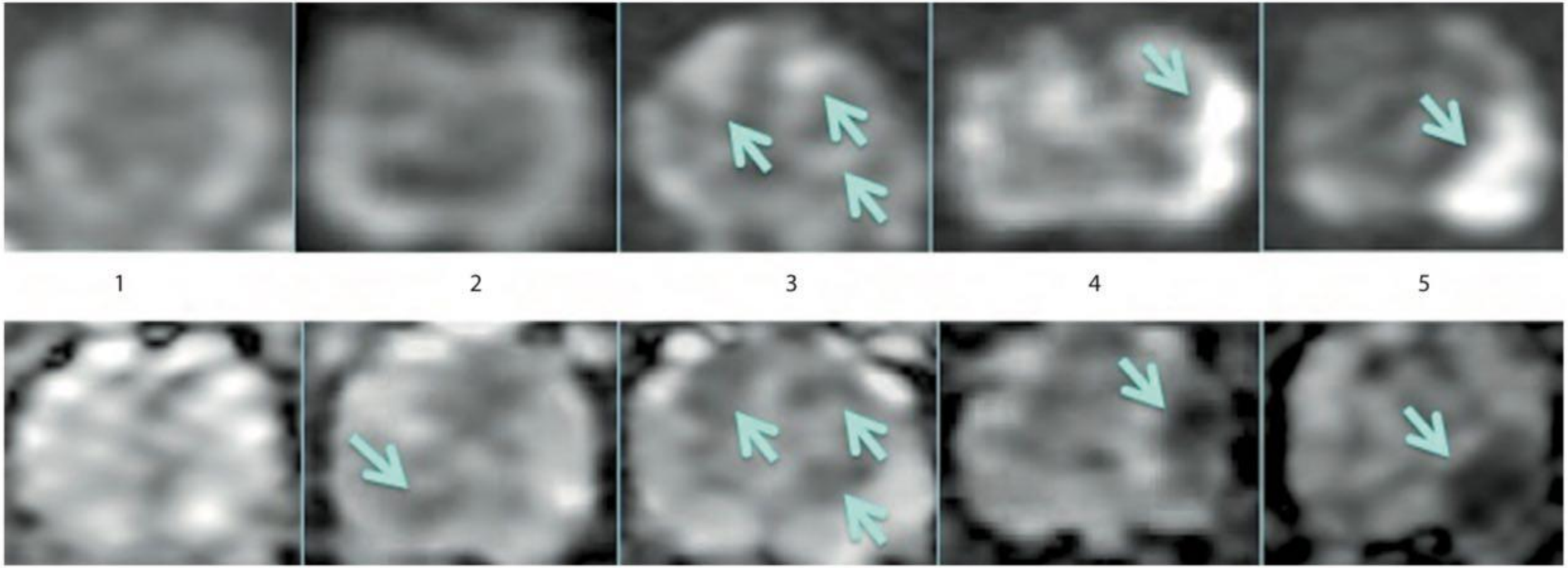

Рис. 3. *Градации PI-RADS изменений для ДВИ (изменения от 1 до 5 баллов слева направо, верхний ряд – диффузионные изображения с высоким фактором диффузии – b-1000 с/мм^2, нижний ряд – ИКД-карты)*

Таблица 5. *Шкала градаций PI-RADSv2 для ДКУ*

Шкала	Характер накопления
(–) негативно	Нет раннего накопления или диффузное усиление, не соответствующее очагу на Т2-ВИ и/или на ДВИ, или очаговое усиление, соответствующее участку ДГПЖ на Т2-ВИ
(+) позитивно	Очаговое и раннее накопление по сравнению с окружающей паренхимой – соответствие подозрительному очагу на Т2-ВИ и/или ДВИ

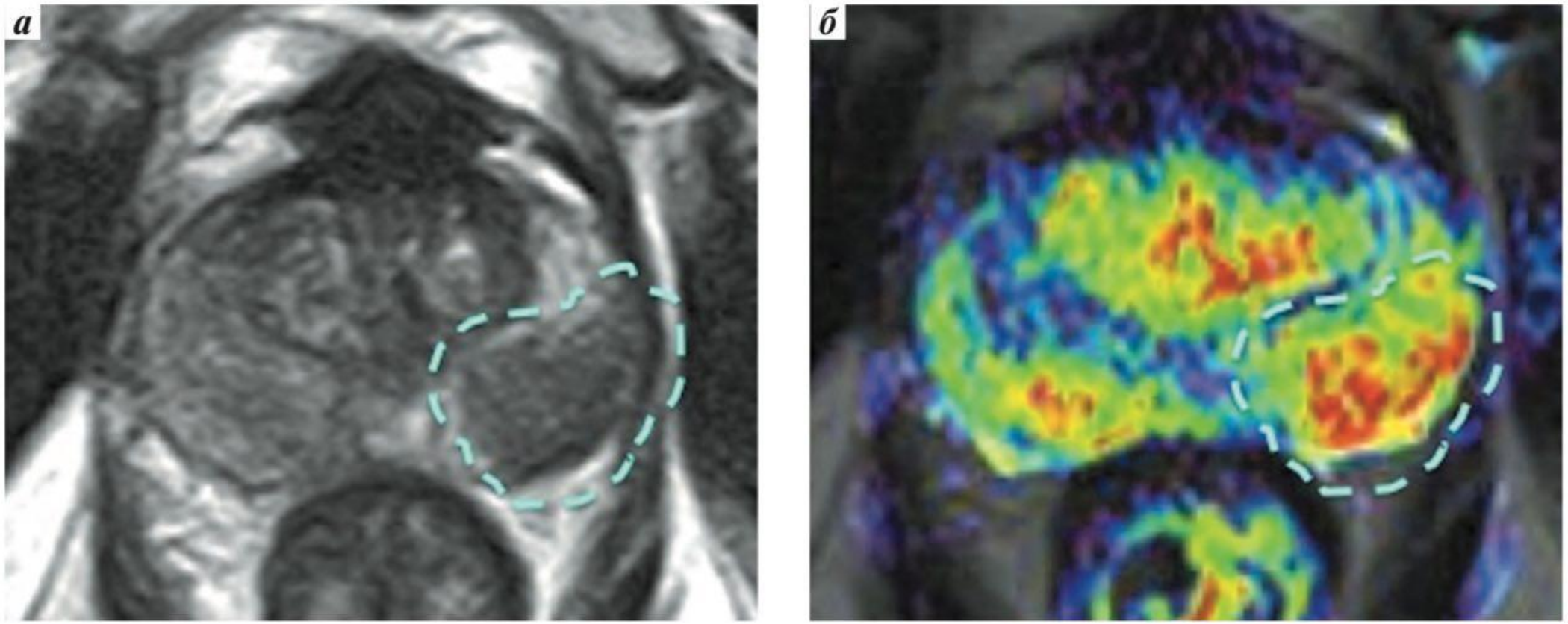

Рис. 4. *МРТ ПЖ (Т2-ВИ в аксиальной проекции (а) и цветная карта ДКУ (б), совмещенная с Т2-ВИ). Пунктирной линией обведено очаговое асимметричное усиление в периферической зоне левой доли ПЖ, соответствующее очаговому снижению МР-сигнала на Т2-ВИ*

FIGURES

Figure 1 – Anatomy of the prostate illustrated on T2-weighted imaging (modified from Bonekamp D, Jacobs MA, El-Khouli R, et al. Advancements in MR imaging of the prostate: from diagnosis to interventions. Radiographics 2011;31(3):677; with permission).

A. Sagittal image of the prostate shows the urethra (U), the course of ejaculatory duct (arrow) and the level of verumontanum (*) where the ejaculatory ducts merge and enter the mid prostatic urethra.

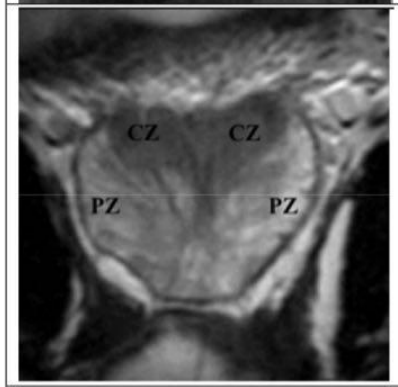

B. Coronal image of the prostate illustrates the central zone (CZ) and peripheral zone (PZ). Note that CZ has the shape of an inverted cone with its base oriented towards the base of the gland and is homogeneously hypointense as it contains more stroma than glandular tissue. CZ is well seen in younger patients; however age-related expansion of the transition zone by benign prostatic hyperplasia (BPH) may result in compression and displacement of the CZ leading to its poor visibility.

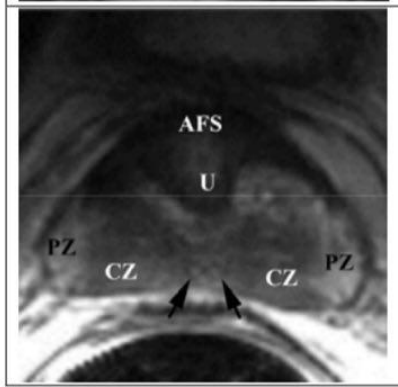

C. Axial image of the prostate base, that constitutes the upper 1/3 of the gland just below the urinary bladder, shows the following anatomical zones: anterior fibromuscular stroma (AFS) containing smooth muscle, which mixes with muscle fibers around the urethra (U) at the bladder neck and contains no glandular tissue, hence it is markedly hypointense; central zone (CZ) surrounding the ejaculatory ducts (arrows); and peripheral zone (PZ) that covers the outer lateral and posterior regions of the prostate.

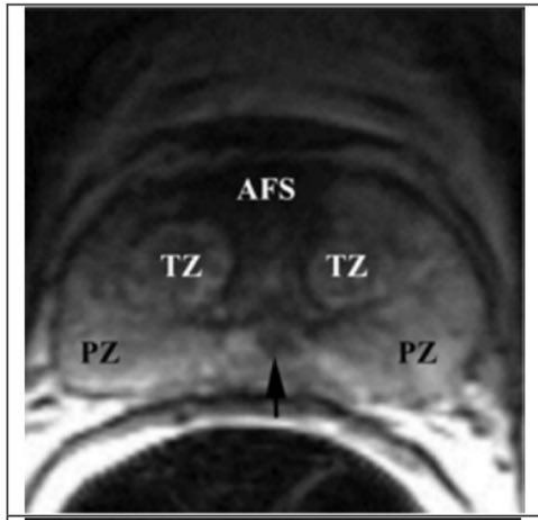

D. Axial image of the midgland, that constitutes the middle 1/3 of the prostate and includes verumontanum in the mid prostatic urethra, shows anterior fibromuscular stroma (AFS) and transition zone (TZ) tissue around the urethra. Note increasing volume of peripheral zone (PZ) in the midgland where it occupies the outer lateral and posterior regions of the prostate and is homogeneously hyperintense. Arrow points to converging ejaculatory ducts as they enter the mid prostatic urethra at verumontanum.

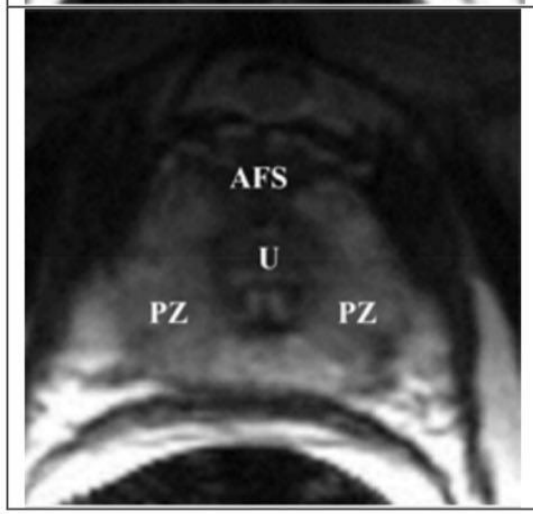

E. Axial image of the apex of the prostate, that constitutes the lower 1/3 of the prostate, shows hypointense anterior fibromuscular stroma (AFS) in front of the urethra (U). Peripheral zone (PZ) makes up most of the apex of the prostate.

Figure 2 – Measurements of the prostate on T2-weighted images used for volume assessment with the prolate ellipsoid formula (length x width x height x0.52).

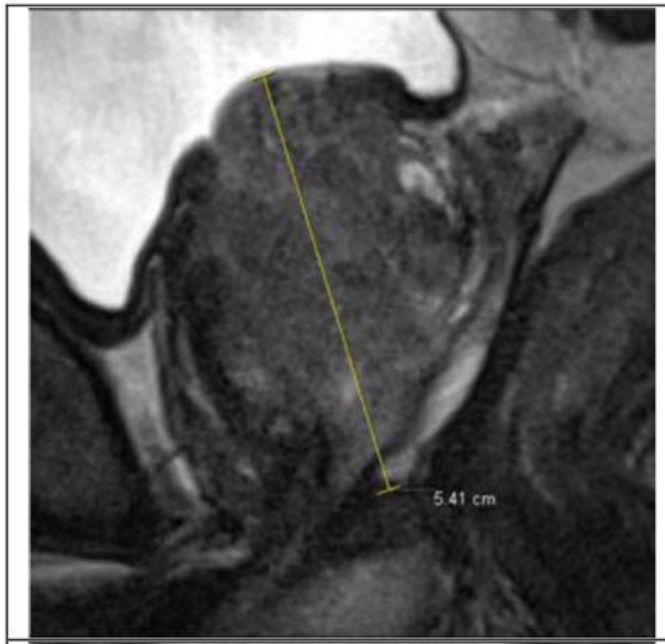	**A.** Sagittal image of the prostate shows measurement of maximal length of the gland
	B. Axial image of the prostate shows measurements of maximal width (transverse) and height (anterior-posterior) of the gland.

Figure 3 – PI-RADS assessment for peripheral zone on T2-weighted imaging.

1	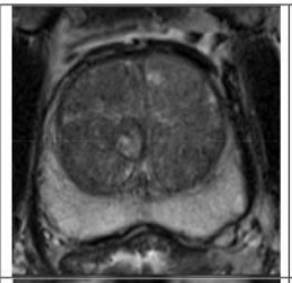	Uniform hyperintense signal intensity (normal).
2		Linear *(arrow)*, wedge-shaped, or diffuse mild hypointensity, usually indistinct margin.
3	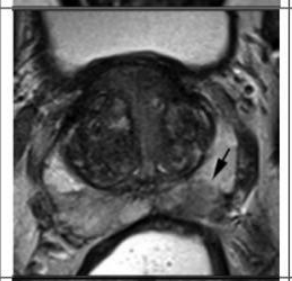	Heterogeneous signal intensity or non-circumscribed, rounded, moderate hypointensity (*arrow*).
4	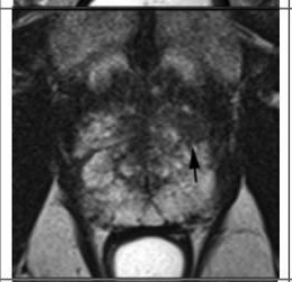	Circumscribed, homogenous moderate hypointense focus/mass confined to prostate and <1.5 cm in greatest dimension (*arrow*).
5	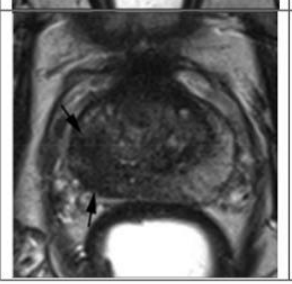	Same as 4 but ≥1.5cm in greatest dimension (*arrows*) or definite extraprostatic extension/invasive behavior.

Figure 5 – PI-RADS assessment for peripheral zone on diffusion weighted imaging.

1	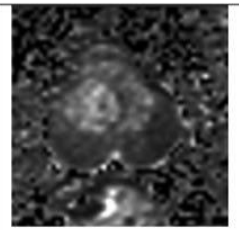		No abnormality (i.e. normal) on ADC and high b- value DWI.
2	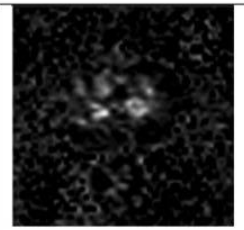		Indistinct hypointense on ADC (*arrow*).
3	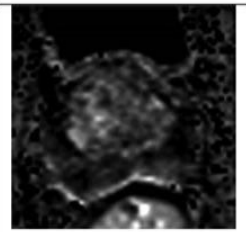	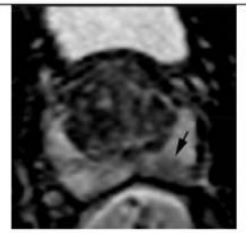	Focal mildly/moderately hypointense on ADC (*arrow*) and isointense/mildly hyperintense on high b-value DWI.
4	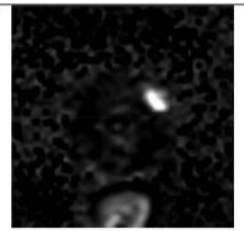	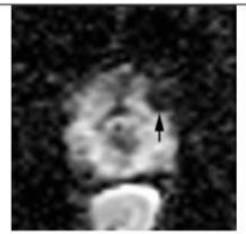	Focal markedly hypointense on ADC (*arrow*) and markedly hyperintense on high b-value DWI; <1.5cm on axial images.
5	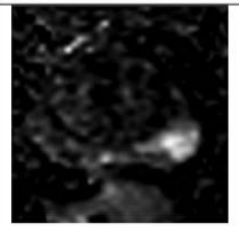	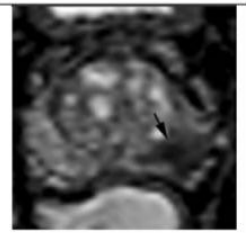	Same as 4 but ≥1.5cm in greatest dimension (*arrow*) or definite extraprostatic extension / invasive behavior.
	High b-value DWI	ADC map	

Figure 4 – PI-RADS assessment for transition zone on T2-weighted imaging.

1		Homogeneous intermediate signal intensity (normal).
2		Circumscribed (*arrows*) hypointense or heterogeneous encapsulated nodule(s) (BPH).
3	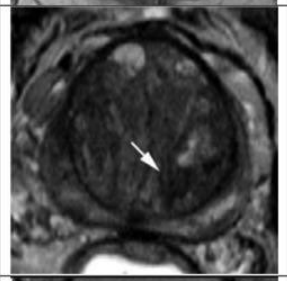	Heterogeneous signal intensity with obscured margins (*arrow*). Includes others that do not qualify as 2, 4, or 5.
4	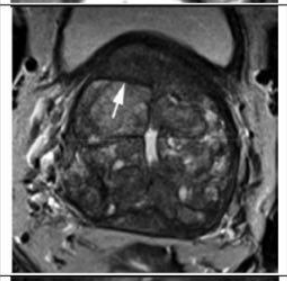	Lenticlular (*arrow*) or non- circumscribed, homogeneous, moderately hypointense, and <1.5 cm in greatest dimension.
5	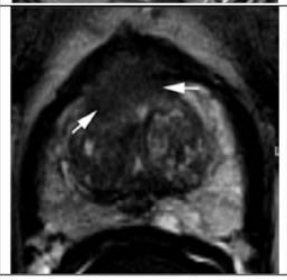	Same as 4, but ≥1.5cm in greatest dimension (*arrows*) or definite extraprostatic extension/invasive behavior.

Figure 6 – PI-RADS assessment for transition zone on diffusion weighted imaging.

1	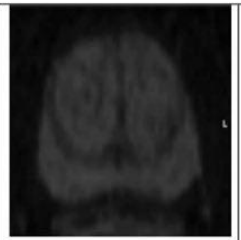	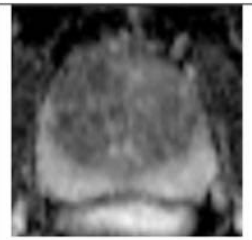	No abnormality (i.e. normal) on ADC and high b-value DWI.
2	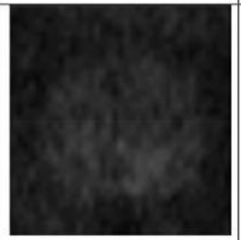		Indistinct hypointense on ADC.
3	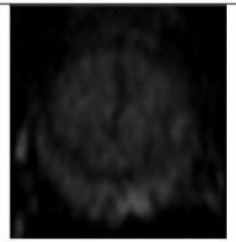	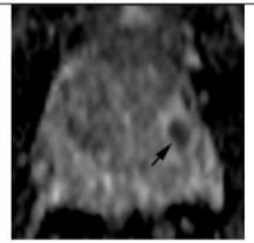	Focal mildly/moderately hypointense on ADC (*arrow*) and isointense/mildly hyperintense on high b-value DWI.
4	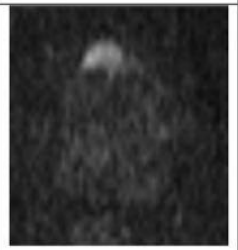		Focal markedly hypointense on ADC (*arrow*) and markedly hyperintense on high b-value DWI; <1.5cm on axial images.
5	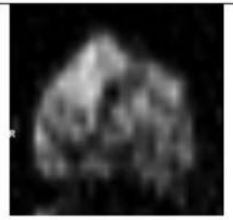	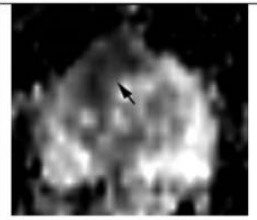	Same as 4 but ≥1.5cm in greatest dimension (*arrow*) or definite extraprostatic extension / invasive behavior.
	High b-value DWI	ADC map	

Figure 7 – PI-RADS assessment for dynamic contrast enhanced MRI.

Negative	No early enhancement, or; diffuse enhancement not corresponding to a focal finding on T2WI and/or DWI, or; focal enhancement corresponding to a lesion demonstrating features of BPH on T2W	
	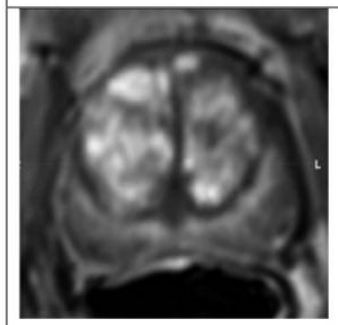	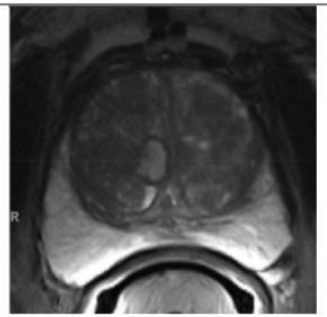
Positive	Focal (*arrow*), and; earlier than or contemporaneously with enhancement of adjacent normal prostatic tissues, and; corresponds to suspicious finding on T2WI and/or DWI	
Peripheral Zone	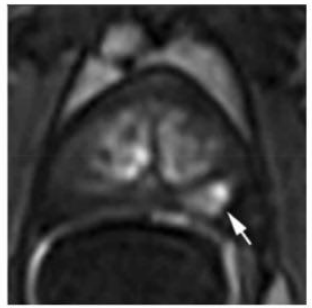	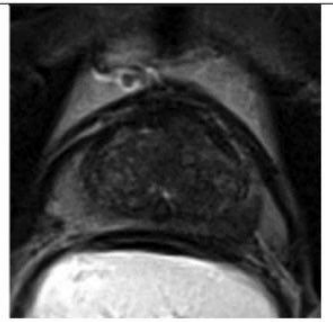
Transition Zone	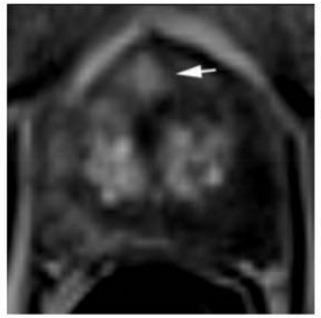	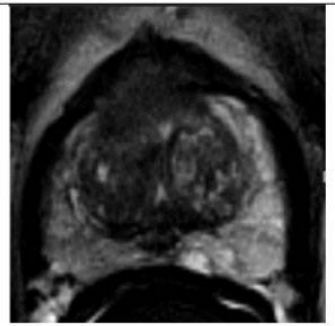

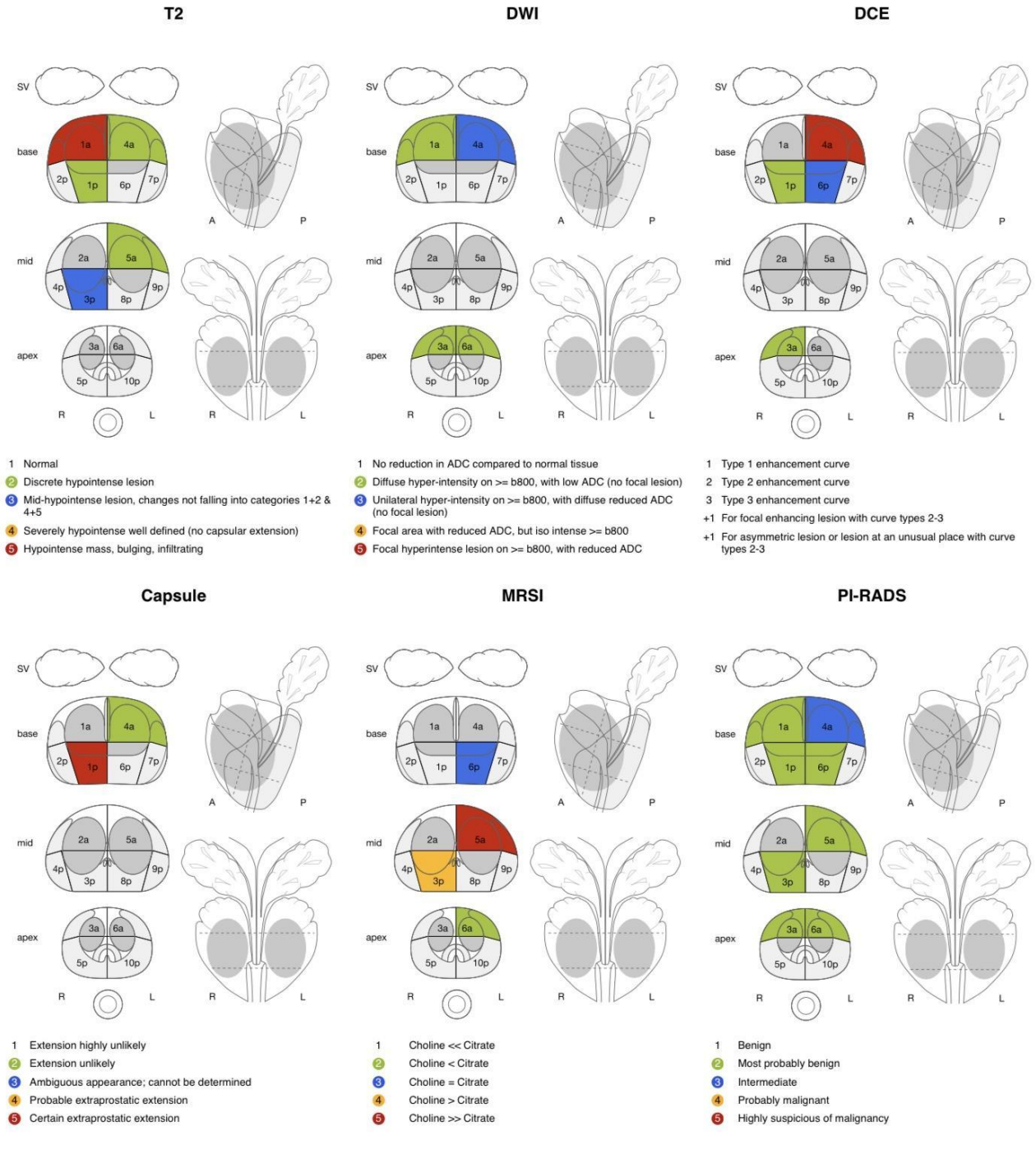

Name: _____
Date:
PSA:
Previous Biopsies:
Previous MRI scans:

Individual Scoring

Region	T2	DWI	DCE	MRS	Sum	PI-RADS

Total score PI-RADS:
PI-RADS: 1 – benign; 2 – most probably benign;
3 – intermediate; 4 – probably malignant;
5 – highly suspicious of malignancy

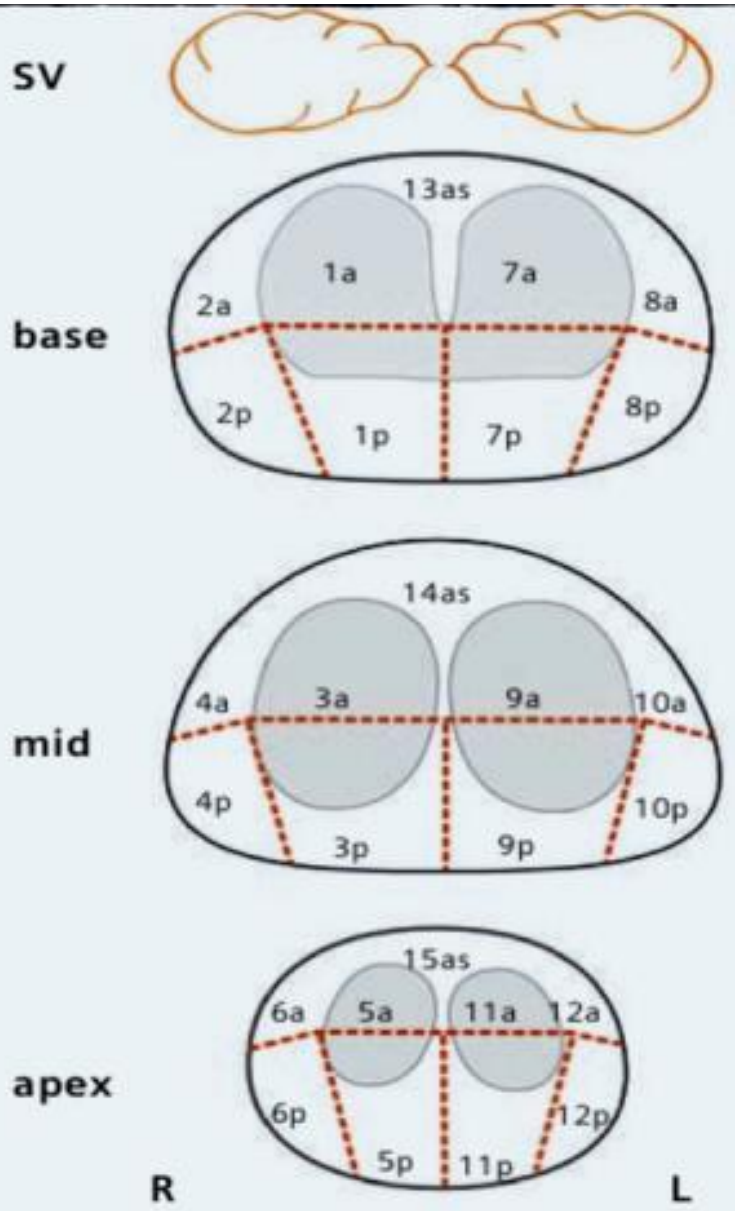

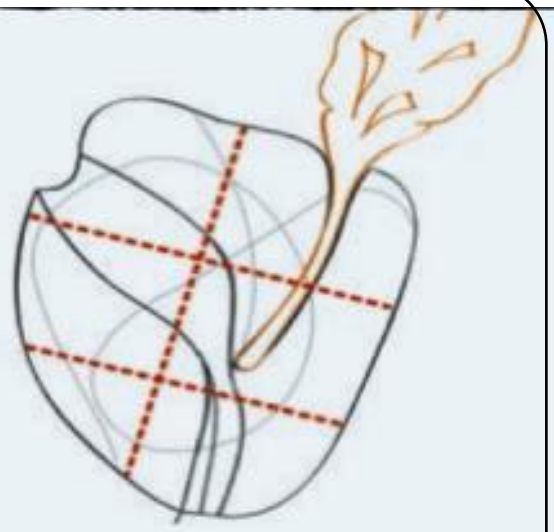

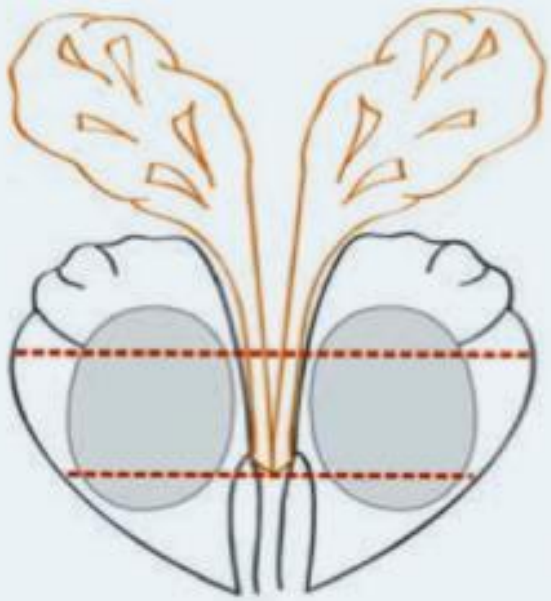

ДИАГНОСТИКА

ИНСТРУМЕНТАЛЬНЫЕ ИССЛЕДОВАНИЯ

КТ предстательной железы менее информативна, чем МРТ, для дифференциальной диагностики локализованного экстрапростатического процесса, но КТ чаще назначают для планирования дистанционной лучевой терапии (ДЛТ).

Всем пациентам с установленным диагнозом РПЖ промежуточного или высокого риска прогрессирования (согласно классификации) для определения состояния внутритазовых лимфатических рекомендовано выполнение КТ или МРТ органов малого таза

Состояние лимфатических узлов (ЛУ) (стадия N) с применением МРТ малого таза, УЗИ/КТ брюшной полости и забрюшинного пространства рекомендовано оценивать при планировании радикального лечения. У пациентов со стадией T2 или меньше, уровнем ПСА <20 нг/мл и суммой Глисона <6 вероятность наличия метастазов в ЛУ не превышает 10 %, поэтому им не рекомендовано проводить стадирование поражения ЛУ [327].

ДИАГНОСТИКА

ИНСТРУМЕНТАЛЬНЫЕ ИССЛЕДОВАНИЯ

Для диагностики отдаленных метастазов используются следующие методы:

- сцинтиграфия скелета,
- УЗИ, КТ, МРТ органов брюшной полости,
- рентгенография, КТ органов грудной клетки.
- В случае выявления неблагоприятных факторов, таких как ПСА более 20 нг/м, наличие в биопсийном материале опухоли с дифференцировкой 4 или 5 по Глисону (ISUP 2–5), а также пациентам с клиническими признаками костного метастазирования заболевания для выявления метастазов в костях (стадия M) рекомендуется проведение сцинтиграфию костей всего тела (остеосцинтиграфии).

ДИАГНОСТИКА

Данные патолого-анатомического
исследования тканей предстательной железы

БИОПСИЯ ПРЕДСТАТЕЛЬНОЙ ЖЕЛЕЗЫ

- Под контролем ТРУЗИ
- Под контролем МРТ
- FUSION МРТ/ТРУЗИ

8-10-12 точек

стандартные точки для взятия биоптатов
из правой доли предстательной железы

стандартные точки для взятия биоптатов
из левой доли предстательной железы

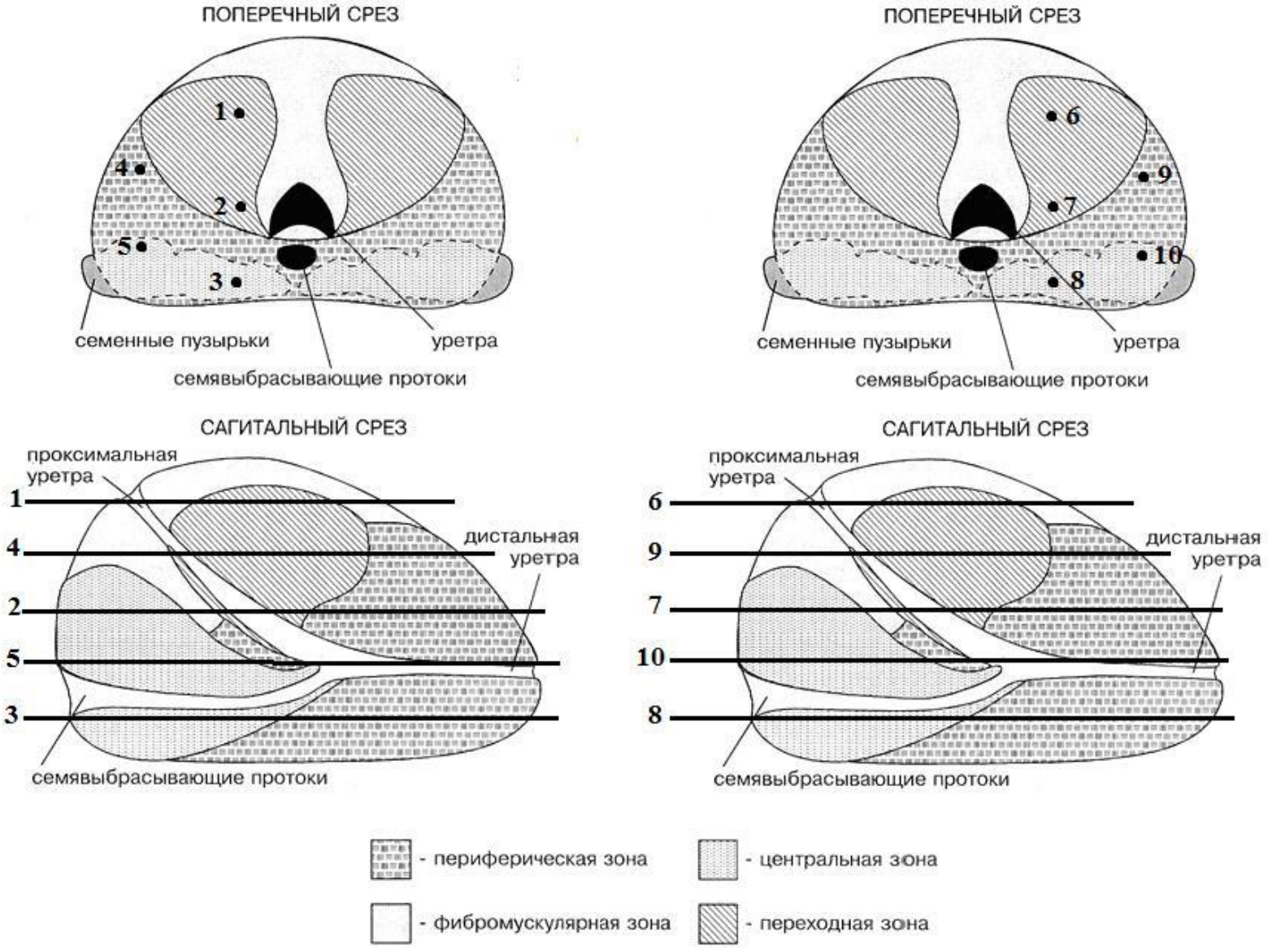

ДИАГНОСТИКА

Показания к повторной биопсии:

- изменения при ТПИ (риск наличия рака 5–30 %) [81, 82];
- наличие атипичной ацинарной пролиферации (т.е.атипичные железы подозрительные в отношении рака простаты – риск наличия рака 31–40 %)
- сохраняющийся повышенный уровень или повышение уровня ПСА;
- простатическая интерстициальная неоплазия высокой степени (при наличии множественной (три и более фрагмента) тяжелой неоплазии в биоптатах вероятность выявления инвазивного РПЖ при повторной биопсии 50–100 %)
- наличие солитарного микроочага интрадуктальной карциномы (>90 % риск верификации низкодифференцированного РПЖ ;
- наличие подозрительного очага в предстательной железе по данным мМРТ.

Наличие простатической интерстициальной неоплазии высокой степени в одном или двух биоптатах не является более показанием к повторной биопсии.

ДИАГНОСТИКА

Морфологическая оценка РПЖ

Шкала Глисона описывает различный характер роста опухоли.
Суммирование двух наиболее распространенных типов дифференцировки опухоли дает показатель Глисона (от 2 до 10).

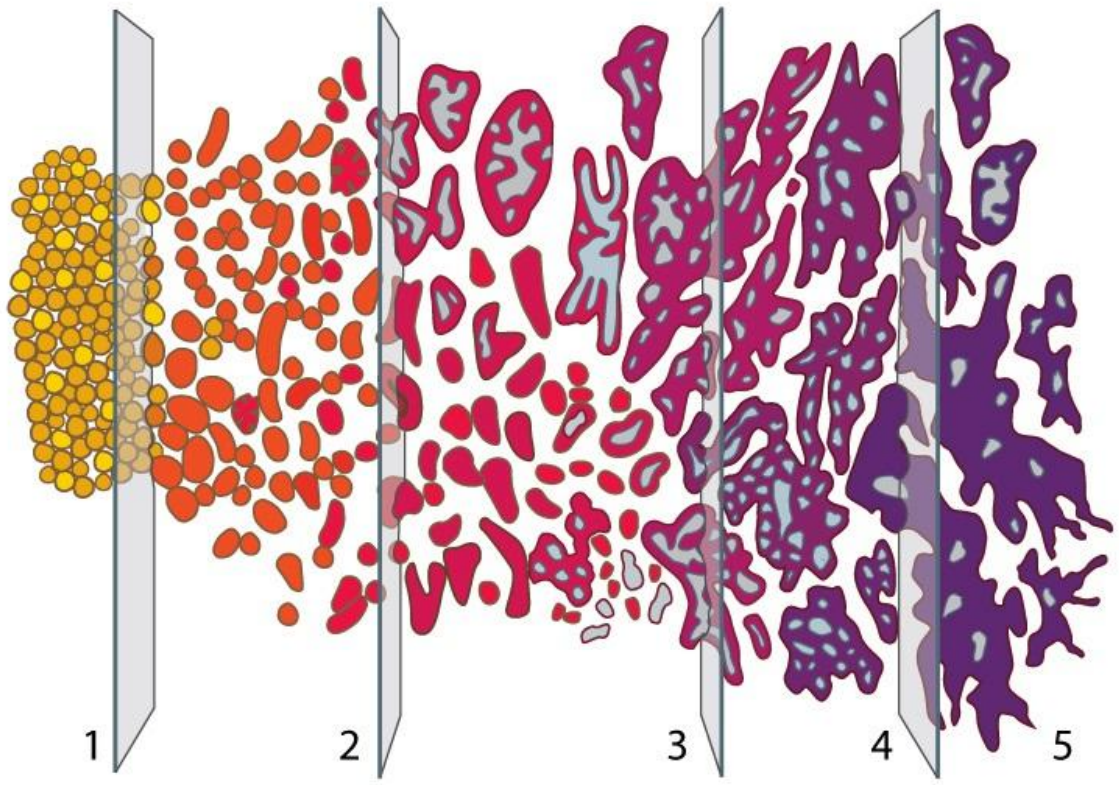

До 4 низкодифференцированный рак
От 5-7 умереннодиференцированный рак
Более 7 высокодифференцированный рак

ДИАГНОСТИКА

Морфологическая оценка РПЖ

Сумма баллов по Глисону	Группа ISUP
2-6	1
7(3+4)	2
7(4+3)	3
8 (4+4 или 3+5 или 5+3)	4
9-10	5

ДИАГНОСТИКА

Морфологическая оценка РПЖ

По классификации Глисона степень дифференцировки опухоли разделяется на пять градаций:

1 Опухоль состоит из небольших однородных желез с минимальными изменениями ядер;
2 Опухоль состоит из скоплений желез, все еще разделенных стромой, но расположенных ближе друг к другу;
3 Опухоль состоит из желез различного размера и строения и как правило, инфильтрирует строму и окружающие ткани;
4 Опухоль состоит из явно атипичных клеток и инфильтрирует окружающие ткани;
5 Опухоль представляет собой слои атипичных недифференцированных клеток.

Диагноз установлен

ЧТО ДАЛЬШЕ?

ЛЕЧЕНИЕ

Клинические рекомендации: рак предстательной железы (2020)

Система унифицированного подхода к интерпретации МРТ предстательной железы согласно руководству PI-RADSv2
А.В. Мищенко Н.А. Рубцова , Б.Я. Алексеев, С.Б. Петров, Беляев А.М., А.Д. Каприн

https://www.usclub.ru/news/item/ultrasonografiya-predstatelnoj-zhelezy-sovremennyj-vzglyad-na-suschestvuyuschie-metody

ACR PI-RADS
https://www.acr.org/-/media/ACR/Files/RADS/PI-RADS/PIRADS-V2.pdf

AND ONLY 5 YEARS AWAY FROM YOUR FIRST PROSTATE EXAM!