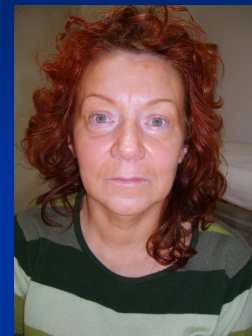
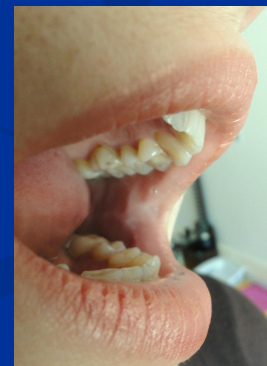
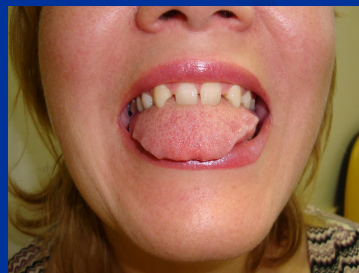
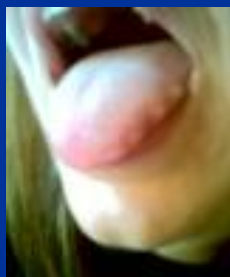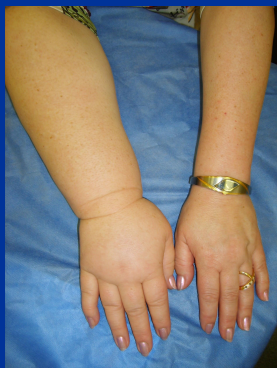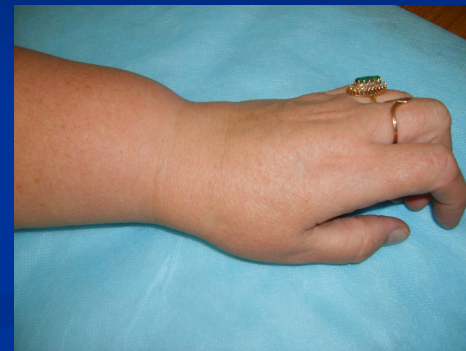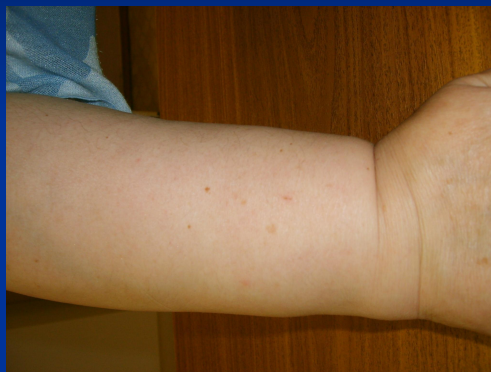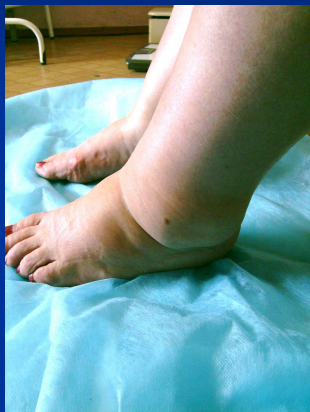ВНЕШНИЕ ПРИЗНАКИ ГИПОТИРОЗА

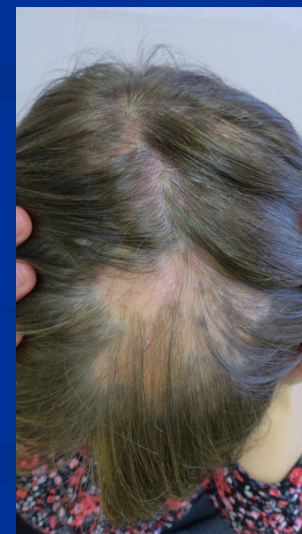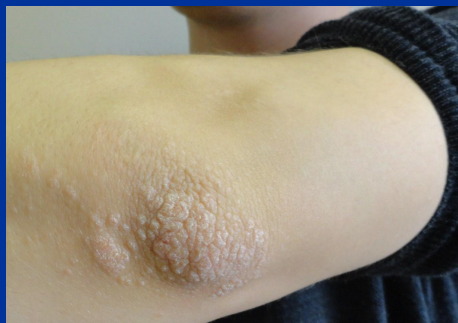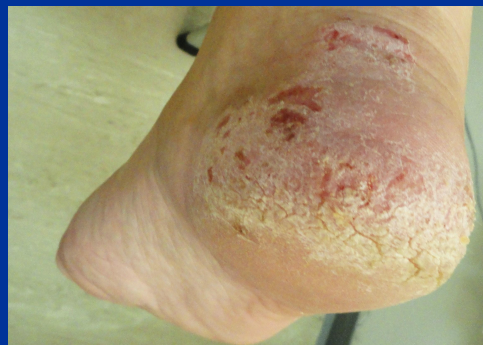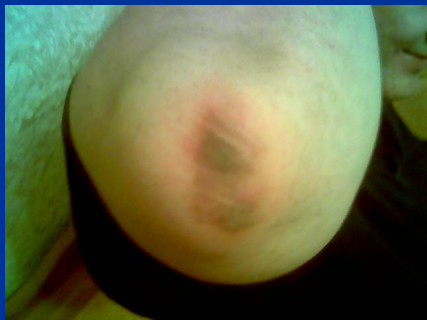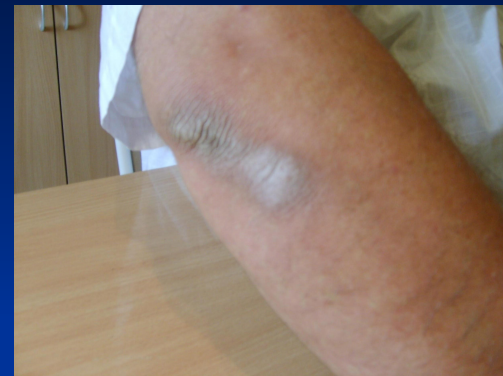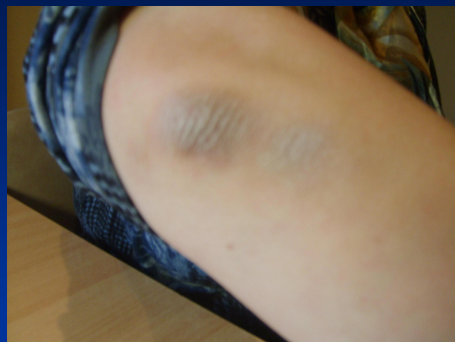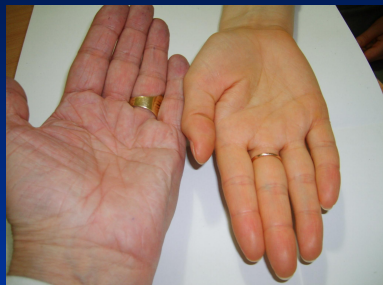ВНЕШНИЙ ВИД БОЛЬНЫХ ГИПОТИРОЗОМ




клинические проявления гипотироза



изменения кожи при гипотирозе



СОЕДИНИТЕЛЬНОТКАННЫЕ ДИСПЛАЗИИ



Антонио Бернар-Жан
Марфан
(1858–1942)

