Особенности нейротравмы

Кузьмина Екатерина Владимировна, студентка лечебного факультета группы 1.5.08

- В нейрохирургии наиболее распространенное определение дано Л. Б. Лихтерманом:
- Черепно-мозговая травма (ЧМТ) — повреждение механической энергией черепа и внутричерепного содержимого: вещества головного мозга, мозговых оболочек, сосудов, черепных нервов.

- Повреждения головного мозга
  - Первичные
  - Вторичные

- Механизмы первичного повреждения
  - Последствие прямого контакта с повреждающим агентом
  - Результат ускорения-торможения вызывающего движение мозга
  - Как правило, присутствуют оба механизма повреждения

Гуморальные факторы вторичного повреждения нейронов:

- Ацидоз (в основном за счет избытка лактата);
- Перекисное окисление липидов;
- Повышение содержания кальция в клетке;
- Выброс внутриклеточного калия;
- Хаотичный, функционально необоснованный выброс нейротрансмиттеров;
- Повышение уровня цитокинов;
- Повышение уровня простогландинов.

Декортикационная поза

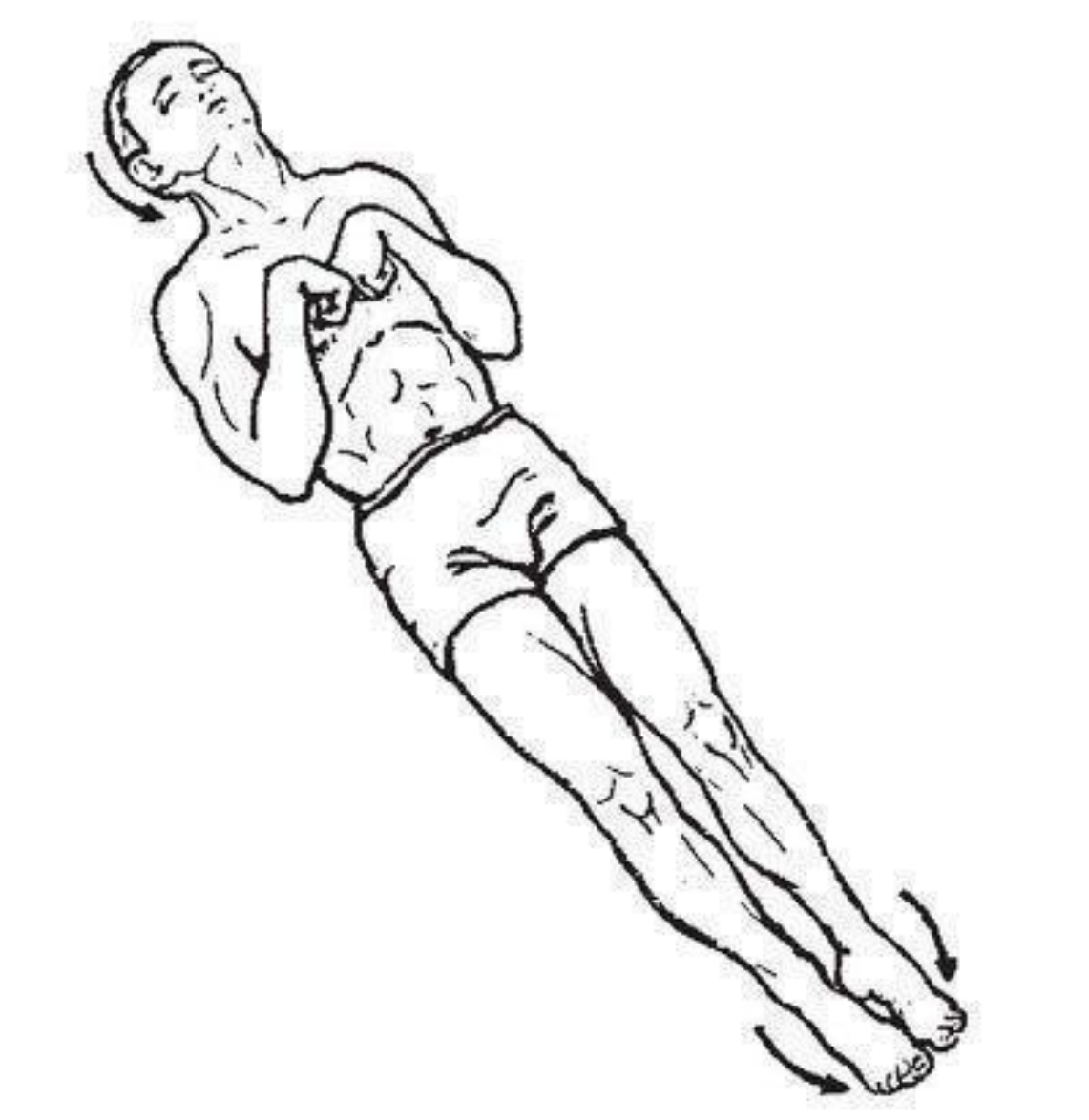

Последствия ушиба головного мозга

Первичные последствия

Вторичные последствия

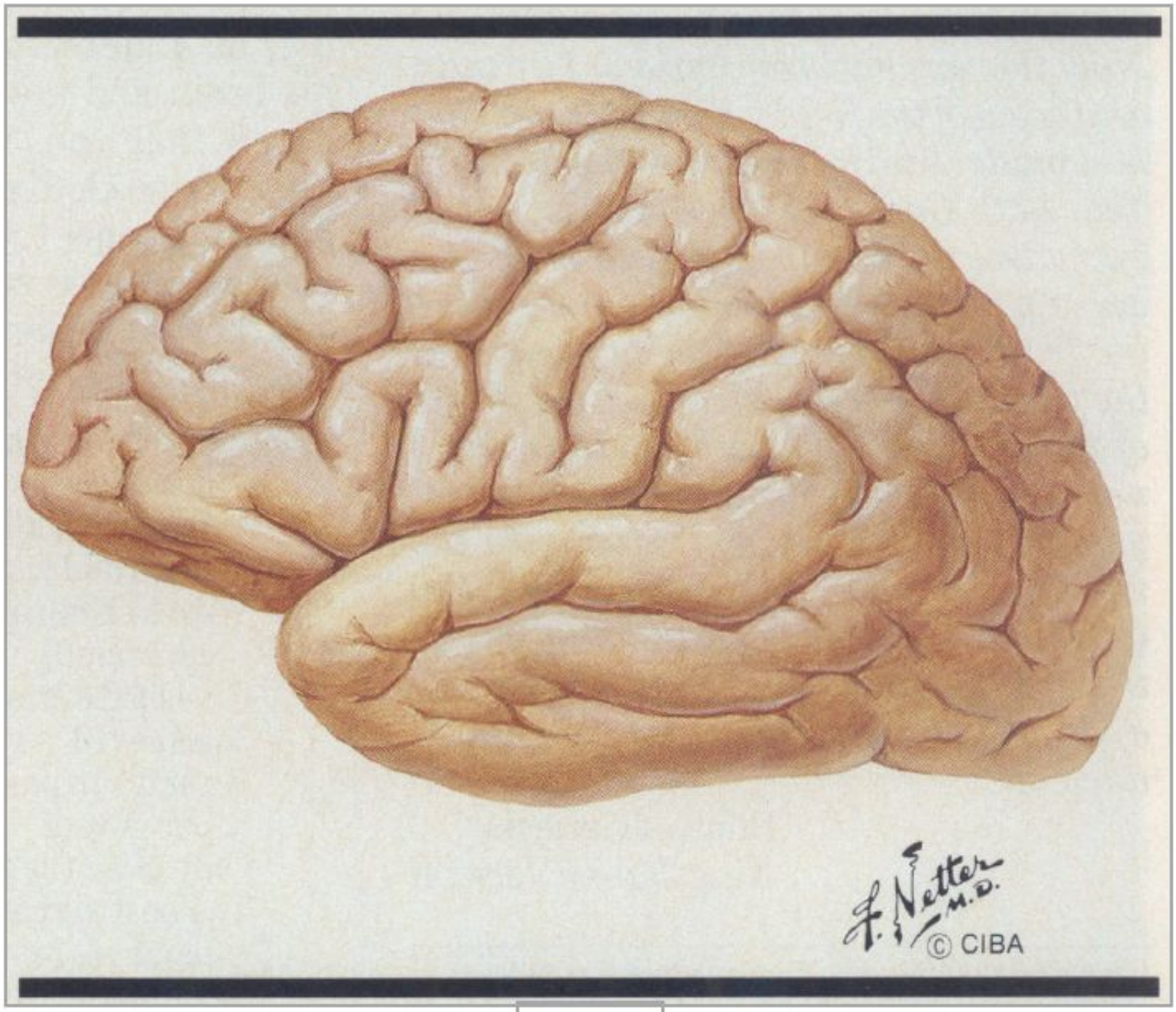

Figure 6.

Ушибы головного мозга (механизм возникновения)

Внутричерепные кровоизлияния

- **Светлый промежуток** — временное улучшение состояния пациента после черепно-мозговой травмы, за которым следует резкое ухудшение. Характерен для эпидуральной гематомы.

Травматические интракраниальные кровоизлияния:

- 1. Эпидуральные гематомы;
- 2. Субдуральные гематомы;
- 3. Внутримозговые гематомы без прорыва на поверхность мозга;
- 4. Внутримозговые гематомы с прорывом на поверхность мозга;
- 5. Кровоизлияния в желудочки мозга (как правило, сопутствуют диффузному аксональному повреждению).

Эпидуральная гематома

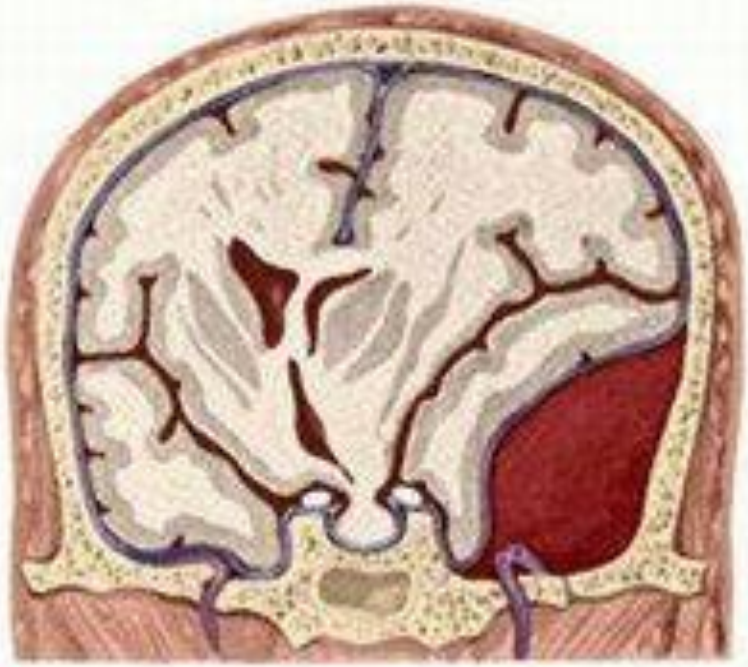

- Артериальное кровотечение
- Локализация чаще односторонняя, ограниченное распространение
- Длительность „светлого" промежутка-часы, 1-2 дня
- Четкая очаговая симптоматика
- Явления застоя на глазном дне

Субдуральная гематома

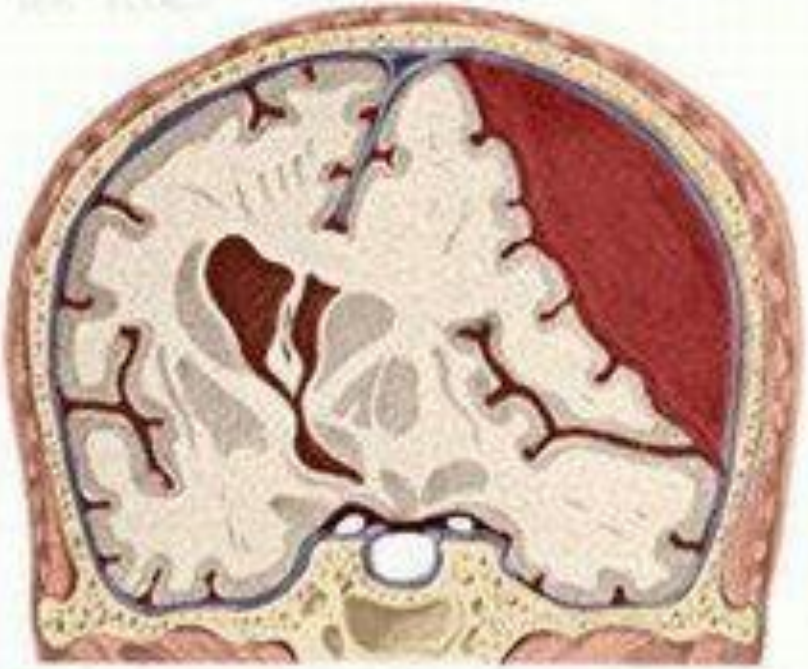

- Венозное кровотечение
- Локализация односторонняя или двухсторонняя, обширное распространение
- Длительность „светлого" промежутка- дни, недели
- Сочетание симптомов сотрясения и ушиба мозга
- Геморрагии и застой на глазном дне

Течение острое, подострое, хроническое

ДИФФУЗНОЕ АКСОНАЛЬНОЕ ПОВРЕЖДЕНИЕ

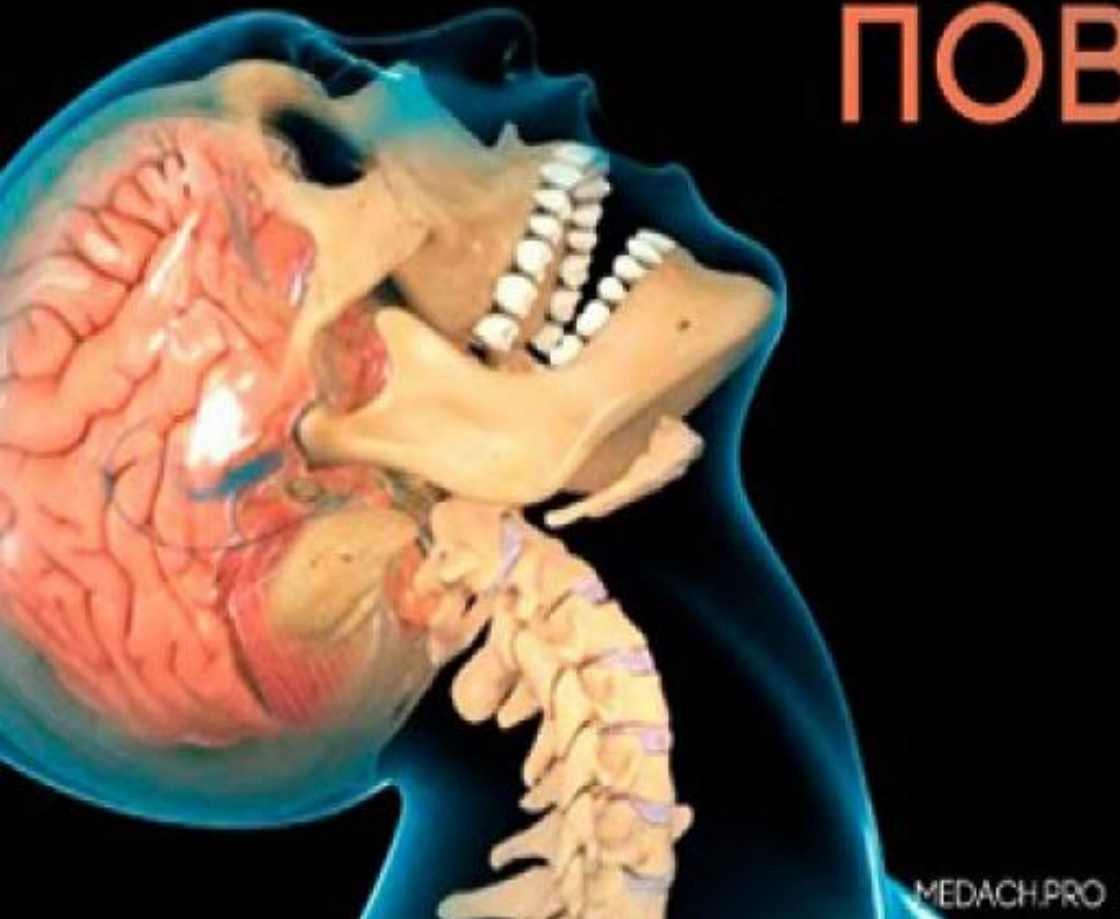

Типичная локализация аксональных повреждений (черные кружки) и очагов геморрагии (заштрихованные участки)

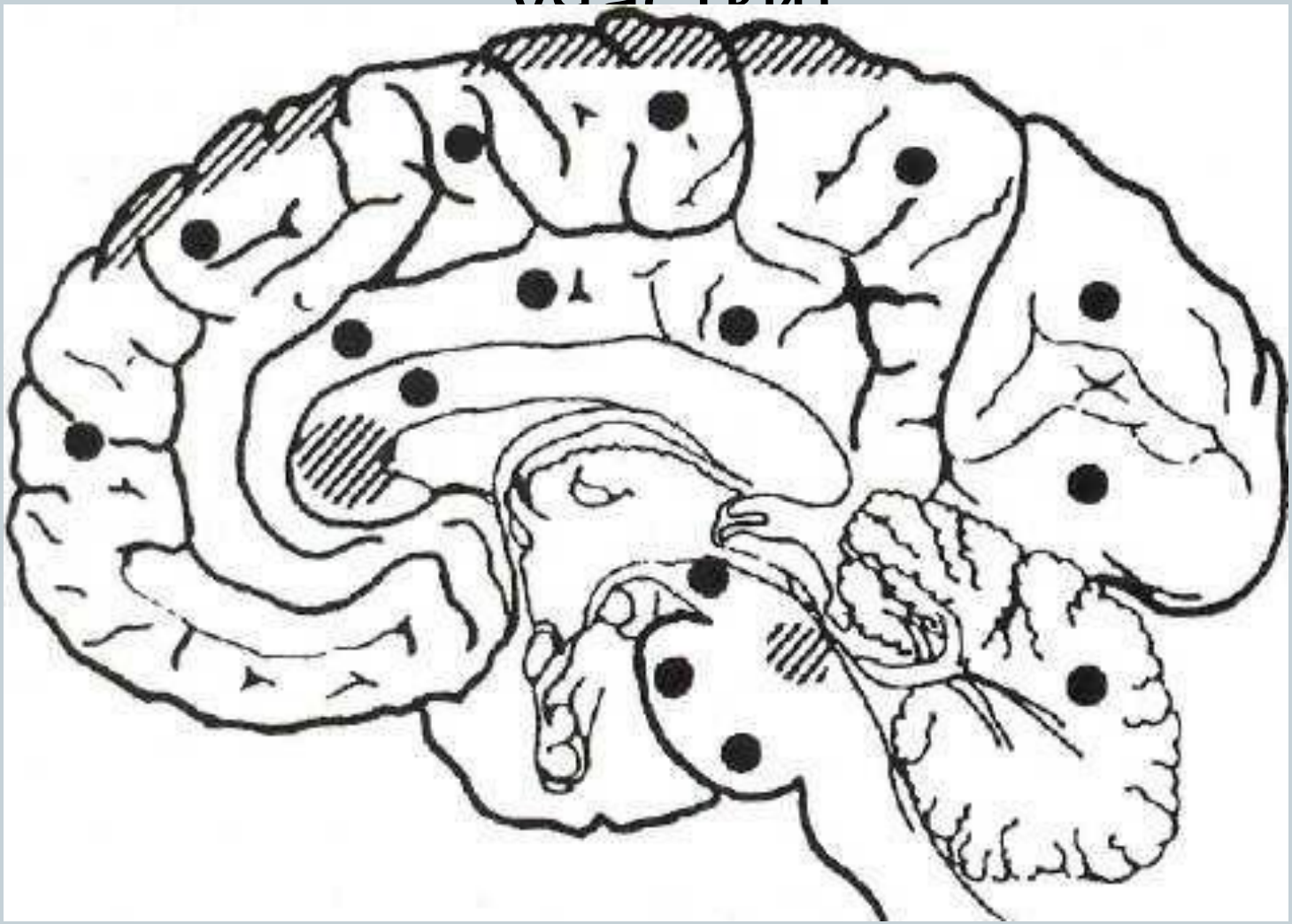

Классификация диффузного аксонального повреждения мозга (Adams J. H., 1989):

- I тип — аксональные повреждения в белом веществе обоих полушарий большого мозга, мозолистом теле, мозговом стволе и мозжечке;
- II тип — дополнительно к описанным изменениям имеются локальные повреждения в мозолистом теле;
- III тип — в дополнение к перечисленным изменениям имеются локальные повреждения в дорсолатеральных участках ростральных отделов мозгового ствола.

КЛАССИФИКАЦИЯ ДАП

T.Gennerelli

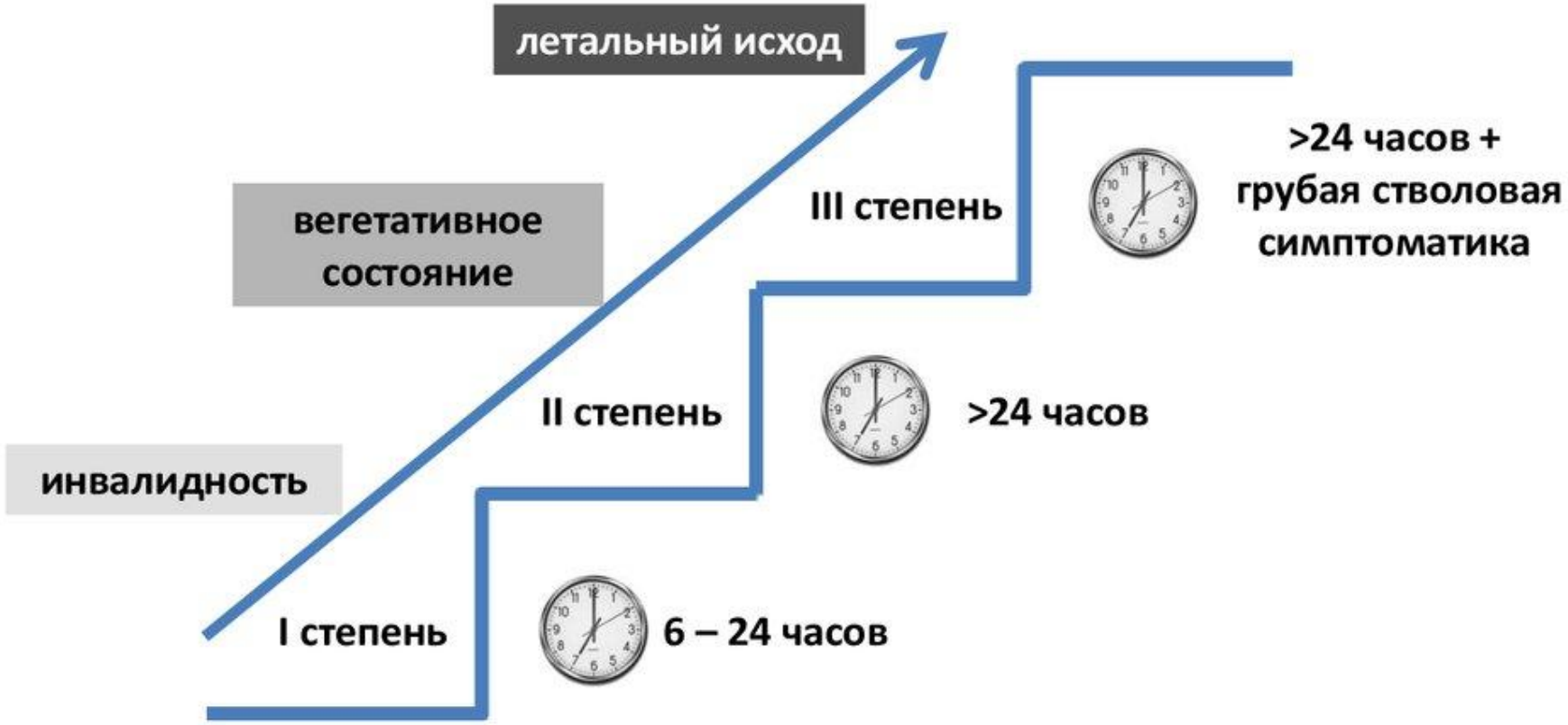

МРТ

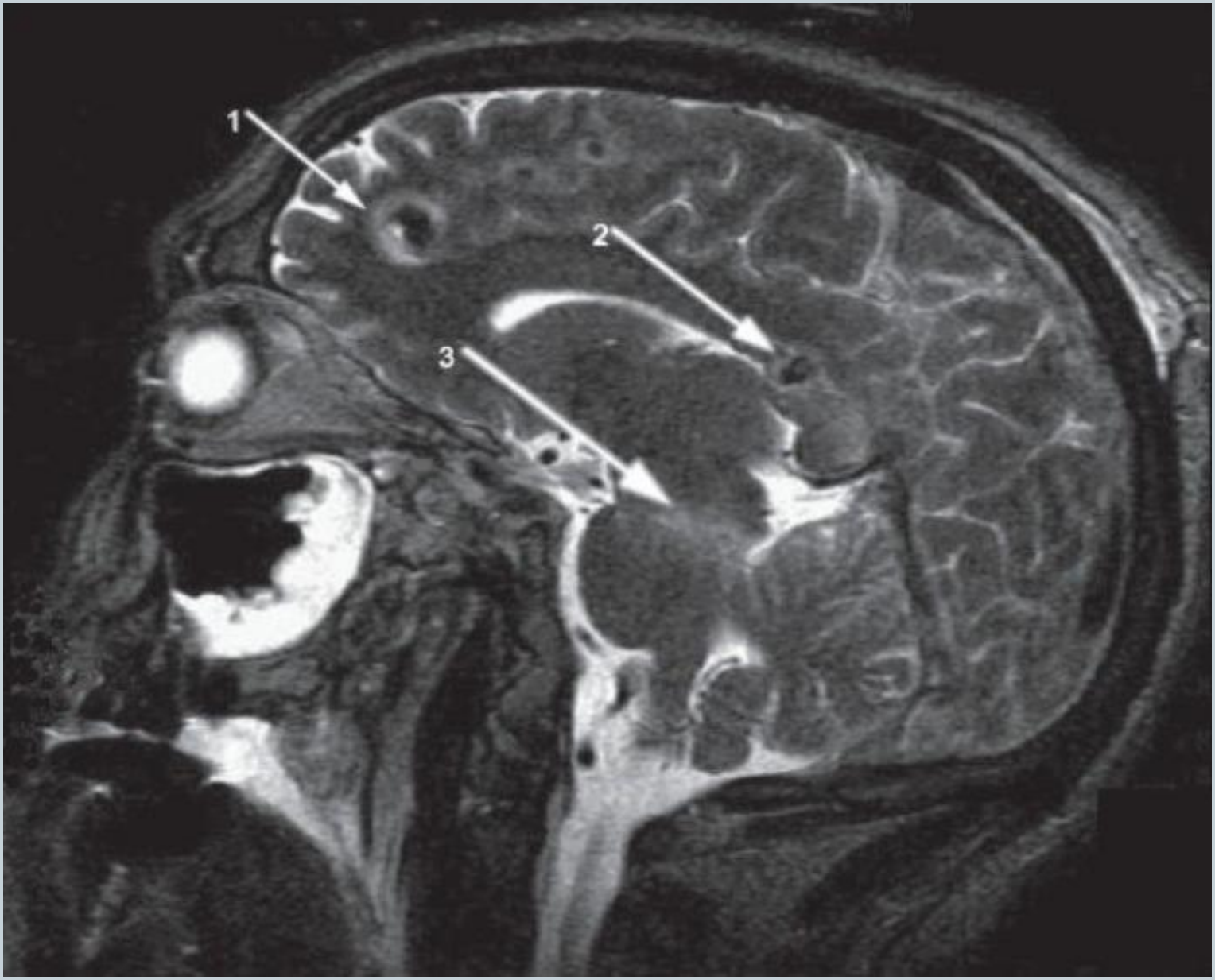

Минно-взрывные ранения

Различают два вида минно-взрывных повреждений:

- 1. Неэкранированные – при непосредственном контакте человека с взрывным устройством, что составляет минно-взрывные ранения (МВР).
- 2. Экранированные повреждения – через палубы военных кораблей, днище бронетехники и.т.д. – минно-взрывные травмы (МВТ). Сложный акт повреждения черепа и головного мозга МВТ при этом определен непосредственным воздействием взрывного устройства или его гидродинамическим действием.

Огнестрельная и минно-взрывная травма

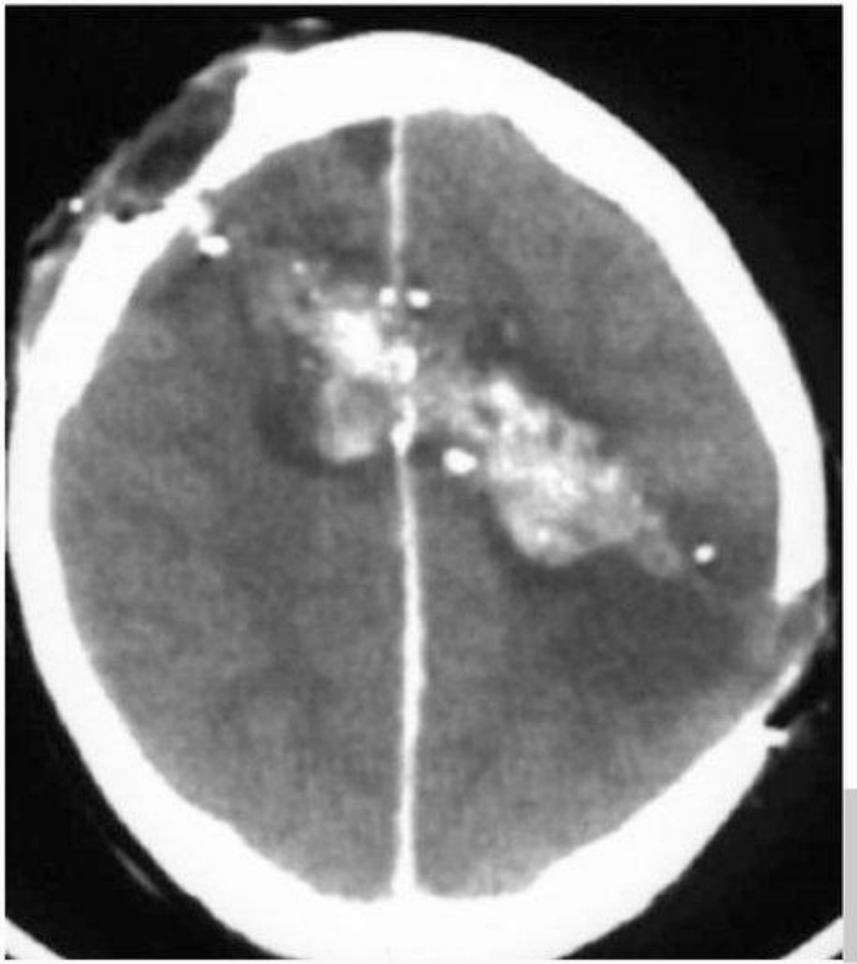

- **Особенность** - высокая энергия травмирующего агента и формирование зоны повреждения вокруг раневого канала

Огнестрельное сквозное черепно-мозговое ранение: КТ выявляет кровоизлияния и костные фрагменты по ходу раневого канала

fppt.com

- Минно-взрывные ранения – это многофакторные повреждения, возникающие вследствие сочетанного воздействия на человека различных поражающих факторов взрыва, которыми при воздействии на человека являются: ударная волна, воздействие первичных и вторичных ранящих снарядов, газопылевой струи, пламени и токсических продуктов.

Резюме

1) **Черепно-мозговая травма** (ЧМТ) — повреждение механической энергией черепа и внутричерепного содержимого: вещества головного мозга, мозговых оболочек, сосудов, черепных нервов.
2) **Светлый промежуток** — временное улучшение состояния пациента после черепно-мозговой травмы, за которым следует резкое ухудшение.
3) **Диффузное аксональное повреждение** сегодня признано одной из ведущих причин смерти при черепно-мозговой травме.
4) При **минно-взрывной травме** (МВТ) образуется очаг в полушарии, противоположном стороне взрыва, вследствие отбрасывания мозга в направлении взрывной волны и его ушиба о костные выступы и структуры черепа по механизму контрудара.

Литература:

- Бахадова Э.М., Карпов С.М., Апагуни А.Э., Апагуни В.В., Хатуаева А.А., Карпов С.М. ОСОБЕННОСТИ ЧЕРЕПНО-МОЗГОВОЙ ТРАВМЫ ПРИ МИННО-ВЗРЫВНОМ ТРАВМАТИЗМЕ (ОБЗОРНАЯ СТАТЬЯ) // Международный журнал прикладных и фундаментальных исследований. – 2013. – № 12. – С. 72-75;
- Meythaler J. M. et al. Current concepts: diffuse axonal injury–associated traumatic brain injury //Archives of physical medicine and rehabilitation. – 2001. – Т. 82. – №. 10. – С. 1461-1471.
- Лебедев В. В., Волков П. В. Диффузное аксональное повреждение головного мозга //Нейрохирургия. – 2005. – №. 3. – С. 10-15.
- Судебно-медицинская экспертиза черепно-мозговой травмы: справочноинформационные материалы / Курск, ОБУЗ «Бюро СМЭ», 2014. — 73с