


Кафедра лучевой диагностики и лучевой терапии ГБОУ ВПО
Рост ГМУ Минздрава России

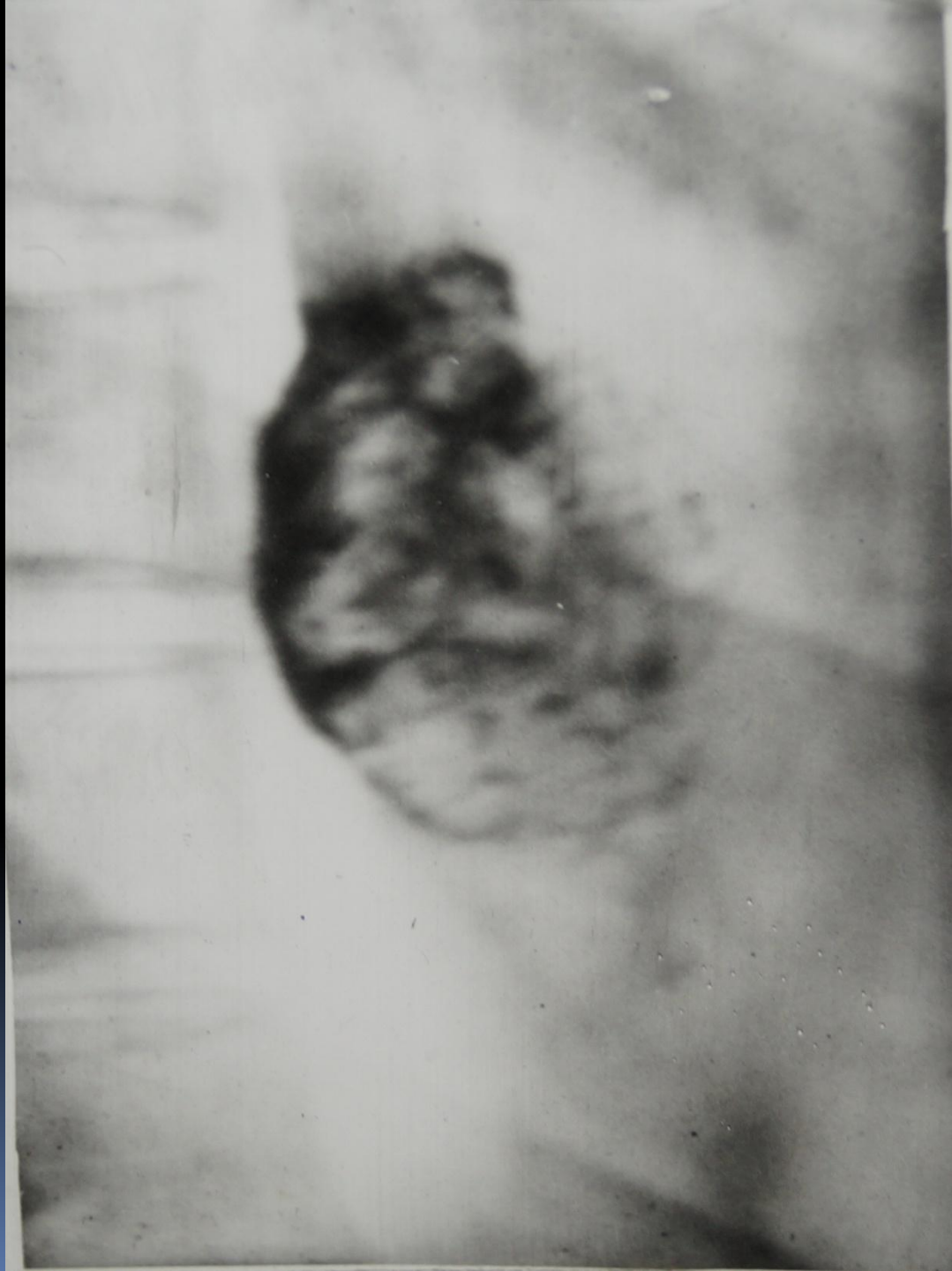
РЕНТГЕНОДИАГНОСТИКА ОПУХОЛЕЙ ЖЕЛУДОЧНО- КИШЕЧНОГО ТРАКТА

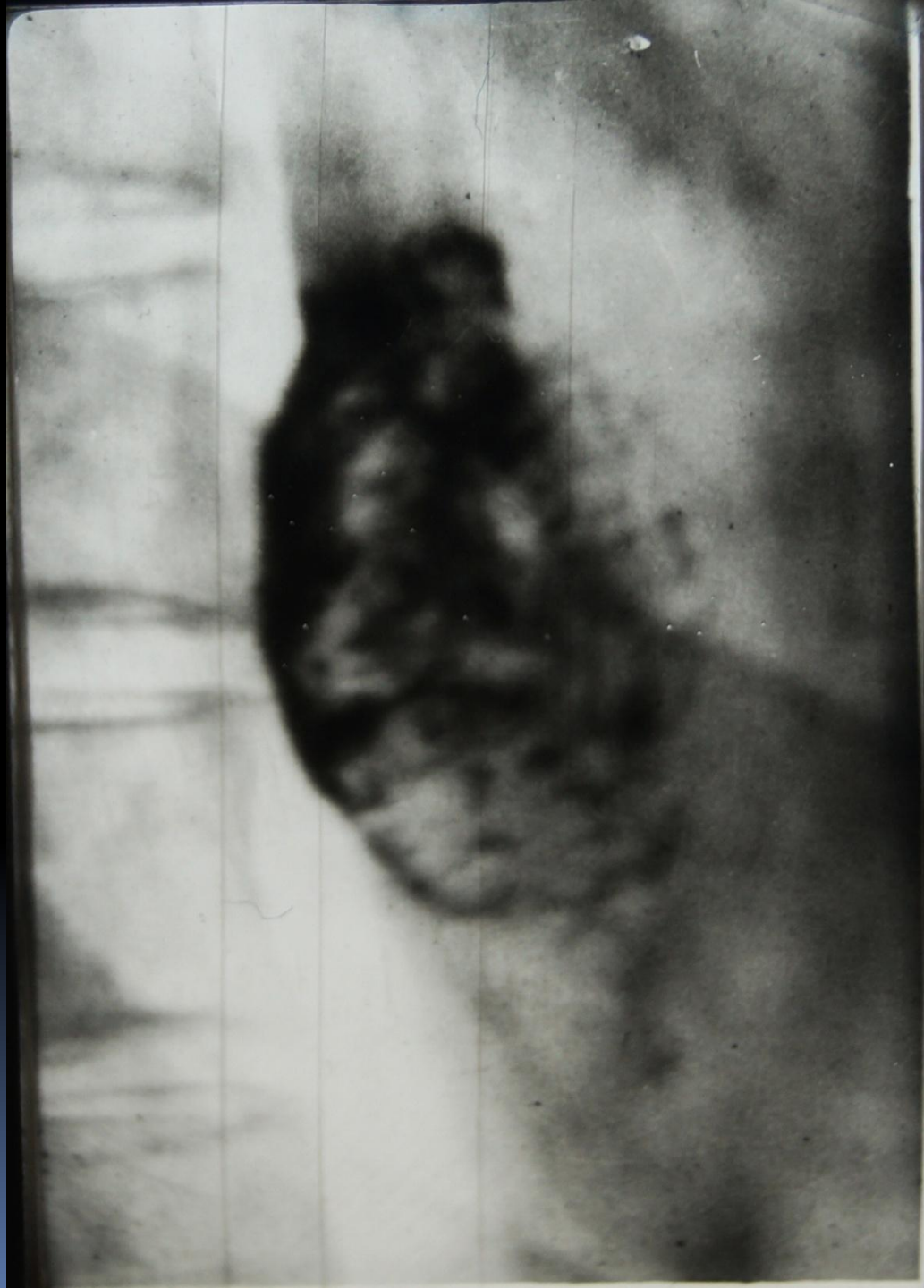


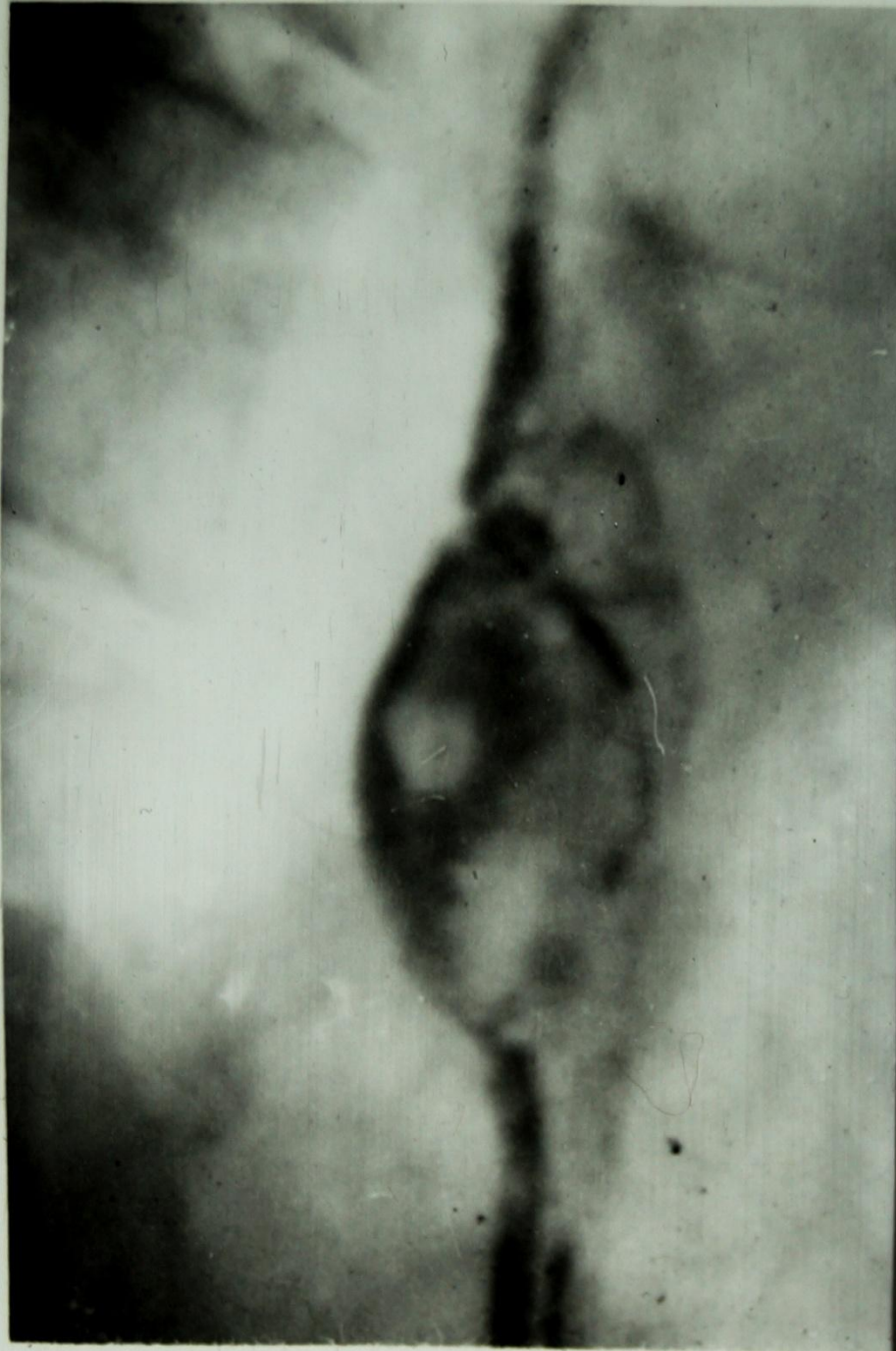
Рентгенодиагностика доброкачественных опухолей желудочно- кишечного тракта

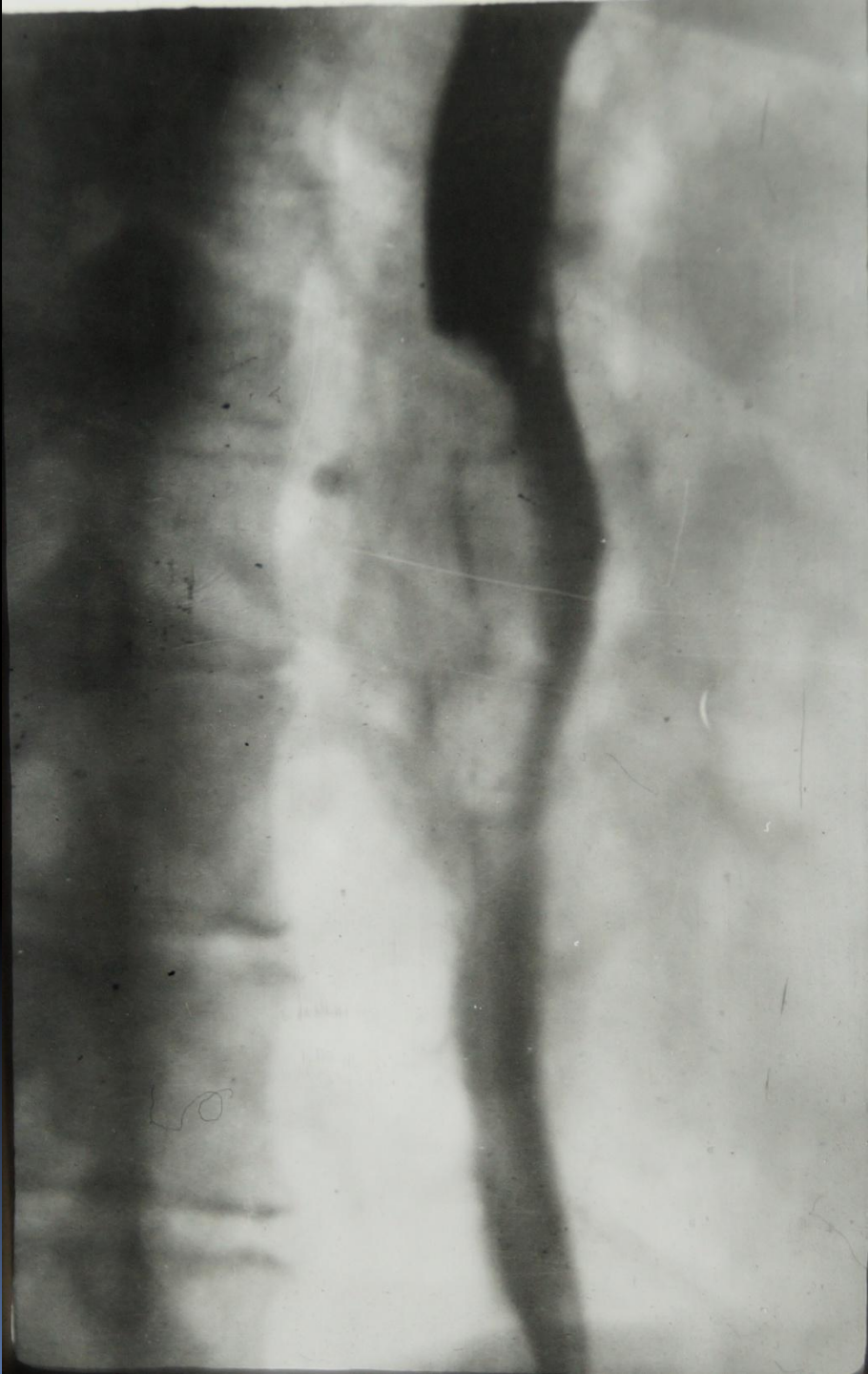Классификация доброкачественных опухолей ЖКТ

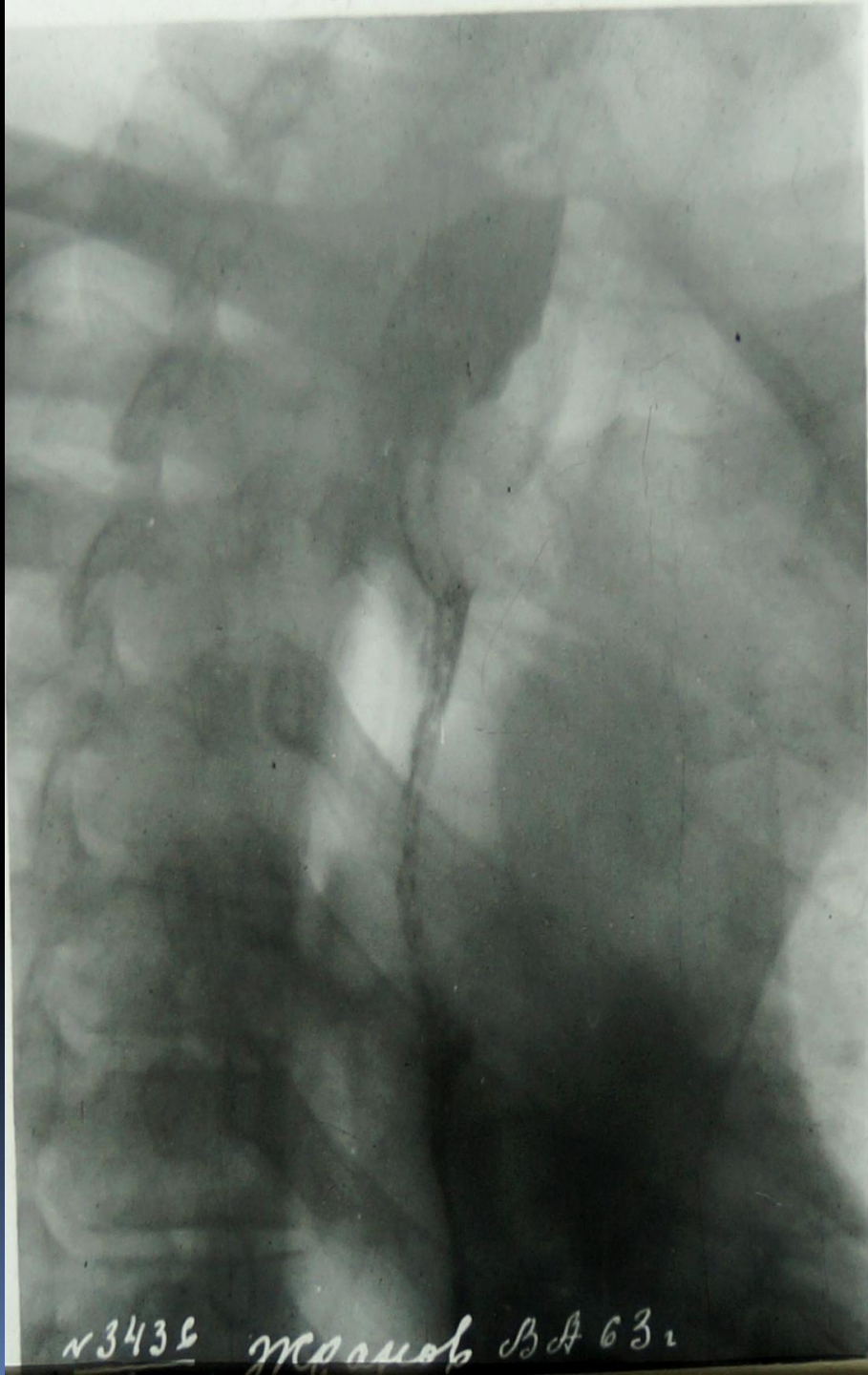
1. Внутрипросветные доброкачественные опухоли;
2. Внутристеночные доброкачественные опухоли.



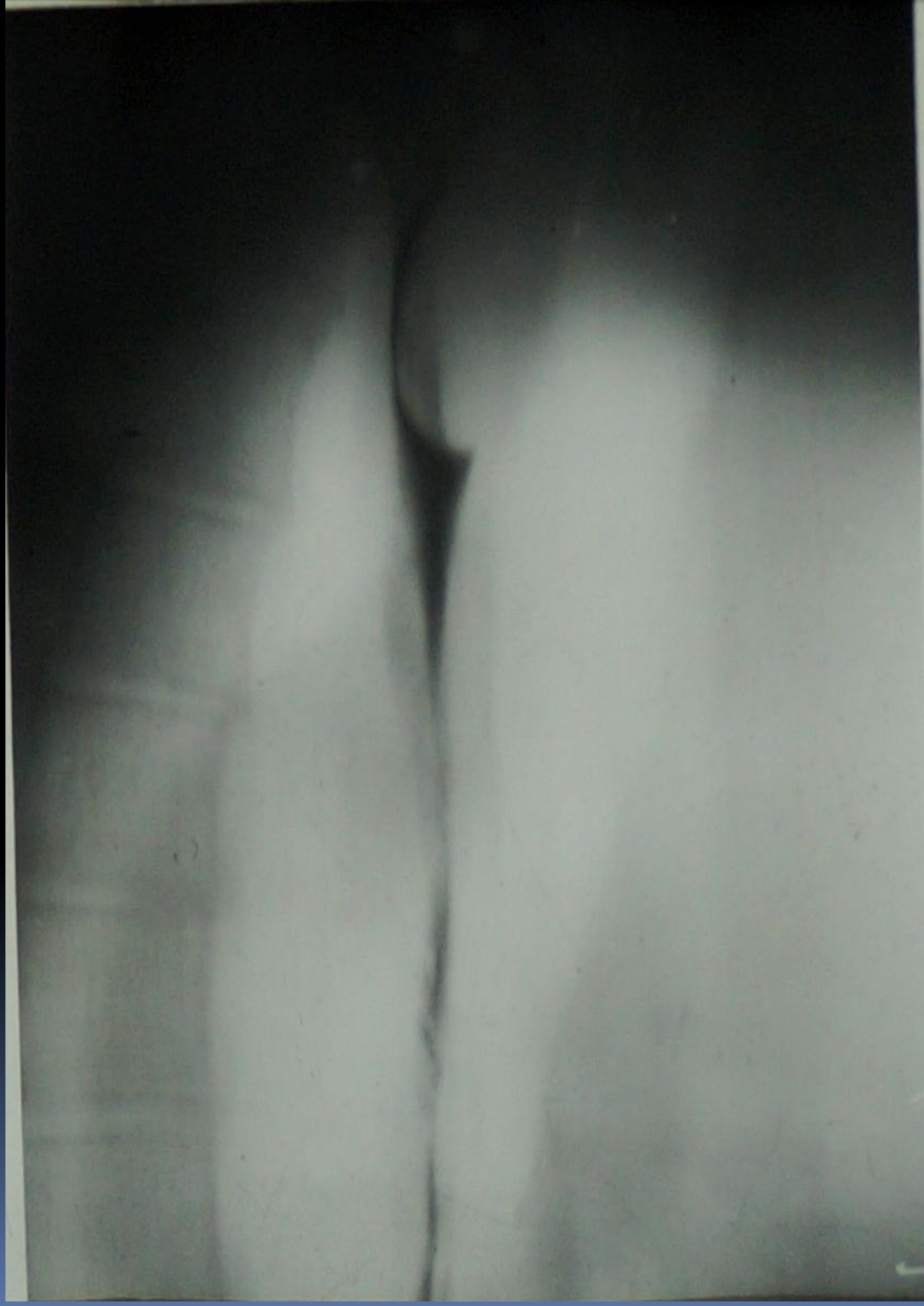

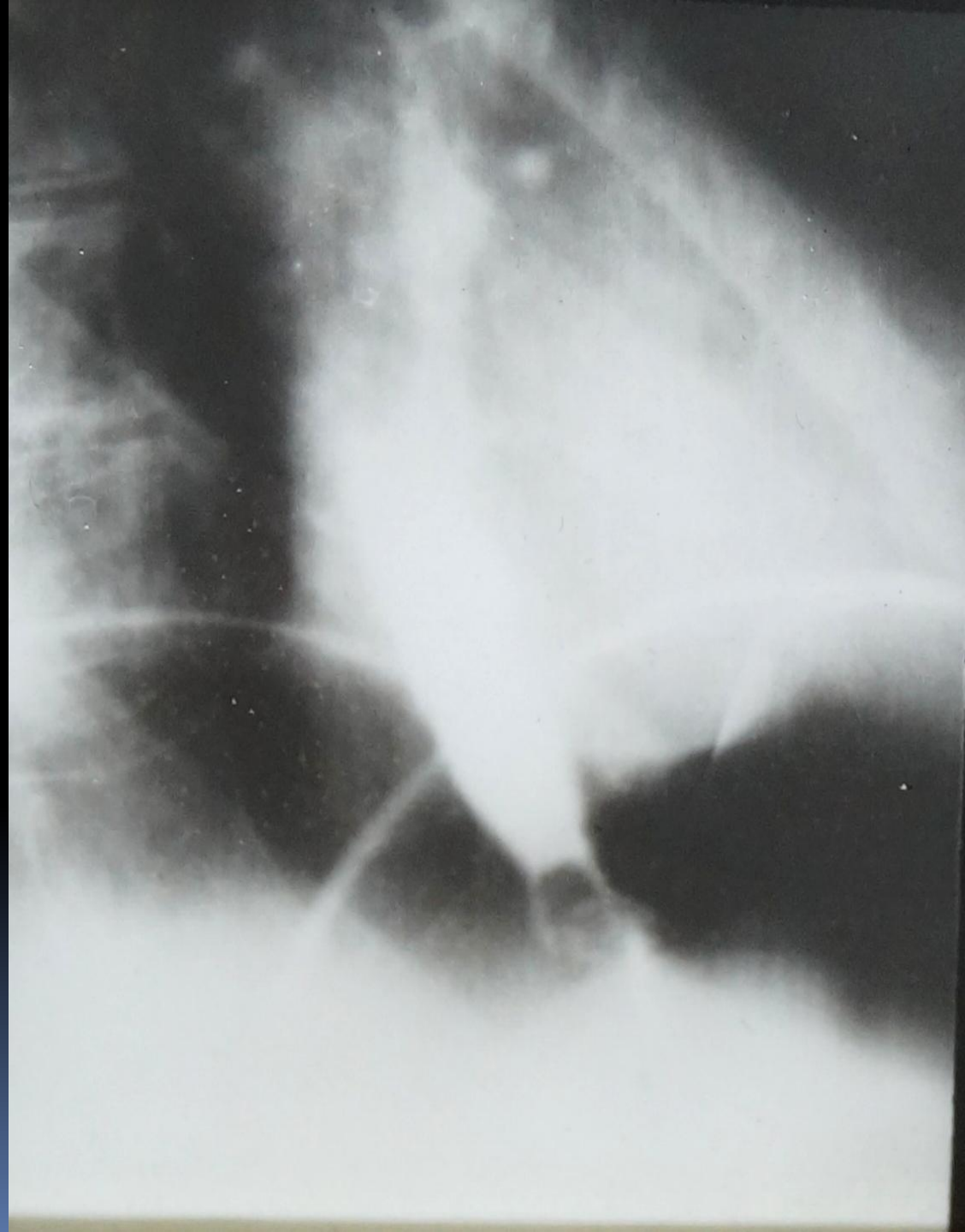






№3436 *красно* В А 63.

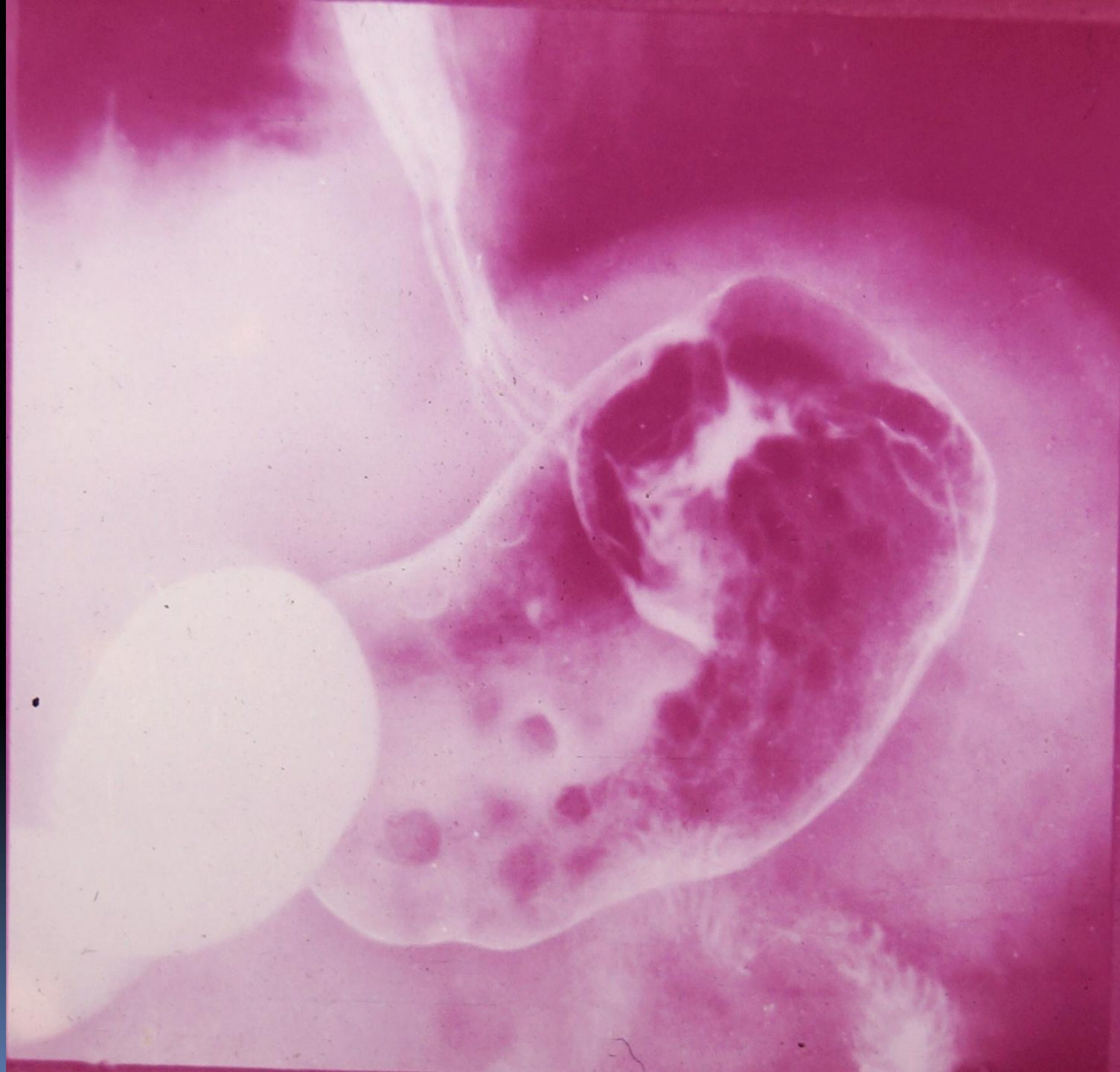


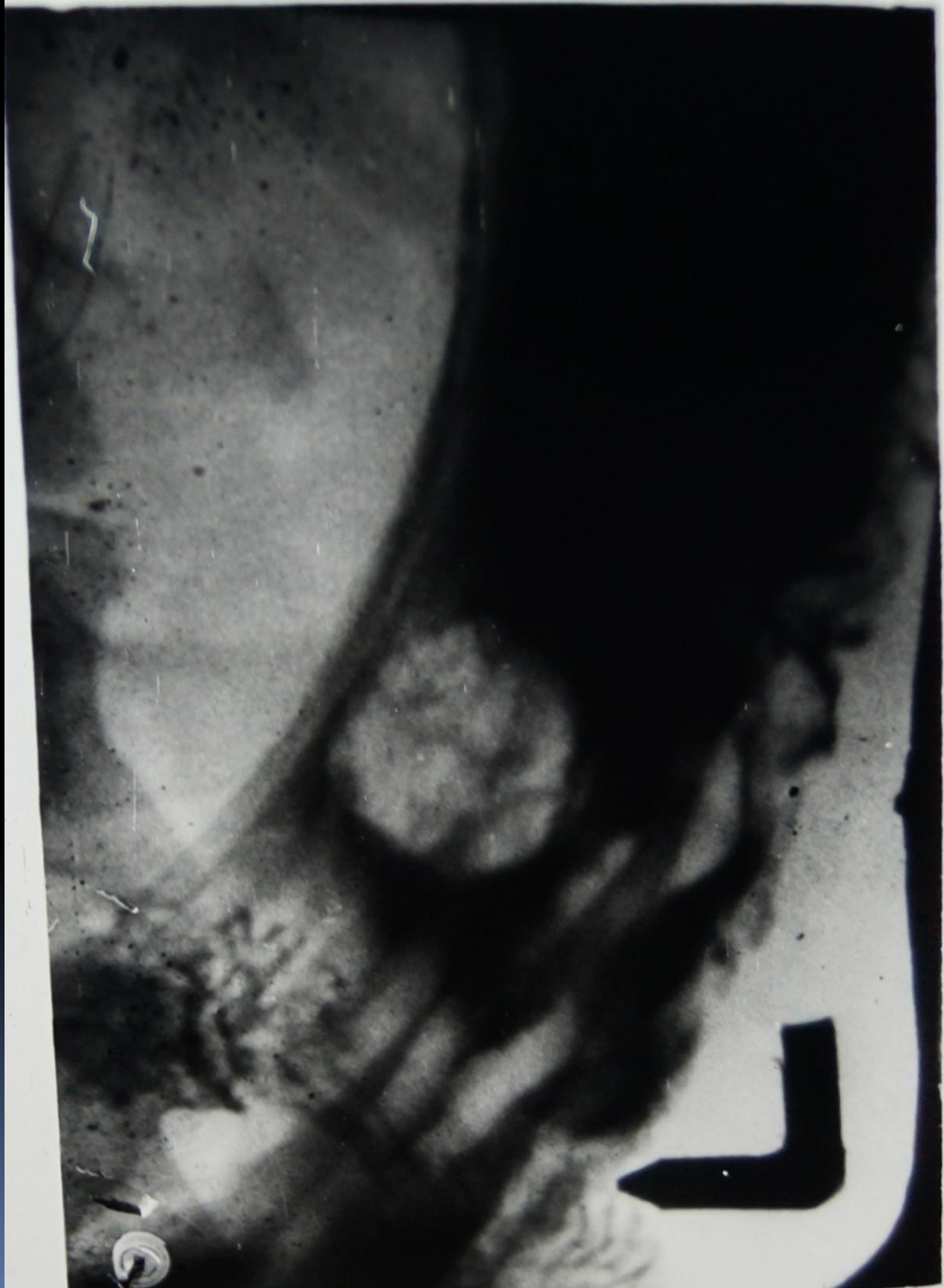
57

X-70,

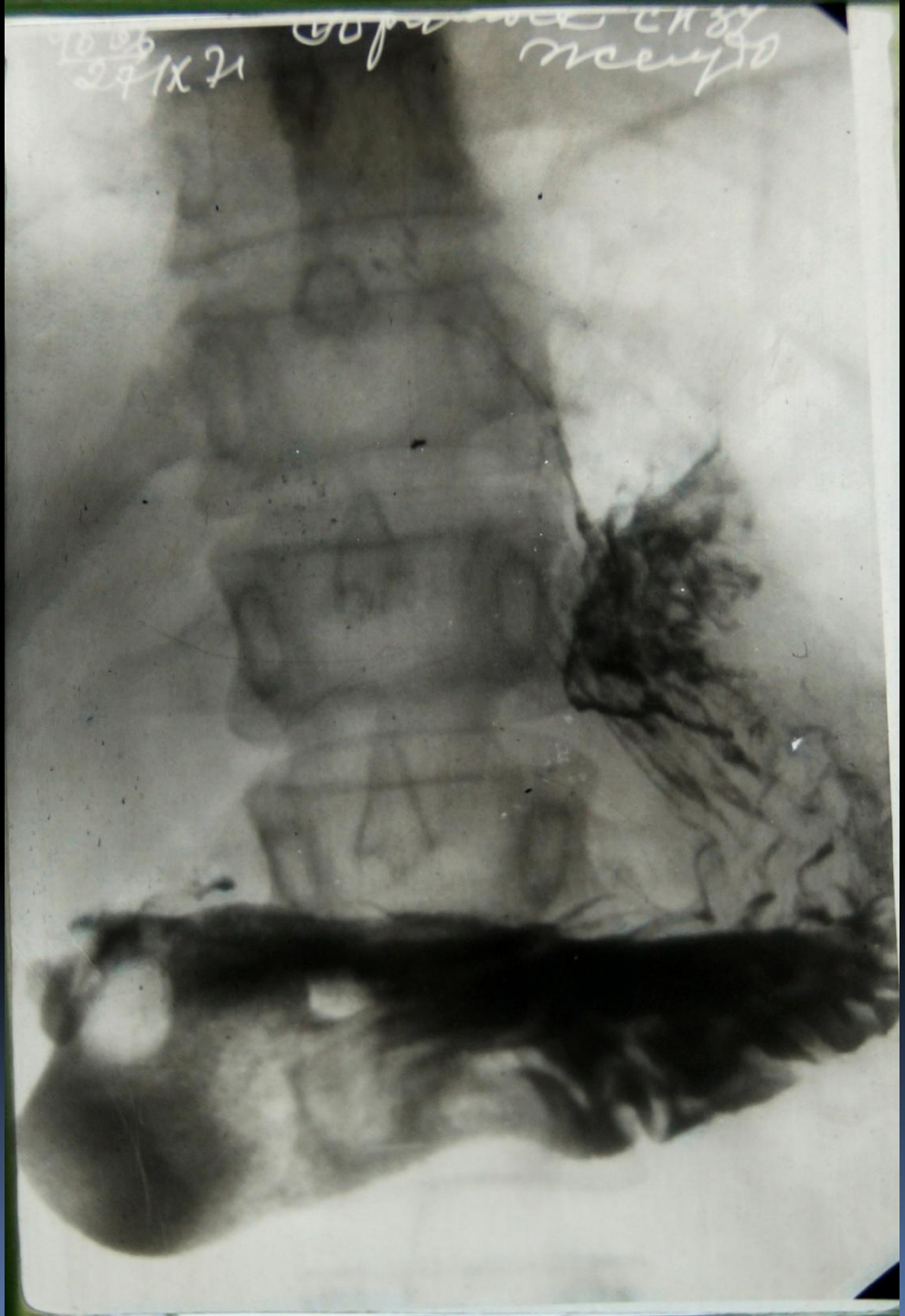
Isu. u. o. l. a,
O. A. 72,

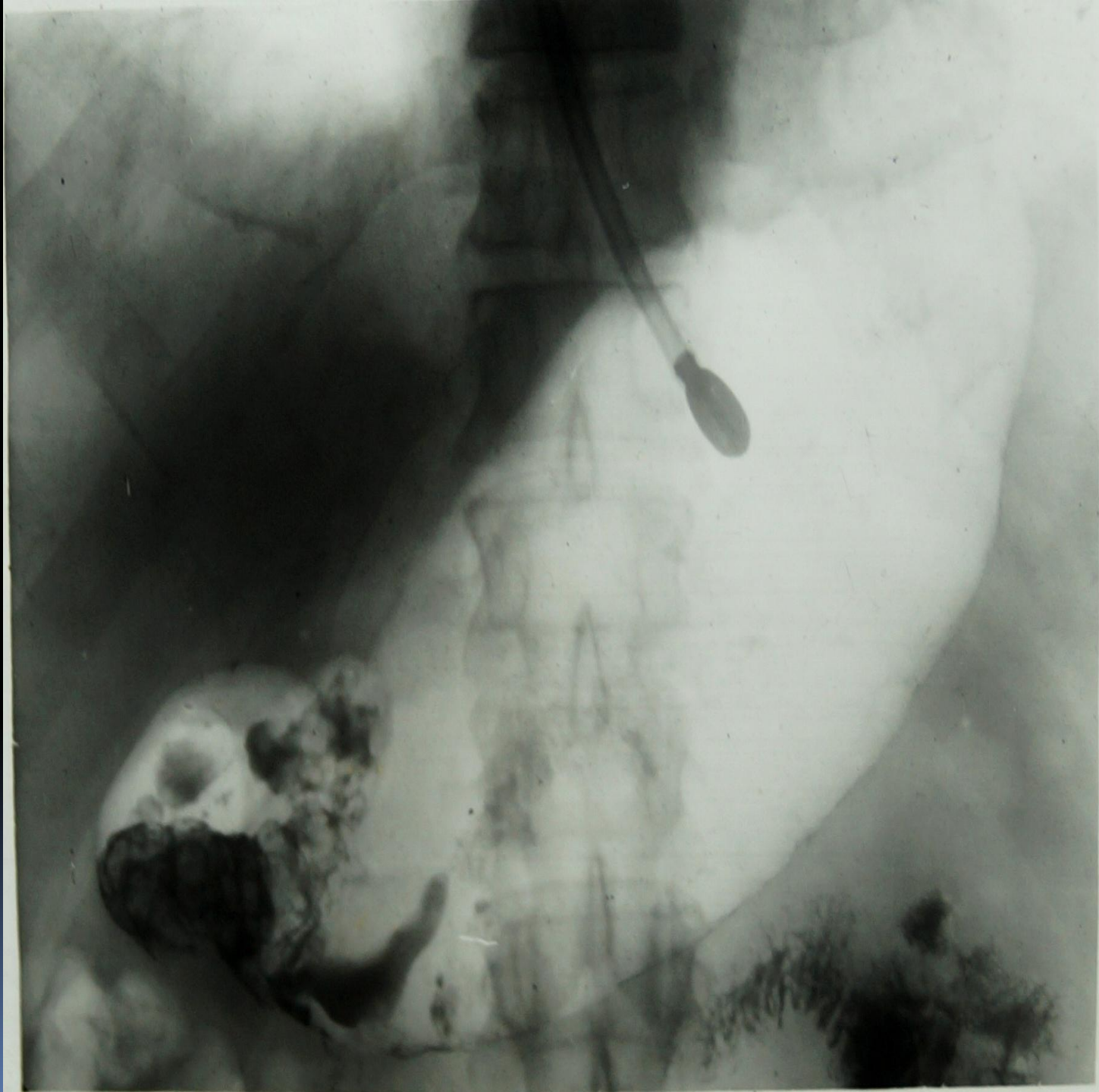




1005
27X21

Гопа...
не...







Рентгенодиагностика рака желудочно- кишечного тракта

Классификация рака органов

ЖКТ

1. Экзофитная форма:

- узловая форма;
- полипоподобная форма;
- чашепоподобная форма.

2. Эндофитная форма:

- диффузно-инфильтративная форма;
- инфильтративно-язвенная.

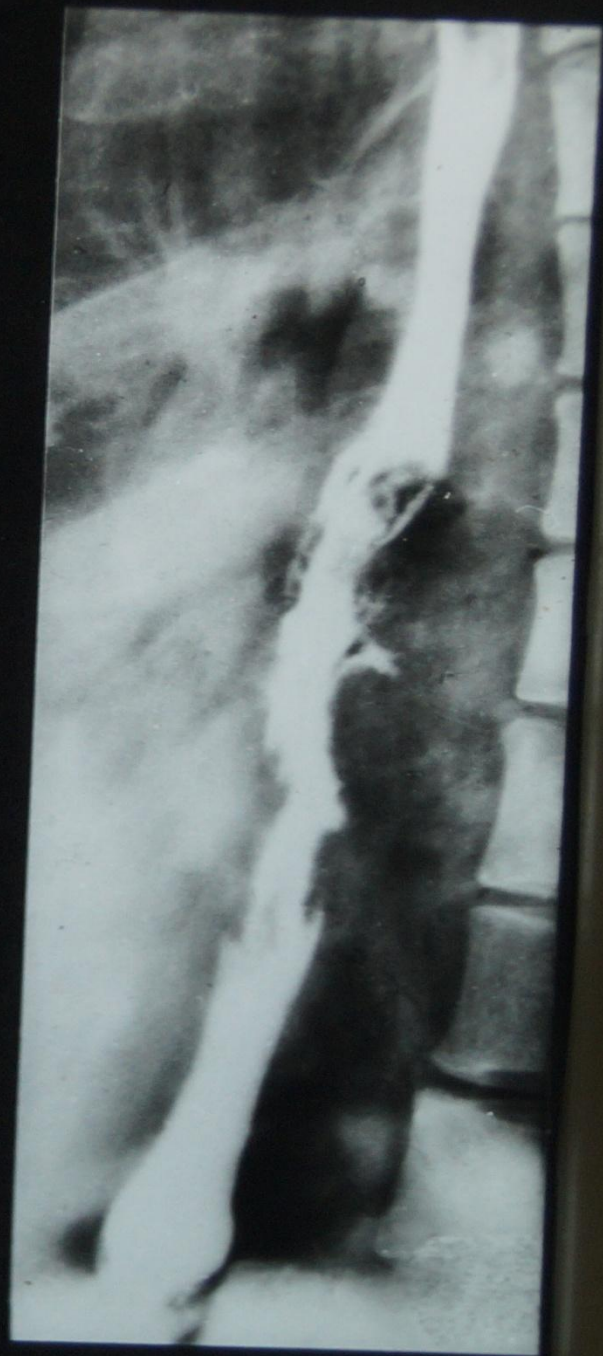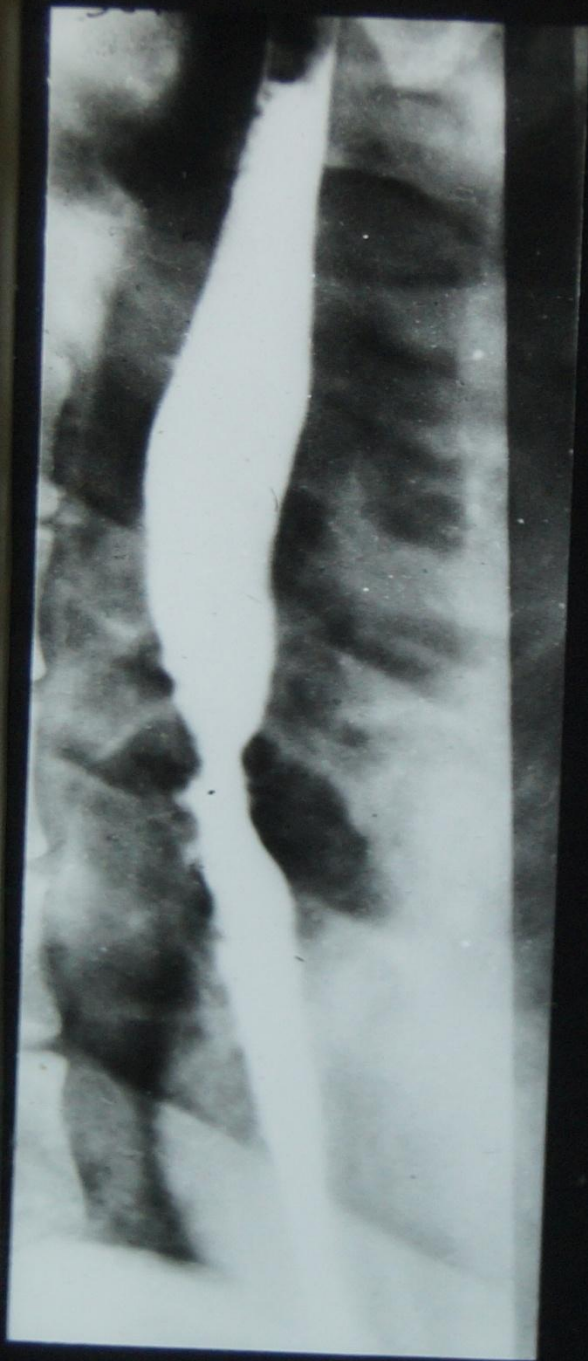3. СМЕШАННАЯ ФОРМА – 10-15%

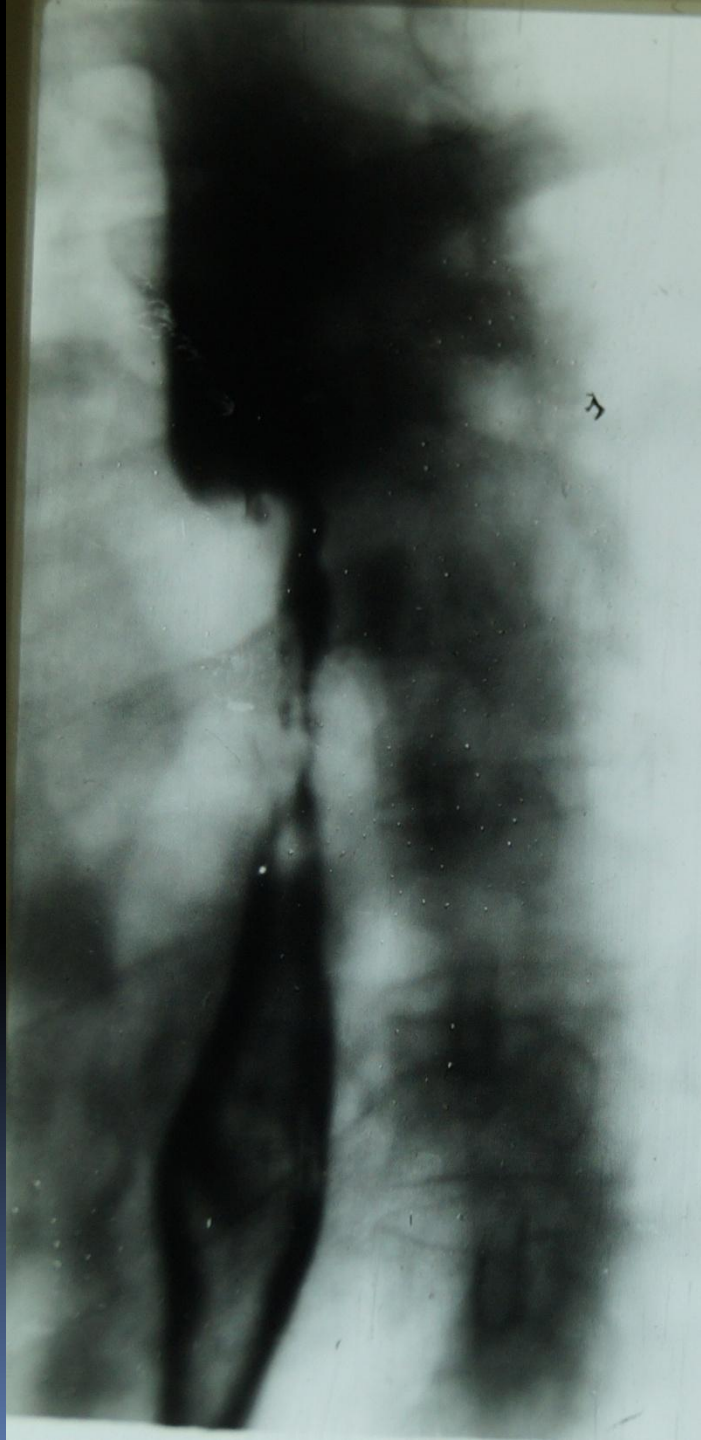210572

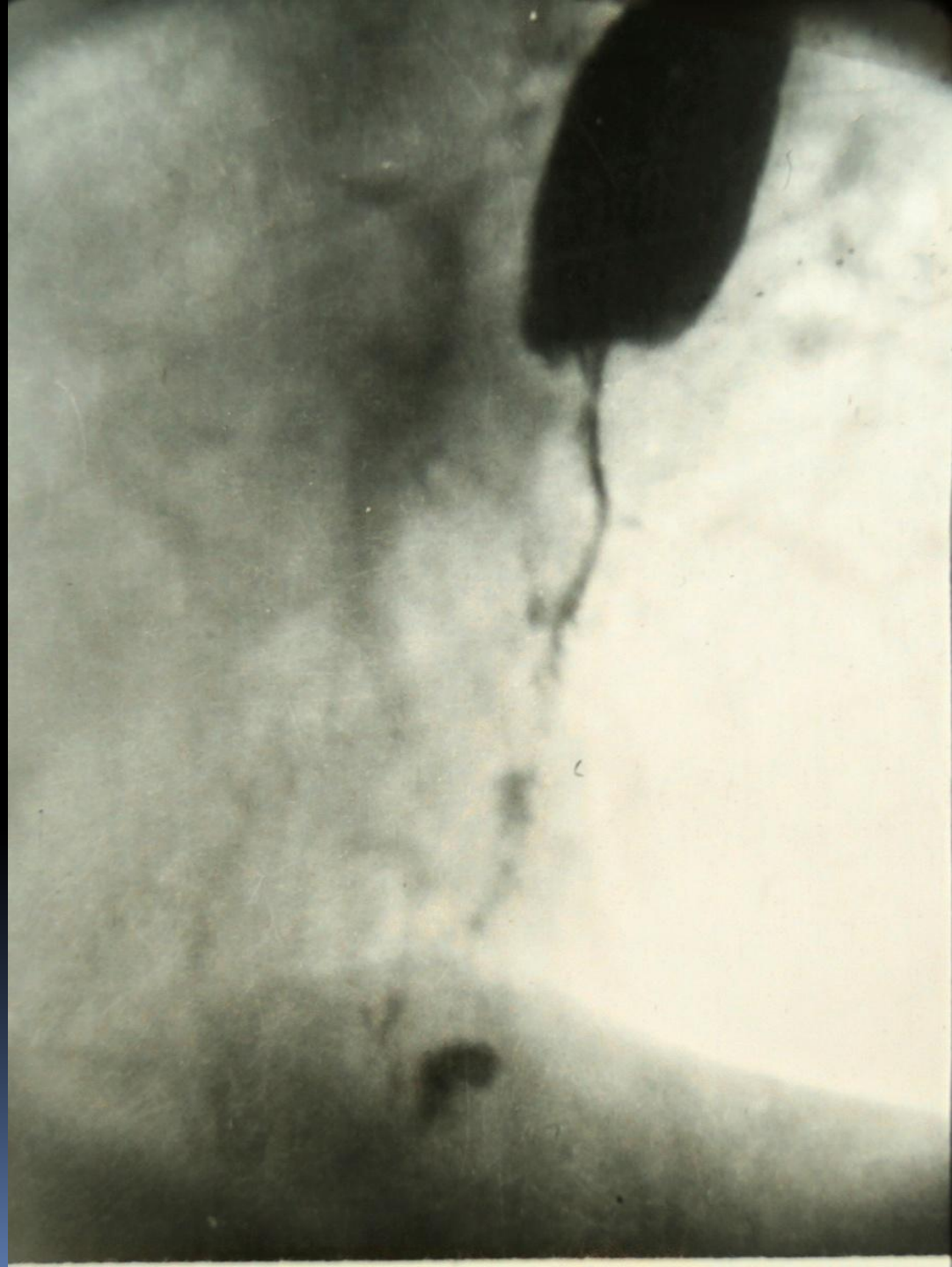
25 xi 74

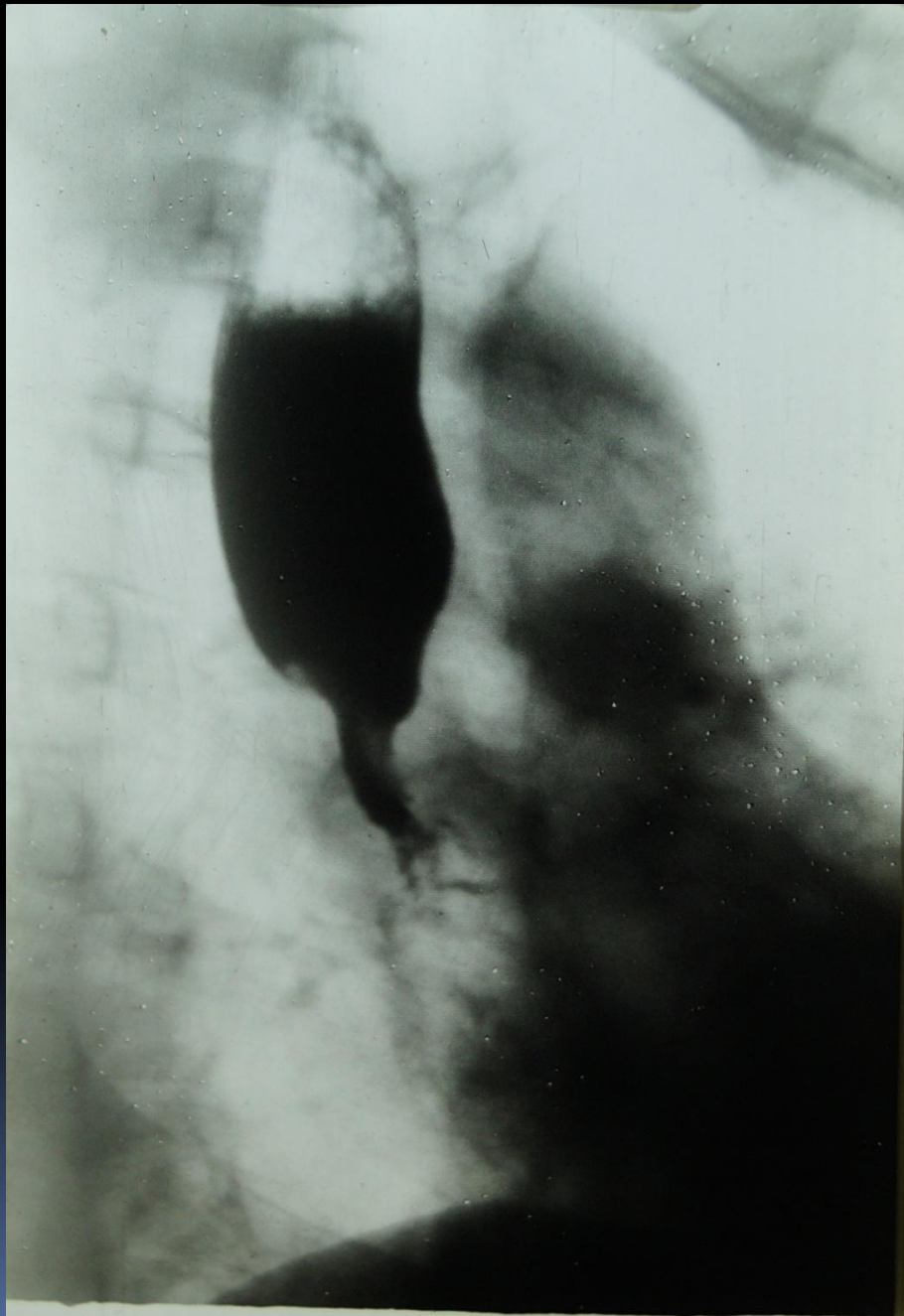H.B.

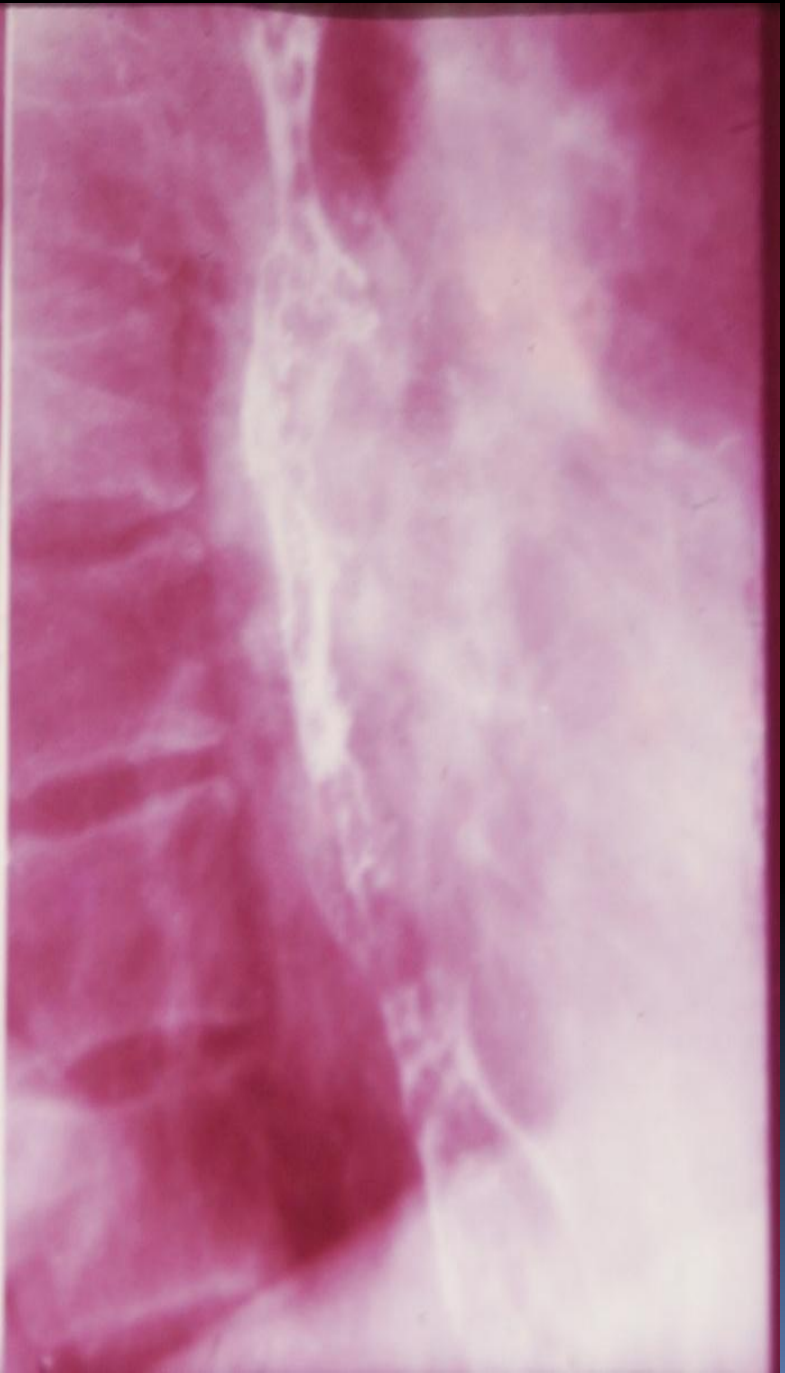
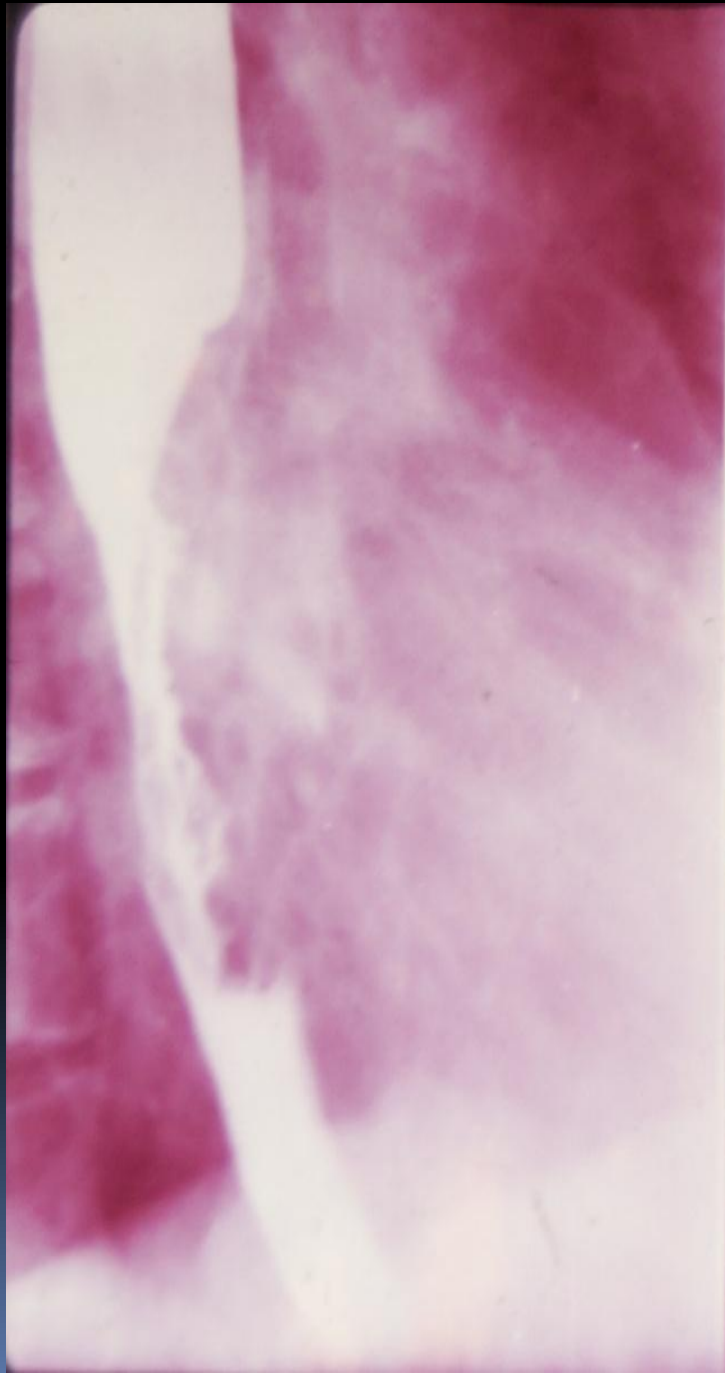
01

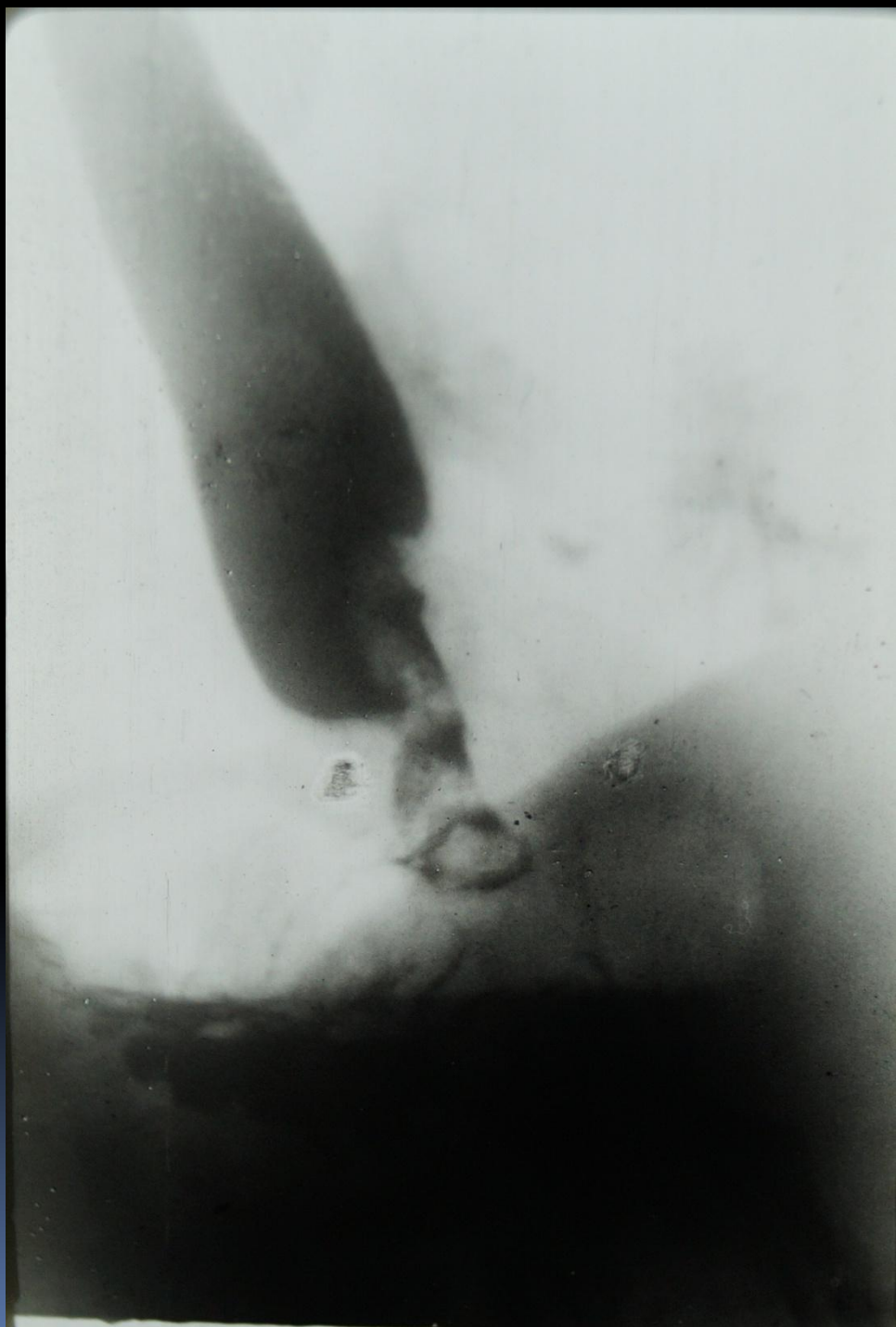

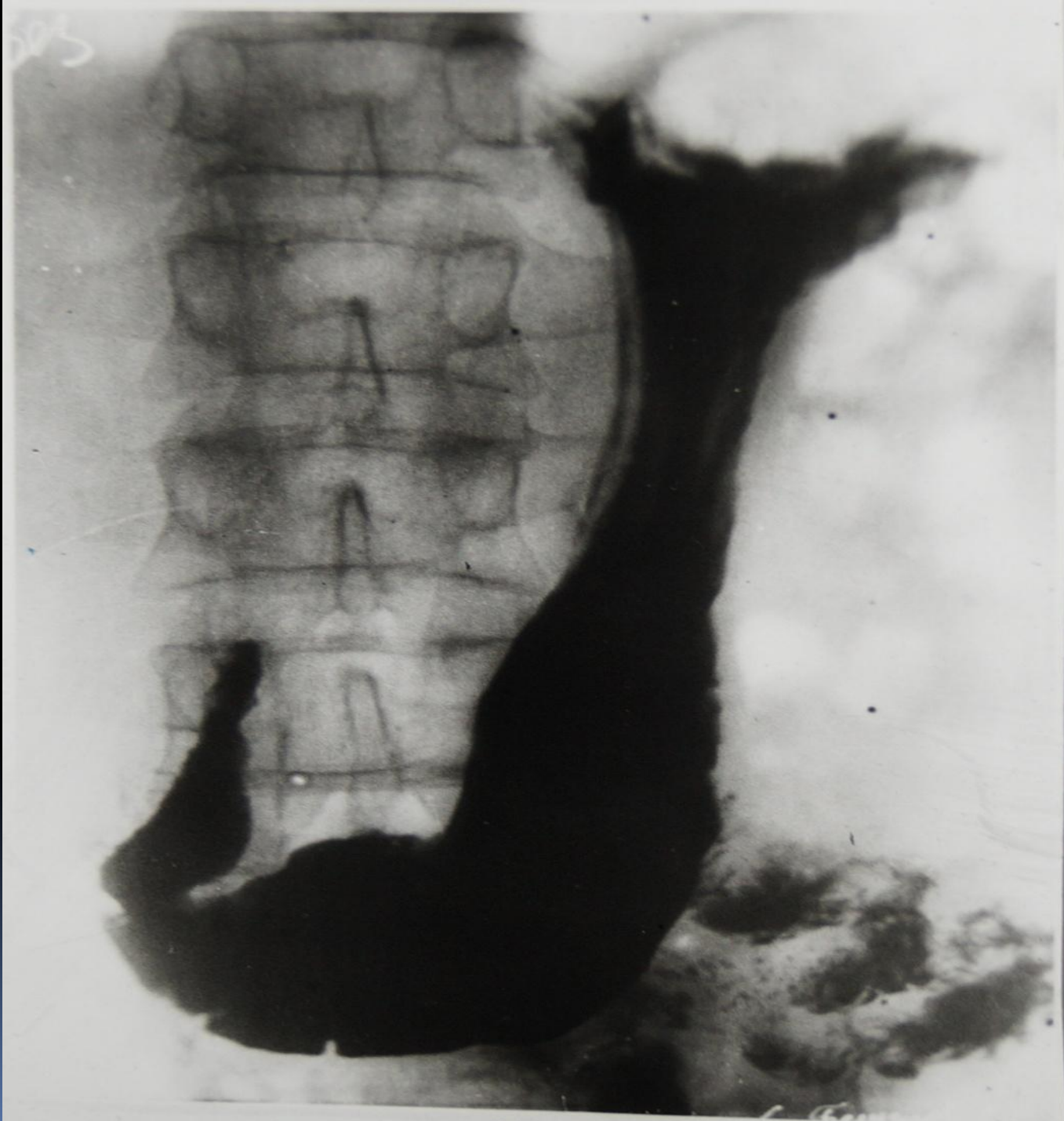



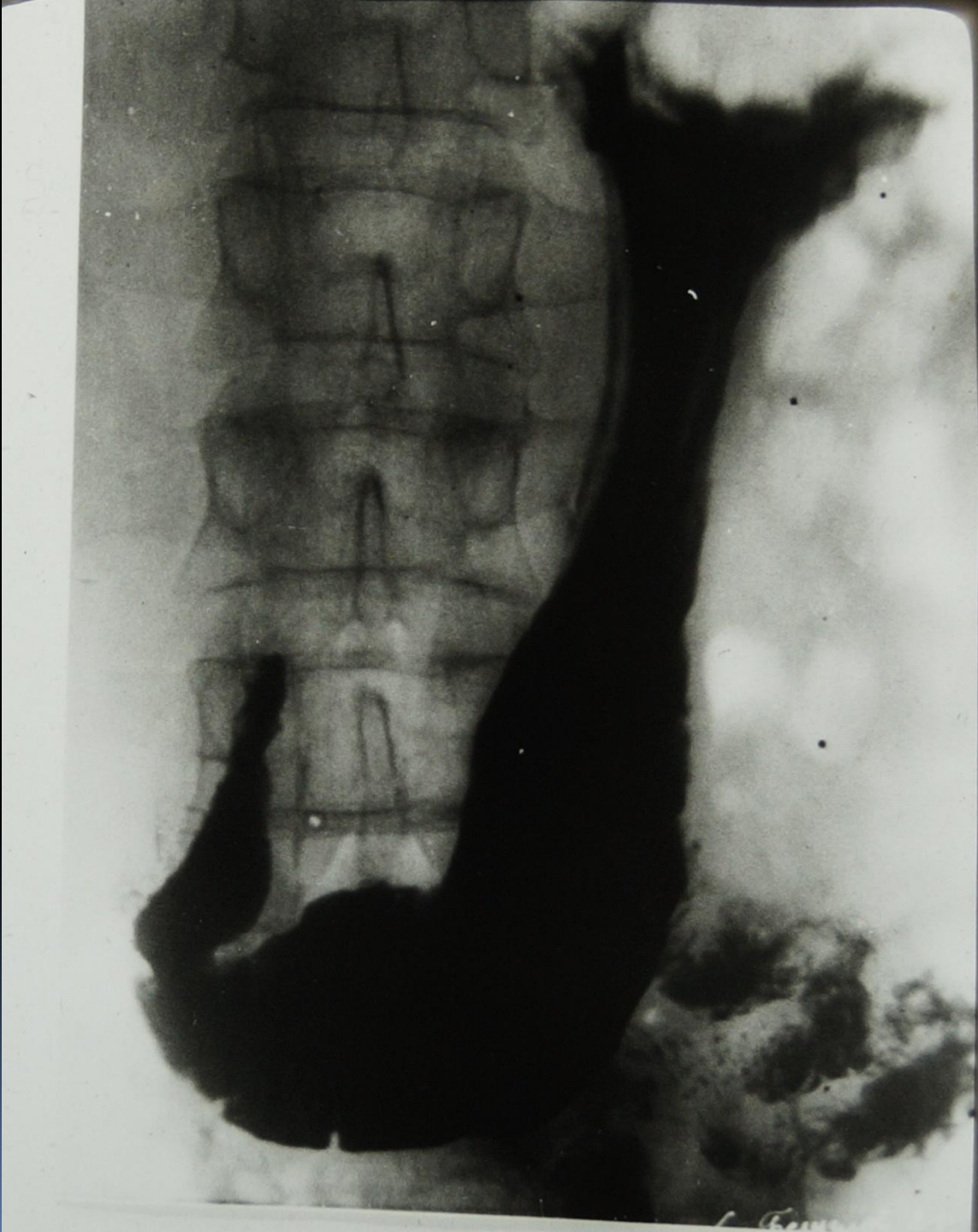


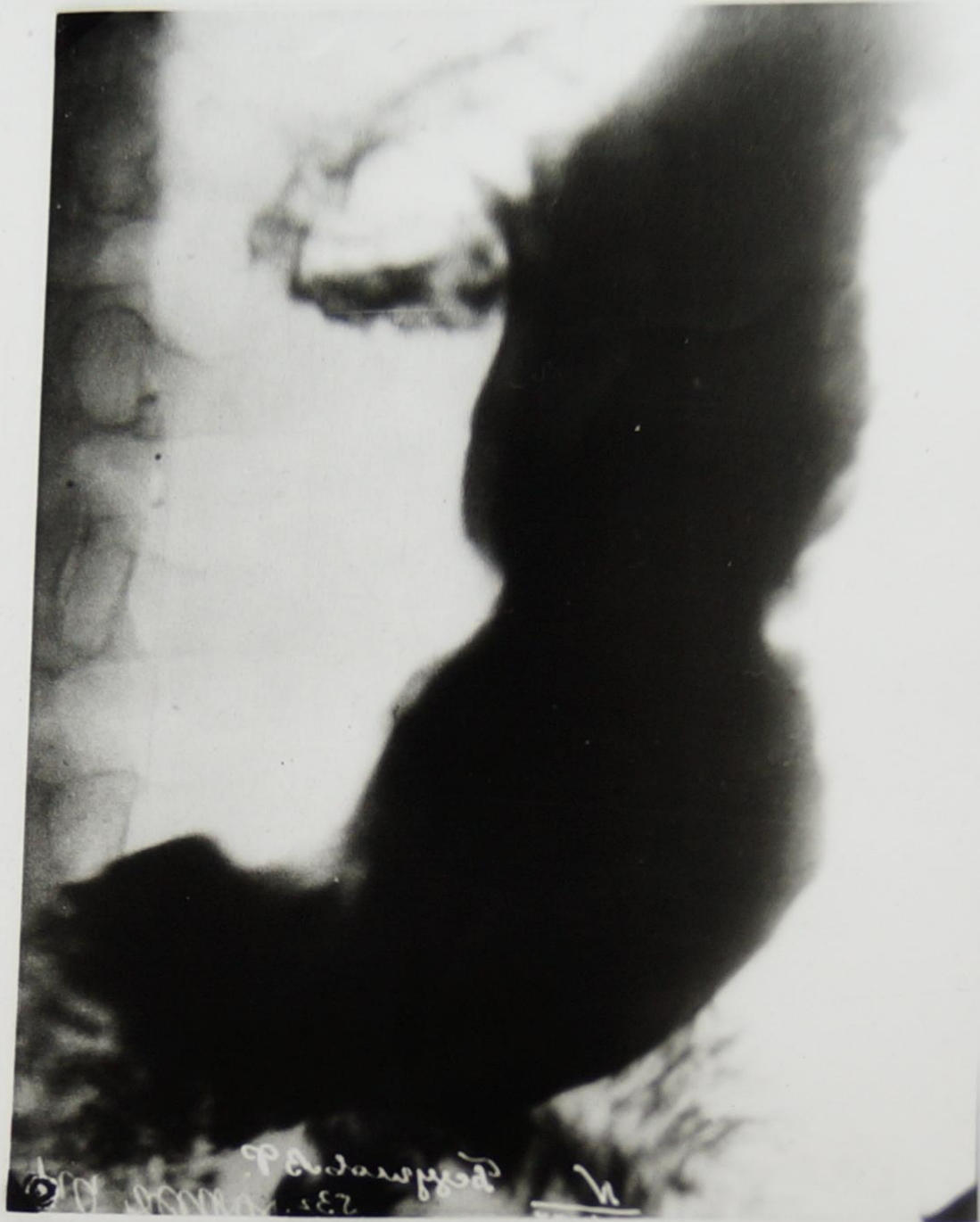



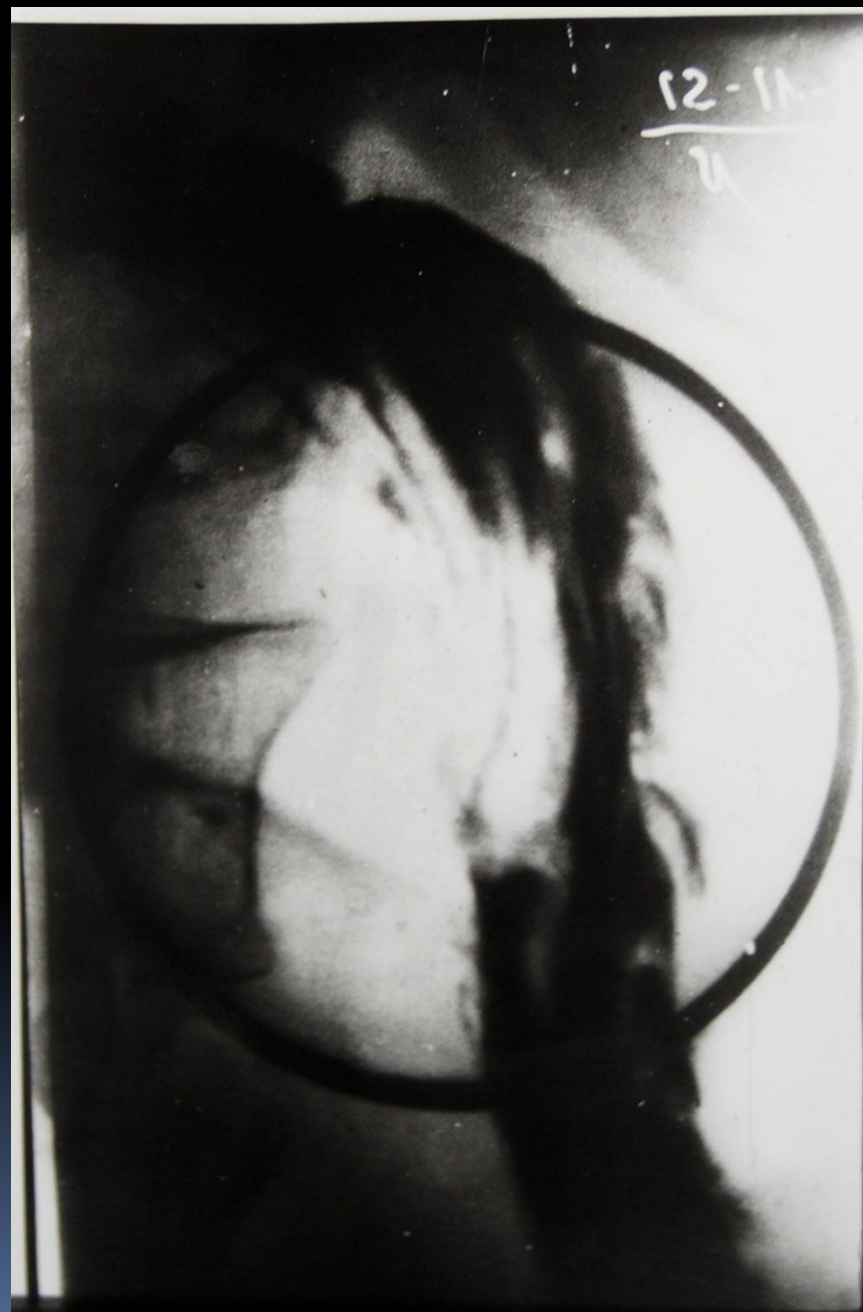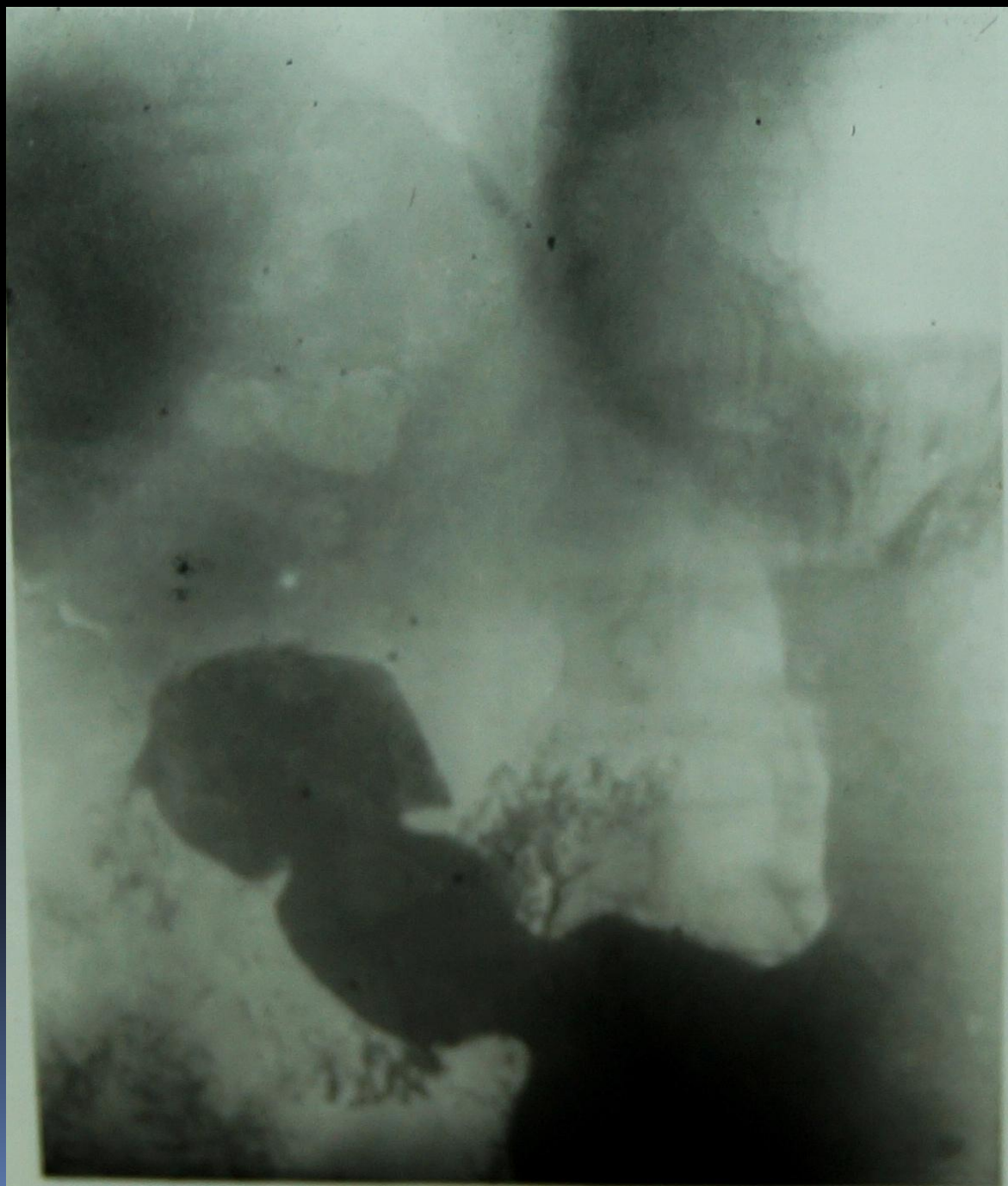


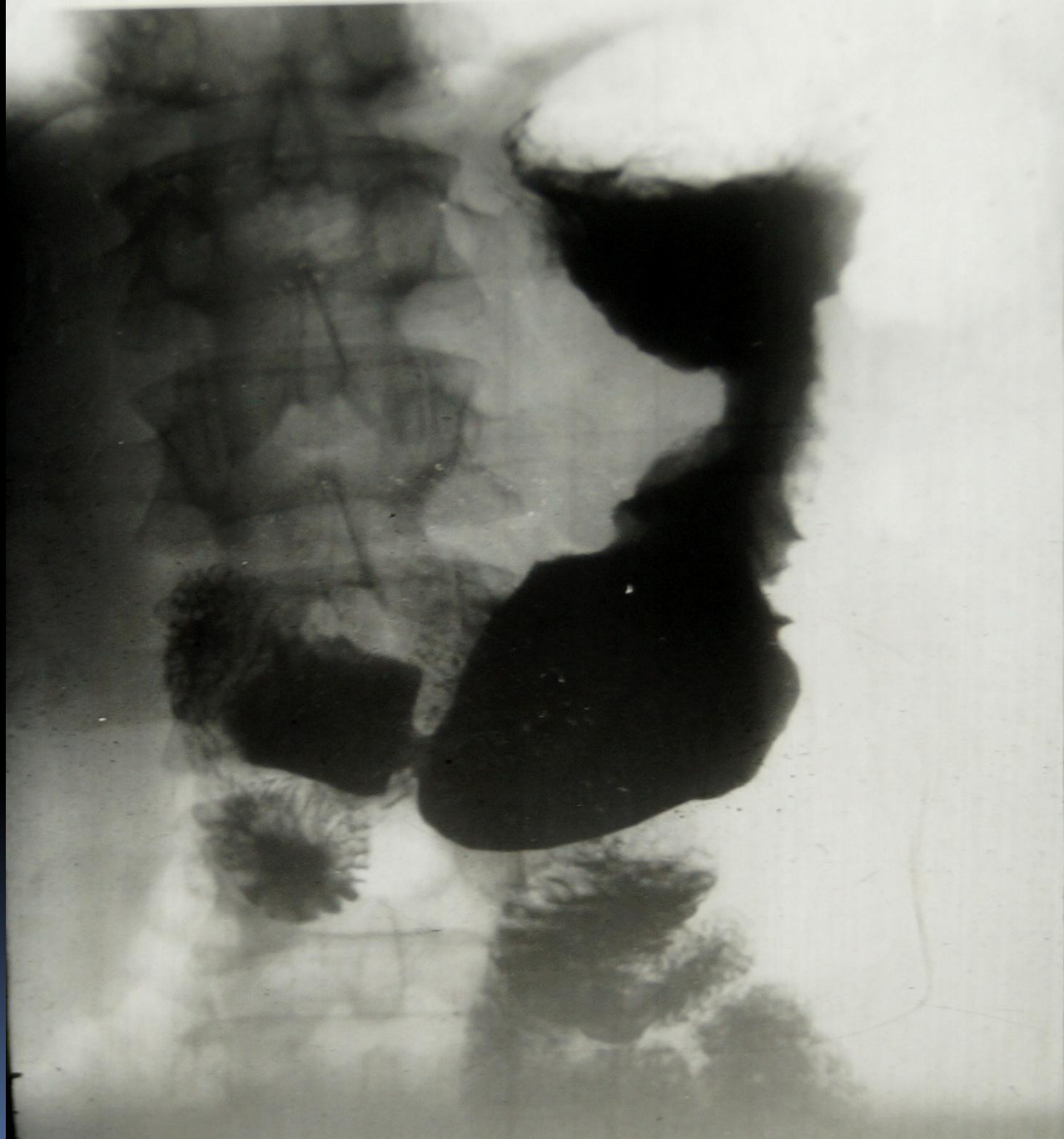




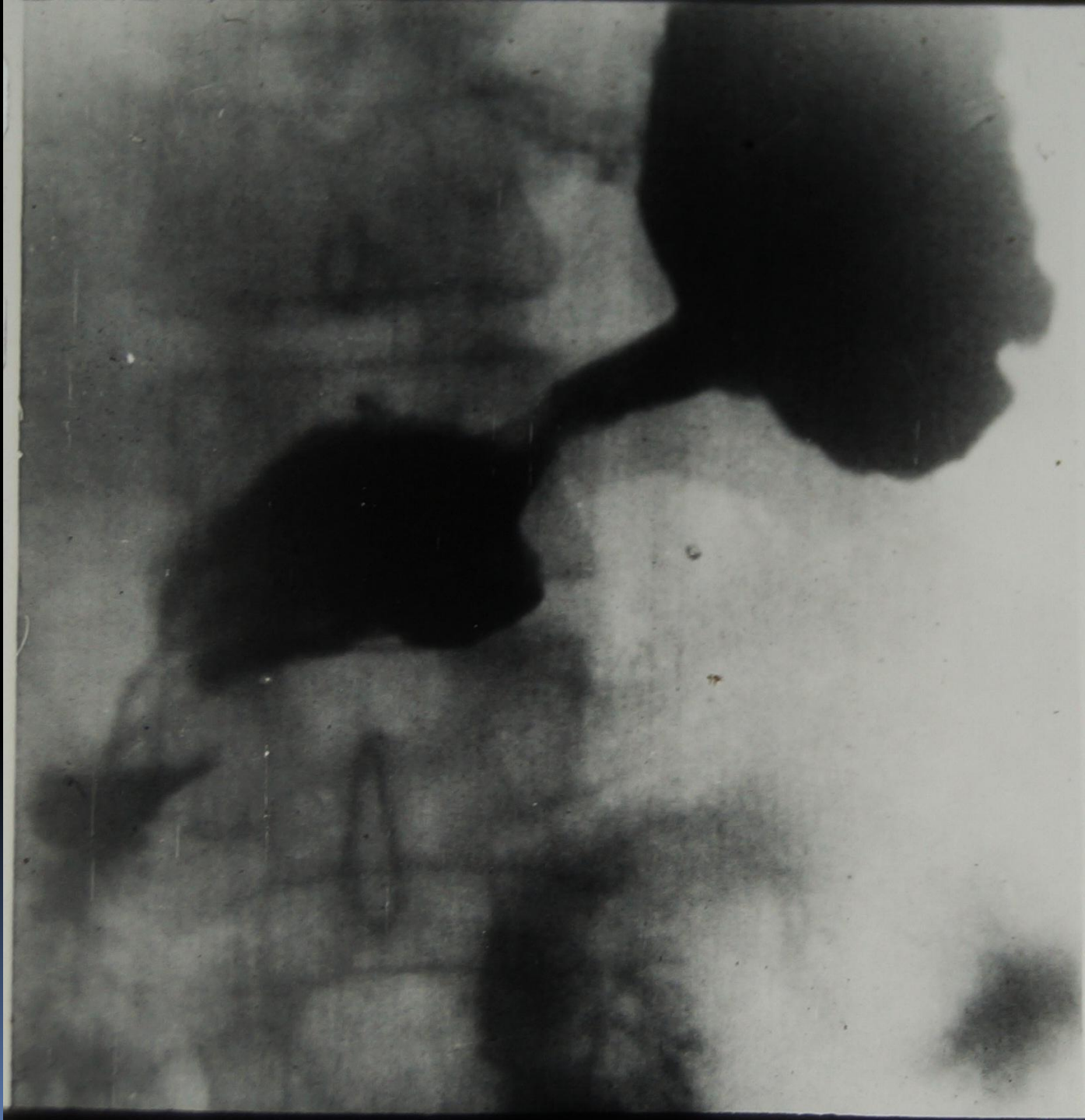


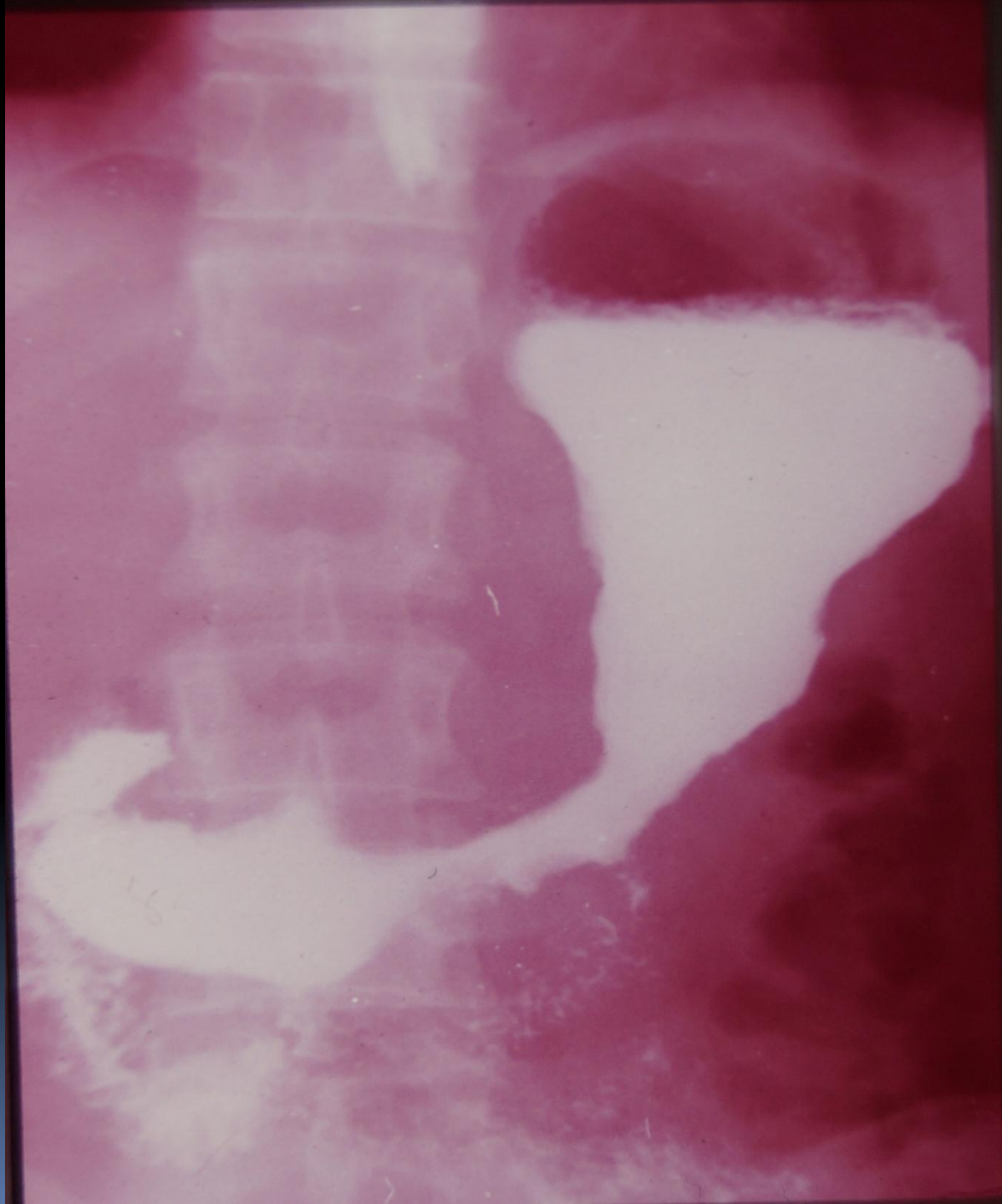






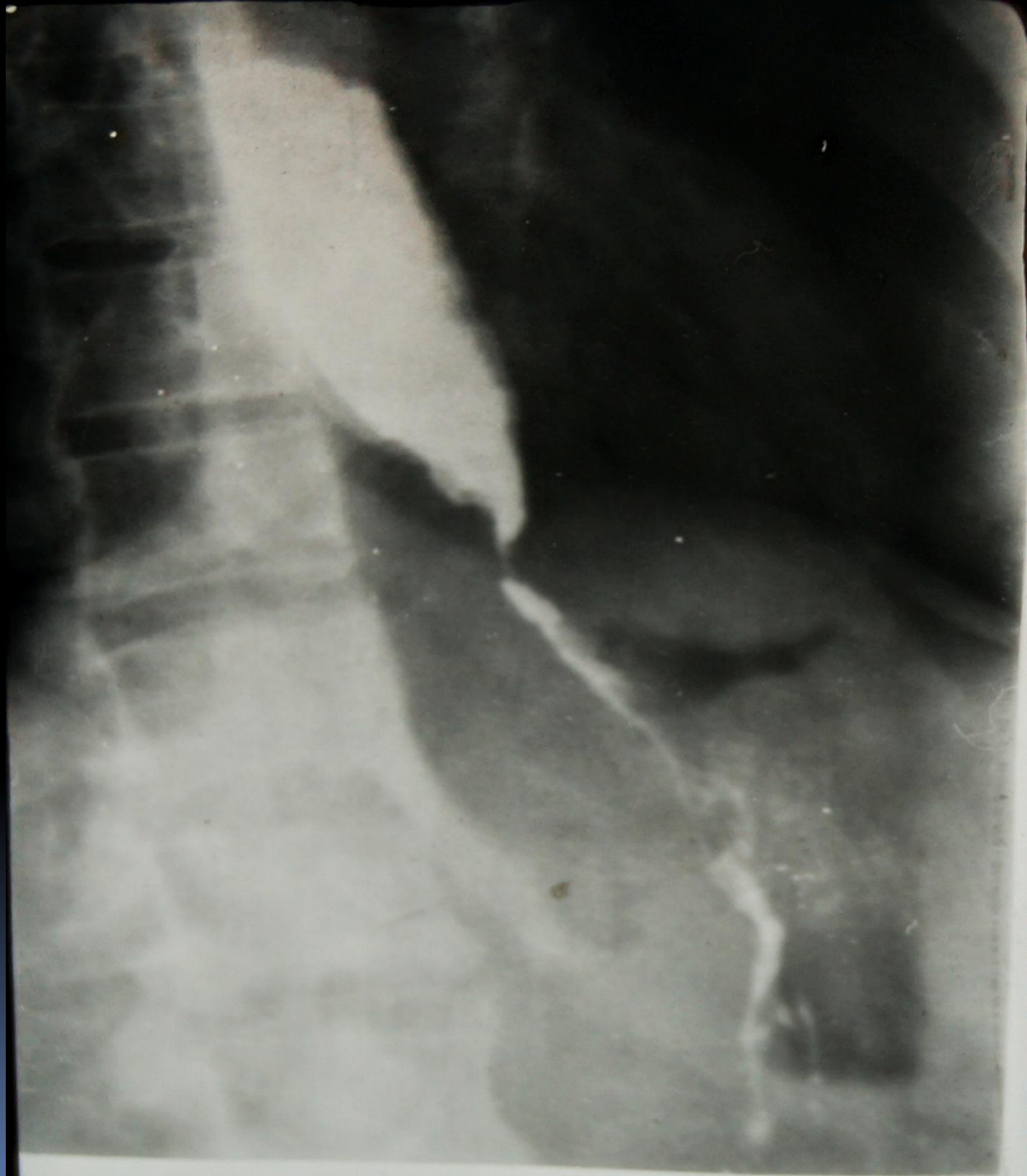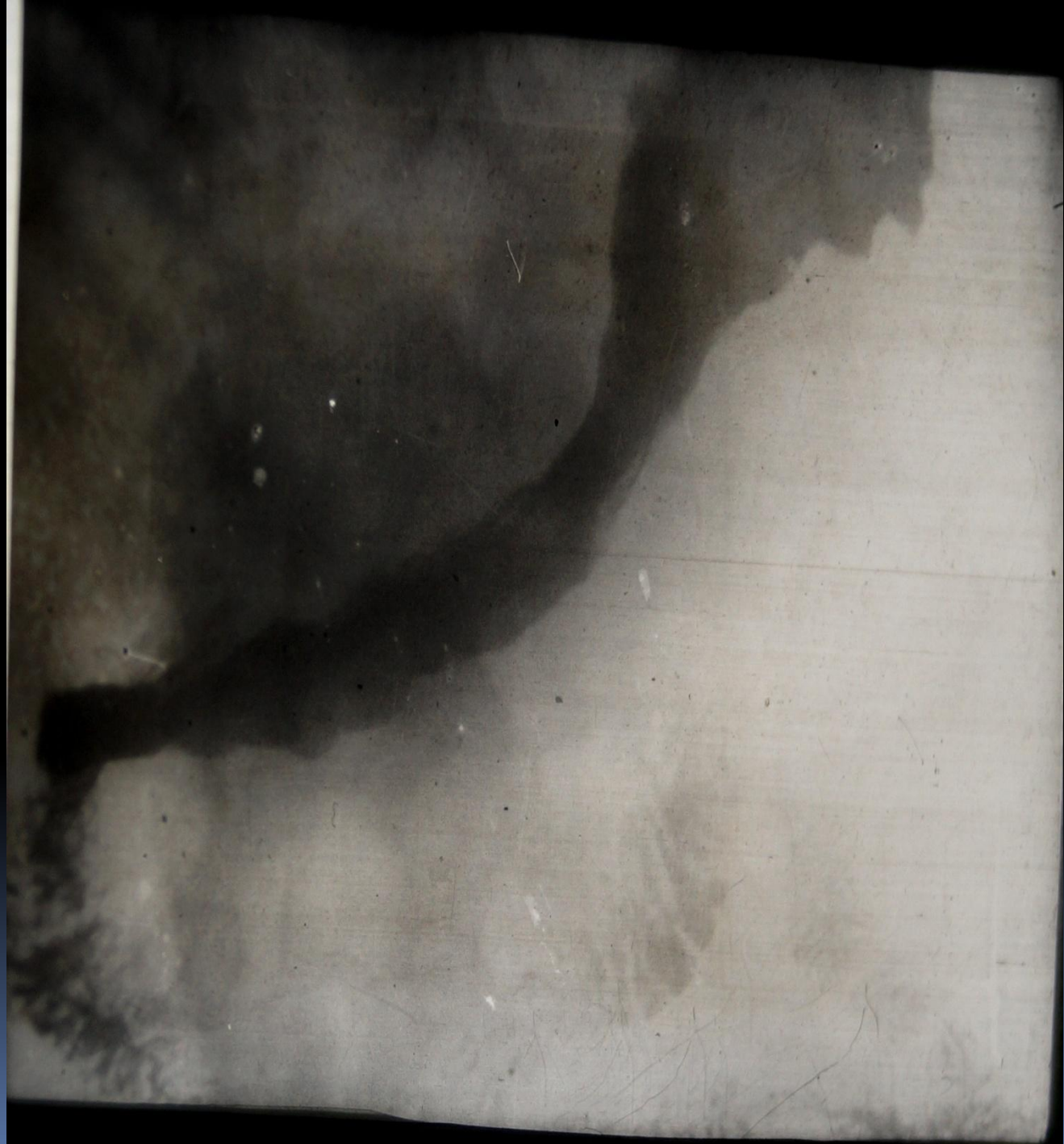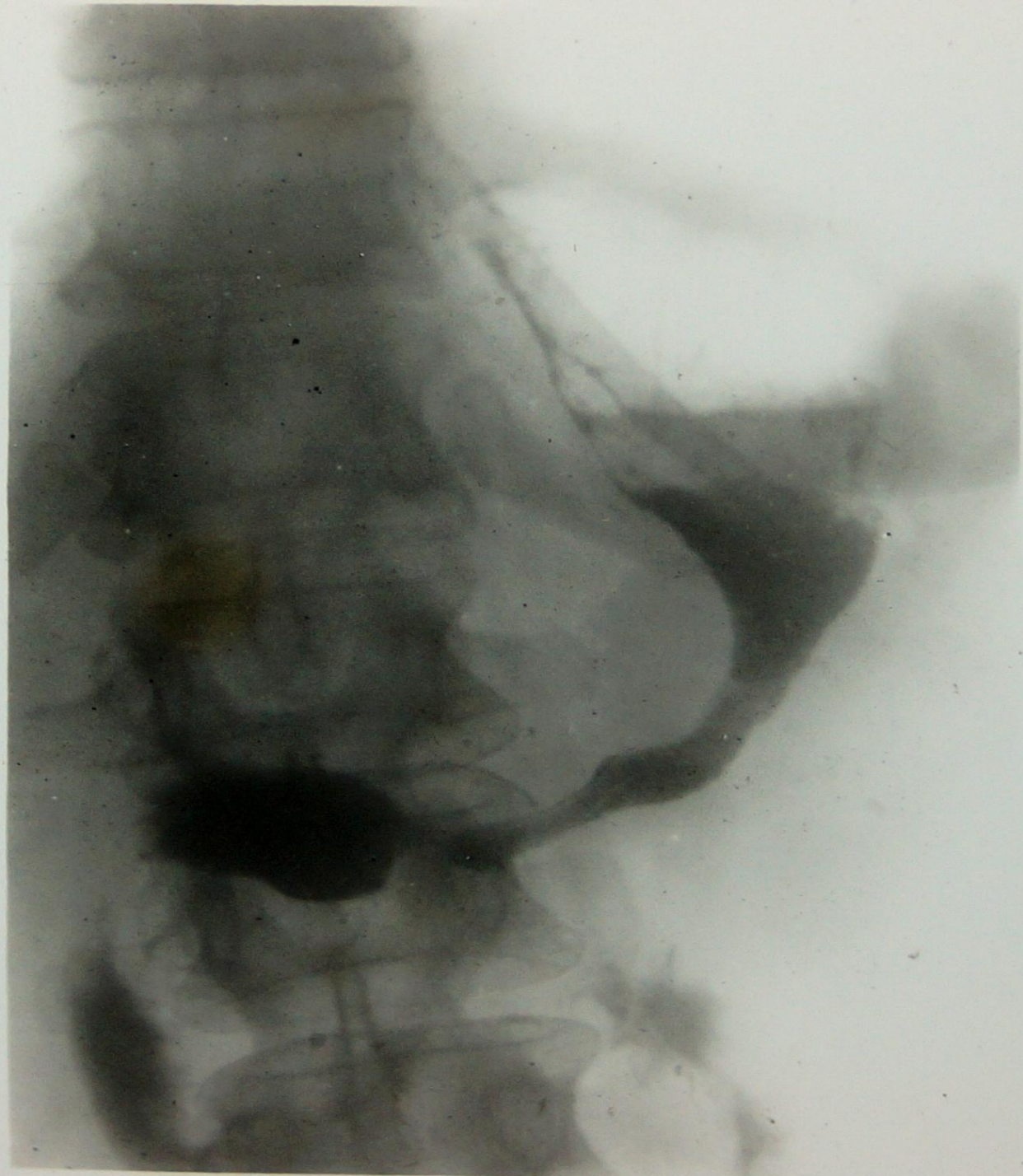
спасаюлет 12/01-697 N 0694

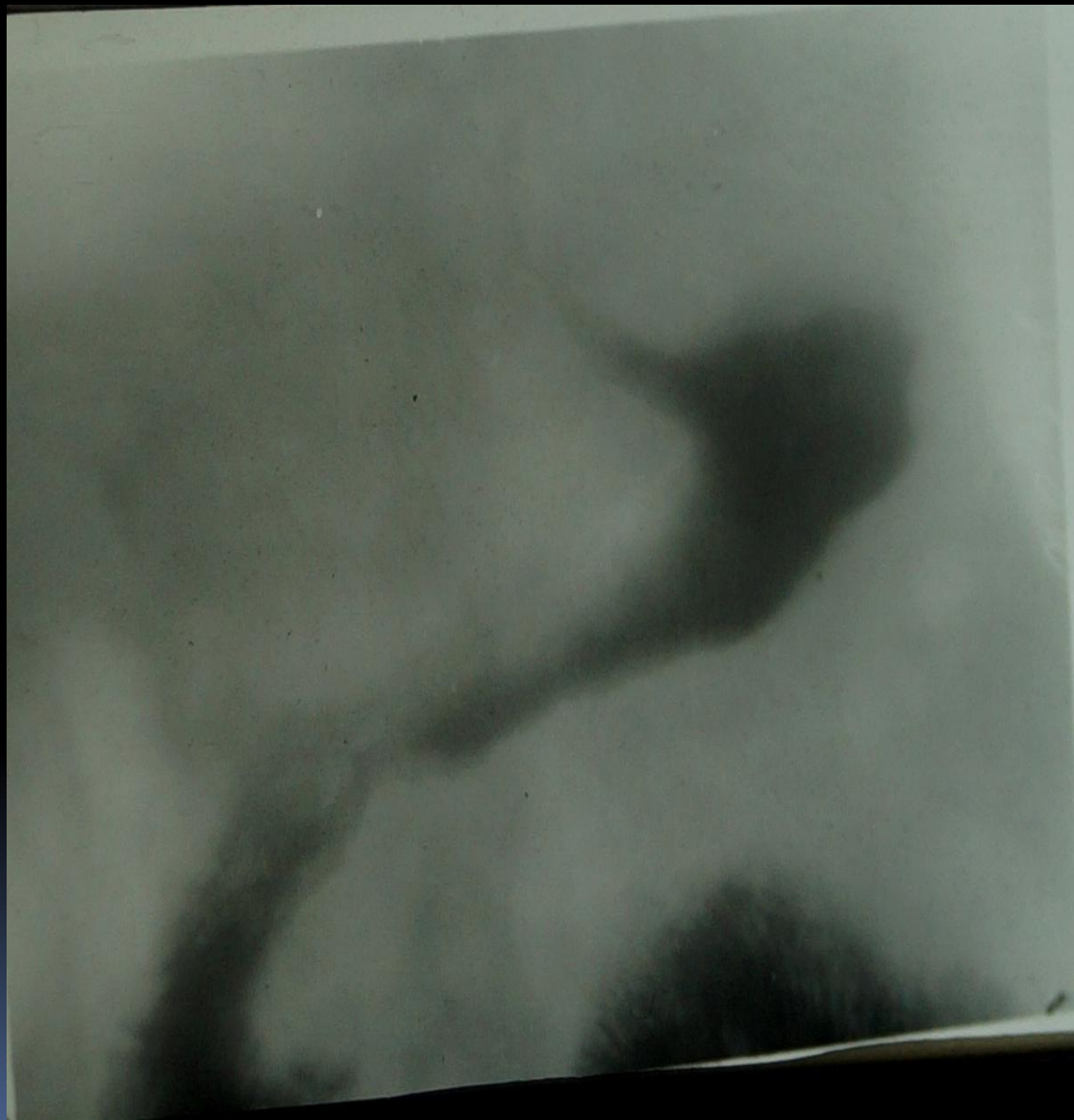


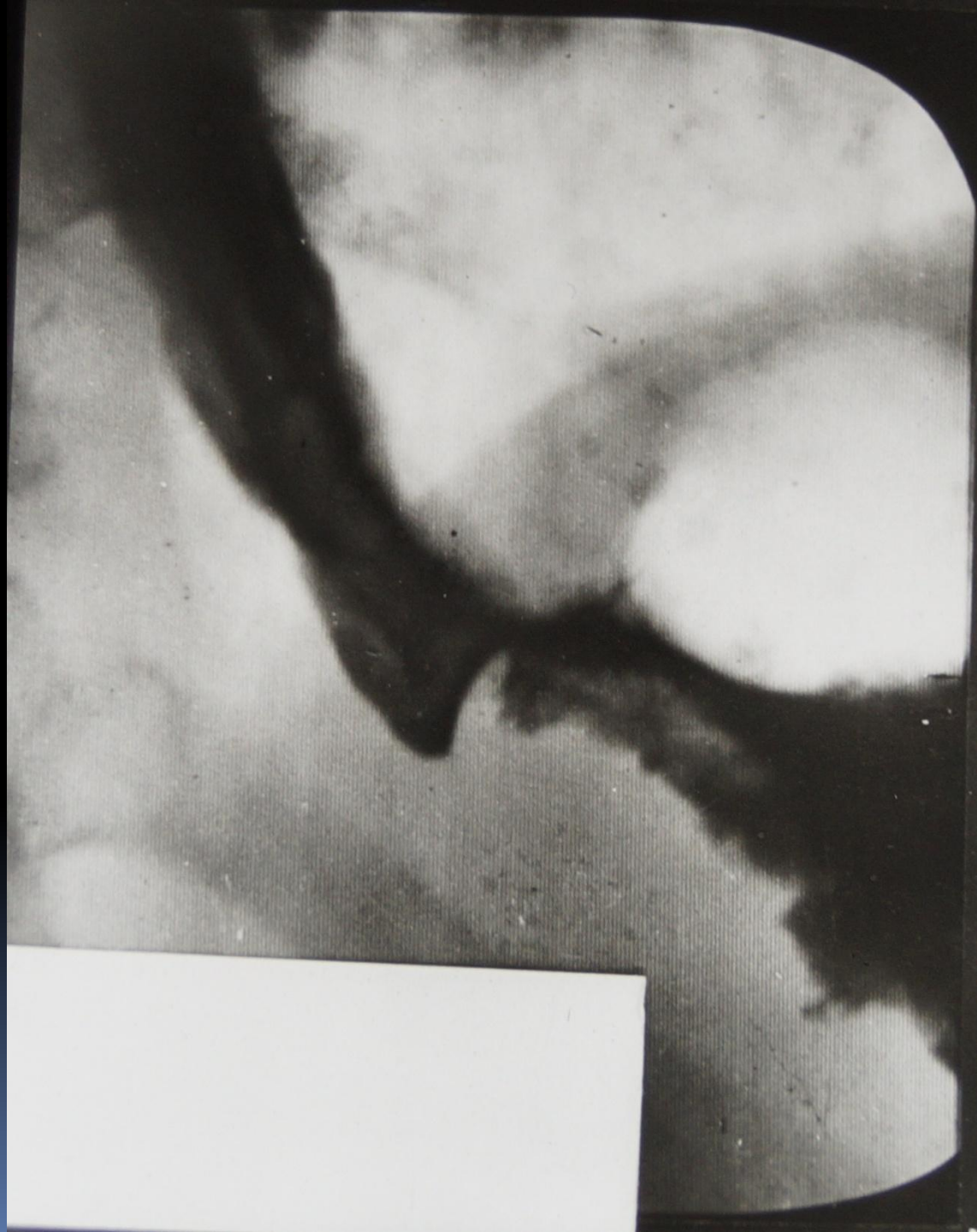


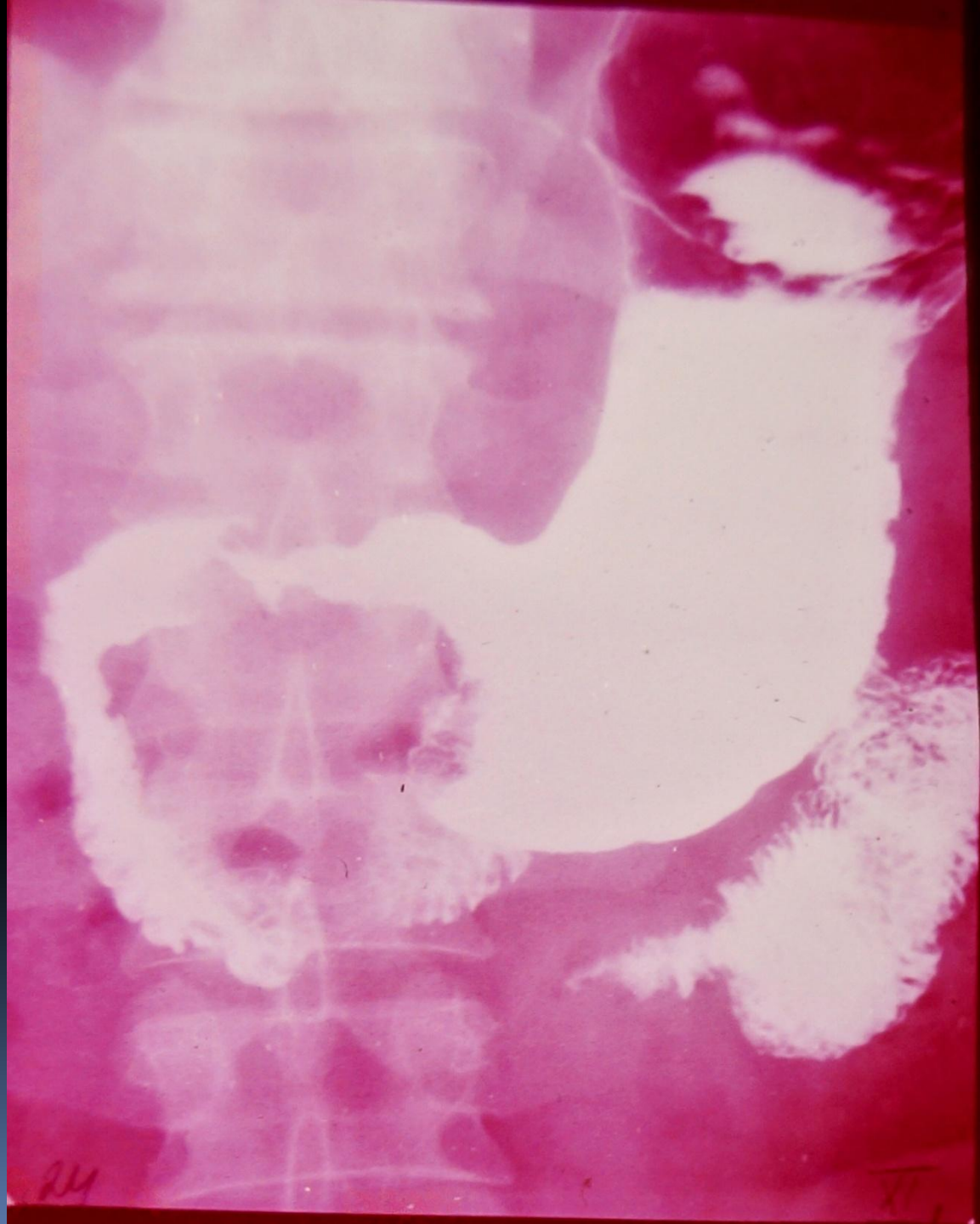






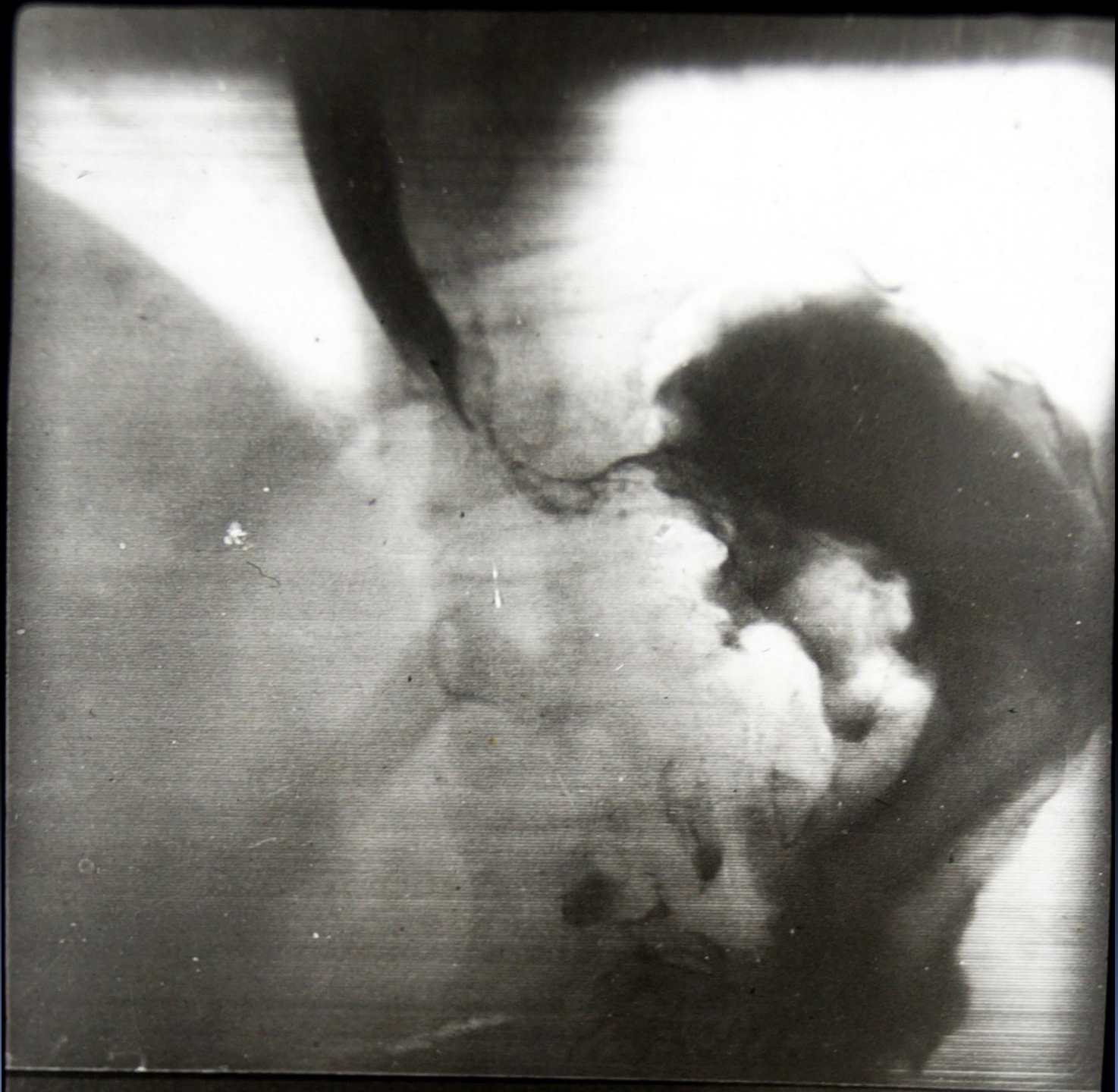


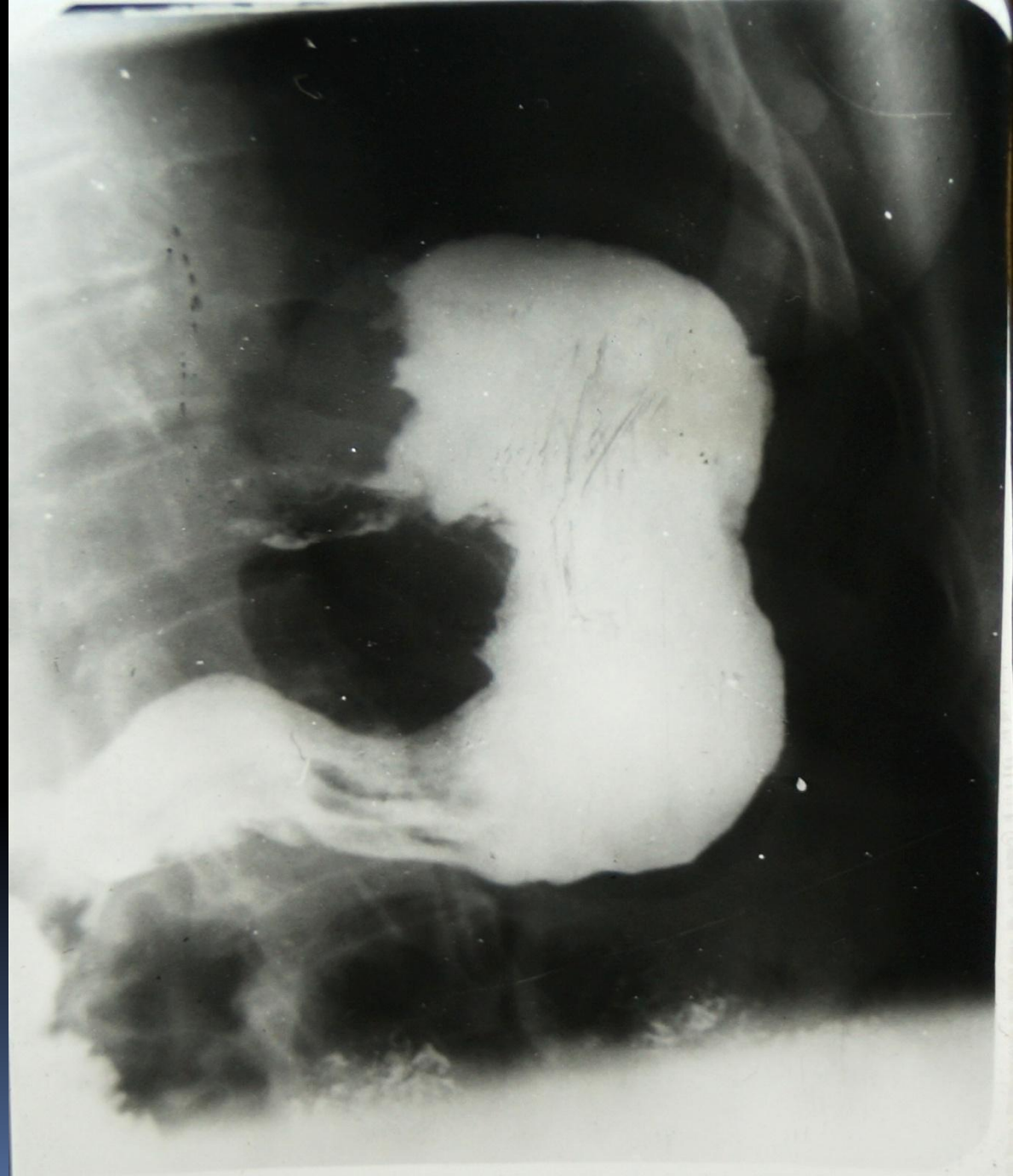

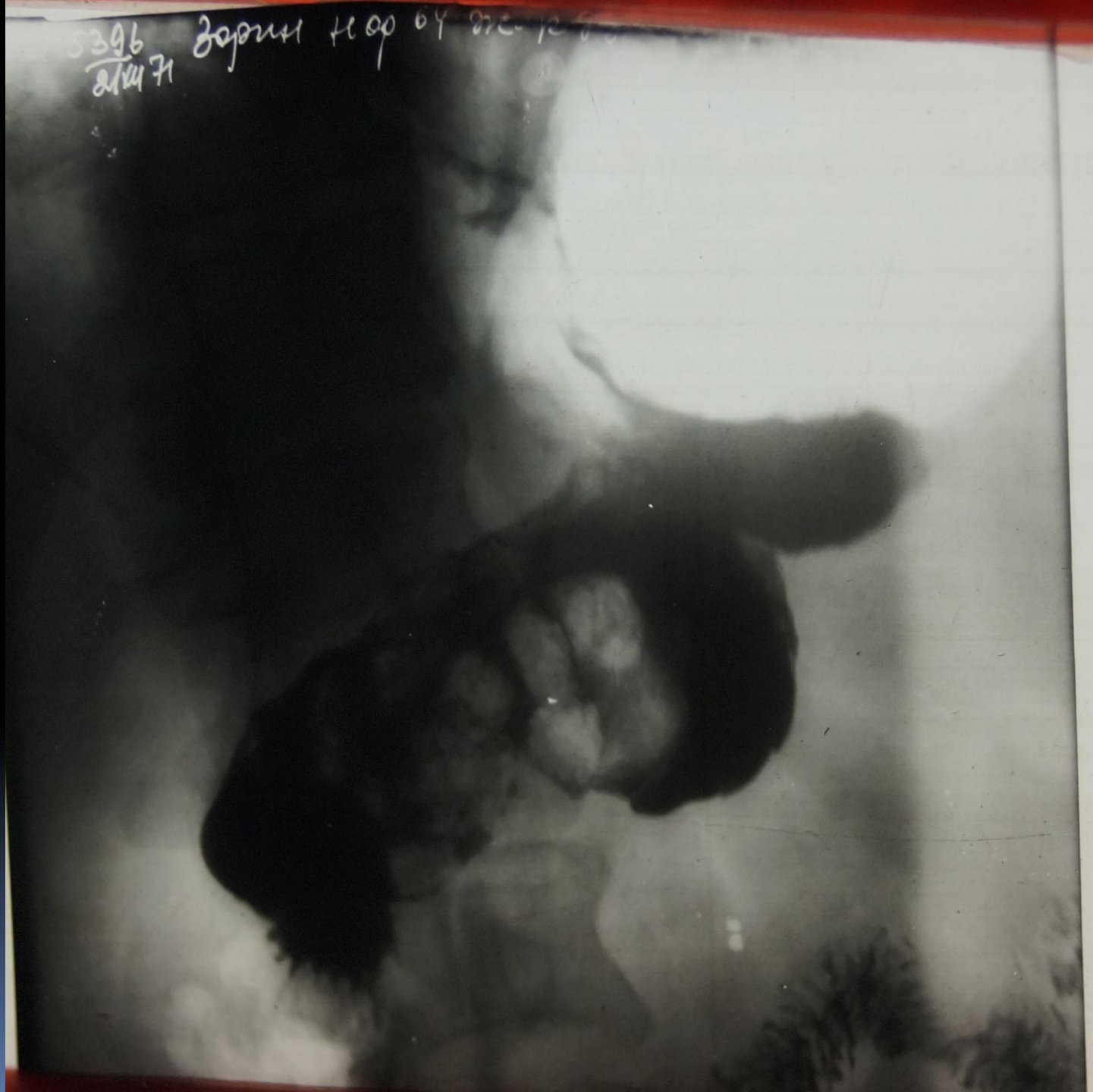214

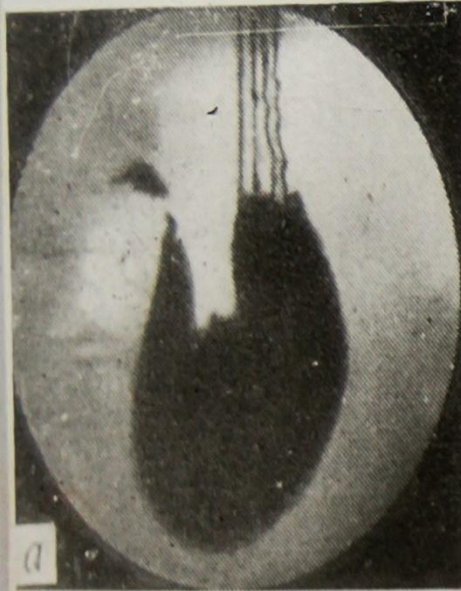214



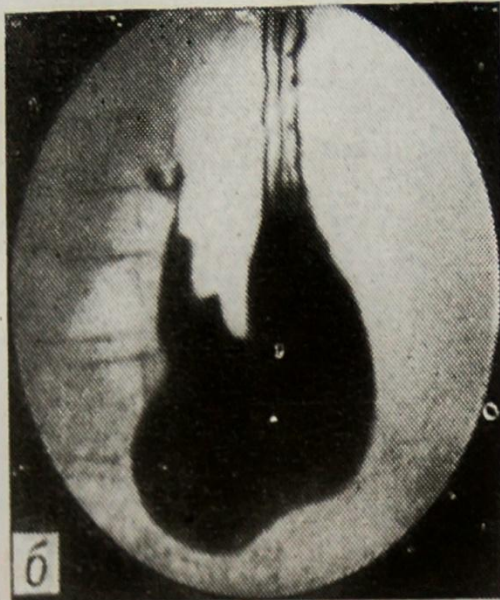


5396 2/14/71 2000 ft. 1000 ft.

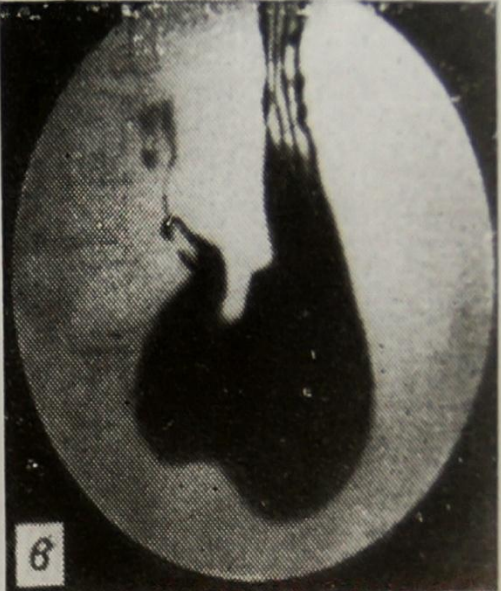




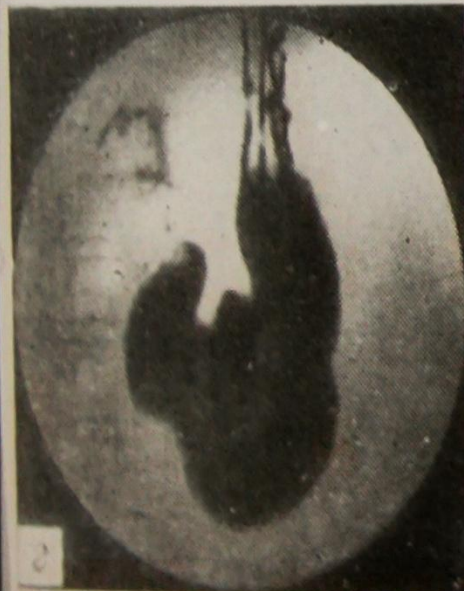
a



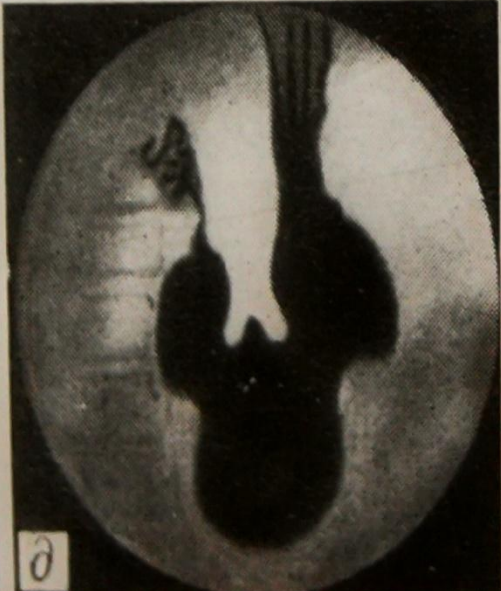
б



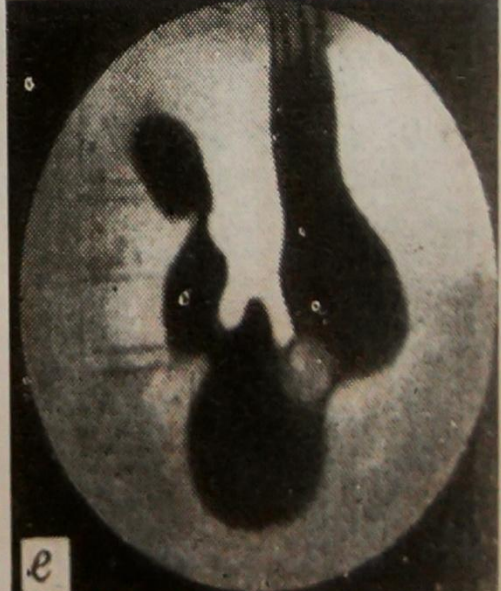
в



г



д



e

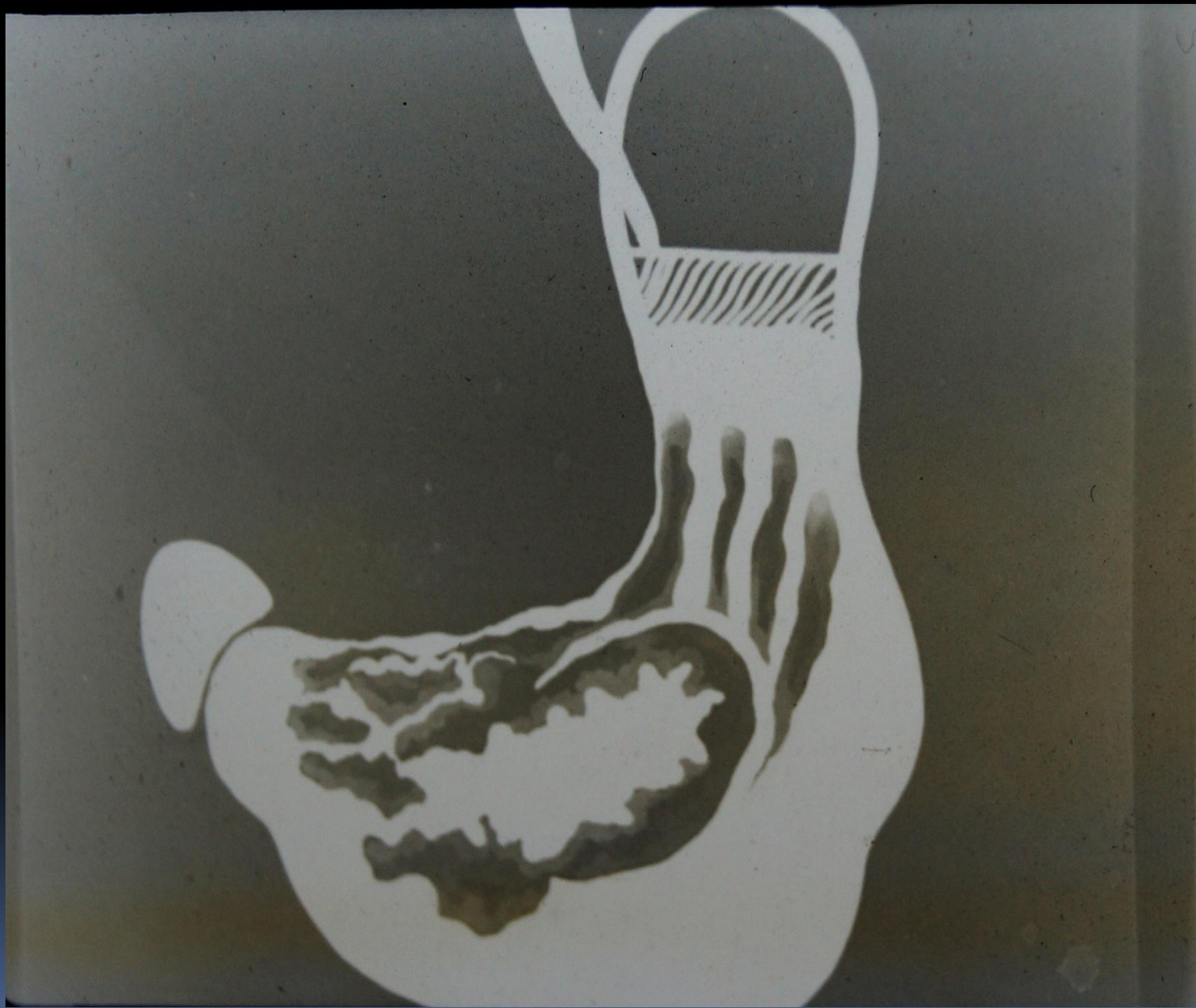
83 17. 10. 63. P. 4500

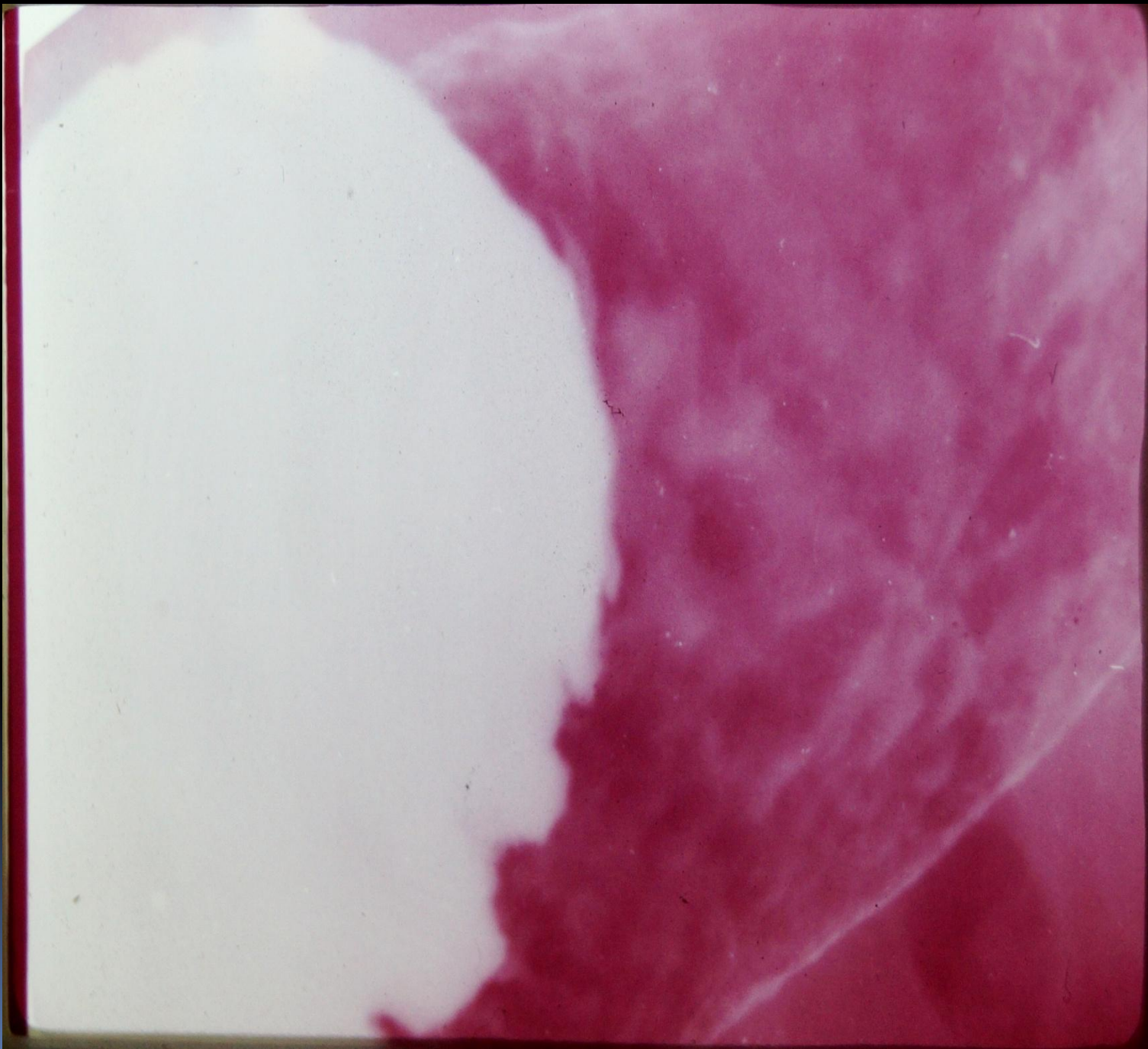
17. 10. 63. P. 4500

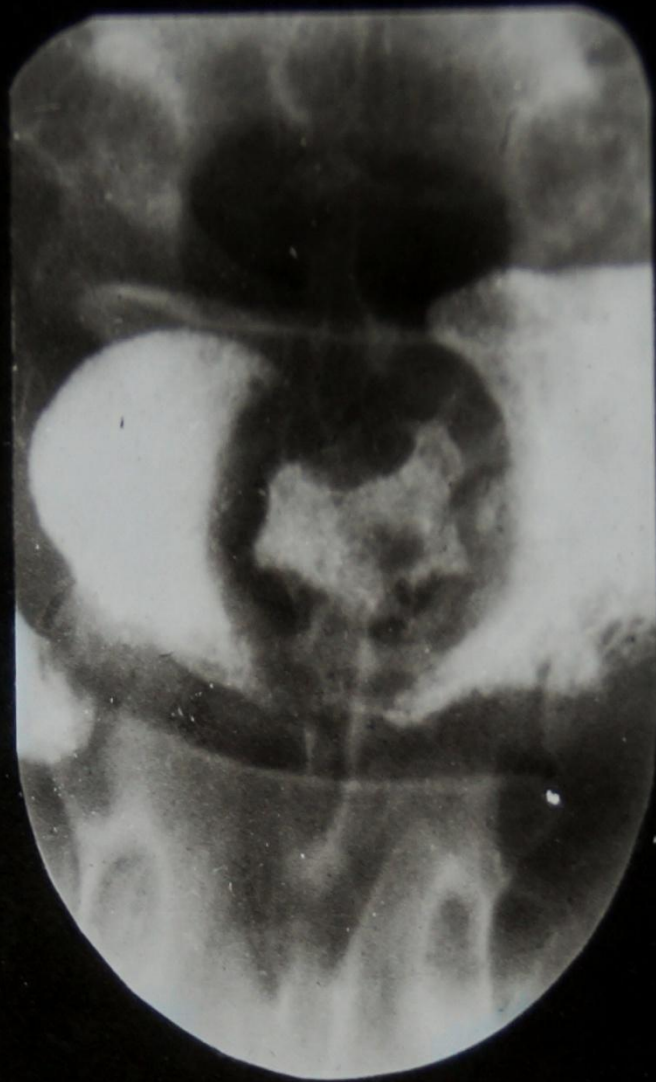
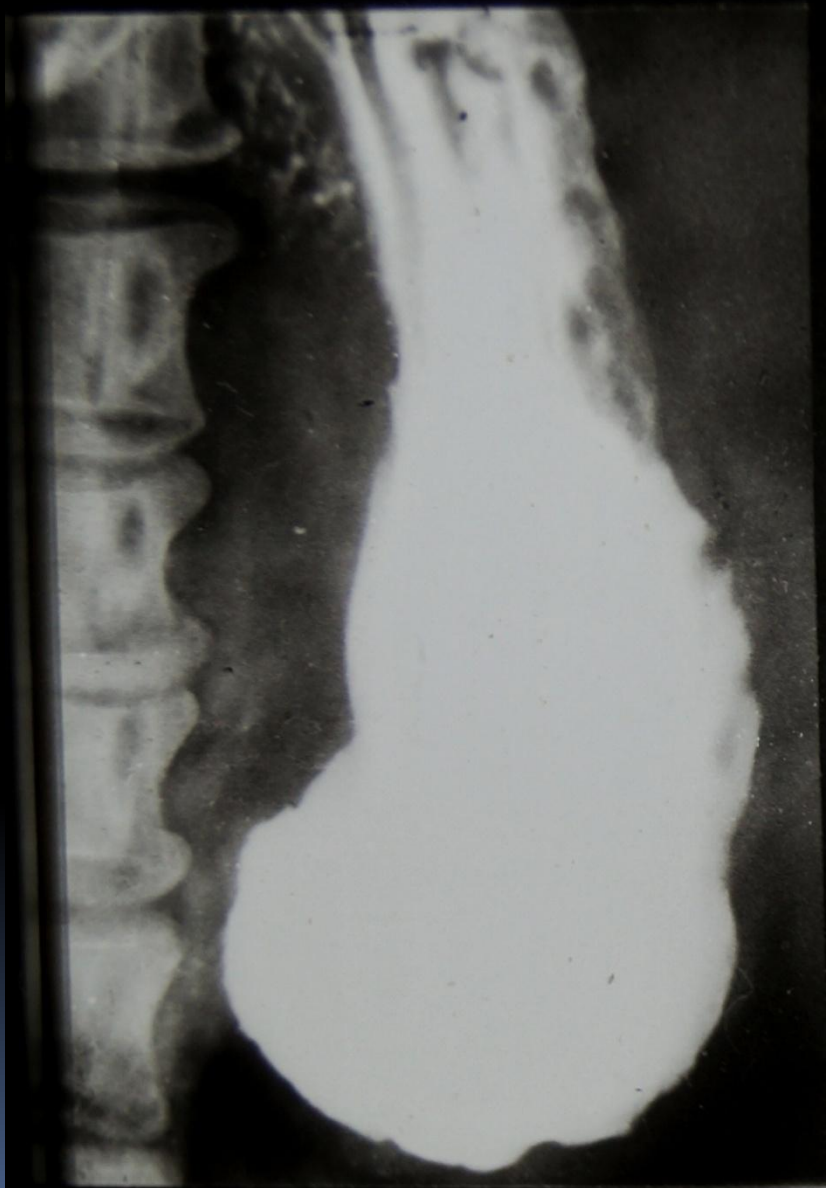
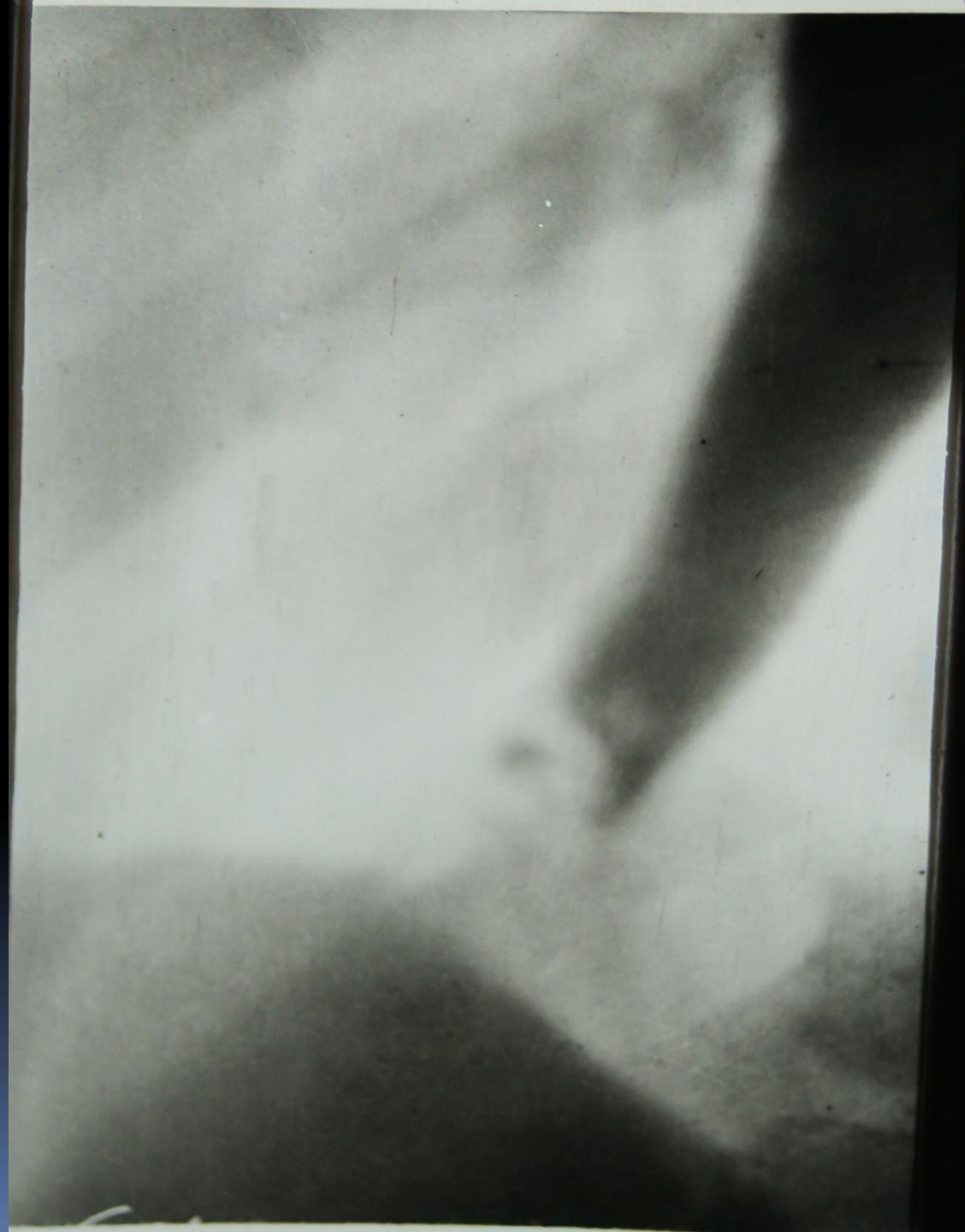
2.

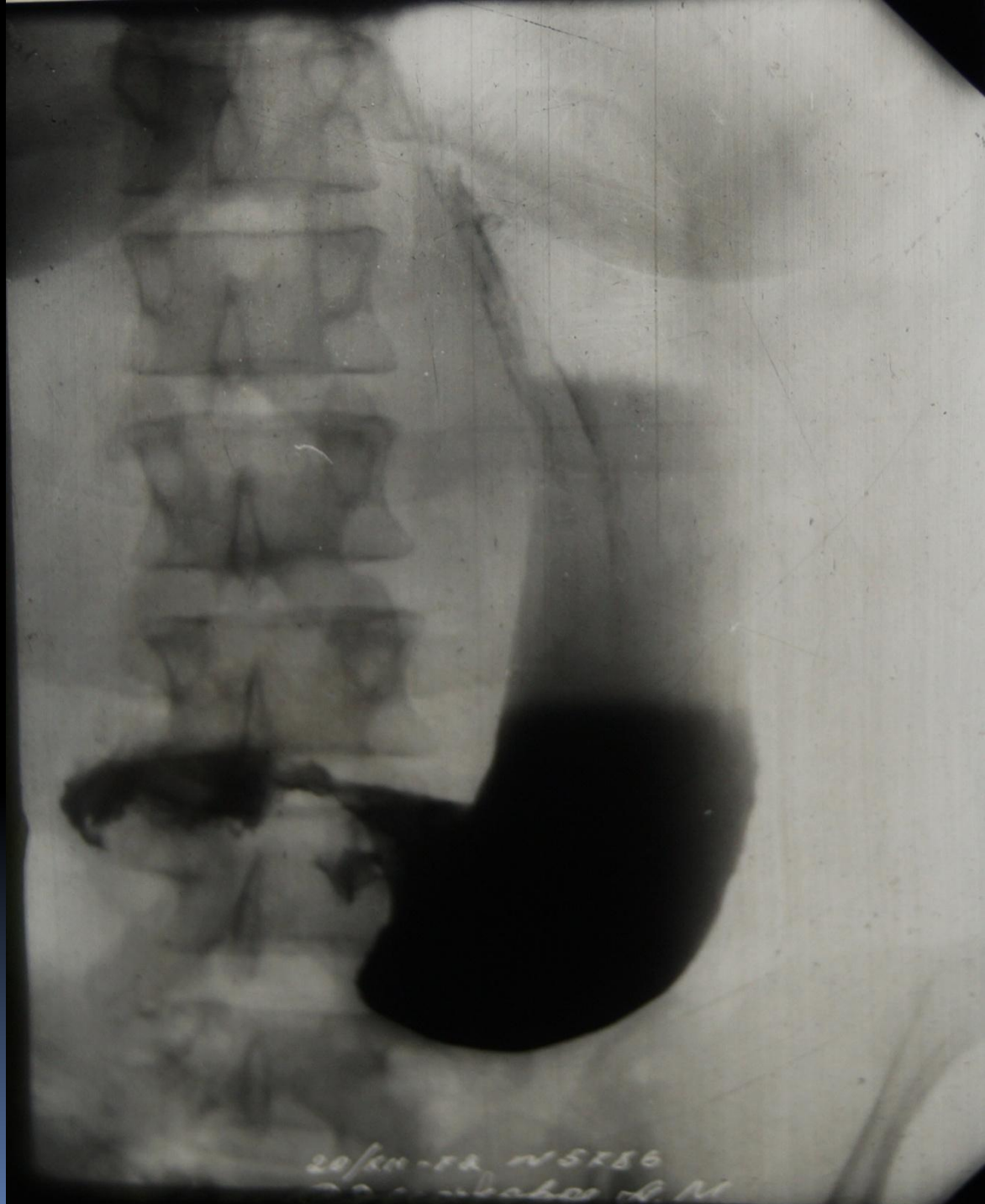




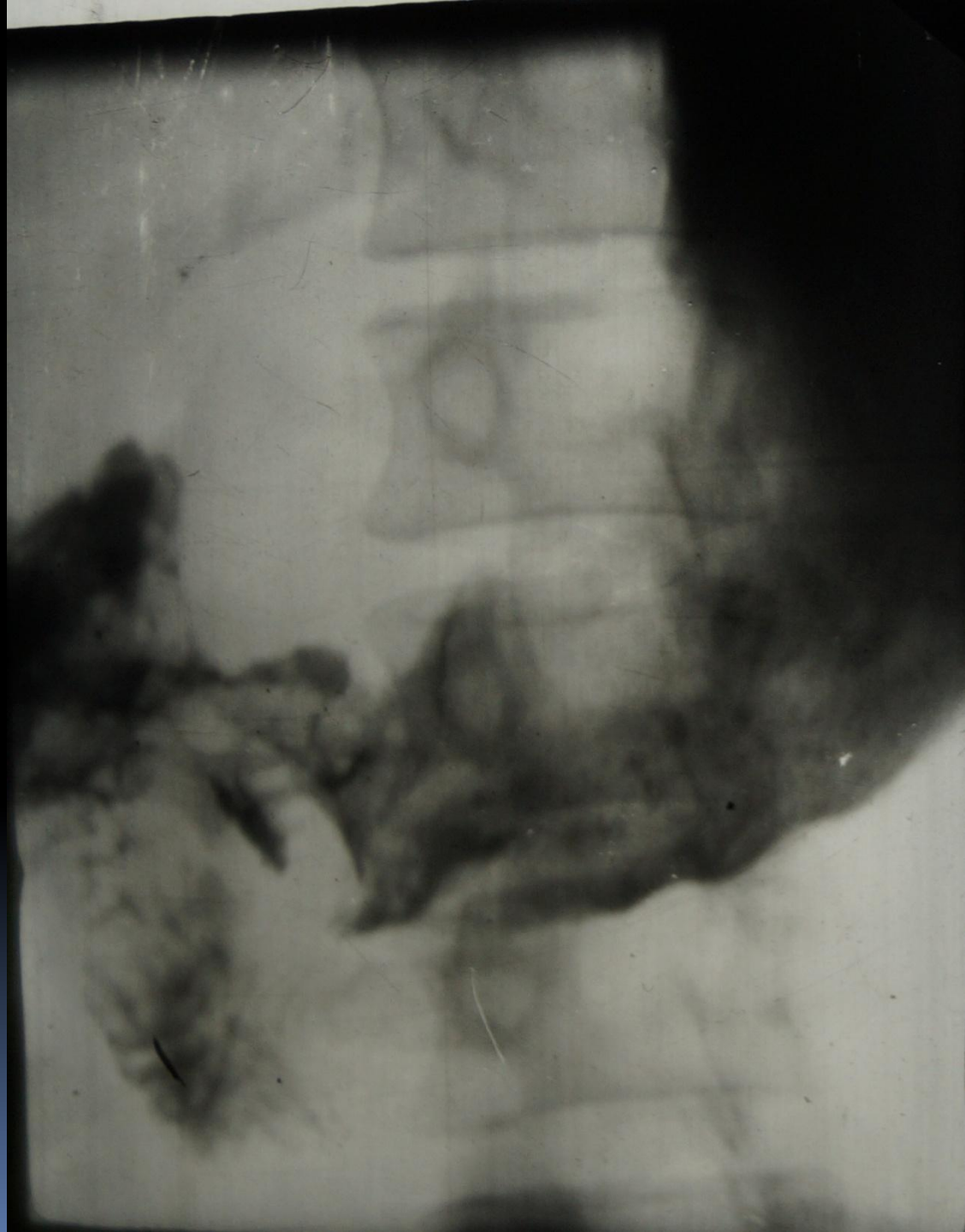


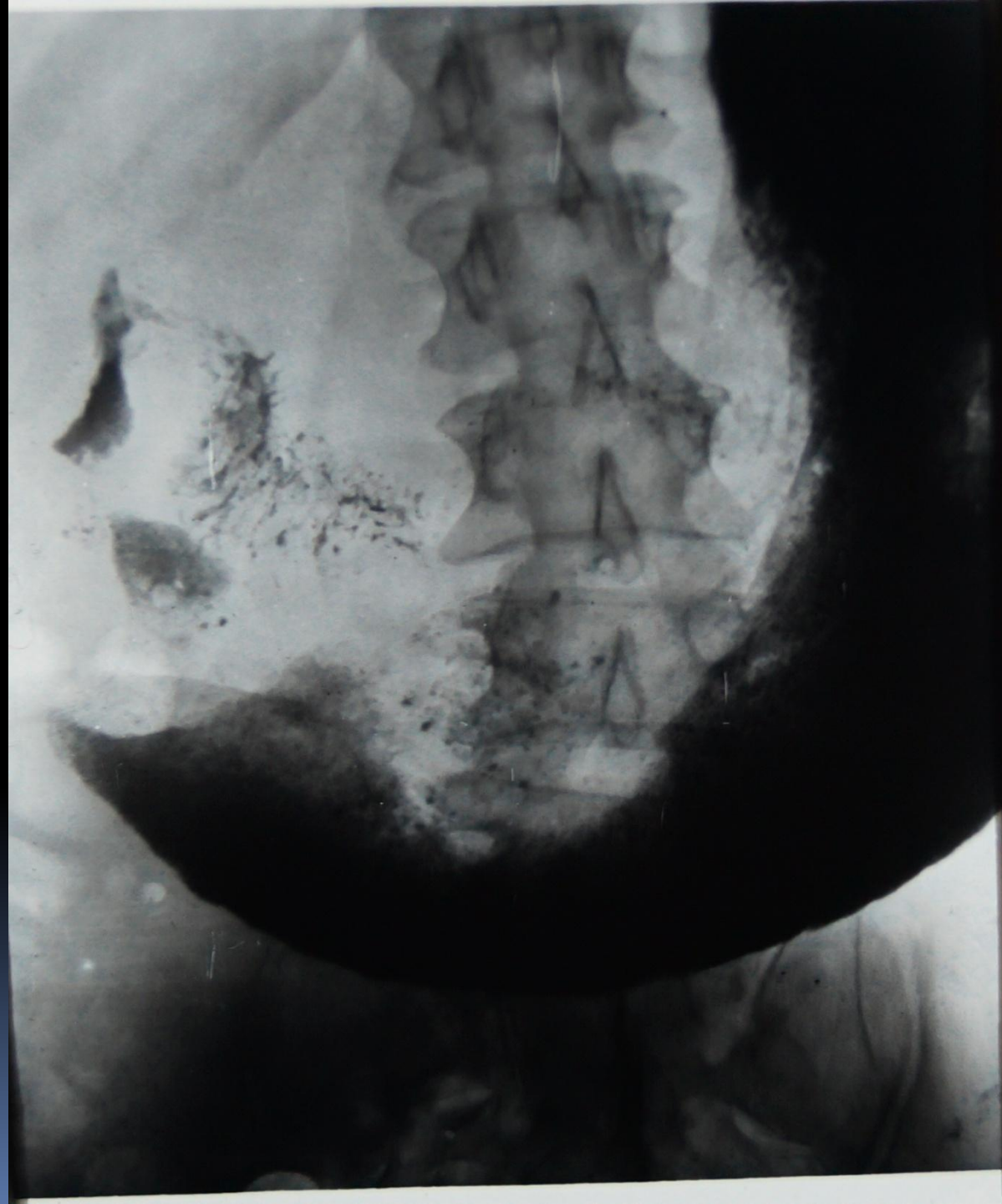

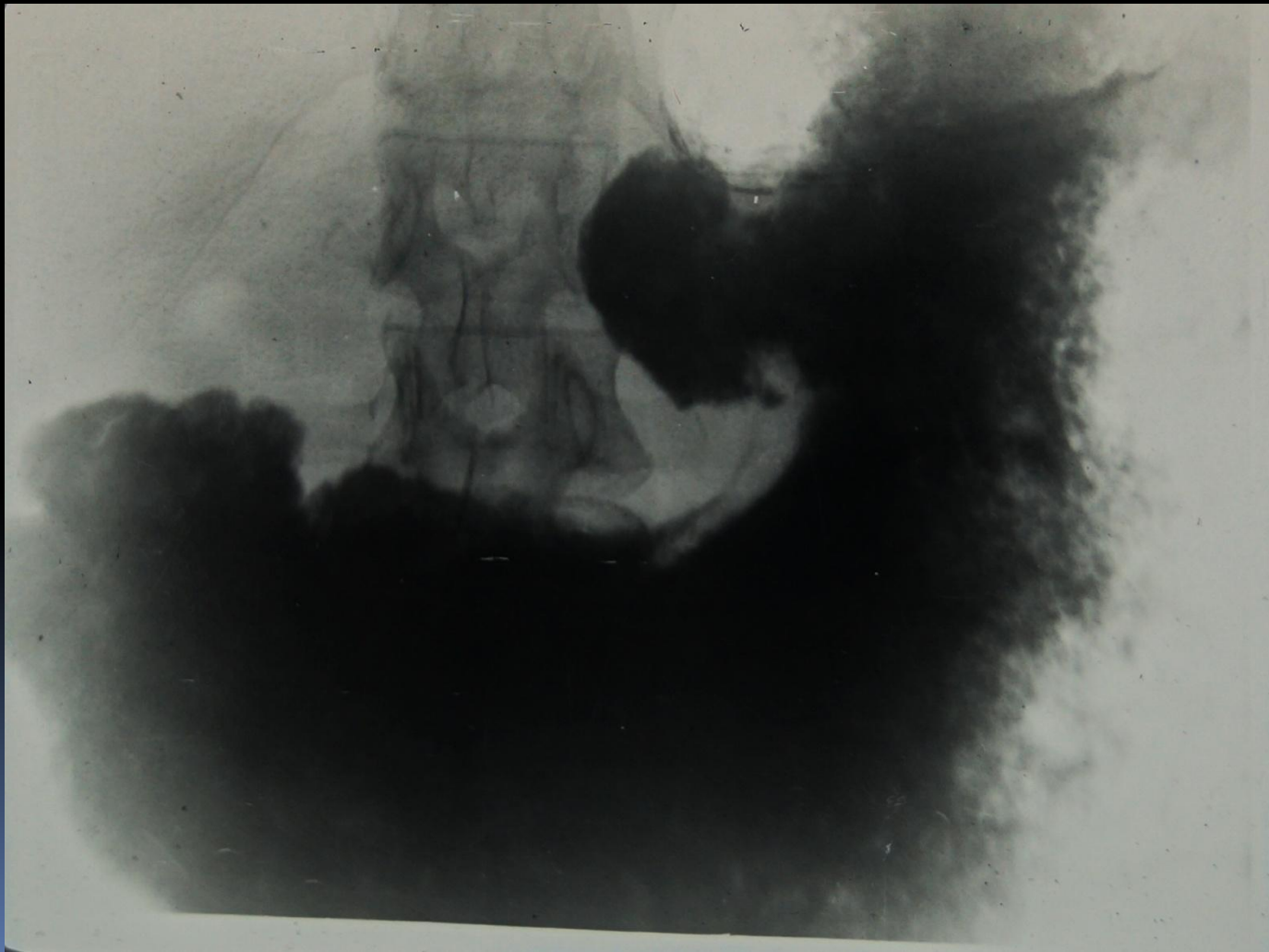


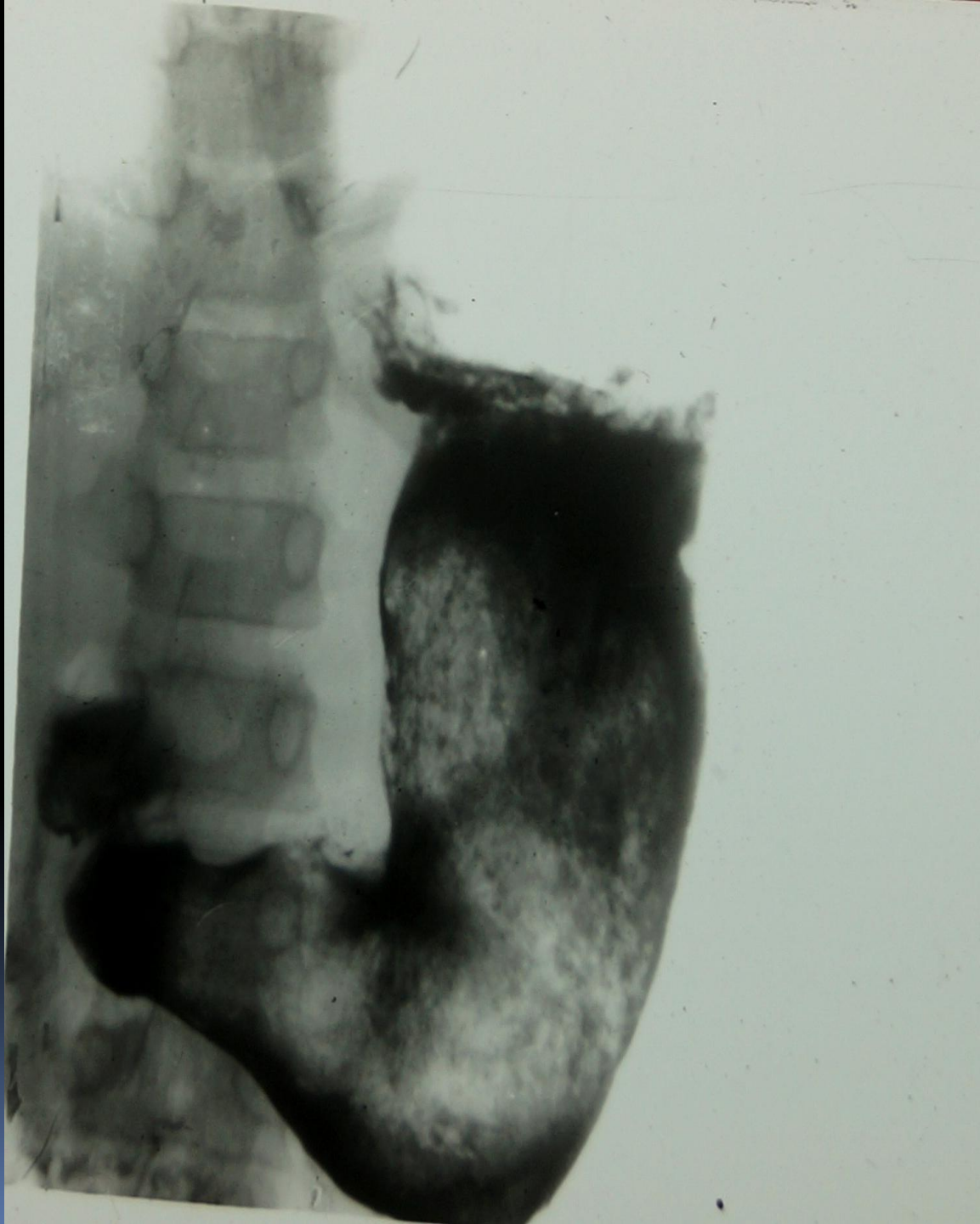
20/11-72 WSK56
20/11-72 WSK56 A.M.






Редкие случаи из практики









Благодарю за
внимание!