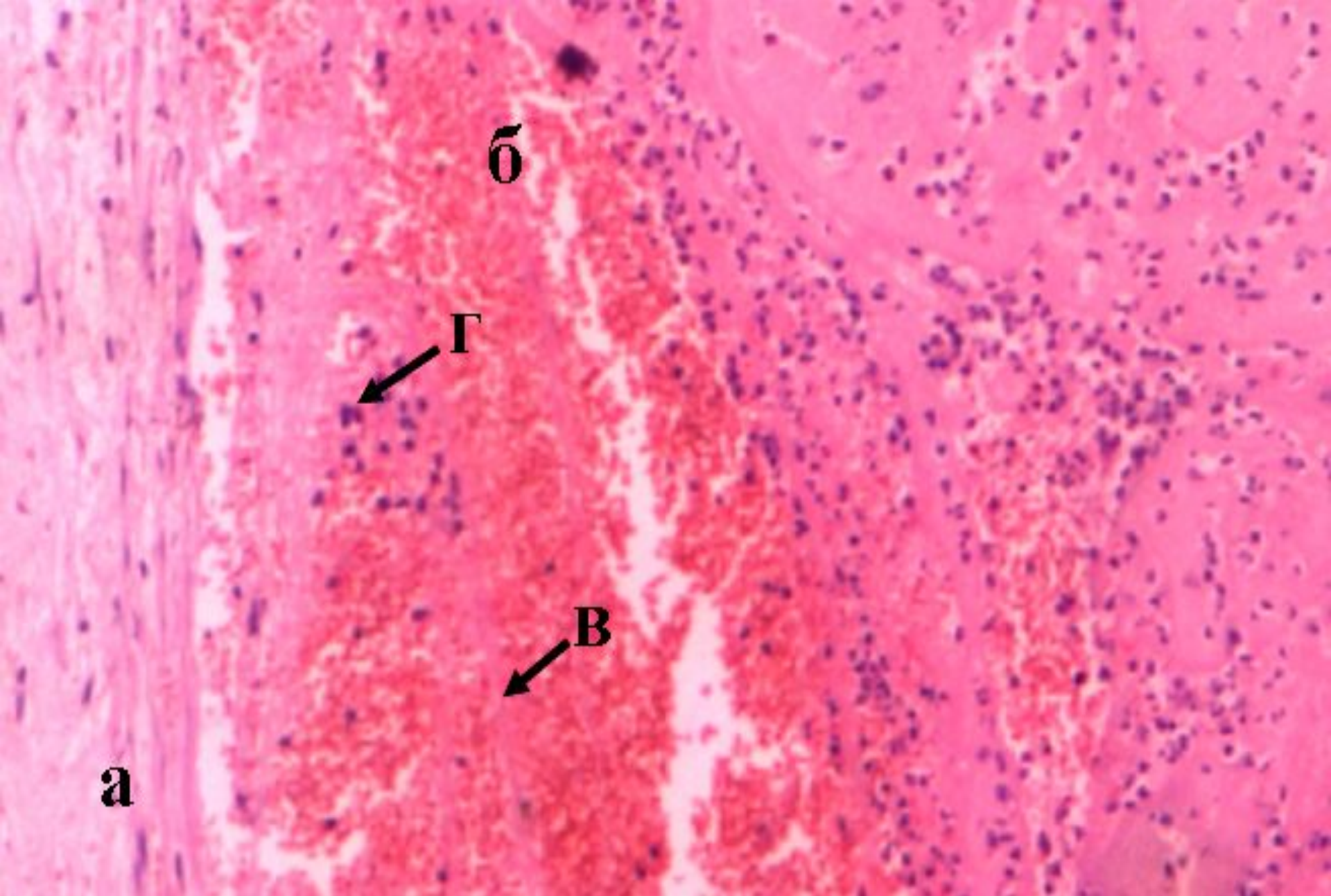


# **Тақырып № 8. Тромбоз. Эмболия. Инфаркт.**

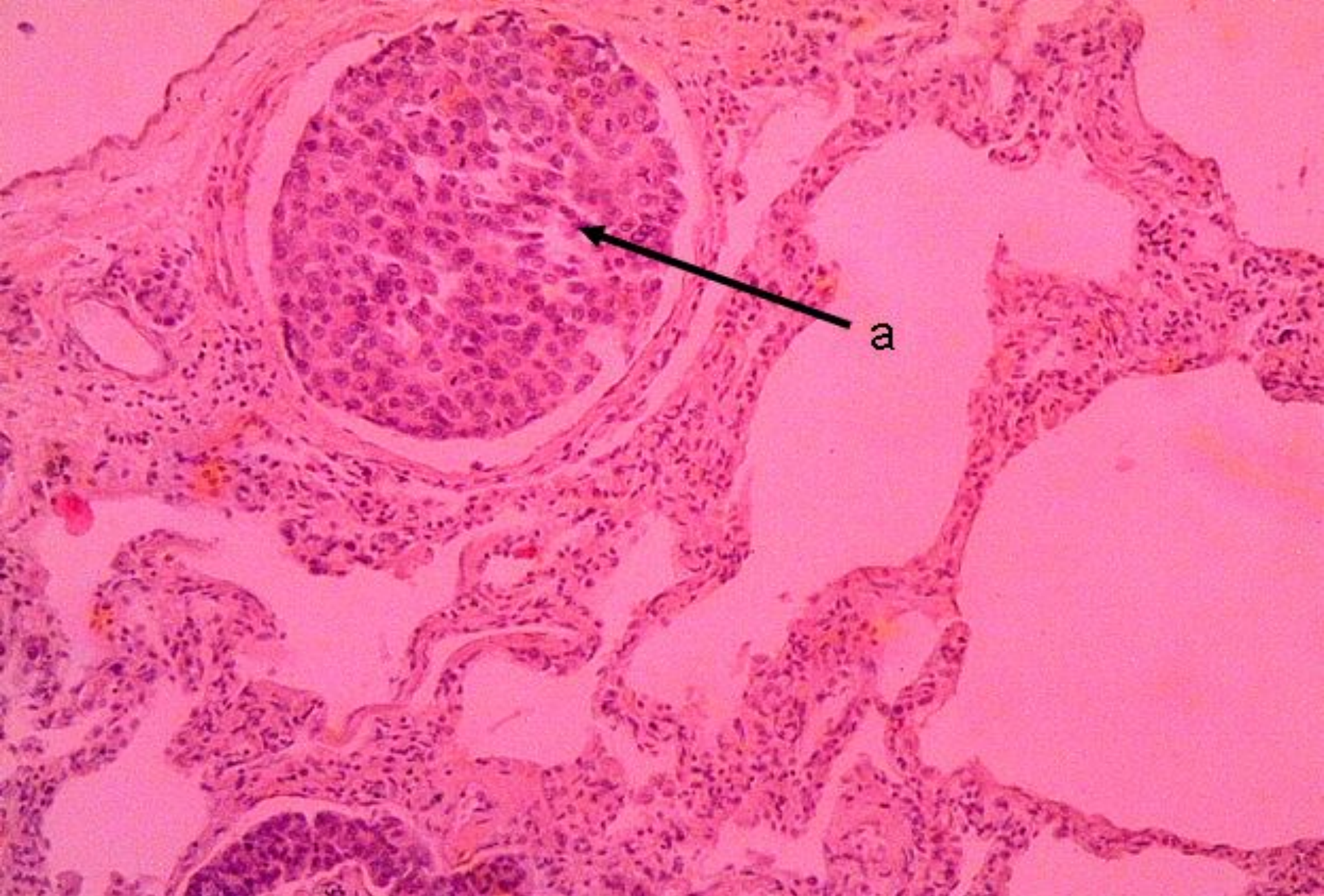
Дайындаған м.ғ.д.

Шабдарбаева Д.М.



Вене тамырындағы аралас тромбы.

а – вена қабырғасы; б – эритроциттер; в – фибрин жіпшелері; г – лейкоциттер



Өкпедегі рак метастазы

а – өкпе тамырындағы эмболия рак клеткаларымен